

Su un nuovo sistema di sintesi percutanea: "la sintesi Delta"

About a new system of percutaneous synthesis: "the Delta synthesis"

M. Tangari
A.U. Minniti De Simeonibus

RIASSUNTO

Nell'approccio alle fratture sovracondiloidee di femore, omero e del pilone tibiale, il campo di applicazione è riservato oggi alla placca e in alcuni casi particolari, all'inchiodamento endomidollare, sia esso anterogrado che retrogrado. Tali tecniche non sono scevre da problematiche, quali gli accessi a cielo aperto per le placche, con deperiostizzazione dei frammenti in un territorio come il pilone già di per sé poco vascolarizzato o l'apertura articolare nei chiodi retrogradi e non ultimo la necessità di alesaggi per i montaggi anterogradi. Viene presentata una nuova tecnica di sintesi percutanea in tali segmenti, detta "Delta", realizzata con il Sistema MIROS (2B1), che si è dimostrata semplice nell'esecuzione, poco aggressiva e abbastanza stabile, da consentire insieme alla conservazione dell'anatomia, una rapida ripresa funzionale e guarigione del paziente.

Parole chiave: fratture metaepifisarie, sintesi percutanea, sintesi "Delta"

SUMMARY

The field of application in the approach to the supracondylar fractures of the femur, humerus and distal tibia has focused on the plate until now and in particular cases to the anterograde and retrograde intramedullary nail insertion.

These techniques have shown some problems such as the open air accesses on the plates, the loss of the periosteum of the fragments in the plafond area (not highly vascularized in itself), the articular opening into the retrograde nail and also the necessity of reaming to the anterograde nails.

A new technique of percutaneous synthesis in such segments, called Delta, is yielded with Miros System.

This new technique is shown to be simple in execution, minimally aggressive and quite steady, so as to allow not only the maintenance of the anatomy but also a rapid functional recovery of the patient.

Key words: fractures of metaepiphysis, percutaneous synthesis, "Delta" synthesis

Azienda Ospedaliera
"S. Giovanni - Addolorata",
Roma
Il Divisione di Ortopedia e
Traumatologia
Dir. Prof. A.U. Minniti
De Simeonibus

Indirizzo per la corrispondenza:
Dott. Mario Tangari
via Vedana 49
00142 Roma
E.mail: garitan@tin.it
web: www.miniopen.net

*Ricevuto il 28 agosto 2006
Accettato il 30 maggio 2007*

INTRODUZIONE

Il trattamento chirurgico di alcune fratture metadiapfisarie, quali le fratture sovracondiloidee dell'omero, del femore nell'adulto e nel soggetto in accrescimento e le fratture del pilone tibiale, si avvale di metodiche diversificate che vanno dall'apparecchio gessato, alla stabilizzazione con placche con approcci più o meno invasivi (LISS), all'inchiodamento anterogrado e retrogrado. La fissazione esterna risulta alquanto scomoda nei montaggi e spesso poco gradita dal paziente o fonte di rigidità con necessità di sblocchi in narcosi o artroscopici o lisi chirurgiche delle aderenze (Judet) ¹. In età pediatrica l'indicazione si restringe all'uso del solo apparecchio gessato, coadiuvato spesso da fili di Kirschner percutanei.

Nonostante siano tra i più antichi mezzi di sintesi, i fili di Kirschner sono ancora oggi ampiamente utilizzati in traumatologia e sembrano avere un particolare fervore nell'osteosintesi elastica percutanea (Ulson, Multifix, Epibloc, Miros).

La loro elasticità è a tutti nota e garantisce la formazione del callo osseo, così come la loro innocuità nell'attraversamento delle cartilagini di accrescimento e la loro mininvasività (sintesi a cielo chiuso) ². Di contro ad essi vengono attribuiti l'incapacità di aderire all'osso stesso, specie se osteoporotico e la loro intrinseca instabilità, con rischio di mobilizzazioni, irritazioni cutanee e infezioni. Da qui la necessità di utilizzare a supporto apparecchi gessati, placche esterne, anelli di fissatori ecc. Per rendere più semplice e precisa l'osteosintesi con fili metallici è disponibile un nuovo sistema detto MIROS (*Minimally Invasive Reduction and Osteosynthesis System*), costituito da fili di Kirschner modificati (apice smusso e base satinata) e da un dispositivo di fissazione esterna, rapido ed efficace (clip). Il sistema si avvale di uno strumentario versatile e completo che facilita notevolmente il puntamento, la infissione, la progressione e la flessione dei fili metallici nell'osso ^{3,4}. Tale sistema, permette di effettuare molteplici combinazioni che vanno dalla classica fissazione elastica, alla fissazione esterna, a sintesi complesse come le ibride (interna ed esterna) ed è perciò considerato un fissatore polifunzionale.

MATERIALI E METODI

Nelle fratture sovracondiloidee di femore o di omero, o nelle fratture diafisarie pediatriche, uno dei problemi che si pone quando si usano fili endomidollari è la migrazione degli

stessi e il cattivo controllo della rotazione dei monconi di frattura, con necessità di un tutore o di un apparecchio gessato. Con MIROS, invece, il problema può essere ovviato utilizzando un filo trasversale transcondilico a cui vengono ancorati i fili endomidollari con due clip laterali, ottenendo così una sintesi stabile che per la sua forma viene appunto detta "Sintesi Delta" ⁵ (Fig. 1).

Presso la II Divisione Ortopedica dell'Ospedale "S. Giovanni" di Roma, sono state trattate, tramite sintesi "delta", otto fratture, mentre altre quattro sono state effettuate in Africa presso l'Hopital "Saint Jean de Dieu" di Afagnan in Togo. Tutti i pazienti erano accomunati dall'età avanzata e dalle precarie condizioni cliniche (ASA III e IV) che rendevano problematiche altre scelte terapeutiche; mentre per i casi trattati in Africa le condizioni ambientali (necessità del cielo chiuso e assenza dell'amplificatore di brillantezza) hanno posto analoghe difficoltà di indicazione e tecnica operatoria.

In questo lavoro vengono descritti, a scopo esemplificativo, tre casi, selezionati per articolazione: una frattura sovracondiloidea di gomito, una frattura sovracondiloidea del femore e una frattura del pilone tibiale. Per quanto riguarda la tecnica chirurgica, il paziente viene collocato in posizione prona per le fratture omerali e supina per le fratture di femore e tibia; sotto visione ampliscopica, la frattura va ridotta il più possibile con manovre indirette (ligamentotassi) ricorrendo, ove necessario, all'ausilio dello strumentario MIROS utilizzato come joystick, per ottenere eventuali riduzioni o accostamenti di frammenti avulsi. Una volta ottenuto un

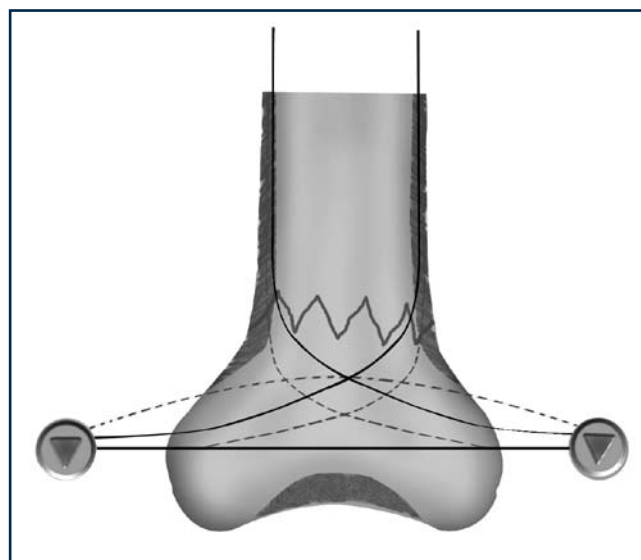
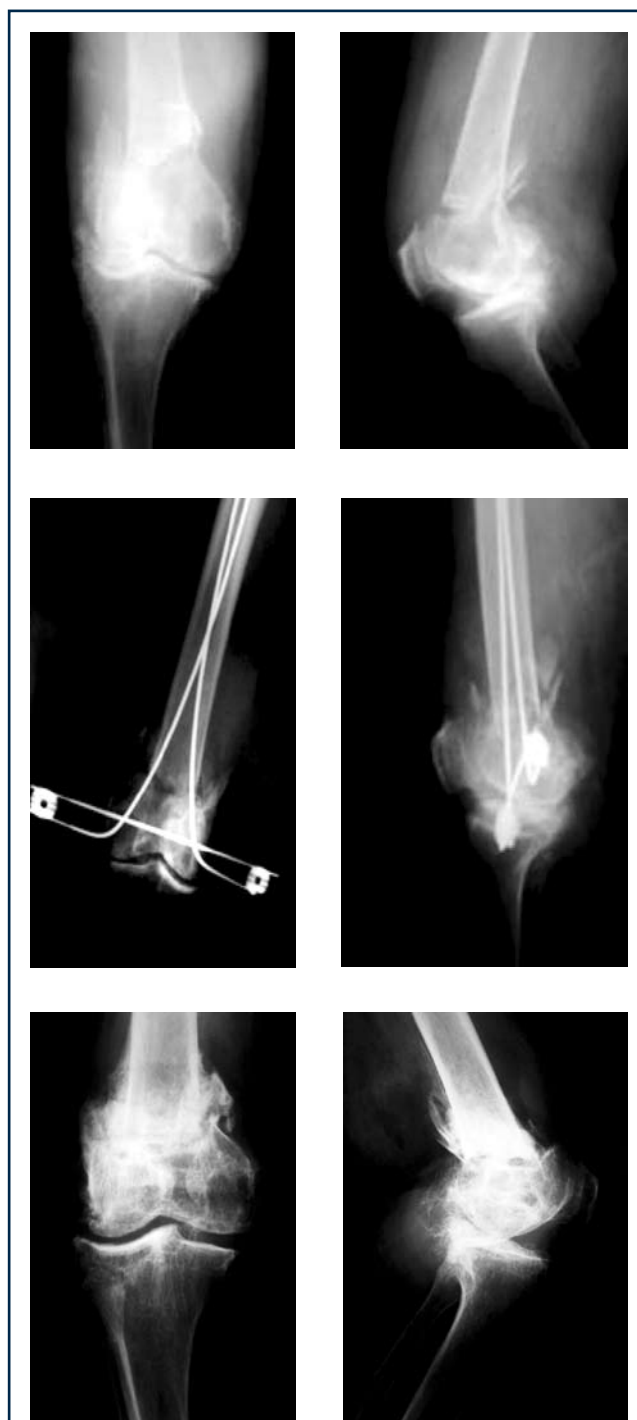
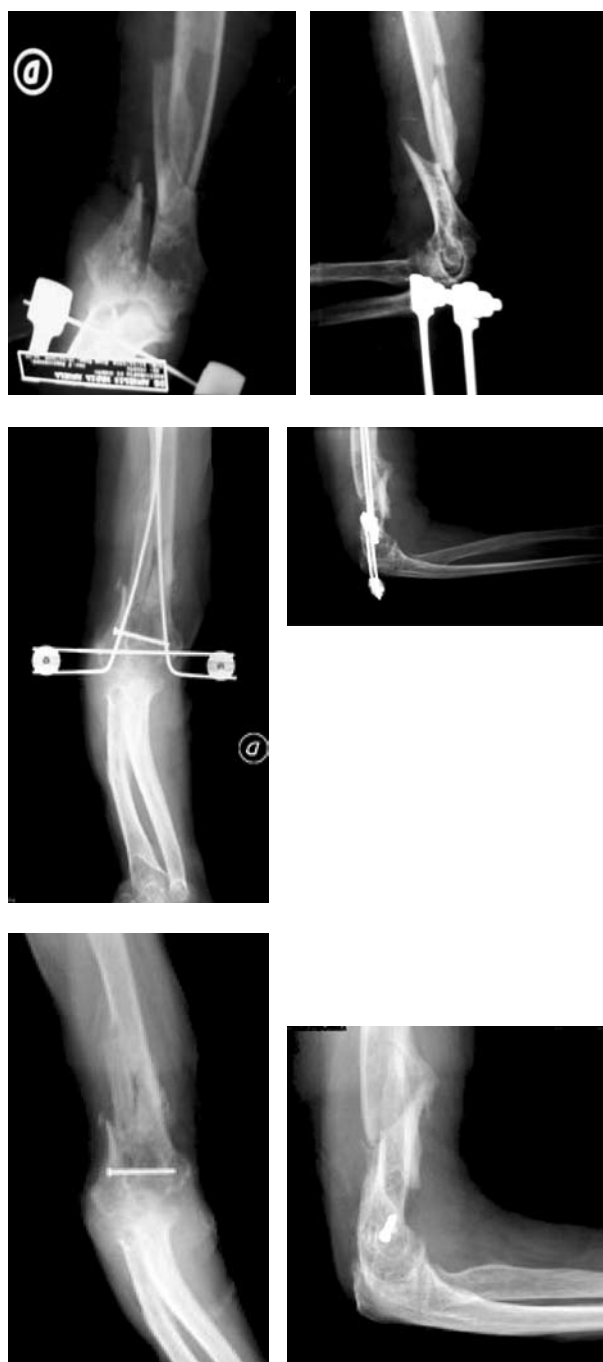
Fig. 1. Sintesi a delta.

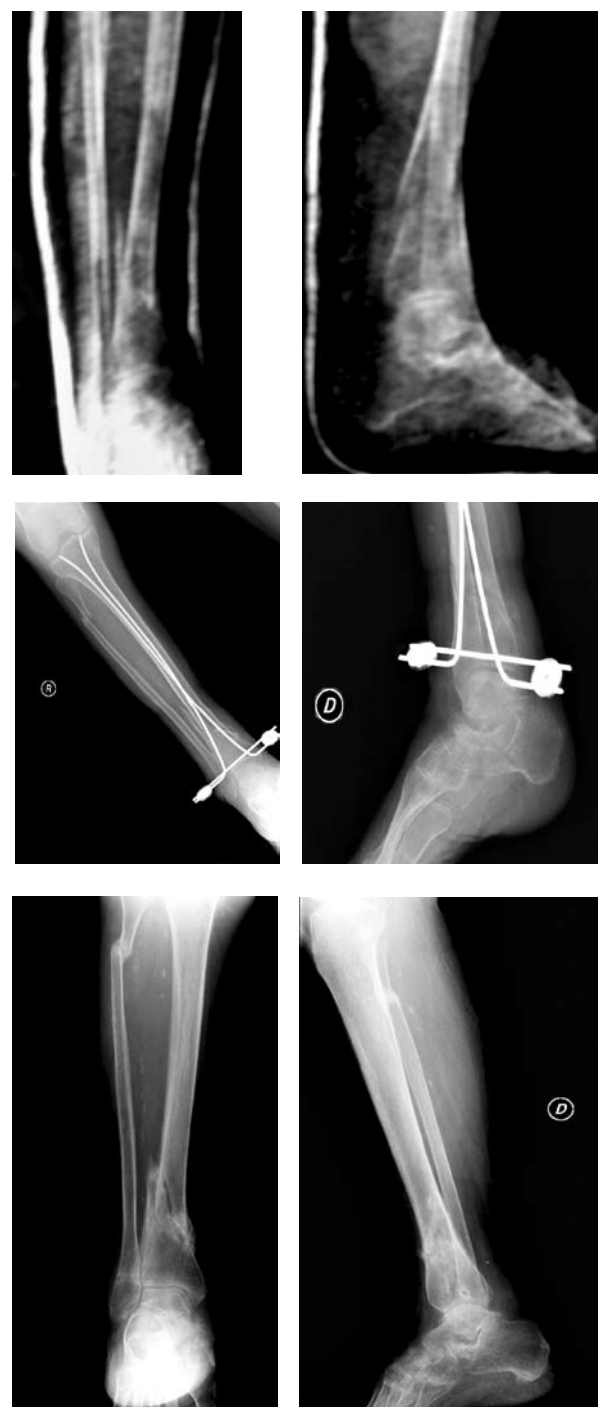soddisfacente allineamento dei monconi, si monta sul puntale un filo da 3 mm per il femore e la tibia e da 2,5 mm per l'omero; a questi si effettua una curvatura a convessità in linea con il becco di flauto, che riproduce idealmente la futura traiettoria che il filo dovrà percorrere nel canale endomidollare. Poggiando il filo sulla cute senza perforarla si osserva in scopia l'esatto punto d'ingresso e, se soddisfatti, si procede all'infissione percutanea dell'osso e con l'ausilio della massa battente lo si fa avanzare lungo il canale midollare, fino alla spungiosa metaepifisaria opposta, esercitando dei piccoli movimenti rotatori, per evitare eventuali puntamenti. L'introduzione dei fili avviene da entrambi i lati (infibulamento bipolare) ⁶, ripetendo cioè la stessa operazione con il secondo filo infisso dall'epicondilo mediale per il femore, dall'epitroclea per l'omero e a livello della sinde-smosi tibioperoneale per la tibia. I fili vengono quindi flessi esternamente a 90° gradi esatti, rispetto al proprio asse e alla corticale ed il sistema chiuso con un terzo filo infisso trasversalmente alle epifisi in sede subcondrale e parallelo all'emergenza dei precedenti, a una distanza reciproca 1 cm circa. A questo punto vengono montate le clip corrispettive, una per lato, avendo l'accortezza, prima della chiusura definitiva, di esercitare una leggera pretensione ai fili endomidollari, in modo da farli aderire alle corticali interne: ciò migliora la riduzione e la stabilizzazione dei frammenti (compressione interframmentaria). Si effettua una medicazione semplice, mentre non è necessaria alcuna tutorizzazione. È utile sottolineare che essendo i fili endomidollari, si comportano come mezzi drenanti e pertanto possono portare inizialmente i punti di emergenza, seppur scarsamente, verso l'evacuazione dell'ematoma di frattura e dell'edema. In questi casi si consiglia di effettuare le medicazioni a cadenza settimanale utilizzando prodotti a base di schiuma di poliuretano, che consentono una gestione ottimale delle secrezioni, grazie all'elevata capacità di assorbimento e agendo come film di copertura, svolgono funzione di protezione da qualsiasi tipo di inquinante esterno, riducendo quindi i rischi di infezioni. Tutti i casi trattati hanno presentato una rapida ed immediata ripresa funzionale, con scarsa o nulla necessità di fisioterapia durante e dopo la rimozione del sistema; non si è riscontrato nessun caso di infezione e il tempo di consolidazione è stato in media più rapido rispetto ad altre metodiche con sviluppo di un abbondante callo di tipo periostale.



Caso I. Frattura sovracondiloidea di femore destro (AO33A2) in donna di 82 anni cardiopatica e coumarinizzata, caduta accidentalmente in casa. Il trattamento è consistito in una sintesi "delta" con rapida risoluzione dell'edema e buona ripresa del ROM. Il sistema è stato ben tollerato con guarigione al 90° giorno con abbondante callo.



Caso II. Frattura sovradiacodiloidea omero dx (AO13C2) in donna di 85 anni. Il trattamento è consistito in un inchiodamento retrogrado a "Delta" utilizzando il sistema Miros da 2,5 mm ed una vite percutanea a compressione interframmentaria per chiudere la paletta omerale. Il grosso frammento avulso è stato semplicemente accostato tramite un piccolo accesso. Il sistema è stato ben tollerato senza secrezioni; buona la mobilità articolare e guarigione al 3° mese con callo periostale.



Caso III. Frattura del pilone tibiale dx (AO43A1) in donna di 75 anni con arto plegico per esiti di polio. Per gli elevati rischi chirurgici determinati dalla diagnosi fortuita di un aneurisma dell'aorta toracica, la paziente veniva trattata in altra sede inizialmente con un apparecchio gessato femoro-podalico flessso. Trasferita presso di noi in ventesima giornata, veniva trattata con "Sintesi Delta" utilizzando il sistema Miros da 3 mm, che è stato ben tollerato senza secrezioni con una buona mobilità articolare, compatibile con la limitazione funzionale dovuta alla preesistente patologia e guarigione al 4° mese.

DESCRIZIONE DEI CASI - DISCUSSIONE

La comprensione del funzionamento della sintesi Delta potrebbe essere racchiusa nella celebre frase di Leonardo da Vinci: "l'arco è una costruzione nata da due debolezze dalla cui unione risulta una grande forza". Infatti, i tre fili di Kirschner, della sintesi "delta" sono uniti a formare una struttura a triangolo ad apice superiore, in cui i fili endomidollari sono detti terminali obliqui, mentre il filo orizzontale è detto terminale orizzontale, una sorta di traliccio reticolare completamente in acciaio, inglobato nell'osso circostante che riproduce un arco gotico o arco a sesto acuto, tale costruzione è nota in architettura per l'elevatissima resistenza ai carichi, in particolare a compressione e torsione, poiché riducendo le spinte laterali, consente una maggiore elevazione delle pareti in cui inserito. I vantaggi nell'osso, sono rappresentati da un ancoraggio stabile a "tre cerniere", con apice prossimale nell'epifisi opposta e angoli basali corrispondenti alle clip esterne. Analogamente ad un ponte sostenuto da due travature reticolari, una per lato, che funzionano come due grandi travi, ma hanno il vantaggio di essere molto più leggere rispetto ad una trave solida della stessa larghezza, allo stesso modo nella sintesi "Delta", la resistenza del sistema è data dalla distanza reciproca tra i fili, così che anche se la loro somma è più piccola rispetto a un chiodo, risulta ugualmente stabile ai carichi. Come nell'arco a tre cerniere, le travi sono deformabili in presenza di forze assiali, trasversali e coppie flettenti, allo stesso modo nella sintesi "Delta" durante il carico, si ha la flessione dei terminali obliqui con messa in tensione del terminale trasversale e relativa trazione del massiccio epifisario. Tale sollecitazione di compressione ritmica del focolaio di frattura durante la deambulazione, è detto "effetto *pumping*" (Fig. 2) e costituisce la massima efficienza strutturale del sistema, poiché, come noto, provoca un effetto benefico di accelerazione dei processi di guarigione⁷⁻⁸; non essendoci ormai più dubbi, al contrario, che una eccessiva rigidità del mezzo di sintesi, rallenta o addirittura inibisce il processo di guarigione delle fratture⁹.

La sintesi "delta" si è dimostrata quindi una sintesi stabile e nello stesso tempo elastica, con alcune caratteristiche peculiari come: facilità e rapidità di montaggio che avviene in un tempo decisamente minore di un chiodo o una placca¹⁰; leggerezza e soprattutto mininvasività, per la preservazione dell'anatomia e dei processi fisiologici del callo e scarsa o nulla perdita ematica; mentre la sostanziale differenza con i montaggi effettuati con altri sistemi (Ulson, Epibloc, Multifix) è che questi non danno la stessa garanzia di tenuta, con tendenza dei fili a migrare e a irritare la cute provocando

dolore e secrezione, che può tradursi nel 20-40% dei casi, in infezione, dovuta secondo alcuni Autori, all'inglobamento di germi determinato dal movimento relativo della pelle intorno alla sede di emergenza cutanea¹¹. Non va inoltre trascurata la scomodità di tali placche per il paziente, che per rispondere ad esigenze di resistenza, sono molto voluminose con tendenza a ruotare sul proprio asse e sui fili stessi, provocando *impingement* cutaneo e ostacolo alla flessione-estensione. Nella sintesi Delta invece la stabilità del sistema è garantita da alcuni fattori quali: l'infibulamento bipolare dei fili che si dispongono spontaneamente secondo la figura geometrica del doppio arco secante di Vichard¹²; l'avanzamento lungo la diafisi con ancoraggio prossimale a livello della spongiosa metaepifisaria opposta; il fatto di non metterli in tensione, ma di accostarli semplicemente alla corticale interna con una leggera pretensione, prima della chiusura definitiva del sistema, nel rispetto della legge sulle "travi inflesse". L'insieme di queste manovre migliora la riduzione e la stabilizzazione della frattura ed evita qualsiasi pericolo di malrotazione; mentre il filo trasversale subcondrale, impedendo qualsiasi spostamento di quelli endomidollari, la loro espulsione e il telescopaggio dell'osso, permette di allargare l'indicazione in zone estreme e in vicinanza del focolaio di frattura e inoltre, comportandosi da fulcro rotatorio, fa sì che la sintesi "Delta"

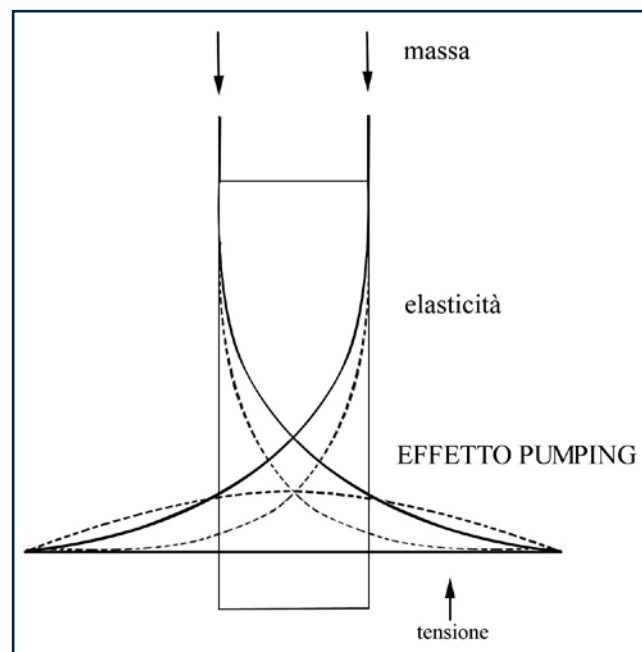


Fig. 2. "Effetto Pumping", la disposizione nell'osso dei fili di Kirschner a costituire un arco gotico o a sesto acuto, fa sì che durante il passo, i terminali obliqui flettono e mettono in tensione il terminale trasversale; ciò determina un effetto compressivo ritmico del focolaio di frattura che accelera i processi di guarigione.

risultati ben tollerata dai pazienti che, spesso anziani, conservano fin dall'inizio la possibilità dei movimenti con un rapido recupero funzionale (Fig. 3).

CONCLUSIONI

L'osteosintesi con fili di Kirschner, come si è visto, può essere ancora impiegata, non solo nei "classici" distretti come la metaepifisi distale del radio, ma anche in regioni un tempo riservate solo all'osteosintesi con placca. Il sistema MIROS si è dimostrato molto efficace nella tradizionale osteosintesi percutanea e nell'osteosintesi elastica, un sistema di fissazione "polifunzionale" che permette di costruire sintesi ibride come la "Sintesi Delta", così stabile da allargare l'indicazione in zone estreme come le fratture metaepifisarie di gomito, femore e pilone tibiale. Consente al paziente di evitare lunghe tutele gessate con una precoce mobilizzazione, a tutto vantaggio del recupero funzionale, con conseguente prevenzione delle complicanze e delle rigidità articolari. Ovviamente il metodo è recente e la casistica al momento esigua, ma i risultati sin qui ottenuti lasciano sperare in una nuova strada nel campo della fissazione ossea con tecniche mininvasive specie per quei soggetti come gli anziani, in cui la casistica fratturativa in crescente aumento pone molteplici problematiche nell'applicazione di metodi tradizionali, in particolare per quei soggetti ASA IV, considerati inoperabili con altri sistemi, permettendone un corretto *nursing* senza dolore.

BIBLIOGRAFIA

- ¹ Green SA. *Complications of external skeletal fixation*. In: Urthoft HK, ed. *Current concepts of external fixation*. Heidelberg: Springer-Verlag 1982, p. 43-52.
- ² De La Caffinière JY, Benzimra R, Lacanzie F, Chaine A. *Embrochage centromédullaire des fractures de la diaphyse humérale. Une ostéosynthèse à risque minimum. A propos de 82 cas*. Rev Chir Orthop 1999;85:125-35.

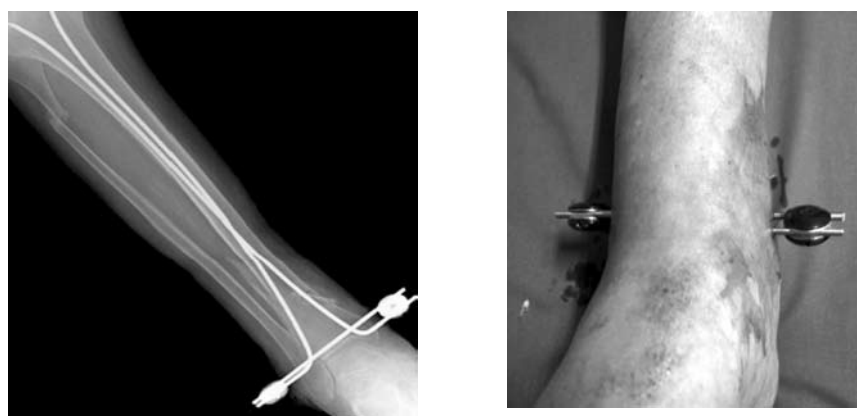


Fig. 3. Frattura del pilone tibiale trattata con "sintesi delta". Il sistema è stabile e l'emergenza dei fili dalla cute è ben tollerata dalla paziente.

- ³ Tangari M. *Personale tecnica di applicazione del Sistema Epibloc*. Giornale Italiano di Ortopedia e Traumatologia 2002;28:2-10.
- ⁴ Di Segni F. *Considerazioni sull'uso dei fili di Kirschner*. Lo Scalpello 2002;16:87-90.
- ⁵ Tangari M, Di Segni F, Larosa F, Caporale MF. *Originali tecniche mininvasive in traumatologia*. Bologna: Timeo Editore 2005, p. 11-29.
- ⁶ Vichard P, Bellanger P. *Le traitement de l'extrémité de l'umerus par enclouage bipolare ascendente avec clous élastiques*. Nouv Presse Med 1978;7:4041-3.
- ⁷ McKibbin B. *The biology of fractures healing on long bones*. J Bone Joint Surg 1978;2:150-62.
- ⁸ Ascenzi A, Byde A, Portigliatti-Barbos M, Carando S. *Microbiomechanics vs macro-biomechanics in cortical bone. A micromechanical investigation of femurs deformed by bending*. J Biomechanics 1987;20:1045-53.
- ⁹ Ganz R, Mast J, Weber BG, Perren SM. *Clinical aspects of biological plating*. AO ASIF Scientific Injury 2000;1(Suppl):1-41.
- ¹⁰ Impagliazzo A, Martinelli N, Spurio Pompili GF, Mattei A. *Il Trattamento delle fratture distali del femore: placca LISS versus chiodo retrogrado*. Giornale Italiano di Ortopedia e Traumatologia 2006;32:26-32.
- ¹¹ Shearer JR, Egan J. *Biomechanics of external fixation*. In: *Il punto sulla Fissazione Esterna*. 1989, p. 21-8.
- ¹² Spina N, Bonfili G, Di Matteo R, Benedetti S. *L'infibulamento endomidollare per via bipolare ascendente nelle fratture d'omero*. Giornale Italiano di Ortopedia e Traumatologia 2005;31:42-55.