DOUBLE ACTION DELLO STRONZIO RANELATO: RIDUZIONE DEL RISCHIO DI FRATTURA E *BONE HEALING*

DOUBLE ACTION OF STRONTIUM RANELATE: FRACTURE RISK REDUCTION AND BONE HEALING

U. TARANTINO, L. SATURNINO, A. SCIALDONI
Università di Roma Tor Vergata, Fondazione "Policlinico Tor Vergata", Divisione di Ortopedia e Traumatologia, Roma

Indirizzo per la corrispondenza:
Umberto Tarantino
via Oxford 81, 00133 Roma
Tel. +39 06 20903465 - Fax +39 06 20903465
E-mail: umberto.tarantino@uniroma2.it

Ricevuto il 20 agosto 2012
Accettato il 4 settembre 2012

Riassunto
Il processo di guarigione della frattura in età postmenopausale e senile è condizionato da alterazioni metaboliche cellulari e molecolari del tessuto osseo che esitano spesso in *impaired fracture-healing*. Per questo motivo la ricerca farmacologica si è focalizzata sul possibile impiego dei farmaci antiosteoporotici nell'accelerare i processi di guarigione della frattura.

Parole chiave: *fracture-healing*, stronzio ranelato, osteoporosi, comorbilità, farmaci antiosteoporotici

Summary
Bone healing process in postmenopausal and elderly age is conditioned by cellular and molecular alterations of bone tissue that can result in impaired fracture-healing. For this reason pharmacological research focused on possible use of antiosteoporotic drugs in promoting bone healing process.

Key words: *fracture-healing, strontium ranelate, osteoporosis, comorbidities, antiosteoporotic drugs*

FISIOPATOLOGIA DELL'*HEALING* DELLA FRATTURA

La guarigione della frattura è uno dei più straordinari processi di riparazione del corpo, in quanto non esita in tessuto cicatriziale, ma nella *restitutio ad integrum* del tessuto. Tale processo è il risultato della coordinazione di cellule immunitarie ed ematopoietiche che rappresentano i "players" di fasi che si susseguono dall'evento fratturativo alla guarigione.

La guarigione del tessuto osseo fratturato è garantita da un processo composto da fasi ben ordinate ed organizzate. Si possono riconoscere due distinti processi: una fase anabolica, caratterizzata da formazione di nuovo tessuto e una fase catabolica, caratterizzata da un rimodellamento del tessuto osseo neoformato in osso trabecolare e corticale. Tali fasi si susseguono e si sovrappongono nel processo di riparazione.

Inizialmente vi è uno stravaso di cellule dal flusso sanguigno (macrofagi, granulociti, linfociti, monociti), capaci di rilasciare citochine in grado di reclutare altre cellule infiammatorie e di facilitare la migrazione di cellule mesenchimali. Questa fase è seguita dalla formazione di un callo fibroso: fattori di crescita stimolanti la proliferazione e la differenziazione di cellule mesenchimali in condroblasti e fibroblasti, comportano la produzione di fibro-cartilagine nel sito di frattura. L'intensa attività anabolica cellulare comporta un aumento del consumo di ossigeno con conseguente ipossia a livello del callo fibroso. L'ipossia rappresenta il principale stimolo al rilascio di fattori angiogenetici come il VEGF; questo determina l'invasione del callo fibroso da parte di gettoni vascolari con conseguente nuovo apporto ematico e di ossigeno necessari per la differenziazione osteoblastica delle cellule mesenchimali. I processi seguenti sono rappresentati dalla mineralizzazione encondrale (processo che ricalca l'embriogenesi del tessuto osseo), con intensa attività osteoblastica sostenuta da proteine morfogenetiche dell'osso (BMP). La matrice mineralizzata sostituisce gradualmente

il soft-callus. L'ultima fase è il rimodellamento osseo: gli osteoblasti rilasciano fattori che promuovono la differenziazione osteoclastica e controllano i processi di riassorbimento e neoapposizione ossea (cioè RANK-L); questi eventi portano al rimodellamento del callo mineralizzato e riorganizzazione dell'hard-callus in osso corticale e trabecolare [1].

"Condizioni ideali" per la guarigione della frattura

La riparazione ossea dipende da tre fattori essenziali: l'attivazione di cellule staminali mesenchimali, il rilascio di fattori di crescita e la produzione di fattori di regolazione. Tale processo risulta anche influenzato in modo determinante da tre condizioni: adeguato afflusso di sangue, un buon contatto tra i frammenti ossei e buona stabilità del focolaio di frattura. L'adeguato apporto di sangue è essenziale per garantire il reclutamento di cellule infiammatorie e mesenchimali nel sito di frattura; inoltre garantisce l'apporto di ossigeno e di altri nutrienti, essenziale per il metabolismo cellulare. Un buon contatto tra i monconi ed una buona riduzione possono influenzare la progressione del callo osseo. Il gap tra frammenti ossei deve essere inferiore a 2 mm; studi sperimentali hanno mostrato come una diastasi eccessiva può ridurre la formazione di callo osseo periostale, con conseguente ridotta ossificazione. Anche la stabilità al sito di frattura può condizionare la riparazione del tessuto osseo, infatti il trasferimento degli stimoli meccanici dal mezzo di sintesi all'osso è fondamentale per i processi di neoformazione e rimodellamento osseo [2]. Si è visto come una sintesi estremamente rigida limita la formazione di callo osseo, mentre una sintesi troppo flessibile può portare ad un consolidamento vizioso. Alla fine del processo ripartivo, maggiori saranno la densità minerale ossea e il contenuto in tessuto calcificato, migliori risulteranno le proprietà biomeccaniche del callo osseo.

Guarigione ossea e osteoporosi

Durante l'età postmenopausale e senile si sviluppano delle alterazioni fisiologiche, sistemiche e tissutali, che alterano il normale metabolismo del tessuto osseo. Tali alterazioni determinano una condizione di fragilità scheletrica [3] e contestualmente possono influenzare negativamente l'*healing* della frattura [4].

Compromissione del *bone-healing*

Diversi fattori possono alterare questo processo, tra cui invecchiamento, osteoporosi e comorbilità; le conseguenti alterazioni del metabolismo osseo incidono negativamente sulla riparazione della frattura. Il modo attraverso il quale queste alterazioni influenzano negativamente la progressione della guarigione ossea, rimane ancora oggetto di studi. Studi eseguiti su topi ovariectomizzati hanno mostrato come carenza di estrogeni influisca negativamente su tutte le fasi della guarigione della frattura, in particolare sulle fasi di mineralizzazione e rimodellamento (Fig. 1). Allo stesso modo in topi anziani si osserva una ritardata reazione periostale, una minore differenziazione cellulare ed un'insufficiente vascolarizzazione del soft-callus [5].

Studi sperimentali hanno documentato diverse alterazioni cellulari in condizioni di osteoporosi post-menopausale: una riduzione del numero di cellule staminali mesenchimali; una ridotta capacità di proliferazione; una ridotta risposta osteoblastica agli stimoli meccanici. Inoltre nell'osteoporosi senile, le cellule staminali mesenchimali tendono a differenziarsi in tessuto adiposo, con conseguente riduzione della capacità osteogenica [6]. Recenti studi sperimentali su ratti anziani hanno evidenziato una compromissione della risposta infiammatoria, tipica dell'età senile, con un'iper-produzione di adipochine e

FIGURA 1.
Frattura di femore in topi ovariectomizzati e topi sani (adattata da Beil et al., 2010 [5]).

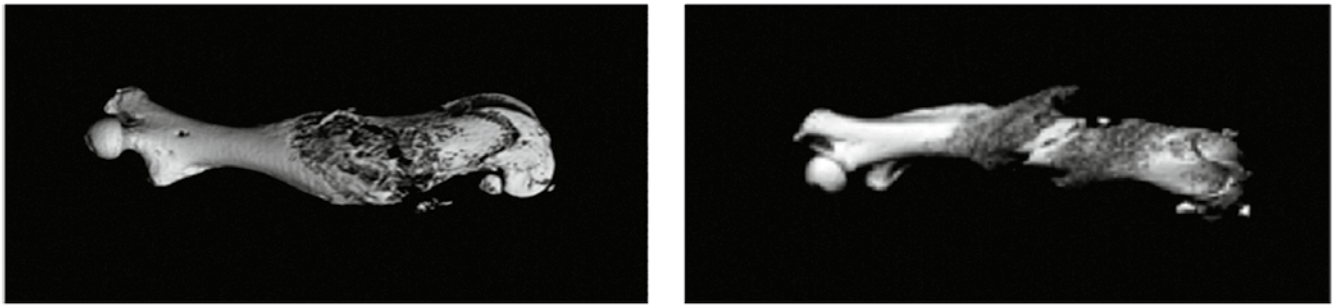

Analisi µTC con ricostruzione in 3D del callo osseo a 42 giorni dalla frattura

citochine pro-infiammatorie come IL-1, IL-6, IL-7 e TNF-α. Questo stato di aumentata o prolungata infiammazione (locale e sistemica) influenza negativamente i processi riparativi del tessuto osseo [7].

Comorbilità e compromissione del *fracture-healing*

Spesso, in pazienti anziani, comorbilità o terapie farmacologiche possono influenzare negativamente il processo di guarigione della frattura. Le comorbilità più comunemente riscontrate sono il diabete e l'ipertensione.
Nel diabete possono verificarsi alterazioni del *bone-healing*; i principali meccanismi responsabili di queste alterazioni sembrerebbero essere l'iperglicemia e/o l'ipoinsulinemia. L'insulina svolge un ruolo critico e diretto nella proliferazione e differenziazione degli osteoblasti. L'accumulo di prodotti avanzati di glicosilazione dovuto all'iperglicemia è implicato in fenomeni di apoptosi cellulare degli osteoblasti [8] ed, in ultima analisi, la microangiopatia diabetica può influenzare negativamente l'angiogenesi a livello del callo osseo. Tutto questo conduce ad un rallentato o alterato processo di *fracture-healing*.
Studi clinici e sperimentali hanno mostrato un effetto negativo dell'ipertensione sulla densità minerale ossea. L'angiotensina II è un importante regolatore della pressione sanguigna; sebbene l'effetto dell'angiotensina II sulle cellule osteoblastiche sia ancora controverso, studi in vitro suggeriscono che questo mediatore abbia la capacità di inibire la differenziazione delle cellule osteoblastiche. L'ipertensione arteriosa potrebbe rappresentare un fattore di rischio per un'alterata guarigione della frattura [9] (Fig. 2).
La diretta correlazione tra l'insufficienza renale e la poor *bone-quality* è stata oggetto di numerosi studi. L'alterazione del metabolismo della vitamina D e dell'omeostasi del calcio potrebbero essere i principali artefici dell'*healing* complicato in pazienti con patologie renali.
Molti farmaci sono in grado di compromettere la guarigione della frattura. I farmaci più comunemente coinvolti in un'alterazione del *fracture-healing* sono: farmaci antitumorali, antibiotici, corticosteroidi, FANS e anticoagulanti. Tutti sono in grado di inibire la proliferazione condroblastica e osteoblastica, compromettendo in tal modo la formazione del callo osseo e la sua mineralizzazione [10].
Le evidenze sull'effetto dei bifosfonati sul *fracture-healing* non sono ad oggi conclusive ed esistono dati discordanti in merito al rallentamento del *bone remodelling* in sede di frattura.

Bone-healing e terapia farmacologica

La possibilità di modulare i fenomeni anabolici e catabolici nel tessuto osseo sia a livello locale che sistemico mediante l'utilizzo di farmaci, apre un nuovo orizzonte sul potenziamento della guarigione dell'osso, in particolare in quelle condizioni in cui si palesa una diminuita resistenza e quindi una minor competenza meccanica del tessuto osseo. I farmaci anti-osteoporotici, di cui è stato ampiamente dimostrato l'effetto positivo sulla BMD e sulla riduzione del rischio di frattura, potrebbero risultare efficaci anche nel promuovere i processi del *fracture-healing*. Molti studi su modelli animali hanno dimostrato come tali farmaci possono influenzare positivamente il *fracture-healing* e l'osteointegrazione degli impianti.
In studi sperimentali, la somministrazione di bifosfonati ha determinato la formazione di un callo osseo di dimensioni aumentate rispetto ai controlli trattati con placebo, questo però a discapito di una minore qualità strutturale che si

FIGURA 2.
Esame istologico a 8 giorni dalla creazione del difetto osseo: evidente formazione di nuovo tessuto osseo (nb) nei topi normotesi e difetto osseo ancora evidente (rd) nei topi ipertesi (adattata da Bastos et al., 2010 [9]).

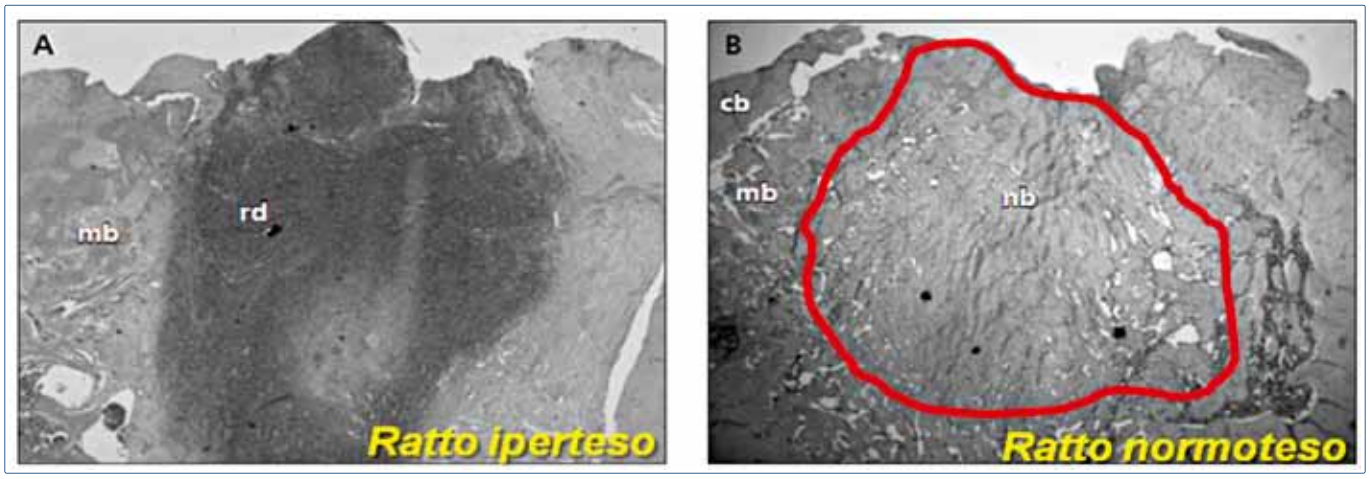

traduce in un deterioramento delle caratteristiche biomeccaniche del callo [11]. Questo potrebbe essere dovuto alla potente inibizione del riassorbimento osseo con un effetto negativo sul processo di rimodellamento del callo fibroso. Trials clinici randomizzati hanno dimostrato che l'utilizzo di bifosfonati non determina un ritardo di guarigione della frattura clinicamente significativo permettendone la somministrazione anche in condizioni fratturative.
Un'altra molecola testata sul *fracture-healing* è il teriparatide che ha dimostrato di incrementare la mineralizzazione, il contenuto cellulare e la densità minerale (BMD) del callo di frattura, determinandone una migliore resistenza biomeccanica sia in ratti giovani che anziani ed ovariectomizzati. Aspenberg et al. [12] hanno dimostrato mediante studi clinici randomizzati (teriparatide vs placebo) che la dose giornaliera di 20μg di teriparatide porta ad una guarigione più precoce del tessuto osseo in donne in età post-menopausale.
L'efficacia nella promozione del *fracture-healing* dello stronzio ranelato, unico farmaco antiosteoporotico con una *double action* sul metabolismo osseo, è tuttora oggetto di studio. Numerosi studi sperimentali hanno valutato i criteri radiologici, istologici, densitometrici e biomeccanici relativi al *fracture-healing* e tutti hanno mostrato una promozione dei processi di guarigione della frattura (con una promozione della fase anabolica ed una contestuale inibizione della fase catabolica). In particolare, in uno studio effettuato su topi ovariectomizzati, il trattamento con SR alla dose di 625 mg/kg/die (tale dose comporta una concentrazione sierica di stronzio pari a circa 0,87 volte quella osservate in pazienti trattati con la dose terapeutica di 2 g/die) ha portato ad una neo-formazione ossea significativamente aumentata a 4 settimane dalla frattura. Nei ratti trattati dopo 8 settimane dalla frattura, in cui le funzioni biomeccaniche del tessuto osseo sono ormai acquisite, il fisiologico processo di rimodellamento del callo comunque continua, con zone irregolari di riassorbimento e processi di formazione di osso lamellare osservate agli esami istologici.
Questo risultato indica che SR (stronzio ranelato) potrebbe non solo aumentare la formazione ossea, ma anche promuovere l'ossificazione encondrale senza contrastare il rimodellamento. Questo studio suggerisce che il trattamento sistemico con SR potrebbe favorire la guarigione delle frattura di tibia nei ratti ovariectomizzati, aumentando il volume del callo, la BMD, e le resistenze biomeccaniche migliorando le proprietà microstrutturali del callo, senza alcun effetto negativo sui processi fisiologici della guarigione delle fratture rispetto al gruppo di ratti ovariectomizzati non trattati [13].
Una ipotesi del razionale dell'utilizzo di questo farmaco nella guarigione delle fratture potrebbe essere quella di rallentare la fase catabolica del riassorbimento osseo, migliorando al contempo la fase anabolica di formazione e promuovendo la differenziazione di cellule dal midollo osseo. SR infatti si è dimostrato in grado di promuovere la differenziazione di cellule stromali, in osteoblasti maturi [14].
Uno studio sperimentale condotto su ratti ovariectomizzati ha valutato il *fracture-healing* dopo somministrazione di SR e PTH 1-34 confrontandolo con un gruppo di controllo trattato con placebo. Anche se entrambi i farmaci hanno incrementato il volume del callo osseo, solo SR ha dimostrato di aumentare la resistenza meccanica del callo osseo ai test di torsione. I migliori risultati ottenuti nei ratti trattati con SR rispetto a quelli trattati con PTH 1-34, potrebbero dipendere da una migliore qualità di osso neoformato nel contesto del callo [15].
L'efficacia di SR è stata dimostrata nel ridurre il rischio di fratture vertebrali, non vertebrali e femorali in donne osteoporotiche in età post-menopausale [16] e più recentemente l'indicazione è stata estesa anche negli uomini osteoporotici ad aumentato rischio di frattura [17]. Questa efficacia è indipendente dai fattori di rischio basali e si mantiene tale per 10 anni [18]. Tuttavia, sono ancora pochi gli studi che hanno valutato il suo possibile ruolo nel promuovere la guarigione delle fratture.
Sebbene esistano in commercio numerosi farmaci con dimostrata efficacia antifratturativa, al momento mancano terapie validate che possano favorire il *fracture-healing* [19].

NOSTRA ESPERIENZA CLINICA

Nella nostra pratica clinica lo stronzio ranelato si è dimostrato efficace nel favorire i processi di *healing* sia in uomini che in donne in età post-menopausale.

Caso clinico n. 1

V.E. maschio di 70 anni con frattura scomposta pluriframmentaria dell'emipiatto tibiale esterno sinistro (Schatzker II) avvenuta in seguito a trauma di modesta entità (Fig. 3A). Intervento chirurgico di riduzione ed osteosintesi con placca e viti (Fig. 3B) ed inizio di terapia farmacologica con Stronzio ranelato e supplementazione di Calcio e Vitamina D in paziente risultato osteopenico alla valutazione densitometrica; controllo radiografico a 3 mesi (Fig. 3C); controllo radiografico (Fig. 3D) e clinico (Fig. 3E) a 6 mesi mostrano un avanzato stato di guarigione e stabilità della frattura tali da consentire una pressoché completa ripresa funzionale; controllo radiografico a 9 mesi dalla frattura (Fig. 3F); controllo radiografico a 16 mesi dopo intervento di rimozione dei mezzi di sintesi eseguito ad un anno dalla frattura (Fig. 3G).

Caso clinico n. 2

B.A. donna di 83 anni con frattura bifocale dell'omero sinistro e frattura del condilo femorale laterale al ginocchio destro (Fig. 4A) in seguito a trauma a bassa energia. Riduzione ed osteosintesi delle frattura all'omero sinistro con chiodo endomidollare e con viti cannulate con rondella al condilo femorale (Fig. 4B); la misurazione della

FIGURA 3.
Frattura scomposta pluriframmentaria dell'emipiatto tibiale esterno sinistro (Schatzker II) trattata con placca a scivolamento e viti e vite libera per la tuberosità tibiale anteriore.

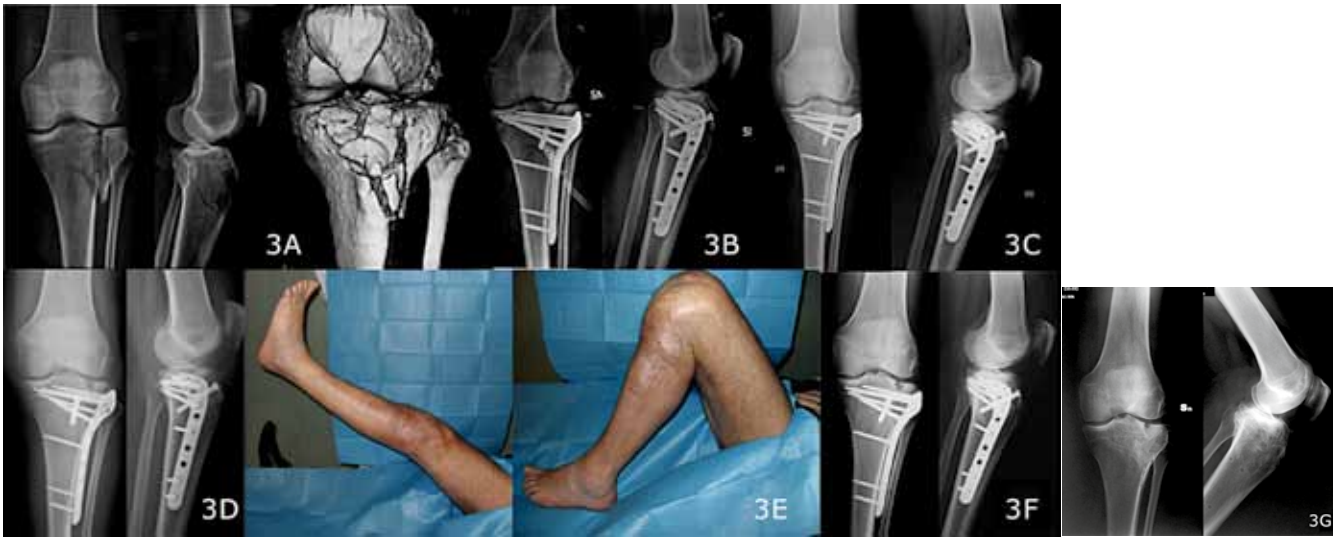

FIGURA 4.
Frattura bifocale dell'omero sinistro trattata con chiodo endomidollare e frattura del condilo femorale laterale al ginocchio destro trattata con viti cannulate con rondella.

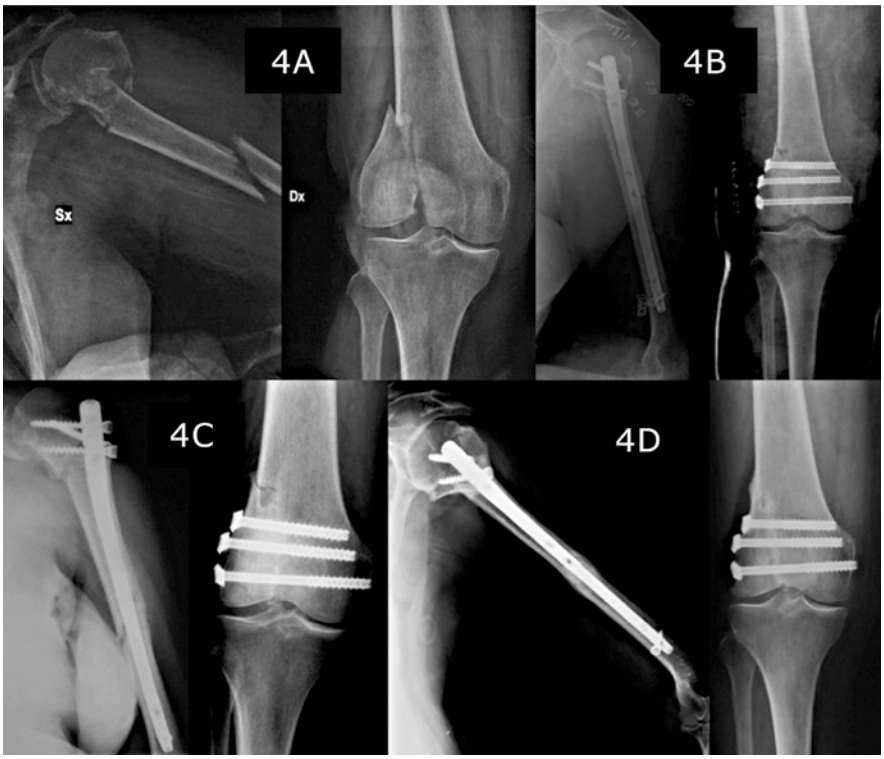

densità minerale ossea a livello lombare e femorale ha confermato una condizione osteoporotica. Inizio terapia farmacologica con Stronzio ranelato e supplementazione di Calcio e Vitamina D. Controllo radiografico a 2 mesi (Fig. 4C), a 8 mesi (Fig. 4D) in cui si osserva una completa guarigione radiografica con iniziale rimodellamento del callo osseo associata a normale deambulazione ed articolarità completa ed indolente della spalla.

DISCUSSIONE

Il *fracture-healing* è una sequenza di eventi fisiologici che, se supportato da adeguate condizioni biomeccaniche, umorali e cellulari, è in grado di ripristinare completamente il tessuto osseo, restituendogli le sue caratteristiche strutturali e funzionali originarie. La guarigione della frattura da fragilità è cruciale per l'esito clinico in termini di recupero funzionale, morbilità e qualità di vita.
Attualmente vengono prescritti diversi farmaci per il trattamento dell'osteoporosi e per la prevenzione delle fratture da fragilità.

Le alterazioni fisiopatologiche alla base dell'osteoporosi, oltre a determinare una riduzione della qualità ossea, possono influenzare negativamente la riparazione della frattura, causando una ridotta mineralizzazione ed una aumentata porosità del callo osseo. Tali alterazioni si traducono in una minore resistenza alle forze biomeccaniche di trazione e compressione, esitando spesso in complicanze cliniche evidenti quali ritardi di consolidazione, pseudoartrosi o mobilizzazione dei mezzi di sintesi.
In questo contesto, il trattamento ideale dell'osteoporosi sarebbe quello sia di impedire l'evento fratturativo che migliorare il processo di guarigione. La possibile modulazione dei processi anabolici e catabolici attraverso la somministrazione di farmaci antiosteoporotici apre nuove prospettive per il loro uso nella guarigione della frattura da fragilità. Negli ultimi anni la ricerca scientifica si sta focalizzando sulla valutazione di un possibile impiego di tali farmaci nell'accelerare i processi di guarigione della frattura in condizioni di fragilità ossea.
Lo stronzio ranelato è l'unico farmaco *double action* attualmente validato per la terapia antiosteoporotica. La sua efficacia antifratturativa è stata ampiamente dimostrata in trial clinici randomizzati nei quali lo stronzio ranelato ha ridotto significativamente l'incidenza di nuove fratture vertebrali, femorali e non-vertebrali. In questi stessi trials lo stronzio ranelato ha mostrato un progressivo aumento della densità minerale ossea a livello lombare e femorale anche nel trattamento a lungo termine con follow-up di dieci anni mostrando inoltre un soddisfacente profilo di sicurezza.
Questi risultati sono indicativi della forte capacità di questo farmaco di inserirsi nei processi metabolici dell'osso suggerendone un potenziale impiego come *bone-healer* [20].
Studi sperimentali condotti su modelli animali hanno dimostrato il positivo impatto dello stronzio ranelato sulla riparazione ossea anche in condizioni di scarsa *bone-quality*.
Allo stato attuale le evidenze cliniche sull'efficacia dello stronzio ranelato sul *fracture-healing* sono limitate a case-report o a case-series [21 22] in quanto studi clinici randomizzati sono tuttora in corso.
Gli incoraggianti risultati raggiunti dallo stronzio ranelato in modelli sperimentali e la nostra positiva esperienza clinica, seppur su una serie limitata di pazienti, suggeriscono il suo utilizzo su trials clinici randomizzati che abbiano come end-point primario la formazione di un callo osseo qualitativamente e quantitativamente migliore ed un tempo di guarigione comunque non superiore rispetto ai controlli di soggetti non trattati.

Bibliografia

1. Schindeler A, McDonald MM, Bokko P, et al. *Bone remodeling during fracture repair: the cellular picture.* Semin Cell Dev Biol 2008;19:459-66.
2. Jagodzinski M, Krettek C. *Effect of mechanical stability on fracture healing - an update.* Injury. 2007;38 Suppl 1:S3-10.
3. Pipino F. *L'osteogenesi imperfetta.* Editore Laterza, monografia 1960.
4. Giannoudis P, Tzioupis C, Almalki T, et al. *Fracture healing in osteoporotic fractures: is it really different? A basic science perspective.* Injury 2007;38 Suppl 1:S90-9.
5. Beil FT, Barvencik F, Gebauer M, et al. *Effects of estrogen on fracture healing in mice.* J Trauma 2010;69:1259-65.
6. Dalle Carbonare L, Valenti MT, Lo Cascio V, et al. *Circulating mesenchymal stem cells with abnormal osteogenic differentiation in patients with osteoporosis.* Arthritis Rheum 2009;60:3356-65.
7. Lencel P, Magne D. *Inflammaging: the driving force in osteoporosis?* Med Hypotheses 2011;76:317-21.
8. Montagnani A, Gonnelli S, Nuti R, et al. *Osteoporosis and risk of fracture in patients with diabetes: an update.* Aging Clin Exp Res 2011;23:84-90.
9. Bastos MF, Brilhante FV, Bazerra JP, et al. *Trabecular bone area and bone healing in spontaneously hypertensive rats: a histometric study.* Brazil Oral Res 2010;24:170-6.
10. Tarantino U, Cerocchi I, Celi M, et al. *Pharmacological agents and bone healing.* Clin Cases Miner Bone Metab 2009;6:144-8.
11. Goldhahn J, Little D, Mitchell P, et al. *Evidence for anti-ostoporosis therapy in acute fracture situations - Recommendations of a multidisciplinary workshop of the International Society for Fracture Repair.* Bone 2010;46:267-71.
12. Aspenberg P, Genant HK, Johansson T, et al. *Teriparatide for acceleration of fracture repair in humans: a prospective, randomized, double-blind study of 102 postmenopausal women with distal radial fractures.* J Bone Miner Res 2010;25:404-14.
13. Li FY, Luo E, Feng G, et al. *Systemic treatment with strontium ranelate promotes tibial fracture healing in ovariectomized rats.* Osteoporos Int 2010;21:1889-97.
14. Bonnelye E, Chabadel A, Saltel F, et al. *Dual effect of strontium ranelate: stimulation of osteoblast differentiation and inhibition of osteoclast formation and resorption in vitro.* Bone 2008;42:129-38.
15. Habermann B, Kafchitsas K, Olender G, et al. *Strontium ranelate enhances callus strength more than pth 1-34 in an osteoporotic rat model of fracture healing.* Calcif Tissue Int 2010;86:82-9.
16. Meunier PF, Roux C, Seeman E, et al. *The effects of strontium ranelate on the risk of vertebral fracture in women with postmenopausal osteoporosis.* N Engl J Med 2004;350:459-68.
17. Summary of Product Characteristics "OSSEOR". http://www.ema.europa.eu/ema/index.jsp?curl=pages/includes/document/document_detail.jsp?webContentId=WC500051121&mid=WC0b01ac058009a3dc
18. Reginster JY, Kaufman JM, Goemaere S, et al. *Maintenance of antifracture efficacy over 10 years with strontium ranelate in postmenopausal osteoporosis.* Osteoporos Int 2012;23:1115-22.
19. Jorgesen NR, Schwarz P. *Effects of anti-osteoporosis medications on fracture healing.* Current Osteoporosis Reports 2011;9:149-55.
20. Brandi ML. *Drugs for bone healing.* Expert Opin Investig Drugs 2012;21:1169-76.
21. Alegre DN, Ribeiro C, Sousa C, et al. *Possible benefits of strontium ranelate in complicated long bone fractures.* Rheumatol Int 2012;32:439-43.
22. Tarantino U, Celi M, Saturnino L, et al. *Strontium ranelate and bone healing: report of two cases.* Clin Cases Miner Bone Metab 2010,7:65-8.