Giornale Italiano di ORTOPEDIA E TRAUMATOLOGIA

Organo ufficiale della Società Italiana di Ortopedia e Traumatologia • www.giot.it

Direttore scientifico: F. Pipino *(Genova)*

Direttore responsabile: Patrizia Alma Pacini

Comitato di Redazione: M. Bardelli *(Firenze)*; A. D'Elia *(Napoli)*; G. De Giorgi *(Bari)*; V. Guzzanti *(Roma)*

Coordinatore Comitato Scientifico: A. D'Elia *(Napoli)*

Comitato Scientifico: B. Battiston *(Torino)*; R. Capanna *(Firenze)*; D. Capitani *(Milano)*; M. Catagni *(Lecco)*; L. Ceciliani *(Pavia)*; G. Cerulli *(Perugia)*; A. Costanzo *(Roma)*; G. De Giorgi *(Bari)*; M. D'Imporzano *(Milano)*; S. Gatto *(Napoli)*; G. Guida *(Napoli)*; C. Lazzarone *(Torino)*; R. Marsano *(Milano)*; U. Pazzaglia *(Brescia)*; L. Pederzini *(Sassuolo)*; G. Randelli *(San Donato Milanese)*; V. Riccio *(Napoli)*; E. Romanini *(Roma)*; C.L. Romanò *(Milano)*; C. Rovesta *(Modena)*; S. Russo *(Napoli)*; F. Ugolini *(Roma)*; V. Valerio *(Brindisi)*

Referenti

Editoriali: F. Pipino *(Genova)*
Notiziario S.I.O.T: E. Cristofari *(Roma)*
Sito Società Affiliate: M. Bardelli *(Firenze)*
Congressi e Recensioni: V. Guzzanti *(Roma)*
Congresso S.I.O.T.: Comitato di Presidenza S.I.O.T.
Aggiornamento Professionale: G. De Giorgi *(Bari)*
Pagina sindacale: U. De Nicola *(Treviso)*
Medicina legale: G.M. Calori *(Milano)*

Redazione: Stefano Fabbri • Tel. 050 3130237 • Fax 050 3130300 • sfabbri@pacinieditore.it • giot@pacinieditore.it

Consiglio Direttivo S.I.O.T. biennio 2004-2006

Presidente: A. Faldini
Vice-Presidenti: E. Campailla, A. D'Elia
Consiglieri: M. Bardelli, G. De Giorgi, F. Denicolai, M. D'Imporzano, V. Guzzanti, M. Maiotti, U. Pazzaglia, G. Riccardi
Past-President: V. Monteleone
Garante: G. Guida
Tesoriere: E. Cristofari
Segretario: G. Rinonapoli
Segreterio alla Presidenza: P. Tranquilli-Leali
Segreteria Operativa: E. Cristofari

PACINIeditore
MEDICINA

Pacini Editore SpA • Via A. Gherardesca 1, 56121 Ospedaletto Pisa • Tel. +39-050-313011 • Fax +39-050-3130300 • info@pacinieditore.it • www. pacinimedicina.it

Registrato presso il Tribunale di Roma – n. 14690 del 1972

Il *Giornale Italiano di Ortopedia e Traumatologia* è Organo ufficiale della Società Italiana di Ortopedia e Traumatologia. Esso si pubblica a fascicoli bimestrali in edizione italiana. Esso affianca *Orthopaedics and Traumatology* che è la pubblicazione ufficiale in inglese della S.I.O.T. La rivista pubblica contributi redatti in forma di Editoriali, Notiziari (S.I.O.T. e Società specialistiche), Report Congressuali, Aggiornamenti professionali (anche di Medicina legale), Pagine sindacali, Rassegne stampa, Recensioni, Articoli Originali e Casi Clinici. Gli articoli scientifici originali dovranno essere accompagnati da una dichiarazione firmata dal primo Autore, nella quale si attesti che i contributi sono inediti, non sottoposti contemporaneamente ad altra rivista, ed il loro contenuto conforme alla legislazione vigente in materia di etica della ricerca. Gli Autori sono gli unici responsabili delle affermazioni contenute nell'articolo e sono tenuti a dichiarare di aver ottenuto il consenso informato per la sperimentazione e per la riproduzione delle immagini. La Redazione accoglie solo i testi conformi alle norme editoriali generali e specifiche per le singole rubriche. La loro accettazione è subordinata alla revisione critica di esperti, all'esecuzione di eventuali modifiche richieste ed al parere conclusivo del Direttore. Il Direttore del Giornale si riserva inoltre il diritto di richiedere agli Autori la documentazione dei casi e dei protocolli di ricerca, qualora lo ritenga opportuno. Nel caso di provenienza da un Dipartimento Universitario o da un Ospedale il testo dovrà essere controfirmato dal responsabile del Reparto (U.O.O., Clinica Universitaria …). **Conflitto di interessi**: nella lettera di accompagnamento dell'articolo, gli Autori devono dichiarare se hanno ricevuto finanziamenti o se hanno in atto contratti o altre forme di finanziamento, personali o istituzionali, con Enti Pubblici o Privati, anche se i loro prodotti non sono citati nel testo. Questa dichiarazione verrà trattata dal Direttore come una informazione riservata e non verrà inoltrata ai revisori. I lavori accettati verranno pubblicati con l'accompagnamento di una dichiarazione *ad hoc*, allo scopo di rendere nota la fonte e la natura del finanziamento.

Norme generali

Testo: in lingua italiana, in triplice copia, dattiloscritto, su facciata unica, con ampio margine, massimo 25 righe per pagina, con numerazione delle pagine a partire dalla prima e corredato di: titolo del lavoro; parole chiave; riassunto strutturato; titolo e didascalie delle tabelle e delle figure.

Non si accettano articoli che non siano accompagnati dal relativo supporto su cui è registrata l'ultima versione corretta del testo, corrispondente alla copia dattiloscritta. **Le bozze dei lavori saranno inviate per la correzione al primo degli Autori salvo diverse istruzioni. Gli Autori si impegnano a restituire le bozze corrette entro e non oltre 10 giorni dal ricevimento; in difetto i lavori saranno pubblicati dopo revisione fatta dalla Redazione che però declina ogni responsabilità per eventuali inesattezze sia del dattiloscritto che delle indicazioni relative a figure e tabelle.**

Nella **prima pagina** devono comparire: il *titolo* (conciso, in italiano ed inglese); le *parole chiave* in italiano ed inglese ; i *nomi* degli Autori e l'*Istituto* o *Ente* di appartenenza; la *rubrica* cui si intende destinare il lavoro (decisione che è comunque subordinata al giudizio del Direttore); il *nome*, l'*indirizzo* ed il *recapito telefonico* dell'Autore cui sono destinate la corrispondenza e le bozze. Nella **seconda pagina** comparirà il riassunto in italiano ed inglese (non più di **200** parole, strutturato secondo le sezioni **Background**, **Obiettivi**, **Metodi**, **Risultati**, **Conclusioni**); nelle **ultime pagine** compariranno la bibliografia, le didascalie di tabelle e figure e l'eventuale menzione del Congresso al quale i dati dell'articolo siano stati comunicati (tutti o in parte). **Tabelle**: (3 copie), devono essere contenute nel numero (evitando di presentare lo stesso dato in più forme), dattiloscritte una per pagina e numerate progressivamente. **Figure**: (3 copie), vanno riprodotte in foto e numerate sul retro con indicazione dell'orientamento. I grafici ed i disegni possono essere in fotocopia, purché di buona qualità. **Bibliografia**: va limitata alle voci essenziali identificate nel testo con numeri arabi ed elencate al termine del dattiloscritto nell'ordine in cui sono state citate, avvalendosi delle abbreviazioni internazionali.Esempi di corretta citazione bibliografica per:

***Articoli e riviste*:** Bianchi M, Laurà G, Recalcati D. *Il trattamento chirurgico delle rigidità acquisite del ginocchio*. Minerva Ortopedica 1985;36:431-438.

***Libri*:** Tajana GF. *Il condrone*. Milano: Edizioni Mediamix, 1991.

***Capitoli di libri o atti di Congressi*:** Krmpotic-Nemanic J, Kostovis I, Rudan P. *Aging changes of the form and infrastructure of the external nose and its importance in rhinoplasty.* In: Conly J, Dickinson JT, eds. *Plastic and Reconstructive Surgery of the Face and Neck*. New York: Grune and Stratton 1972, p. 84.

Ringraziamenti, indicazioni di grants o borse di studio, vanno citati al termine della bibliografia. Le note, contraddistinte da asterischi o simboli equivalenti, compariranno nel testo a piè di pagina. Termini matematici, formule, abbreviazioni, unità e misure devono conformarsi agli standards riportati in Science 1954;120:1078. I farmaci vanno indicati col nome chimico. Solo se inevitabile potranno essere citati col nome commerciale (scrivendo in maiuscolo la lettera iniziale del prodotto).

Norme specifiche per le singole rubriche

Editoriali: sono intesi come considerazioni generali e pratiche su temi d'attualità, in lingua italiana, sollecitati dal Direttore o dai componenti il Comitato di redazione. È omesso il riassunto. **Articoli d'aggiornamento:** possono anche essere commissionati dal Direttore. Di regola non devono superare le 20 pagine dattiloscritte, comprese tabelle, figure e voci bibliografiche. Legenda di tabelle e figure sono a parte. È omesso il riassunto. **Articoli originali:** comprendono lavori che offrono un contributo nuovo o frutto di una consistente esperienza, anche se non del tutto originale, in un determinato settore. Devono essere suddivisi nelle seguenti parti: introduzione, materiale e metodo, risultati, discussione e conclusioni. Il testo non deve superare le 15 pagine dattiloscritte comprese iconografia, bibliografia e riassunto in italiano ed inglese (max. 200 parole). Legenda di tabelle e figure a parte. Il riassunto non deve superare le 200 parole e va suddiviso di regola nelle seguenti sezioni: *Obiettivi*, *Metodi*, *Risultati, Conclusioni*. Nella sezione *Obiettivi* va sintetizzato con chiarezza l'obiettivo (o gli obiettivi) del lavoro, vale a dire l'ipotesi che si è inteso verificare; nei *Metodi* va riportato il contesto in cui si è svolto lo studio, il numero e il tipo di soggetti analizzati, il disegno dello studio (randomizzato, in doppio cieco …), il tipo di trattamento e il tipo di analisi statistica impiegata. Nella sezione *Risultati* vanno riportati i risultati dello studio e dell'analisi statistica. Nella sezione *Conclusioni* va riportato il significato dei risultati soprattutto in funzione delle implicazioni cliniche. **Articoli originali brevi:** comprendono brevi lavori (non più di 3 pagine di testo) con contenuto analogo a quello degli Articoli originali e come questi suddivisi. Sono ammesse 2 tabelle o figure e una decina di voci bibliografiche. **Casi clinici:** vengono accettati dal Comitato di Redazione solo lavori di interesse didattico e segnalazioni rare. La presentazione comprende l'esposizione del caso ed una discussione diagnostico-differenziale. Il testo deve essere conciso e corredato, se necessario, di 1-2 figure o tabelle e di pochi riferimenti bibliografici essenziali. Il riassunto è di circa 50 parole. **Lettere alla direzione:** possono far riferimento a problemi di interesse ortopedico d'attualità oppure ad articoli già pubblicati. Nel secondo caso la lettera verrà preventivamente inviata agli Autori dell'articolo e l'eventuale risposta degli stessi pubblicata in contemporanea. La loro estensione non dovrebbe superare le due pagine dattiloscritte, precedute dal titolo. È richiesta la sola lingua italiana. **Dai Libri:** la rivista si riserva di fare e/o pubblicare le recensioni di libri che le venissero proposti. Il testo, di 1-2 pagine, dovrà essere in italiano.

Gli scritti (ed il relativo dischetto) di cui si fa richiesta di pubblicazione vanno indirizzati a: **Pacini Editore SpA – Ufficio Editoriale, Via Gherardesca, 56121 Ospedaletto (PI) – c.a. Stefano Fabbri / Maria Colombini • E-mail: info@pacinieditore.it, sfabbri@pacinieditore.it, giot@pacinieditore.it**

Norme specifiche per le singole rubriche

Il Giornale Italiano di Ortopedia e Traumatologia è bimestrale. I prezzi degli abbonamenti annuali per i NON Soci sono i seguenti: Italia 96; estero 121; istituzionale 96. Questo fascicolo 31. Le richieste di abbonamento ed ogni altra corrispondenza relativa agli abbonamenti vanno indirizzate a: Giornale Italiano di Ortopedia e Traumatologia • Ufficio Abbinamenti • Pacini Editore S.p.A., via Gherardesca, 56121 Ospedaletto (PI) • Tel. 050 313011 • Fax 050 3130300 • info@pacinieditore.it • www.pacinionline.it

Finito di stampare Ottobre 2006

Fotocopie per uso personale del lettore possono essere effettuate nei limiti del 15% di ciascun fascicolo di periodico dietro pagamento alla SIAE del compenso previsto dall'art. 68, comma 4, della legge 22 aprile 1941 n. 633 ovvero dall'accordo stipulato tra SIAE, AIE, SNS e CNA, CONFARTIGIANATO, CASA, CLAAI, CONFCOMMERCIO, CONFESERCENTI il 18 dicembre 2000. Le riproduzioni per uso differente da quello personale sopracitato potranno avvenire solo a seguito di specifica autorizzazione rilasciata dall'Editore.

Indice

Sessione LU01 – Scoliosi

La correzione anteriore della scoliosi. Stato dell'arte e prospettive
C. Formica, L. Cavaleri, M. Lombardi, M. Formica ..... pag. S1

La tecnica dell'avvitamento peduncolare nel trattamento chirurgico delle deformità vertebrali
P. Parisini, M. Di Silvestre, T. Greggi, A. Cioni, S.Giacomini, G. Bakaoludis, F. Lolli, A. Gerardi ..... » S7

Indicazioni, management e risultati nella chirurgia della scoliosi dell'adulto
G. De Giorgi, S. De Giorgi, A. Luca, A. Piazzolla ..... » S11

Thoracoscopy for correction of thoracic scoliosi
G.D. Picetti, III, A.R. Vaccaro, C.T. Yingling ..... » S14

Sessione LU02 – Ricerca

Nuova metodica di terapia genica per indurre l'osteogenesi: risultati della sperimentazione in Fase I in tre differenti modelli animali
E. Pola, G. Logroscino, A. Tampieri, M. Venosa, W. Lattanzi..... » S18

Combinazione tra scaffold, cellule staminali e fattori di crescita nella ingegneria tessutale: dalla sperimentazione alla pratica clinica
R. Capanna, P. De Biase, R. Saccardi, L. Lombardini, G. Graziani, I. Mancini ..... » S22

Proprietà biomeccaniche del disco intervertebrale naturale e del disco con nucleo polposo artificiale iniettabile
D. Ronca, A. Gloria, R. De Santis, F. Causa, G. Guida, L. Ambrosio, L. Nicolais ..... » S28

Sessione LU03 – Mini-invasiva

La chirurgia mini-invasiva del disco lombare
M. Brayda-Bruno, A. Lovi, M. Teli, F. Vincitorio, G. Grava ..... » S32

Osteosintesi percutanea: prospettive e risultati
C.A. Logroscino, L. Proietti, S. Casula, S. Astolfi ..... » S37

L'approccio laparoscopico in chirurgia vertebrale
P. Bartolozzi, D. Pasquetto, M. Marino ..... » S41

Sessione LU04 – Intervento preordinato

The challenges of spine surgery – Today and in the future
M. Aebi ..... » S45

Sessione LU06 – Osteoporosi

Vertebroplastica e lordoplastica
C. Lamartina, L. Castellani, M. Ferraro, P. Heini ..... » S47

Cifoplastica nelle fratture vertebrali osteoporotiche
G. Costanzo, A. Ramieri, P. Cellocco, V. Barci, G. Macali ..... » S52

Sessione LU07 – Fratture

Fratture del rachide cervicale medio-inferiore (C3-C7)
A. Solini, G. Gargiulo ..... » S54

Le Fratture ad "U" del sacro
M. Oransky, O. Mazza, M. Cianfanelli, C. Battiato ..... » S60

Sessione LU09 – Intervento preordianto

Patologie degenerative del rachide lombare: stato dell'arte
F. Postacchini, G. Cinotti ..... » S65

Sessione MA01 – Femore diafisi

Controllo delle rotazioni mediante navigatore nelle fratture diafisarie dell'arto inferiore
C. Castelli, V. Gotti, P. Pelis, F. Argnani, F. Barbieri ..... » S73

Fratture omolaterali plurisegmentarie dell'arto inferiore: problematiche e soluzioni
F. Laurenza, L. Magistro, A. Lispi ..... » S77

L'inchiodamento endomidollare nelle fratture esposte del femore
S. Boriani, R. Pascarella ..... » S82

Cellule staminali e gel piastrinico nelle pseudoartrosi diafisarie asettiche
E. Manes, C. Manes, M. Torello, B. Erasmo ..... » S85

Sessione MA02 – Femore distale

Le fratture del femore distale: impostazione del problema, mezzi di sintesi e loro limiti
A. Causero, A. Moretti, E. Marcolini, P. Di Benedetto, O. Ingrassia, E. Campailla ..... » S92

Sintesi temporanea con fissatore esterno
R. Aldegheri, S. Pasquato, M. Brunettin ..... » S102

Inchiodamento retrogrado di femore e articolazione del ginocchio: analisi dei risultati clinici e revisione della letteratura
T. Nizegorodcew, G. Maccauro, F. Pezzillo, F. Liuzza, N. Magarelli, L. Aulisa ..... » S105

Sessione MA03 – Tibia distale

Cenni storici ed inquadramento attuale al trattamento delle fratture del pilone tibiale
G. Cerciello, D. Rossetti ..... » S110

Attuali orientamenti nel trattamento delle fratture del pilone tibiale
F. Maggi, E. Lanzani, S. Bastoni, G. Valvason ..... » S118

Trapianti di caviglia negli esiti delle fratture del pilone
S. Giannini, R. Buda, F. Vannini, R. Bevoni ..... » S122

Sessione MA04 – La correzione dei vizi di consolidazione nelle fratture articolari e pseudoartrosi

Le riprese nelle fratture di tibia prossimale
M. Manili, M. Anzini, A. Vitullo, F. Muratori ..... » S127

Principi biologici dell'uso dei fattori di crescita nelle pseudoartrosi
A. Gigante, M. Cappella, F. Greco, E. Chiurazzi, R. Bencivenga ..... » S131

L'osteotomia nelle pseudoartrosi e nelle consolidazioni viziose del femore prossimale
G.F. Zinghi ..... » S137

Sessione MA05 – Tibia diafisi

Trattamento miniinvasivo con placche LCP delle fratture diafisarie e/o metadiafisarie di gamba
N. Annicchiarico, A. Pace, R. Fagetti, C. Marolda, M. Brogli ..... » S140

Il trattamento delle fratture complesse di tibia
G. Sessa, R. Varsalona, G. Salvo ..... » S144

Analisi della letteratura sul trattamento delle fratture chiuse della diafisi tibiale
V. Caiaffa, M. Bruno, R. Cagnazzo, V. Freda, C. Mori ..... » S148

Fratture esposte di gamba da alta energia complicate da osteomielite
P.V. Frediani, A. Pascazio, S. Borrè, V. Malzev ..... » S151

Sessione MA06 – Femore prossimale

Le fratture di femore prossimale nell'anziano: incidenza e costi
G. Zatti, L. Murena, L. Donnini, P. Cherubino ..... » S156

Biomeccanica e materiali dei mezzi di sintesi per il femore prossimale
U.E. Pazzaglia, A. Megaro, G. Bonaspetti, S. Galli ..... » S159

Fratture sottocapitate nel giovane adulto
R. Civinini, C. Carulli, M. D'Arienzo, M.I. Gusso ..... » S165

Le fratture della testa del femore
F. Falez, F. Casella, G. Panegrossi, F. Favetta ..... » S170

La protesi nelle fratture di collo femore nei soggetti a rischio di lussazione
A. Impagliazzo, R. Rosati, A. Mattei, M. Razzano, G. Spurio Pompili .. » S178

Sessione ME01 – Tibia prossimale

Il trattamento delle fratture monocondiliche del piatto tibiale
R. Buzzi, L. Bocchino, F. Bertini, F. Giron, P. Aglietti..... » S183

Trattamento delle fratture complesse della tibia prossimale con LISS: risultati e complicanze
D. Capitani, F. Castelli, R. Spagnolo..... » S190

Le artroprotesi di ginocchio in esiti di frattura del piatto tibiale
M. Innocenti, R. Civinini, M. Villano, M. Scarchini ..... » S192

Sessione ME02 – Protesi vertebrali

La sostituzione protesica del disco intervertebrale lombare
D.A. Fabris Monterumici, R. Sinigaglia ..... » S196

Protesi del disco cervicale 5 anni dopo: attualità sul tema
C.A. Logroscino, S. Casula ..... » S202

La protesi non vincolata SB Charitè III. Risultati a 6 anni
G. Gioia, D. Mandelli ..... » S207

La sintesi dinamica ha un ruolo nel trattamento delle lombalgie?
A. Zagra ..... » S212

La stabilizzazione modulare nella patologia degenerativa lombare: il "Modular System"
S. Caserta, G.A. La Maida, B. Misaggi, L. Frangioni, D. Peroni..... » S216

Nucleus pulposus replacement
R. Alexander, M.D. Vaccaro ..... » S220

Sessione ME03 – Tumori

Progressi nel trattamento dei tumori primitivi e secondari della colonna vertebrale
S. Boriani, A. Gasbarrini, D. Iatorno ..... » S232

Tumori primitivi del rachide cervicale
V. Denaro, A. Di Martino, L. Denaro, M. Ippolito, N. Papapietro ..... » S244

Resezione di sacro per cordoma. L'esperienza dell'Istituto Rizzoli
P. Ruggieri, R. Biagini, G. Bosco, M. Rocca, A. Briccoli, S. Lari, M. Mercuri ..... » S251

Approcci chirurgici complessi ai tumori del rachide cervicale
C.A. Logroscino, E. Pola, F.C. Tamburrelli..... » S255

Sessione ME04 – Comunicazioni sul I tema

La cifoplastica nel trattamento delle localizzazioni vertebrali mielomatose e neoplastiche
F. Falez, M. Papalia, F. Amato, N. Tanturri ..... » S261

Sessione ME05 – Fratture femore

Il trattamento delle fratture sottocapitate del femore prossimale con protesi parziale Ellittica®
F.M. Franchin, F. Sanguineti, M. Federici, M. Stella, L. Romano ..... » S267

Criteri di scelta degli impianti nei pazienti con fratture laterali del femore ed osteoporosi severa
A. Capone, D. Podda, E. Cabras, R. Civinini, M. Scarchini..... » S272

Le fratture ipsilaterali della diafisi e del femore prossimale
L. Del Sasso, V. Zottola, F. Romanò, E. Mazza ..... » S277

Indicazioni e limiti dell'inchiodamento retrogrado
V.N. Galante, V. Conserva, G. Battista, L. Dell'Erba ..... » S281

Sessione ME06 – Fratture tibia

La fissazione esterna assiale nel trattamento delle fratture comminute della metaepifisi distale della tibia
M.A. Rosa, N. Catena, L. D'Andrea, R. Caminiti, G. Maccauro ..... » S285

L'osteosintesi del perone nelle fratture del pilone tibiale: va sempre eseguita?
S. Bernobi, P. Dordolin, G. Fancellu, F. Lo Coco, R. Valentini ..... » S290

Le placche anatomiche nelle fratture articolari e periarticolari della tibia
F. Biggi, F. Carnielli, C. D'Antimo, S. Di Fabio, S. Trevisani ..... » S295

Le fratture articolari del piatto tibiale trattate con placca a stabilità angolare ed apatite carbonata
R. Mezzalira ..... » S301

Fratture del pilone tibiale, osteosintesi a cielo aperto
L. Fantasia, M. D'Anello, F. Fantasia ..... » S304

Fattori di crescita nella guarigione delle fratture delle ossa lunghe: sono utili?
A. Pace, L. Castellani, F. Pace, B. Hanson ..... » S310

Sessione ME07 – Piede

Traumi complessi di astragalo, isolati e combinati
G. Turi, A. Rebeccato, S. Santini, L. Nogarin ..... » S316

Mini-invasività nel trattamento delle fratture del calcagno
B. Magnan, A. Marangon, E. Samaila, P. Bartolozzi ..... » S322

Le fratture articolari isolate dello scafoide tarsale
L. de Palma, A. Santucci, A. Verdenelli, E. Borgogno, M. Pavan ..... » S327

Le fratture subtalo
A. Savarese, M.L. Nanni, G. Cossandi, R. Petrogalli, L. Bonetti ..... » S333

Sessione ME08 – Infezioni

Nuove frontiere nel trattamento delle infezioni dopo ostesintesi
E. Meani, C.L. Romanò ..... » S337

L'uso della terapia a pressione negativa V.A.C. nelle fratture esposte dell'arto inferiore
G. Guido, G. Restuccia, E. Riani, C. Mannocci ..... » S343

Gestione clinico-terapeutica delle infezioni ossee post-traumatiche
N. Petrosillo ..... » S346

La correzione anteriore della scoliosi. Stato dell'arte e prospettive

Anterior correction of scoliosis. State of the art and prospects

C. Formica, L. Cavaleri, M. Lombardi, M. Formica

RIASSUNTO

È ad oggi ancora oggetto di discussione quale sia l'approccio e la tecnica di strumentazione migliore nel trattamento chirurgico della scoliosi idiopatica. Esiste comunque un largo consenso riguardo a una fusione che includa meno segmenti di moto possibile e che garantisca una massima correzione della deformità nelle tre dimensioni. Il concetto di fusione selettiva nelle curve idiopatiche è reso possibile dalla sola artrodesi del segmento di scoliosi più strutturato, consentendo quindi corte strumentazioni. Tuttavia la scelta di quali siano i segmenti di curva da includere e quali da mantenere liberi rimane una sfida. La fusione anteriore selettiva, confrontata alle tecniche posteriori, permette di ottenere una migliore correzione spontanea delle curve secondarie di compenso. L'obiettivo ottimale non è tanto ricercare la correzione completa di una scoliosi, bensì garantire un normale allineamento sopra e sotto il segmento di colonna fuso ed un maggior numero di dischi mobili, specialmente nel tratto lombare.
Lo scopo della fusione anteriore nelle scoliosi toraco-lombari è di minimizzare il numero di segmenti di moto fusi e di ottenere una migliore correzione.

Parole chiave: scoliosi idiopatica, correzione anteriore

SUMMARY

It is still a matter of debate which approach and instrumentation technique is best in the surgical treatment of idiopathic scoliosis. However, there is a consensus that any kind of fusion should include as few segments as possible and provide maximal three dimensional correction of the deformity. Selective fusion of idiopathic curves enables a fusion of only the most structural part of the scoliosis thus enabling short fusion lengths. However, the identification of curves that need to be included into the fusion and those that can be left unfused remains a challenge. With anterior selective fusion the spontaneous correction of the secondary curves is much more predictable compared to posterior techniques.
Good correction of scoliosis is not always an ideal correction. It is very important to get normal alignment in above and below the fused spine and to remain more mobile discs expecially in lumbar spine. The aim of anterior fusion for thoracolumbar curvature is to minimize the number of fused segments and to get better correction.

Key words: idiophatic scoliosis, anterior scoliosis correction

Gruppo Chirurgia Vertebrale, Università di Genova, Clinica Montallegro, via Montezovetto, 27, 16145 Genova, Tel. 010 3551283; Clinica Salus – Gruppo Policlinico Monza, Alessandria. E-mail: carloformica@formica-spine.org.

Il lavoro alla luce dell'esperienza maturata, ha cercato di raccogliere i dati bibliografici più recenti per poter fare il punto sulla tecnica correttiva anteriore della scoliosi idiopatica adolescenziale e dell'adulto (Pre-existing).
Può essere applicata singolarmente come tempo correttivo e di strumentazione oppure far parte di un approccio combinato alla deformità scoliotica.
La metodica, realmente correttiva e derotante, ha però insite alcune innegabili difficoltà tecniche che vedremo di approfondire. Nondimeno i moderni impianti con viti peduncolari consentono risultati superiori a quelli ottenuti con uncini e con effetto derotante maggiore anche se non vengono rimossi i principali mezzi di unione del segmento di moto: testa della costa, LLA, disco e LLP [21 22].
I tempi di Dwyer (1969) e Zielke (1975) sono lontani e oggi molti applicano la tecnica utilizzando concetti correttivi più consoni alla biomeccanica rachidea e nuove strumentazioni [11-14 16 18 25-27 29 31 35 40 41 44].
Viene impiegata anche a cielo chiuso per via toracoscopica [4 6 19 42] in presenza di curve non gravi e rigide. Qualche perplessità è stata avanzata ritenendo i tempi chirurgici troppo lunghi e la difficoltà di eseguire un buon release anteriore. Sono invece da seguire con attenzione i recenti lavori di Betz sulle epifisiodesi vertebrali in soggetti in accrescimento eseguite appunto a cielo chiuso [6].
Applicata inizialmente alle curve lombari e toraco-lombari primarie, la tecnica si è poi estesa anche alle curve toraciche [2 14 17 31 39 50].
Presupposto all'impiego della tecnica è l'elasticità della curva che va valutata con radiografie in bending e/o in trazione. Generalmente se il valore angolare della curva si dimezza è possibile ottenere una buona correzione in tempo unico senza dover ricorrere a un release posteriore.
È possibile ottenere una reale derotazione delle vertebre per due ordini di fattori:

1) la manovra e la forza si esercitano agendo sulla parte anatomica più consistente della vertebra: il corpo.
   Attualmente utilizziamo viti bicorticali di grosso diametro (6 o 7 mm) che consentono un'ottima presa riducendo al minino (se non eliminano) il possibile pull-out apicale [5];
2) la rimozione di tutti i principali vincoli [21 22] del segmento di moto vertebrale: LLA (leg. longit. anteriore) - testa costale - disco - LLP (leg. longit. posteriore). Ciò consente una comple-

ta mobilizzazione intervertebrale dovuta anche alla distrazione intersomatica che si ripercuote sulle strutture posteriori che vengono sbloccate.

Il livello di fusione si estende generalmente tra le *vertebre limite* ("end-to-end") che non sempre corrispondono alle vertebre neutre che invece dovrebbero essere comprese nelle correzioni posteriori. Ciò comporta un risparmio – soprattutto caudale – di segmenti di moto artrodesizzati (Fig. 1, 2, 3, 4).

Recenti lavori [3 14 30 32 33 35 45] hanno puntualizzato il problema concludendo per un risparmio caudale medio di 2,5 livelli.

Nella scelta del livello di fusione distale sono importanti le radiografie in bending: se la vertebra limite inferiore è L3 o L4, si può arrestare la strumentazione su L2 o L3 quando l'angolo ("Tilt angle") tra limitante inferiore della vertebra limite e linea bisiliaca si azzera quasi completamente nei bending (valore angolare restante non superiore ai 15°) [40].

Cercando montaggi corti si rischia di non ottenere un buon riallineamento sul bacino dei segmenti non artrodesizzati. La materia comunque è ancora in evoluzione e oggetto di studio e revisione [1 2 18 23 29-31].

Hall [2 23] ha proposto una tecnica di ipercorrezione portata su 3 o 4 vertebre apicali non spingendosi sotto L1 o L2 nelle fusioni. Se l'apice della curva era il corpo vertebrale fondeva il segmento sopra e sottostante (3 vertebre / 2 spazi).

Se l'apice era il disco, fondeva due vertebre sopra e sottostanti (4 vertebre / 3 spazi).

L'Autore utilizza barre rigide presagomate senza supporto intersomatico.

Gaines [18] alla riunione SRS del 2005 (Miami) ha presentato una tecnica di correzione e artrodesi strumentata anteriore a livello toracico molto corta ("bone to bone") basandosi sulla elasticità e correggibilità delle curve valutate con radiografie in trazione.

Fig. 1. Paziente di anni 16. Risser 3/4. Scoliosi toraco lombare (58° Cobb) con sbilanciamento del tronco.

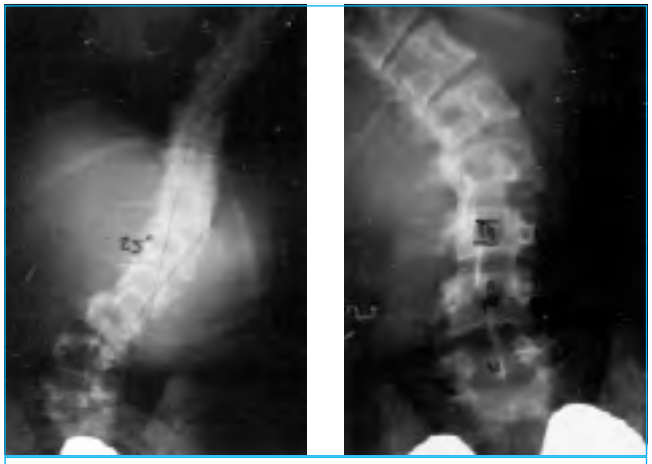

Fig. 2. Le radiografie in bending dimostrano una buona correzione da 58 a 25° Cobb. L3 si riallinea perfettamente sulla linea bisiliaca.

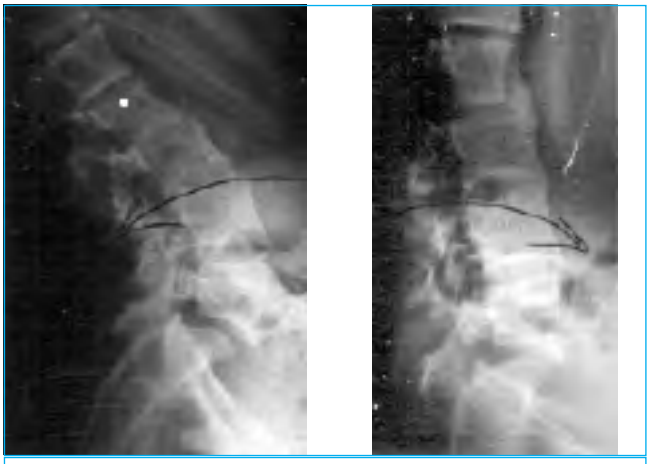

Fig. 3. Alla Scoliosi si associa anche una spondilolisi-listesi L5/S1 asintomatica e stabile. Il profilo del piatto sacrale è a "S" italica e quindi consentire una maggior stabilità.

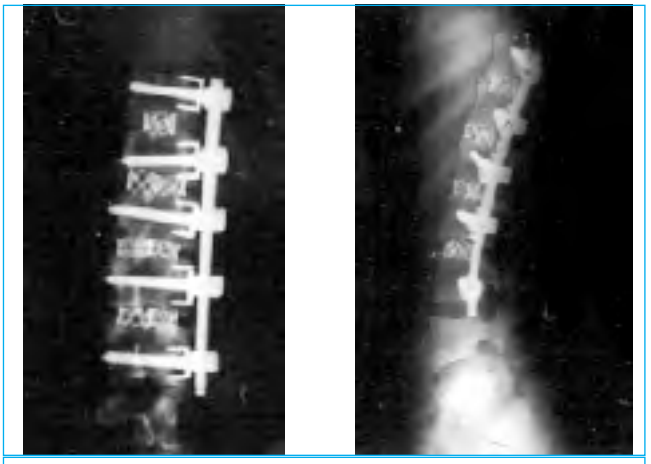

Fig. 4. L'accesso anteriore ha permesso l'azzeramento completo della scoliosi, il riallineamento del tronco, l'ottimo recupero del profilo sagittale (utilizzando supporti anteriori in titanio) e soprattutto il risparmio degli ultimi tre segmenti di moto. Ciò è fondamentale per proteggere ed evitare il possibile aggravamento della listesi L5 S1. Probabilmente con l'accesso posteriore si sarebbero inclusi nella fusione più segmenti di moto distali.

Frequente complicazione della tecnica di Dwyer e Zielke al tratto TL e L. era la cifotizzazione degli impianti con rottura della barra. Zielke ha enfatizzato molto il concetto di derotazione, tralasciando l'importanza della traslazione della deformità dal piano frontale a quello sagittale. Fondamentale è stato ricreare la lordosi ma altrettanto importante sarebbe stato mantenerla.
Perdita di lordosi e cifosi post-chirurgiche sono state complicanze che hanno allontanato molti chirurghi dalla tecnica anteriore. Cavo di Dwyer e barra filettata di Zielke erano ben poca cosa se affidate a se stesse. Senza supporti intersomatici, una volta caricati, questi mezzi di sintesi erano troppo sollecitati e andavano spesso incontro a rotture.
Attualmente si può ovviare a ciò utilizzando barre di diametro maggiore (singola o doppia) e supporti intersomatici a livello toraco-lombare e lombare che proteggono il montaggio viti/barra non consentendo by-pass del carico e fenomeni di stress-shielding.
Alcuni suggeriscono l'impiego di due viti per corpo e due barre [24 36 37 47] senza supporti anteriori .
Riteniamo che l'impianto così facendo sia troppo rigido e prominente sulla faccia laterale dei corpi vertebrali. Nello stesso tempo si aumentano i rischi di rottura del corpo vertebrale.
Fondamentale è correggere e comprimere tra i corpi vertebrali. Così facendo a livello toracico si ricrea la cifosi e a livello lombare si compattano i supporti intersomatici che mantengono la lordosi [15 38].

Nelle scoliosi toraciche normocifotiche o cifotiche è maggiormente indicata la correzione posteriore [3 9 31 48] anche se è possibile applicare sempre la tecnica anteriore utilizzando barre presagomate di diametro maggiore e trapianto osseo intersomatico.
D'Andrea et al. ("The effect of continued spinal growth on sagittal contour in patients treated by anterior instrumentation for adolescent idiopathic scoliosis". Spine in press) hanno dimostrato una cifotizzazione dopo correzione anteriore toracica in soggetti immaturi. In pazienti Risser O il 60% hanno sviluppato una cifosi superiore a 40°, mentre in pazienti Risser 1-4 solo il 27% cifotizzava.
Il motivo di questa perdita di correzione in cifosi è dubbio e viene avanzata l'ipotesi di un iperaccrescimento delle strutture posteriori (Cranshaft inverso).
Harms [26] nella sua casistica non ha mai osservato e riportato una tale complicazione, semmai un dislivellamento delle spalle dovuto a sottovalutazione o a scarsa correzione spontanea della curva toracica soprastante alla curva toracica principale.
Nelle scoliosi toraciche con vertebra limite inferiore T12, il posizionamento di un supporto tra T11 e T12 riduce le possibili cifosi giunzionali e soprattutto non trasmette forze decompensanti alla curva lombare, classica complicazione delle correzioni posteriori corte [47] (Fig. 5-9). Sono descritte anche cifosi giunzionali prossimali se il montaggio è troppo corto [51].
Nel tratto toraco-lombare e lombare nelle curve non rigide, dopo rimozione dei dischi, si ha un progressivo cedimento della curva. La manovra correttiva derotativa proposta da Zielke viene affiancata dalla manovra di lordosizzazione inserendo i supporti in titanio che agiscono da fulcro su cui ruotare la curva [15 26 36].
Sia a livello toracico che lombare si utilizza anche la manovra "cantilever" nel posizionamento della barra già sagomata.
Nelle correzioni del passaggio toraco-lombare la barra viene presagomata in modo tale da mantenere la fisiologica alternanza tra cifosi toracica e lordosi lombare.
Le forze correttive che vengono applicate al rachide eliminano quasi completamente il pericolo di stiramento e compromissione delle strutture nervose [3 31 36]. Si lavora sempre sul lato della convessità non esercitando manovre distrattive.
L'accoppiamento barra e supporti anteriori consente una stabilità primaria sufficiente e pertanto ribadiamo la non necessità di montaggi ingombranti con doppia vite e barra proposti da altri Autori [24 37].
Quindi caratteristiche salienti della tecnica correttiva anteriore sono:
- reale derotazione,
- risparmio di segmenti di moto distali,
- miglior riallineamento del rachide sul bacino,
- recupero del profilo sagittale,
- minori cifosi giunzionali,
- assenza di trasmissione di forze decompensanti al tratto rachideo sottostante,
- manovre correttive non neuroaggressive,
- ottima stabilità primaria.

Dopo trattamento solo della curva toracica, sono state descritte correzioni spontanea della curva lombare [3 29 32 33 43] in scoliosi tipo King II o Lenke tipo 1C. Importante in queste curve è una esatta classificazione (Fig 5-7).
I risultati hanno permesso di evidenziare che il recupero sul piano frontale è sovrapponibile con entrambe le tecniche, mentre la correzione anteriore ha dimostrato un miglior recupero del profilo sagittale (soprattutto nei rachidi ipocifotici o lordotici) con risparmio di segmenti di moto distali (in media 2,5) ma soprattutto con una maggiore incidenza di correzioni spontanee della curva lombare.
Vi sono indubbie difficoltà tecniche chirurgiche ma si intende che la "learning curve" poi facilita le cose. Il supporto del chirurgo toracico o generale è indispensabile e anche una fattiva collaborazione con l'anestesista.
Non ultimo la necessità dell'intensiva post-operatoria e il dolore della parete toracica.
L'invasività della cavità toracica con possibili deficit ventilatori è stata dimostrata essere sovrapponibile agli interventi di toracoplastica posteriore con un recupero completo della funzionalità polmonare a due anni [20 28].
Una nostra revisione [46] di tutti gli accessi anteriori (toracotomie, toracofrenolombotomie, laparotomie ...) aveva confermato l'assenza di complicazioni maggiori.
Anche la possibile sofferenza midollare da legature di più vasi segmentari è più teorica che pratica come ha dimostrato Winter su 1197 casi operati [49].
Controindicazioni possono essere le doppie curve come anche quelle toraciche doppie perché se corretta solo la curva principale, può comparire una elevazione della spalla. È stato comunque dimostrato [32] come la correzione anteriore della curva toracica principale possa facilitare un miglioramento spontaneo della curva toracica soprastante.

Fig. 5. Paziente di anni 15. Risser 3/4. Scoliosi toraco lombare doppia King II/Lenke Type 1C. Clinicamente è evidente solo la curva toracica nella flessione del tronco. Le radiografie in bending dimostrano una buona correggibilità della curva toracica principale ed un completo azzeramento e riallineamento della curva lombare sul bacino.

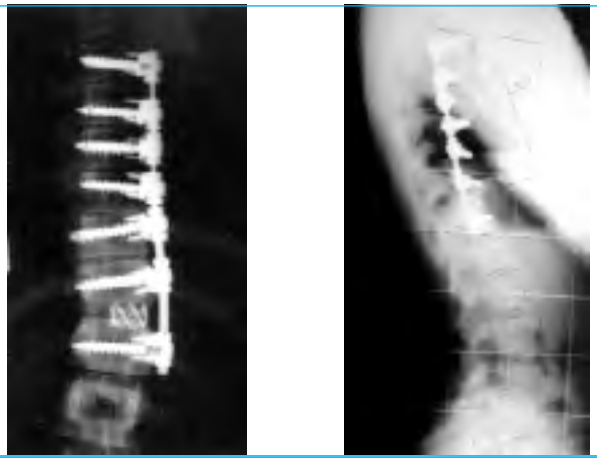

Fig. 6. Correzione anteriore con ottimo recupero sia sul piano frontale che sagittale. Correzione spontanea d%lla curva lombare.

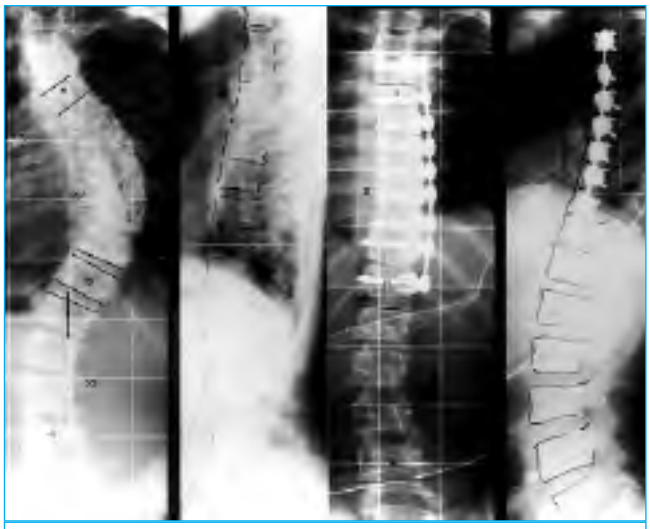

Fig. 7. Scoliosi toraco-lombare tiPo King II/Lenk% 1B. PreseNza di ipocifosi toracica e curva lombare di compenso. La correzione anteriore consente il recupero del profilo sagittale e un azzeramenTo spontaneo della curva lombare.

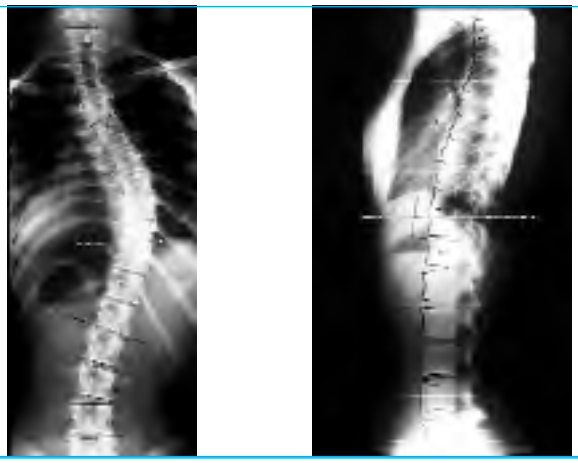

Fig. 8. Scoliosi toracica con grave lordosi in paziente di a. 17.

La componente cifotica toracica è motivo di discussione. La maggior parte degli Autori è a favore della tecnica posteriore che condividiamo soprattutto se si utilizzano viti peduncolari, ma abbiamo precedentemente riportato [32] anche tesi che sostengono la possibilità di correzione con la tecnica anteriore.
Nelle scoliosi lombari basse in cui la vertebra limite distale è L5, spesse volte abbiamo incontrato difficoltà nell'inserzione della vite parallela agli emipiatti. In tali casi è utile la vite poliassiale che può essere inserita obliquamente con riallineamento della testa.
Il "pull-out" della vite prossimale soprattutto nella correzione delle curve toraciche deve sempre essere preventivato. Importante è la presa della vite bicorticale oppure inserire la vite obliqua passando la corticale dell'emipiatto superiore; ancora è consigliabile comprendere nel montaggio una vertebra in più [5].
Negli ultimi anni si sono affacciate nuove tecniche a cielo chiuso toracoscopiche applicate anche nella correzione delle scoliosi toraciche [6 19 42].

I vantaggi che questa tecnica offre sembrerebbero ovvi: minor invasività toracica.
Siamo però ancora scettici sulla qualità del lavoro in toracoscopia. Come già detto eseguire il release anteriore di uno spazio significa rimuovere tutte le componenti che uniscono le vertebre tra di loro: testa della costa con emostasi accurata del forame, incisione del LLA, rimozione di tutto il disco, cruentazione degli emipiatti, incisione del LLP spesse volte tenace.
Poi con strumento divaricatore intersomatico si esegue un allontanamento/release delle faccette articolari posteriori.
Riteniamo tutto ciò difficile per via toracoscopica. Mentre siamo convinti del suo utilizzo nell'epifisiodesi vertebrali [6].
Riguardo la scoliosi dell'adulto, bisogna subito premettere che il termine "adulto" secondo la classificazione della SRS abbraccia fascie di età molto dissimili se si va dai 18 anni in avanti. La tecnica correttiva anteriore può essere applicata singolarmente a quelle curve toraco-lombari e lombari non rigide e con ottimi risultati [8 25 44].

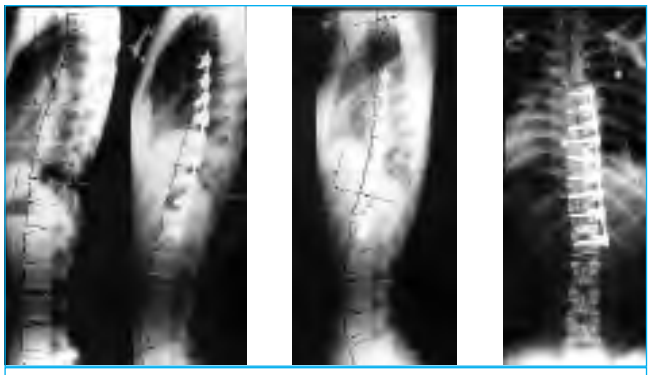

Fig. 9. Correzione anteriore. Compressione nel tratto toracico e distrazione del tratto toraco-lombare onde mantenere il profilo sagittale fisiologico del passaggio T.L. e non trasmettere forze decompensanti al segmento lombare.

Altrimenti può costituire un tempo di approccio combinato: release posteriore e correzione/strumentazione anteriore, release anteriore e correzione/strumentazione posteriore.
Boachie [7 34] recentemente ha proposto approcci in differita (cosiddetti "ibridi") nel paziente adulto con primo tempo di correzione/strumentazione anteriore apicale corta toraco-lombare o lombare e successivo tempo posteriore "floating" agli estremi del montaggio.
Certamente nell'adulto, a parte la ricerca di una maggior mobilità tramite un release anteriore, gli impianti peduncolari con associate osteotomie singole o plurime consentono un ottimo bilanciamento del rachide senza ricercare la correzione totale.
In conclusione riteniamo che la tecnica di correzione anteriore della scoliosi idiopatica consenta una reale derotazione e completo riallineamento su tutti i piani dello spazio.
Il poter salvare segmenti di moto distali è fondamentale nell'economia della biomeccanica lombo-sacrale, ma soprattutto questa tecnica nell'età di accrescimento permette anche la correzione spontanea di curve compensatorie con un risparmio quindi di tratti di rachide.
È indispensabile una esatta classificazione onde concentrare la correzione nella zona periapicale con fusioni selettive .
La chirurgia della scoliosi potrà definirsi realmente "preventiva" quando potremo anticipare i tempi della correzione su colonne ancora elastiche e limitare l'estensione delle fusioni.

BIBLIOGRAFIA

1. Asher MA. *Anterior surgery for Thoracolumbar and Lumbar Idiopathic Scoliosis*. Spine: State of the Art Reviews, 1998;12:701-711.
2. Bernstein RM, Hall JE. *Solid rod short segment anterior fusion in Thoracolumbar Scoliosis*. J Pediatr Orthop 1998;7:124-131.
3. Betz RR, Harms J, et al. *Comparison of anterior and posterior instrumentation for correction of Adolescent Thoracic Idiopathic Scoliosis*. Spine 1999;24:225-239.
4. Betz RR, Lenke LG, Harms J, et al. *Anterior Instrumentation*. Spine: State of the Art Reviews 2000;14:115-126.
5. Betz RR, et al. *Proximal screw pull-out during anterior instrumentation for Thoracic Scoliosis: preventive techniques*. SRS-Abstracts, Cairns-Australia, 2000.
6. Betz RR, D'Andrea LP, Mulcahey MJ, Chafetz RS. *Vertebral body stapling procedure for the treatment of scoliosis in the growing child*. CORR 2005; 434:55-60.
7. Boachie-Adjei O, Dendrinos GK, Ogilvie JW, Bardford DS. *Management of adult spinal deformity with combined anterior-posterior arthrodesis and Luque-Galveston instrumentation*. J Spinal Dis 1991;4:131-41.
8. Bullmann V, Halm HFH, et al. *Combined anterior and posterior instrumentation in severe and rigid idiopathic scoliosis*. Eur Spine J 2006;15:440-448.
9. Clements DH, et al. *Adolescent Idiopathic Scoliosis with excessive thoracic kyphosis: comparison of anterior versus posterior instrumentation for maintaining correction*. SRS Abstracts, Cairns-Australia, 2000.
10. Davis BJ, Gadgil A, Trivedi J, Ahmed El-Nasri B. *Traction Radiography Performed under General Anesthetic: A New Technique for Assessing Idiopathic Scoliosis Curves*. Spine 2004;29:2466-2470.
11. Devlin WJ, Pitt DD. *The evolution of surgery of the anterior spinal column*. Spine: State of the Art Reviews 1998;12:493-527.
12. Dickson RA, Lawton JO, Archer IA, et al. *Combined median and coronal plane asymmetry: the essential lesion of progressive Idiopathic Scoliosis*. JBJS 1983;65B:368.
13. Dwyer JW, et al. *Anterior instrumentation in Scoliosis*. Spine: State of the Art Reviews 1999;13:351-358.
14. Formica C, et al. *Indicazioni della Chirurgia anteriore nel trattamento della Scoliosi Idiopatica dell'adolescente. Orientamenti attuali*. Lo Scalpello 1993;7:95-104.
15. Formica C, et al. *La correzione anteriore della Scoliosi. Importanza del supporto anteriore*. Progr Patol Vert 1996;20:91-98.
16. Formica C, et al. *Evoluzione fisiologica delle curve sagittali e deformità rachidee. Revisione della letteratura e note prospettiche*. Progr Patol Vert 2000;22:197-202.
17. Formica C, et al. *La correzione anteriore della Scoliosi idiopatica. Presupposti biomeccanici, indicazioni e tecnica chirurgica. Corso d'istruzione*, 84° congresso Siot. 7-10 Nov. 1999, Roma.
18. Gaines RW. *Short segment bone-on-bone technique. Innovative surgical procedures for scoliosis and kyphosis*. SRS Meeting, Miami 27-30 Oct. 2005.
19. Gorup JM, et al. *Anterior Thoracoscopic and posterior hemivertebral resection for congenital scoliosis*. Spine: State of the Art Reviews 1998;12:723-727.
20. Graham EJ, Lenke LG, Lowe TG, et al. *Prospective pulmonary function evaluation following open thoracotomy for anterior thoracic spinal fusion in adolescent idiopathic scolios*. Presented at SRS Meeting, San Diego, 1999.
21. Haher TR, et al. *The contribution of the three columns of the spine to rotational stability. A biomechanical model*. Spine 1989;14:663-669.
22. Haher TR, et al. *Anterior correction and instrumentation for Thoracic Scoliosis*. Spine: State of the Art Reviews 1998; 12:685-699.
23. Hall JE, Millis MB, Snyder BD. *Short-segment anterior instrumentation for thoraco-lumbar Scoliosis*. In: Bridwell KH, De Wald RL (eds), *The textbook of Spinal Surgery*, 2nd ed. Philadelphia, Lippincott-Raven 1997;665-674.
24. Halm HF, et al. *Halm-Zielke instrumentation for primary stable anterior scoliosis surgery: operative tecnique and 2-year result in ten consecutive Adolescent Idiopathic Scoliosis patients within a prospective clinical trial*. Eur Spine J 1998;7:429-34.
25. Halm H, Niemeyer Th, Liljenqvist U. *Anterior selective fusion in spinal deformities*. Eurospine, Barcelona 21-24 Sept. 2005.
26. Harms J, Jeszenszky D. *Ventral correction of thoracic scoliosis*. In: Bridwell KH, De Wald RL (eds), *The textbook of Spinal Surgery*, 2nd ed, Philadelphia: Lippincott-Raven, 1997:611-626.
27. Hopf CG, et al. *Operative treatment of Scoliosis with Cotrel-Dubousset-Hopf Instrumentation. New anterior spinal device*. Spine 1997;22:618-628.
28. Huang TJ, et al. *A prospective evaluation of pulmonary function after thoracoplasty in Adolescent Idiopathic Scoliosis*. SRS-Abstracts, Cairns Australia, 2000.
29. Kamimura M, et al. *(Nagano, Japan) Anterior surgery with short fusion using the Zielke procedure for thoracic scoliosis: focus on the correction of compensatory curves*. J Spinal Disord 1999;12:451-60.
30. Kaneda K. *New Anterior Instrumentation for the management of Thoracolumbar and Lumbar Scoliosis*. Spine 1996;21:1250-1262.
31. Kaneda K. *Anterior correction of Thoracic Scoliosis with Kaneda Anterior Spinal System*. Spine 1997;22:1358-1368.

[32] Kuklo TR, Lenke LG, et al. *Spontaneous proximal Thoracic curve correction following selective fusion of the main thoracic curve in adolescent idiopathic scoliosis*. SRS-Abstracts, Cairns-Australia, 2000.

[33] Lenke LG, Betz RR, Bridwell KH, Harms J, Clements DH, Lowe TG. *Spontaneous Lumbar Curve Coronal Correction after Selective Anterior or Posterior Thoracic Fusion in Adolescent Idiopathic Scoliosis*. Spine 1999;24:1663-1672.

[34] Lonner BS, Murthy SK, Boachie-Adjei O. *Single-staged double anterior and posterior spinal reconstruction for rigid adult spinal deformità: a report of four cases*. Spine 2005;5:104-8.

[35] Lowe TG, Betz R, Lenke L, Clements D, Harms J, Newton P, Haher T, Merola A, Wenger D. *Anterior single-rod instrumentation of the thoracic and lumbar spine: saving levels*. Spine 2003;28:S208-16.

[36] Lowe TG et al. *Anterior single rod instrumentation for thoracolumbar adolescent idiopathic scoliosis with and without the use of structural interbody support*. Spine 2003;28:2232-41.

[37] Lowe TG, et al. *Single-rod versus dual-rod anterior instrumentation for idiopathic Scoliosis. A biomechanical Study*. Spine 2005;30:311-317.

[38] Margulies JY, et al. *Apical overcorrection and lordosis reconstruction of Idiopathic Scoliosis using the anterior Isola-closed screw system and titanium mesh*. Spine, State of the Art Reviews 1988;12:713-722.

[39] Morgenstern W, et al. *The results of selective anterior thoracic fusion for King II / Lenke type C. Adolescent Idiopathic Scoliosis*. SRS-Abstracts, Cairns-Australia, 2000.

[40] Nohara Y, et al. *Short segment anterior fusion within a major curve in thoracolumbar scoliosis*. SRS-San Diego, CA, 1999. Poster presentation.

[41] Ouellet JA, Johnston CE 2nd. *Effect of grafting technique on the maintenance of coronal and sagittal correction in anterior treatment of scoliosis*. Spine 2002;27:2129-35.

[42] Picetti III GD, et al. *Techniques for exposure of the anterior thoracic and lumbar spine*. Spine, State of the Art Reviews 1998;12:599-610.

[43] Shono Y, Kaneda K, Abumi K. *Selective anterior fusion of Thoracic Scoliosis: Spontaneous correction of unfused lumbar curve and spinal balance*. SRS-Abstracts, Cairns-Australia, 2000.

[44] Smith JA, Deriven V, Berven S, Bradford DS. *Does instrumented anterior scoliosis surgery lead to kyphosis, pseudarthrosis, or inadequate correction in adults?* Spine 2002;27:529-34.

[45] Stasikelis PJ, et al. *Surgical corrections in scoliosis: a meta-analysis*. J Pediatr Orthop B 1998;7:111-116.

[46] Stella G, Formica C, et al. *Rischi e complicanze dell'accesso anteriore nel trattamento chirurgico combinato anteriore e posteriore in patologia vertebrale*. Progr Patol Vert 1995;18:327-338.

[47] Sweet FA, et al. *Maintaining lumbar lordosis with anterior single solid-rod instrumentation in Thoracolumbar and Lumbar Adolescent Idiopathic Scoliosis*. Spine 1999;24:1655-1662.

[48] Wenger DR. *Choices for Surgical Correction of a Right Thoracic Curve in an Adolescent*. Spinal Frontiers 2000;6.

[49] Winter RB, et al. Paraplegia Resulting from vessel ligation. Spine 1996;21:1232-1234.

[50] Wood J, Harms J, et al. *Large magnitude adolescent idiopathic scoliosis: anterior vs. posterior surgical stabilization*. SRS-Abstracts, Cairns-Australia, 2000.

51 Yang SH, Chen PQ. *Proximal kyphosis after short posterior fusion for thoracolumbar scoliosis*. CORR 2003;411:152-158.

La tecnica dell'avvitamento peduncolare nel trattamento chirurgico delle deformità vertebrali

The surgical Treatment of Spinal Deformities by the Segmental Pedicle Screws Instrumentations

P. Parisini[1], M. Di Silvestre[1], T. Greggi[1], A. Cioni[1], S.Giacomini[1], G. Bakaoludis[1], F. Lolli[1], A. Gerardi[2]

RIASSUNTO

Gli autori dopo aver analizzato l'evoluzione delle strumentazioni dedicate alla correzione chirurgica delle deformità vertebrale ed avere definito i principi che guidano questa tipo chirurgia si soffermano sulla tecnica dell'avvitamento peduncolare descrivendone le modalità di applicazione e i rischi. Essi inoltre riportano le conclusioni tratte dal confronto dei risultati ottenuti dopo la correzione di deformità vertebrali con strumentazioni ibride (uncini toracici più viti lombari) e con sole viti peduncolari in un gruppo di pazienti trattati mediante chirurgia selettiva toracica e in un secondo affetto da gravi scoliosi toraciche. Essi infine concludono puntualizzando come l'uso delle viti peduncolari nella correzione delle deformità vertebrale sia una tecnica affidabile caratterizzata da risultati migliori rispetto a quelli ottenuti con gli uncini. Pongono infine l'attenzione sul fatto che il maggiore potere correttivo di questa tecnica può far risalire intraoperatoriamente la zona stabile della curva principale toracica permettendo di risparmiare mediamente uno spazio

Parole chiave: sintesi peduncolare, scoliosi toracica,deformità vertebrali

SUMMARY

The authors after the review of the evolution of the surgical correction techniques of spinal deformities and of the principles that actually could be applied to achieve the best correction focus on the use of pedicle screws instrumentation for the surgical treatment of spinal deformities. They present also the results of two retrospective studies to compare the results following the posterior spinal fusion with hybrid instrumentations (lumbar pedicle screws and thoracic pedicle screws) versus thoracic pedicle screws alone instrumentations.
They also conclude that thoracic pedicle screw fixation is a reliable method of treating spinal deformities, with an excellent deformity correction and a high margin of safety and that with the enhanced correction power of segmental pedicle screw instrumentation, the spinal deformities surgeon can save one or two motion segments, as compared with fusion extended to the stable vertebra.

Key words: pedicle screw fixation, thoracic, spine deformity

[1] Istituto Ortopedico Rizzoli, Bologna, Divisione di Ortopedia e Traumatologia Vertebrale; [2] Istituto di Anatomia Umana, Università di Bologna

INTRODUZIONE

Il tentativo di bloccare chirurgicamente più segmenti vertebrali ha sempre creato difficoltà al chirurgo ortopedico. Sembra che il primo tentativo di stabilizzazione interna di una deformità vertebrale sia stato attuato da W.F. Wilkins nel 1887: utilizzando dei fili d'argento, sterilizzati in acido fenico e avvolti intorno ai peduncoli, ma poco si sa sui risultati. La prima vera descrizione di un artrodesi vertebrale in una colonna scoliotica fu quella pubblicata del chirurgo americano Hibbs nel 1919 [1]. Tuttavia la significativa frequenza di pseudoartrosi,la necessità di un prolungato uso di busti gessati erano i limiti a volte drammatici di questa tecnica per cui la necessità di associare all'artrodesi una sintesi era sempre latente nella chirurgia delle deformità vertebrali. Dovevano tuttavia trascorrere più di 40 anni dall'intuizione di Hibbs prima che apparisse una fissazione interna della colonna ad opera del chirurgo sempre americano P.R. Harrington [2] che ideò il suo famoso distrattore. Ad onor del vero il chirurgo ortopedico italiano M. Zuco [3] aveva già presentato nel 1952 uno strumentario basato sulla distrazione e la fissazione interna.
Descrivere oggi le caratteristiche dello strumentario di Paul Harrrington può sembrare anacronistico, tuttavia i principi correttivi legati al suo uso sono stati i presupposti sui quali si sono sviluppate tutte le future tecniche correttive di una deformità vertebrale, inoltre il gran numero di interventi eseguiti negli anni '70 e '80 nel mondo fece sì che ancora oggi con una certa frequenza il chirurgo vertebrale deve confrontarsi con gli esiti di tale tecnica.
La tecnica di correzione si basava sul principio della distrazione ottenuta mediante l'allontanamento (distrazione) di due uncini posti agli estremi della barra e solidarizzati alla colonna. La correzione quindi della deformità avveniva "tirando" i due estremi della curva e bloccando il ritorno dell'uncino craniale mediante delle tacche poste all'estremità della barra. Questo tipo di correzione si attuava solo sul piano coronale mentre su quello sagittale creava un appiattimento delle curve fisiologiche (lordosi e cifosi). Per compensare questo all'inizio degli anni '80 il chirurgo messicano

Luque [4] mediante i suoi ben noti fili sublaminari aggiunse alla correzione mediante distrazione quella mediante la traslazione. La connessione del chiodo di Harrington con i fili sublaminari spesso definito con l'acronimo di Harri Luque rappresentò il primo serio tentativo di passare da una correzione apicale ad una segmentaria anche se ancora incompleta. Queste prime esperienze, il riconoscimento dei loro limiti crearono i tempi per una nuova evoluzione dei concetti correttivi. I chirurghi francesi Cotrel e Dubousset [5] a metà degli anni '80 produssero appunto una nuova strumentazione conosciuta poi nel mondo con l'acronimo di CDI (Cotrel Dubousset Instrumentation) la quale sembrava risolvere quasi completamente tutti dubbi e le incertezze che le precedenti tecniche avevano creato. Gli Autori partendo da un profondo studio sulle caratteristiche di una deformità vertebrale ne puntualizzavano la tridimensionalità (frontale, sagittale, rotatoria) per cui progettarono una nuova strumentazione vertebrale che fosse capace di far ripercorrere a ritroso alla colonna il percorso patologico intrapreso sui tre piani all'inizio dell'evoluzione della malattia. La strumentazione in parte non rifiutava anzi si innestava sui principi della distrazione aggiungendo anche la possibilità di comprimere uncini fra di loro e di attuare una derotazione della colonna portando la curva dal piano frontale a quello sagittale. Questo era permesso da una innovazione fondamentale rispetto al sistema di Harrington la possibilità di porre gli uncini anche lungo la barra che non era più singola, ma doppia.

Il nuovo sistema trasformava la correzione da apicale come era con il singolo distrattore in segmentaria. La curva non era più corretta in blocco con la distrazione agli estremi,ma gli agganci distribuiti lungo la colonna attuavano una correzione appunto dei vari segmenti che nel loro insieme formavano la curva principale. Inoltre e questo lo rendeva "speciale" rispetto a quanto era stato fatto fino ad allora ,il sistema CDI era accompagnato da un poderoso supporto educazionale con il quale erano ampiamente esposti i metodi di applicazioni dei vari componenti del sistema e come attuare la derotazione della curva. Il sistema CD fondamentalmente era però un sistema che fondava le sue capacità correttive sugli uncini, riveduti e corretti rispetto a quelli di Harrington, ma pur sempre uncini con necessità quindi di essere posti in tensione per essere stabili. Le viti peduncolari incominciavano sì ad apparire, ma il loro uso era prevalentemente limitato al trattamento dei traumi e non delle deformità.

Accanto al procedere delle strumentazioni prevalentemente basate sull'uncino originario di Harrington infatti era progredita un'altra tecnica di sintesi originale e specificatamente dedicata alla chirurgia vertebrale quella basata sull'avvitamento peduncolare. La storia dell'evoluzione di questa tecnica è stata anch'essa affascinante e come quella delle strumentazioni si è svolta per un lungo percorso di anni prima di raggiungere i risultati attuali.

Sembra che la prima descrizione dell'uso di viti peduncolari sia stata quella del chirurgo americano Boucher [6] nel 1959, ma il merito della loro divulgazione va al chirurgo francese Roy-Camille [7] che agli inizi degli anni '70 presentava i primi risultati basati su di una metodica originale ed innovativa. I principi di tale metodica erano in fondo molto simili a quelli che regolavano la sintesi delle ossa lunghe: placche fornite di fori venivano applicate alla colonna e fissate mediante viti peduncolari. Era un sistema che ebbe una grande divulgazione, ma che tuttavia presentava delle limitazioni significative: le viti erano un semplice elemento di fissaggio, avevano un diametro molto modesto in quanto la placca con fori grandi avrebbe dovuto avere dimensioni incompatibili con l'anatomia vertebrale, ed infine non era permessa alcuna manovra correttiva prima della sintesi. Inoltre le placche erano ingombranti e non permettevano la preparazione di adeguati letti di artrodesi. Questi limiti apparivano fra l'altro più pressanti in traumatologia dove più vasto era il loro uso, per ovviare a questo il chirurgo svizzero Magerl [8], con una vera e propria intuizione, forse non abbastanza enfatizzata, ideava un "fissatore esterno" vertebrale. Anche questa metodologia era in un certo senso mutuata dai fissatori esterni della traumatologia ed era basata sull'uso di "fiches" di grosso diametro avvitate alle vertebre mediante i peduncoli e raccordate esternamente mediante un complicato ed ingombrante sistema di connettori. In breve tempo apparvero poi i così detti fissatori "interni" anche presso la nostra scuola [9], sempre nel rispetto delle caratteristiche innovative del sistema originale. Il chirurgo vertebrale possedeva ora dei "manici" mediante i quali era in grado di controllare il posizionamento delle vertebre prima della fissazione definitiva. Da questi rapidi accenni si comprende come la tecnica dell'avvitamento peduncolare abbia ben presto interessato anche i chirurghi delle deformità vertebrali. Il suo uso da prima limitato all'area lombare si è ben presto esteso anche all'area toracica [10]. Questo ha causato l'apparizione di strumentazioni dedicate in modo specifico a questo tipo di sintesi le quali a loro volta hanno reso possibile l'elaborazione di nuove tecniche correttive nelle quali sono confluiti riveduti molti dei vecchi principi. Oggi quindi dopo la generazione caratterizzata dalla strumentazione di Harrington, quella dalla strumentazione Cd possiamo parlare di una terza generazione di strumentazioni caratterizzate dalla sempre più estesa presenza delle viti peduncolari.

L'AVVITAMENTO PEDUNCOLARE NELLA CHIRURGIA DELLE DEFORMITÀ VERTEBRALI

Attualmente il chirurgo che si appresta a correggere chirurgicamente una scoliosi può avvalersi di tre tecniche correttive. La prima la più datata direttamente derivata dai concetti della correzione apicale, basata prevalentemente sull'uso della distrazione dal lato concavo e sulla compressione dal lato convesso delle curve. Questa tecnica è ormai poco usata proprio per la incapacità di conservare un buon assetto sagittale. Vi è poi un secondo modo per correggere la colonna più moderno basato sulla sola manovra denotativa senza distrazione o compressione. La tecnica, derivata direttamente da quella originale descritta nel "manuale CD" [5] prevede un primo aggancio della colonna alla barra modellata sulla curva, seguita poi dalla rotazione di quest'ultima trasferendo la curva dal piano frontale a quello sagittale. Infine una terza tecnica correttiva prevede una traslazione della colonna, che viene "spinta verso la barra" e agganciata ad essa. L'uso delle ultime due tecniche insieme è l'essenza della moderna chirurgia correttiva della scoliosi, la prevalenza di una sull'altra sarà condizionata, dalla sede e dal tipo della curva, dalla sua rigidità, dall'età del paziente e non ultima dalla elasti-

cità delle barre. La traslazione sarà più efficace con barre elastiche mentre la derotazione con barre rigide. Le strumentazioni di terza generazione sono appunto quelle che meglio si adattano a questi principi correttivi. Esse infatti prevedono la possibilità di applicare a tutti i livelli della colonna le viti peduncolari. Quest'ultime rappresentano un punto di ancoraggio della barra immediatamente stabile per cui la derotazione è veramente efficace. Non è infatti necessario prima della rotazione mettere in tensione la colonna come si era costretti a fare con gli uncini pena il rischio della loro derotazione intracanalare durante la manovra. Le viti inoltre a differenza degli uncini approfondendosi oltre alla metà del corpo vertebrale creano un centro di rotazione più ventrale rispetto agli uncini e pertanto la rotazione della intera vertebra sarà più efficace.

TECNICA DELL'AVVITAMENTO

Rimandiamo ai numerosi contributi presenti in letteratura [11] per quanto riguarda i reperi anatomici relativi alla proiezione dorsale del peduncolo vertebrale. Ricorderemo soltanto, per quanto riguarda le vertebre lombari, che tale repere si trova all'incrocio della retta cranio caudale passante per la rima articolare con quella trasversale passante mediamente all'apofisi traversa e 1 mm caudale alla rima articolare nel tratto toracico. Non ci sofferemeremo su questi reperi anatomici perché purtroppo il chirurgo delle deformità troverà costantemente alterati e sovvertititi i rapporti anatomici e sarà pertanto la esperienza che col tempo lo renderà capace di riconoscere il punto ottimale da cui iniziare il perforamento del peduncolo.Definito il punto di inizio della perforazioni non vi è una tecnica comune a tutte le scuole per procedere all'avvitamento vero e proprio [12] qui verrà descritta la nostra tecnica.
Tecnica personale: di fronte ad un rachide severamente deviato preferiamo quasi costantemente eseguire una piccola flavectomia in modo da poter sentire mediante una spatola il peduncolo dall'interno del canale, questo gesto innocuo per il paziente da una grande sicurezza al chirurgo che può iniziare ad aprire la parte dorsale del canale mediante un puntale, poi sempre sentendo il profilo del peduncolo si farà strada al suo interno fino al corpo vertebrale usando una delle sonde, ormai tutte simili fra loro,che sono in dotazione ad ogni strumentazione. Terminata questa prima fase mediante un filo o una sondina apposita, per intenderci quelle con una pallina all'apice, si tasteranno i bordi del canale alesato per sentire la contiguità delle pareti. Quest'ultimo gesto è fondamentale e penso, potrebbero rendere inutili i controlli mediante l'amplificatore di brillanza che tuttavia eseguiamo regolarmente anche per avere sempre una documentazione di quanto è stato fatto. Per quanto riguarda la misura delle viti, quelle con una lunghezza compresa da 40 mm a 45 mm ed un diametro di 6 mm sono ideali per il tratto lombare e toracolombare, a livello toracico in genere vengono usate viti lunghe da 35 mm a 30 mm, con un diametro mai inferiore ai 5 mm.

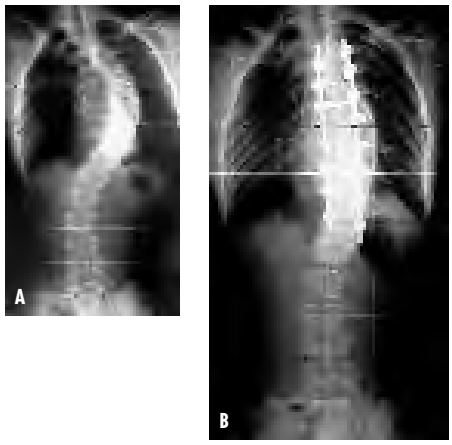

Fig.1. a: F.A, 13 aa, scoliosi toracica, Lenke 1 B. b: chirurgia selettiva, l'uso delle sole viti peduncolari ha permesso di guadagnare una vertebra rispetto a quella stabile.

PERICOLOSITÀ DELLE VITI

La ragione che contrasta l'uso esteso delle viti peduncolari è la loro asserita pericolosità.In realtà una sola complicazione mortale data dalla perforazione di visceri è riportata in letteratura [13]. Suk [14] dopo avere analizzato circa 4604 viti toraciche ha riferito una frequenza di malposizionamenti pari al 1,5% (67 viti in 48 casi) nessuna vite aveva causato lesioni neurovascolari .Sempre l'autore coreano riferisce come in genere la frequenza delle viti malposizionate è posta dal 3% al 40% con complicazioni neurologiche dal 0 al 41% questo riferendosi a tutti i tipi di chirurgia vertebrale per quanto poi riguarda il loro uso nella chirurgia delle deformità toraciche il malposizionamento varia dal 3% al 25% con una frequenza di lesioni neurologiche dallo 0% al 0,9%. Una ricerca italiana ha presentato risultati sovrapponibili [15]. Senza dubbio quindi come tutte le forme di sintesi vi è una insita pericolosità nell'avvitamento peduncolare e senza dubbio il suo uso necessita di una non breve curva di apprendimento, tuttavia la la nostra esperienza e la letteratura non sembrano evidenziare un rischio di complicazioni superiore ad altre metodiche.

ESPERIENZA PERSONALE

Abbiamo indagato circa 200 casi trattati per deformità vertebrali con sole viti peduncolari isolando due gruppi ,un primo con scoliosi toraciche superiori agli 80° ed un secondo con scoliosi sempre toracica trattata mediante una chirurgia selettiva.Con questo termine s'intende una chirurgia correttiva attuata solo a livello della curva strutturata e maggiore(toracica) affidandosi ad una correzione spontanea per quanto riguarda la curva di compenso (lombare) [16]. I due studi sono stati di tipo retrospettivo e si sono posti lo scopo di porre a confronto i risultati ottenuti con l'uso di strumentazioni ibride (I), viti lombari e uncini toracici, verso strumentazioni con sole viti peduncolari (VP) lombari e toraciche. Tralasciamo la descrizione dei sistemi classificativi e dello studio preoperatorio per meglio definire la vertebra stabile, a cui ci siamo attenuti, rimandando alla letteratura recente [17)].
Chirurgia selettiva: sono stati considerati 88 casi affetti da AIS con una curva principale toracica (Lenke 1, e 2 - King III, IV, e V) trattati dal 1994 al 2003. Abbiamo considerato un primo gruppo (I), formato da 45 pazienti (1994-1999) trattati mediante strumentazio-

ni ibride (uncini + viti), ed uno secondo (VP), formato da 43 pazienti (1999-2003), trattati mediante solo viti peduncolari. L'epidemiologia era analoga per i due gruppi, così come il valore medio della curva principale toracica(PT): I 64° vs VP 65,5°), e la curva secondaria lombare(CSL): I: 36° vs VP: 35,65°). Il follow-up clinico-radiologico era in media di 7 anni (4-9) per il gruppo I e di 3 anni (2-5) per il gruppo VP.

Risultati: confrontando i due gruppi abbiamo osservato una maggior frequenza di strumentazione estesa fino in l3 nel gruppo i rispetto al gruppo VP: 22,22% vs i 4,65%. Le viti hanno mostrato statisticamente una maggiore capacità correttiva della PT (56% vs 46%; p = 0,0001) e del disassamento della vertrebra apicale toracica: VP 66% vs i: 53,4%; p = 0,001. Un totale di tre viti peduncolari malposizionate (nessuna con invasione canalare) non hanno richiesto un intervento chirurgico di revisione nel gruppo vp, mentre 4 dislocamenti di uncini prossimali + una infezione profonda hanno reso necessarie 4 revisioni chirurgiche nel gruppo I.

Scoliosi gravi: abbiamo rivisto 52 casi affetti da AIS con curva principale toracica (PT) superiore ai 80° (Lenke 1, 2, 3, e 4) trattati chirurgicamente nel periodo tra 1993-2002 mediante artrodesi segmentale posteriore. Abbiamo poi considerato un primo gruppo trattato con strumentazioni ibride (27 pazienti) ed uno secondo trattato con solo viti peduncolari (25 pazienti). I due gruppi non presentavano differenze statisticamente significative per quanto riguarda il sesso, l'età, ed il valore della PT (I: 92° vs VP: 88,5°).

Risultati: ad un follow-up clinico medio di 5 anni (media 66 mesi; 36-123), Il gruppo VP mostrava risultati migliori rispetto al gruppo I: correzione della MT, 52,4% vs 44,4% (p = 0,001); correzione della curva secondaria lombare (TL/L), 49,3% vs 41,7% (n.s); disassamento dell'ultima vertebra strumentata (UVS), -1,00 cm vs -0,5 cm (p = 0,04). Il gruppo I mostrava 5 complicazioni chirurgiche (3 dislocamenti di uncini prossimali, 2 pull-out di viti peduncolari lombari) che richiedevano 3 revisioni (a $3^1/_2$, 7, e $7^1/_2$ anni dopo il primo intervento). Nel gruppo VP abbiamo evidenziato 2 complicazioni chirurgiche (1 vite toracica mal posizionata, un sfilamento di una vite toracica) che hanno portato ad 1 intervento di revisione (dopo 2,7 anni dall'intervento indice).

CONCLUSIONI

La nostra esperienza e la letteratura [18] hanno confermato come ormai il moderno trattamento delle deformità vertebrali debba avvalersi dell'uso delle sole viti peduncolari senza il rischio di particolari complicazioni e come l'uso di quest'ultime presenti costantemente migliori risultati in quasi tutti i parametri di riferimento. Questo ormai anche nella chirurgia selettiva toracica dove le viti dotate di una più efficace derotazione e traslazione rispetto agli uncini, agendo con una maggiore capacità correttiva anche sulla zona distale alla curva toracica principale fanno come risalire la zona stabile permettendo, come nei nostri casi, un guadagno medio di una vertebra. Anche nelle curve toraciche gravi, nelle quali la presenza di una severa rotazione delle vertebre rendeva l'avvitamento dei peduncoli una sfida per il chirurgo, la nostra esperienza ha confermato un vantaggio rispetto alle strumentazioni ibride. Il nostro attuale atteggiamento quindi di fronte a queste deformità decisamente gravi e in accordo con altri [19] è quello di limitare molto gli accessi anteriori di liberazione, i trattamenti preoperatori con Halo-trazione, proprio per le capacità correttive delle strumentazioni di terza generazione.

BIBLIOGRAFIA

1. Hibbs RA, Risser JC, Ferguson K. *Surgical treatment of scoliotic deformities: first 90 operated scoliosis cases*. NY Med Journal 1919.
2. Harrington PR. *Treatment of scoliosis. Correction and internal fixation by spine instrumentation*. Am J Orthop 1962;44A:591-610
3. Marino Zuco C. Sixième Congrès International SICOT, Berne 1954.
4. Luque ER, Cassis N, Ramirez-Wiella G. *Segmental spinal instrumentation in the treatment of fractures of the thoracolumbar spine*. Spine 1982;7:312-317.
5. Cotrel Y, Dubousset J, Guillamat M. *New universal instrumentation in spinal surgery*. Clin Orthop 1988;227:10-23.
6. Boucher HH. *A method of spinal fusion*. J Bone Joint Surg Br 1959;41:248-59.
7. Roy Camille R, Demeulenaere C. *Osteosyntèse du rachis dorsal, lombaire, lombo-sacré par plaques métalliques vissées dans les pedicules vertebraux et les apophyses articulaires.* Presse Med 1970;78:1447-1448.
8. Magerl FP. *Stabilization of lower thoracic and lumbar spine with external skeletal fixation*. Clin Orthop 1984;189:125-141.
9. Parisini P, Spina F, Palmisani M, Greggi T. *Un nuovo Fissatore Interno Peduncolare (F.I.R.P.).* Ricerca Neurochirurgica 1992;5:1-13.
10. Suk SI, Lee CK, Kim WJ, et al. *Segmental pedicle screw fixation in the treatment of thoracic idiopathic scoliosis*. Spine 1995;20:1399-405.
11. Liljenqvist UR, Halm HF, Link TM. *Pedicle screw instrumentation of the thoracic spine in idiopathic scoliosis.* Spine 1997;22:2239-45.
12. Xu R, Ebraheim N, Ou Y, et al. *Anatomic considerations of pedicle screw placement in the thoracic spine: roy-camille technique versus open-lamina technique*. Spine 1998;23;1065-8.
13. Heini P, Scholl E, Wyler D, et al. *Fatal cardiac tamponade associated with posterior spinal instrumentation: a case report.* Spine 1998;23:2226-30.
14. Suk SI, Kim WJ, Lee SM, et al. *Thoracic pedicle screw fixation in spinal deformities: Are they really safe?* Spine 2001;26:2049-57.
15. Parisini P, Di Silvestre M, Greggi T, Miglietta A, Maiorana B, Paterni, et al. *Studio multicentrico sulle complicazioni associate alla tecnica dell'avvitamento peduncolare vertebrale*. Giornale Italiano di Ortopedia e Traumatologia 1998;24(Suppl3):651-656.
16. Edwards CC II, Lenke LG, Peelle M, et al. *Selective Thoracic Fusion for Adolescent Idiopathic Scoliosis with C Modifier Lumbar Curves: 2- to 16-Year Radiographic and Clinical Results*. Spine 2004;29:536-46.
17. Lenke L, Betz R, Harms J, et al. *Adolescent idiopathic scoliosis: a new classification to determine extent of spinal arthrodesis*. J Bone Joint Surg Am 2001;83A:1169-81.
18. Kim, Yongjung J, Lenke, Lawrence G, Kim, Junghoon, Bridwell, Keith H, Cho, Samuel K, Cheh, Gene, et al. *Comparative Analysis of Pedicle Screw Versus Hybrid Instrumentation in Posterior Spinal Fusion of Adolescent Idiopathic Scoliosis*. Spine 2006;31:291-298.
19. Douglas C Burton, Andrew A. Sama, Marc A. Asher, Stephen W. Burke, Oheneba Boachie-Adjei, et al. *The Treatment of Large (>70°) Thoracic Idiopathic Scoliosis Curves With Posterior Instrumentation and Arthrodesis*: *When is Anterior Release Indicated?* Spine 2005;30:1979-1984.

Indicazioni, management e risultati nella chirurgia della scoliosi dell'adulto

Indications, management and outcomes in the adult scoliosis surgery

G. De Giorgi[1], S. De Giorgi[2], A. Luca[2], A. Piazzolla[2]

RIASSUNTO

Il trattamento chirurgico della scoliosi idiopatica è, in genere, riservato a soggetti di età compresa tra gli 11 ed i 75 anni. Durante l'adolescenza, viene posta indicazione a questo tipo di trattamento per scoliosi che superino i 40°-45° Cobb, mentre in età adulta la chirurgia è riservata alle forme evolutive o che si associno a sintomatologia dolorosa. Obiettivo dello studio è quello di focalizzare le attuali indicazioni alla chirurgia, discutere le strategie operatorie e correlare i risultati del trattamento chirurgico all'età. Sono stati rivalutati retrospettivamente 88 pazienti suddividendoli in tre gruppi in relazione all'età. Sono stati presi in considerazione diversi parametri preoperatori, intraoperatori e postoperatori per meglio evidenziare le differenze nei diversi gruppi. Analizzando i risultati, abbiamo potuto evidenziare che il gruppo dei soggetti over 50 è caratterizzato da una minore correzione della deformità, e che non vi sono sostanziali differenze nell'età compresa tra i 18 ed i 50 anni Il gruppo dei soggetti over 50, inoltre, presenta un più alto tasso di complicanze.
Dall'analisi dei dati emerge che, con il passare degli anni, le deformità divengono progressivamente più rigide, si ha una minore percentuale di correzione sul piano sagittale e frontale e la frequente necessità di ricorrere ad una più estesa area di fusione: in definitiva la chirurgia è più difficile e presenta maggiori rischi di complicanze.

Parole chiave: scoliosi dell'adulto, chirurgia

SUMMARY

The surgical treatment of idiopathic scoliosis is usually employed in subjects between ages of 11 to 75 years old. During adolescence this treatment is reserved to major curves of 40-45 Cobb's degrees, instead during the adulthood it is indicated in either evolutive or painful forms. The aim of our study is to focus on surgical indications and operative strategies and correlate surgical outcomes in relation to the age. We have retrospectively evaluated 88 patients subdivided in three groups referring to the age at the surgical treatment. To find any difference in results and management of groups, several different parameters are studied preoperatively, intraoperatively, postoperatively and at the last follow-up. We found, looking at the results, lower correction in the ages of 50 years and no significant difference between 18 to 50 years of age. We observed a greater rate of failures over 50's. Analysis of our studies shows that, passing of the years, there are more rigid deformities, less percentage of correction of the curves on the coronal and sagittal plane and the necessity of a wider extension of fusion area: in conclusion surgery is more difficult and the risk of failure is higher.

Key words: adult scoliosis, surgery

[1] Direttore I Clinica Ortopedica, Università di Bari
[2] I Clinica Ortopedica, Università di Bari

INTRODUZIONE

Nella scoliosi dell'adolescenza, indicazioni, strategie chirurgiche di correzione e strumentazione, scelta dell'area di artrodesi e risultati sono ormai codificati nella letteratura e confermati dall'esperienza [1 2].
Nella scoliosi dell'adulto, patologia emergente in rapporto all'aumento dell'aspettativa di vita, al progresso sia anestesiologico che tecnico che ha permesso di allargare i confini della chirurgia, le indicazioni non sono sempre univoche, la strategia chirurgica e la scelta dell'area di strumentazione-artrodesi non ben codificate, in costante evoluzione e talvolta dipendenti dall'esperienza del chirurgo. Le cause della minor correzione, della maggiore difficoltà nel raggiungerla, del maggior rischio di insuccesso, documentate in letteratura, risiedono sia nel danno degenerativo del rachide che aumenta con gli anni sia nell'invecchiamento generale del soggetto. Dopo la fine della crescita, infatti, la curva di scoliosi si irrigidisce nelle strutture discolegamentose, sviluppa l'artrosi faccettale ed induce, in tempi relativamente precoci, per lo stress meccanico, la degenerazione discale con instabilità e disallineamento rotatorio delle vertebre apicali e/o spondilolistesi laterale su quelle al confine della curva. Con il passare degli anni si configurano le stenosi foraminali e centrali, mentre con lo sviluppo dell'osteoporosi l'aspetto anatomo-clinico si complica per la fragilità strutturale del rachide. Il quadro anatomo-patologico è ben identificabile radiograficamente (assetto meccanico generale molto compromesso e rigidità ai bending) con TC (segno del vacuum discale, ponti ossei, stenosi) e con RMN (degenerazione discale e dei piatti cartilaginei) [3].
L'aspetto clinico evolve dalla iniziale rachialgia, alla cruralgia e sciatalgia, alla claudicatio da stenosi (quasi sempre dinamica) mentre la rachialgia da osteoporosi si associa nei soggetti più anziani. In rapporto alla sede ed al tipo di curva, il piano sagittale appare sempre più compromesso con la retroversione del bacino, lo sviluppo della cifosi toracolombare e/o lombare e l'aumento della cifosi toracica. I muscoli lombari e pelvici vanno incontro ad ipo-

tonia e degenerazione mentre per i soggetti oltre i 60-65 anni, oltre all'osteoporosi, si sviluppano le comorbidità generali che aumentano i rischi di questa chirurgia ed influenzano in modo determinante le indicazioni e le strategie. Ulteriori problematiche derivano dall'attuale inquadramento della scoliosi dell'adulto poiché con questo termine si comprendono ormai le scoliosi idiopatiche dell'adolescenza che vengono trattate in età adulta, le scoliosi "de novo", gli esiti di chirurgia vertebrale attuata con strumentazione superata (Harrington, Hartshill), gli esiti di scoliosi congenite o secondarie ed i danni vertebrali tardivi conseguenti a patologie congenite o acquisite extra-vertebrali [4].

OBIETTIVO

Date le premesse, obiettivo del nostro lavoro è stato apportare un contributo per focalizzare le attuali indicazioni alla chirurgia, discutere le strategie e l'estensione della strumentazione-artrodesi, considerare i risultati che oggi si possono raggiungere ed i rischi di insuccesso per meglio definire i confini di questa chirurgia.

MATERIALI E METODO

Abbiamo selezionato 88 scoliosi dell'adulto operate tra il 1987 ed il 2004 di cui 82 idiopatiche e 6 de novo, dividendole in rapporto all'età raggiunta all'epoca dell'intervento chirurgico.
Il gruppo A comprende 43 soggetti operati tra i 18 ed i 30 anni, il gruppo B 29 operati tra i 31 ed i 50 anni ed il gruppo C 16 trattati tra i 50 ed i 72 anni.
L'80% dei soggetti è di sesso femminile. L'età media all'intervento è di 22 anni nel gruppo A, 37 nel gruppo B e 61 nel gruppo C. Circa il tipo di curva abbiamo riscontrato una prevalenza delle toraciche (18) e doppie (9) nel gruppo A, delle lombari nel gruppo B (9) e C (8 di cui 4 "de novo scoliosi"). Lo studio è stato condotto prendendo in considerazione dati clinici (dolore, gibbo, salienza, lavoro) e radiologici, rilevabili su radiografie 30x90 in AP ed in LL (valore Cobb delle curve, della cifosi toracica, della lordosi lombare, della cifosi toracolombare dell'inclinazione sacrale, l'appiombo trago-S1, l'allineamento C7-sacro, l'obliquità pelvica). I dati sono stati rilevati nel preoperatorio, postoperatorio ed al follow up; nel preoperatorio lo studio è stato integrato anche da TC e/o RMN allo scopo di definire in maniera più dettagliata la scelta dell'area di artrodesi.
L'indicazione all'intervento nel gruppo A è stata posta in rapporto al valore angolare delle curve, maggiore di 45-50° e della loro progressione, e solo eccezionalmente perché si associava il dolore.
Nel gruppo B l'indicazione all'intervento è stata data per contrastare il dolore, sintomo che è rimasto il vero motivo nel gruppo C.
La scelta dell'area di artrodesi ha seguito le regole della scoliosi dell'adolescenza nel gruppo A, mentre è stata estesa in sede craniale fino a comprendere la cifosi toracica e caudale per inserire nell'artrodesi i dischi in fase di degenerazione, nei soggetti di età superiore ai 40 e particolarmente dopo i 50 anni. L'artrodesi è stata attuata con innesti dalla cresta iliaca, talvolta, nei più anziani, arricchiti con sostituto di osso. In 35 soggetti del I e II gruppo, operati dopo il 1997, si sono utilizzati solo innesti ricavati in situ evitando il prelievo iliaco.
La strumentazione è stata realizzata con viti in sede lombare almeno dalla convessità o bilateralmente (scoliosi de novo) ed uncini nel tratto toracico. L'artrodesi è stata estesa fino a coprire tutta l'area di cifosi toracica mentre caudalmente è stata prolungata su L5 in 2 casi nel gruppo B in 4 casi nel gruppo C e su S1 in 2 casi nel gruppo B e in 3 casi nel gruppo C.
L'approccio anteriore di discectomia è stato realizzato nel gruppo A in 2 soggetti , nel gruppo B in 4 e nel gruppo C in 1. Le curve di scoliosi per un valore angolare di 58° Cobb nel gruppo A, 56° nel gruppo B e 60° nel C si sono ridotte in media del 57% nel gruppo A, del 56% nel gruppo B, del 50% nel gruppo C. Non ci sono state significative perdite al F.U.
Sul piano sagittale le cifosi toracolombari (17°) sono state corrette del 100% nel gruppo A, del 77% (da 31,5° a 0°) nel gruppo B e del 98% (da 31,5° a 0°) nel gruppo C.
Le condizioni preoperatorie di ipocifosi ed ipercifosi sono state riportare alla normalità così come per l'iperlortosi in tutti i gruppi. Purtroppo le ipolordosi, anche se nettamente migliorate, non sempre sono state normalizzate, indipendentemente dall'età. Gli insuccessi registrati sono stati nel gruppo A una pseudoartrosi con rottura dell'asta, nel gruppo B una pseudoartrosi con perdita di appoggio caudale, nel gruppo C una frattura sopra l'artrodesi (soggetto di 72 anni), un pull out delle viti sacrali, due perdite di presa degli uncini craniali, un'infezione tardiva, un dolore lombo-sacrale persistente nonostante tre interventi e la conferma intraoperatoria della validità dell'artrodesi. Nel gruppo C gli insuccessi superano il 30% dei casi.

CONSIDERAZIONI

L'analisi della nostra casistica permette alcune considerazioni: il dolore rappresenta il segno più importante per cui ci si sottopone all'intervento chirurgico dopo i 40 anni mentre prima di tale limite di età prevale il difetto estetico e l'evolutività della curva.
La rachialgia, con il passare degli anni diviene sempre più importante e si complica con i segni radicolari e di insufficienza vertebrale.
La chirurgia di correzione della deformità, senza alcuna decompressione è idonea a risolvere quasi costantemente tale sintomo: solo in un soggetto del gruppo C il dolore non si è modificato nonostante il prolungamento dell'artrodesi ad S1 e la valida artrodesi documentata in occasione della successiva rimozione dello strumentario.
L'opportunità di un approccio anteriore non è correlata con l'età ma solo con la gravità della curva ed è più frequente nei soggetti del gruppo A e con scoliosi toraciche.
L'estensione dell'artrodesi alla prime vertebre toraciche è un fattore dipendente dal tipo di curva ma correlato anche all'età perché il soggetto anziano tende all'ipercifosi. La strumentazione alta, fino alle prime vertebre toraciche è in grado di riportare indietro il collo e di migliorare l'assetto sagittale. Insieme alla strumentazione estesa cranialmente, per la correzione del piano sagittale, è fondamentale la corretta strumentazione del rachide lombare e del passaggio lombo-sacrale; in particolare, se vi è cifosi in tale sede è necessario attuare delle ampie resezioni articolari ed eventualmen-

te anche delle osteotomie. Se contestualmente vi è disallineamento frontale e chiusura dell'angolo ileolombare si dovrà adottare la strategia di Guillaumat[5 6] per recuperare la lordosi lombare e correggere la chiusura dell'angolo ileolombare. Nella nostra esperienza, alcuni insuccessi verificatesi per perdita di appoggio degli uncini caudali e craniali non sembrano determinati da pseudoartrosi ma da accentuata sollecitazione meccanica dello strumentario applicato su osso osteoporotico (viti ed uncini) in cui l'area di artrodesi si è rivelata relativamente corta. Abbiamo registrato una sola infezione tardiva, dopo 6 anni, che ha portato alla rimozione dello strumentario.

Anche in soggetti più anziani non vi sono state complicazioni di carattere generale, peri o postoperatorie, per cui riteniamo che purché le condizioni cardiologiche siano compatibili, l'età non sia un limite a tale chirurgia anche se non si può dimenticare la validità, anche nell'età avanzata, della terapia ricalcificante, riabilitativa ed ortopedica con l'utilizzo del lombostato[7].

In conclusione, la chirurgia nella scoliosi dell'adulto risponde a regole differenti da quelle stabilite per la scoliosi dell'adolescenza ed impone una maggiore attenzione al recupero dell'equilibrio sagittale del rachide più che alla correzione della curva.

È una chirurgia che pur non scevra da insuccessi, che aumentano con l'età del soggetto, conseguenti alle difficoltà nella scelta dell'area di artrodesi e alla tenuta della strumentazione su osso osteoporotico permette, quasi sempre, di risolvere il dolore vertebrale e garantire la ripresa dell'autonomia individuale anche in casi di anziani con importanti deficit motori e vertebrali.

BIBLIOGRAFIA

1. Khouri, Vialle, Mary. *Scoliose idiopathique. Strategie diagnostique, physiopathologie et analyse de la deformation*. EMC 2002;15:873.
2. Khouri, Vialle, Mary, Biot. *Scoliose idiopathique en periode de croissance. Indication et programmes therapeutiques*. EMC 2004;15:874.
3. De Giorgi G, Martucci G, De Giorgi S, Luca A. *Studio anatomo-patologico della patologia degenerativa indotta dalla scoliosi*. Il rachide 2003;3:283-301.
4. Aebi. *The adult scoliosis*. Eur Spine J 2005;14:925-948.
5. Guillaumat, Letard, Khouri. *Traitement de la scoliose idiopathique de l'adulte*. Tassin EMC 1991;15:875-C10.
6. Vital, Biot, Vadier, Diard, Clavenie. *Scoliose idiopathique de l'adulte*. EMC 15;876-A-10.
7. Guillaumat. *La scoliose lombaire idiopathique de l'adulte*. Collection de pathologie locomotrice n° 19, Paris, Masson 1990.

Thoracoscopy for correction of thoracic scoliosis

G.D. Picetti III[1], A.R. Vaccaro[2], C.T. Yingling[3]

SUMMARY

Study Design: A retrospective study of consecutive patients who underwent endoscopic technique of anterior approach for primary thoracic scoliosis. *Objectives:* To develop a safe, effective, and reproducible endoscopic treatment of scoliosis. *Summary of Background:* Endoscopic treatments of spinal disorders have been under exploration since 1993, but a technique of instrumentation, correction, and fusion for scoliosis has not been developed. *Methods:* The first 100 patients to undergo endoscopic treatment of primary thoracic scoliosis were followed up at 1, 3, 6, and 12 months. Patients were evaluated for restoration of spinal alignment, axial derotation, pain management, and incidence of complications. *Results:* Successful instrumentation occurred on all patients. Curve correction averaged 50.2% overall, and 68.6% in the last 10 cases. All patients stopped pain medication within 4 weeks of surgery and returned to school within 2 to 4 weeks. Complications were initially unacceptably high (39/100) but showed marked improvement throughout the series of patients. *Conclusions:* Results are encouraging as early development of this technically complex technique has yielded results nearing or exceeding those of formal open procedure. Continued refinement of this demanding procedure and increased understanding of the potential pitfalls should lead to further improvements.

Key words: anterior instrumentation; autogenous bone graft; discectomy; endoscopic surgery; scoliosis; thoracoscopic surgery; endoscopic scoliosis treatment

INTRODUCTION

Advances in surgical techniques have allowed the spinal column to be addressed by posterior, lateral, and anterior approaches. Minimally invasive techniques have permitted access to the anterior spinal column without the surgical morbidity of a conventional thoracotomy, while realizing results comparable to an open procedure. Surgical approaches may change, but the technical procedure and operative goals remain the same.

[1] Sutter Neuroscience Medical Group, Director of Pediatric and Adult Deformity, Sacramento, California; Associate Clinical Professor Department of Orthopedics, University of California, San Francisco. [2] Professor of Orthopedic Surgery, Co-Director, Spinal Cord Injury Center and Reconstructive Spine Services, Thomas Jefferson University Hospital, Rothman Institute, Philadelphia, Pennsylvania. [3] Medical Student, Jefferson Medical College, Philadelphia, Pennsylvania, USA

The thorascopic treatment of lung diseases has been performed since the early 1900's, starting with Jacobaeus's work.[1] The modern era of laparoscopic surgery began in the 1980's when Semm performed the first appendectomy. Laparoscopic surgery then rapidly took off after Mouret performed the first laparoscopic cholecystectomy in France.[2] Regan began his work on the thorascopic treatment of spinal disease in the early 1990's, which he presented in Dublin, Ireland.[3] Rosenthal was the first to publish the technique of thoracic discectomy in 1994.[4] Other papers followed with expanded indications for the thorascopic correction of spinal deformity, including Picetti's.[5]

After having gained substantial experience in thoracoscopic anterior release and fusion for scoliosis, kyphosis, hemiepiphyseodesis, and hemivertebrectomy, we embarked on the development of a technique for endoscopic instrumentation, correction, and fusion of primary thoracic curves. We and others have shown that the thoracoscopic technique in general gives better visualization, improves access to the extremities of the curve, decreases blood loss and operating time, allows shorter hospital stay and faster return to school and baseline activities, and lessens overall costs than open surgery. Our goal is to develop a safer and more effective endoscopic procedure than open thoracotomy while maintaining comparable or better results in restoring spinal alignment and balance in all planes, as well as in achieving axial derotation.

In October 1996, we performed our first entirely endoscopic correction and fusion for thoracic scoliosis. The first few cases were done with rudimentary implants and instrumentation and our initial results were reported at the Scoliosis Research Society in 1997.[6] As we gained experience with the surgical technique and made modifications in the instrumentation, our results were better and our operating time had decreased significantly.[7] To date, our operating time is less than 3 hours, and our Cobb correction is 67.2%. Patients are back to school in 2 to 4 weeks.[8]

PATIENT SELECTION

The endoscopic technique is best indicated for single overhang primary thoracic scoliosis with a Lenke type IA or Lenke type IB curve. Scoliosis with this curve pattern can be safely addressed as an isolated fusion without the risk of spinal imbalance[9]. However, if the patient is kyphotic as well, this technique should not be used because while anterior growth of the vertebral column ceases with removal of the anterior growth plates during discectomy and fusion, posterior growth continues which will aggravate the existing kyphosis. This technique is also contraindicated for double major curves, and it should not be attempted on patients who are not able to tolerate single lung ventilation.

OPERATIVE TECHNIQUE

Preoperative Planning

Patients are selected based on progressive scoliosis and curve type. All curves are Lenke Type 1A or Lenke Type 1B.[9] Clinical evaluations of pelvic obliquity, waist crease, shoulder height difference, degree of rotation, flexibility, and sagittal balance are noted and documented. Anomalies are excluded. Complete histories and physicals, 36-inch postero-anterior (PA) and lateral x-rays and PA side bending films are obtained. Cobb angles are marked in the standard fashion.

Patient Positioning and Portal Placement

General anesthesia is administered through a double lumen endotracheal tube. The patient is in the direct lateral decubitus position with the concave side of the curve down. This orientation gives the least distorted view of the antero-posterior and lateral trajectories of the guide wires and screws. The position is rechecked just prior to placement of the guide wire. The C-arm is used to mark the spinal levels and portal sites.

After lung deflation, the first portal is usually placed in the 6th or 7th intercoastal space in line with the spine and adjusted according to the amount of spinal rotation. Choosing this level for the first portal avoids injury to the diaphragm, which is normally more caudal. Digital inspection of the portal is made to ensure the lung is adequately deflated and no adhesion exists. The endoscope is then inserted into the chest, and additional portals are placed under direct visualization. Skin incisions for the portals are usually made directly over the ribs, two intercostal spaces apart. The portals are 10.5 to 11.0 mm in size.

Exposure and Discectomy

The pleura is incised longitudinally along the entire length of the spine to be instrumented. The

Next, the electrocautery is used to incise the annulus of the disc and the periosteum. A standard endoscopic discectomy is performed. Once the disc is completely removed, the anterior longitudinal ligament is thinned from within the disc space with a pituitary rongeur to a flexible membrane remnant that is no longer restrictive but still able to contain the bone grafts. The endplates are then abraded to a bleeding surface with the rasp, and the disc space is packed with haemostatic Surgicel.

Graft Harvest

The portals are removed following completion of the discectomy. Through the portal site the adjacent rib is subperiosteally dissected as far posteriorly as the portal incision would allow. The endoscopic rib cutter is then used to remove a section of rib. The number of donor sites depends on the amount of morsellated graft needed to fill all the disc spaces.

Screw Placement

The K-wire guide is situated on the centre of the vertebral body just anterior to the rib head. The angle of incline of the guide in the lateral plane is first referenced to the chest wall and rotation to ensure a slight posterior to anterior trajectory for the K-wire away from the spinal canal. The K-wire is then drilled into the vertebral body parallel to the endplates until its tip is 2/3 across the vertebral body. The final position of the K-wire is again confirmed with the C-arm. The awl (with or without a staple) is inserted over the K-wire and worked into the vertebral body as the K-wire is held in place. Next, the awl is replaced by the cannulated tap to tap the near cortex of the vertebral body. An appropriately sized screw is now placed over the K-wire and advanced while the K-wire is again firmly grasped to prevent it from being dragged in. The K-wire is removed when the screw is approximately 3/4 across the vertebral body. The screw is advanced into the vertebral body until the tip penetrates the opposite cortex for bicortical purchase. The rib heads are used as a reference for subsequent screw placement to fashion a screw line-up that would later produce just the right amount of derotation commensurate with the patient's deformity.

One important technical note: the screw heads need to be precisely aligned in a smooth arc formation. If a screw is more than a few millimeters deeper than the rest of the screws, reduction of the rod into that screw head may be difficult.

Once all the screws had been placed, the intradiscal Surgicel is removed and the endplates are re-rasped to prepare for acceptance of the bone grafts. This is the most important part of the operation. A small amount of graft is first loosely placed into the disc space, and the rasp is then used to push the graft all the way to the opposite side until, with the addition of more graft and gentle compacting with the rasp, the disc space is completely backfilled. A mound of graft is also laid over the disc space and the previously denuded edges of the vertebral bodies, and finally the elevated periosteum is allowed to drape over the bone graft.

Next, the rod length is determined using the endoscopic rod measurer.

The 4.5 mm rod is cut to length and inserted into the chest cavity through the inferior most portal. Once the rod is placed into the lowest screw, the plug introduction tube is placed over the screw to guide the plug and hold the rod in position. The plug is introduced into the screw and tightened.

The rod is then sequentially reduced into each successive screw head with the rod pushers. The respective plugs are inserted into the screws as the rod is being reduced and provisionally tightened.

Compression

Once the rod is seated and all the plugs are provisionally tightened, compression is begun at the inferior end of the construct and sequentially worked upwards.

Closure

Once compression is completed, all the instruments are removed, and a #20 French chest tube is placed through the inferior portal before closure of the portal incisions. A/P and lateral x-rays are obtained, and the patient is transferred to recovery.

Postoperative Regimen

The patient is kept in ICU overnight before being transferred to a regular floor, where a custom TLSO is fitted, to be worn for 3 months. The chest tube is removed when drainage is less than 75 cc per 8 hours. The patient is firmly encouraged to walk right afterwards, and is discharged when able to ambulate independently.

Follow-up visits with x-rays are scheduled for 1, 3, 6 and 12 months (Figures 1-3).

RESULTS

Since 1996, we have performed over 500 cases of endoscopic correction and fusion for scoliosis. The patients' ages ranged from 8.9 to 42 years. The results of the first 100 patients are reported below. Due to the newness of the technique and the instrumentation, the mean operating time for the first 30 cases was 6 hours and 6 minutes with a range of 2.8 to 8.5 hours. For the subsequent 70 cases, the mean operating time had been shortened to under 3 hours.
Successful fusion was determined by the presence of bridging bone between the endplates confirmed on the A/P and lateral radiographs. There were 14 nonunions in the entire series of 100 patients, but 9 of these occurred in the first 15 patients who happened to have received Grafton bone graft substitute (Ostertech, Inc.) for their fusion. The next 85 patients had autologous rib graft and only five of these developed nonunion. The usage of autologous bone graft is now our standard practice.
All patients were off pain medication by the one-month postoperative visit. Children returned to school between 2 and 4 weeks after surgery, and the adults went back to work between 2 and 7 weeks.

Complications
There were a total of 39 complications in the first 100 cases, but none was considered to be serious. Fourteen patients developed pseudarthrosis, 9 in the Grafton group and 5 in the autologous group. Seven of the Grafton nonunion patients and 2 of the rib graft nonunion patients had breakage of their rods. Four patients, 3 in the Grafton group, underwent posterior revision for progression of scoliosis and/or pain.
In one adult patient, a screw pulled out of the superior vertebral body, which led to loss of correction. The patient went on to a posterior instrumentation and fusion.
Three patients experienced transient chest wall numbness. Five patients developed postoperative airway obstruction by mucus, three of whom required bronchoscopy.
There were 2 cases of complete separation of plugs and screws; one at the superior screw and the other at the inferior screw. In both patients, some correction was lost, but only one went on to a nonunion though remained asymptomatic and required no surgical correction.
One patient required wound revision. One patient developed a late pleural effusion that resolved spontaneously. Four patients developed intraoperative rib fractures during harvesting. Five patients had intraoperative "plow" of the proximal screw. Two patients had their chest tubes removed too early and needed thoracentesis.

Fig. 1a and 1b. An A/P and Lateral pre-operative x-ray of a 14.4yo female with a 63 degree thoracic and 44 degree lumbar curve.

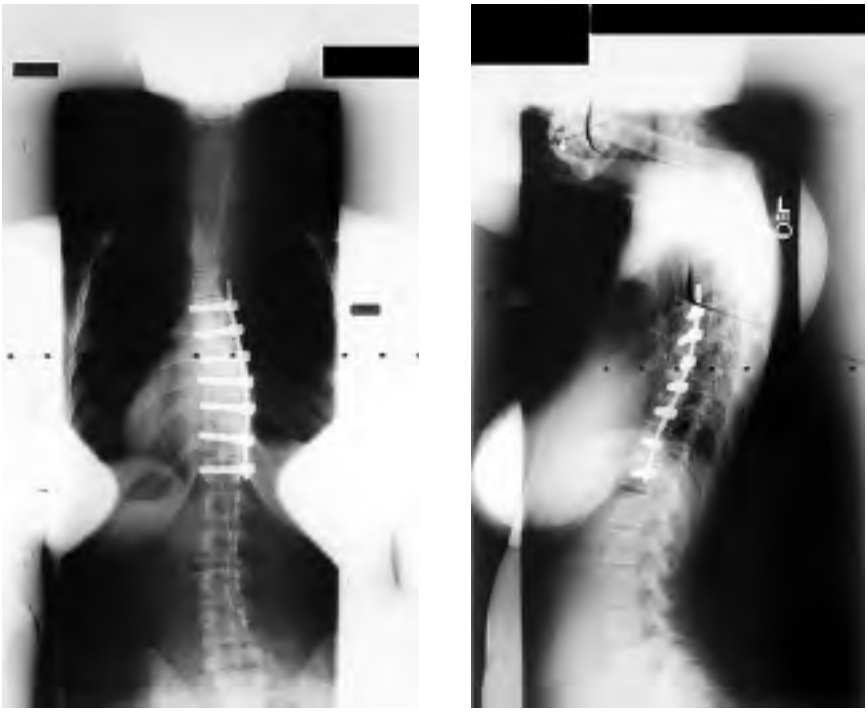

Fig. 2b and 2b. Post operative P/A and Lateral of the same patient after an endoscopic instrumentation, correction and fusion.

Fig. 3a and 3b. Pre-operative photo of a patient and post operative photo of the same patient after endoscopic instrumentation correction and fusion for scoliosis.

After having performed over 500 endoscopic procedures for thoracic and thoracolumbar scoliosis, we still consider this technique a work in progress that can benefit from continued research, as well as adhering to the strict principals of deformity surgery. Our results show promise as the technique has evolved. The operative time has decreased to similar as open. The fusion rates are at an acceptable level, and adequate curve corrections are being achieved and maintained. Our scoliosis patients, are having shorter hospitalization, and rehabilitation and less pain. This technique is technically very demanding and requires a steep learning curve. One should be adept at scoliosis correction as well as endoscopic discectomy and fusion before considering this procedure.

REFERENCES

1. Jacobaeus HC. *Possibility of the use of the cystscope for investigation of serious cavities*. Munch Med Wochenscr 1910;57:2090-2092.
2. Nagy AG, Poulin EC, Girotti MJ, Litwin DEM, Mamazza J. *History of laparoscopic surgery*. Can J Surg 1992;35:271-274.
3. Regan JJ, Mack MJ, Picetti GD, III. *A comparison of VAT to open thoracotomy in thoracic spinal surgery*. Scoiliosis Research Society; September 18-23, 1993; Dublin, Ireland.
4. Rosenthal D, Rosenthal R, De Simone A. *Removal of a protruded thoracic disc using microsurgical endoscopy*. Spine 1994;19:1087-1091.
5. Picetti GD, III. *Video-assisted thoracoscopy (VATS) in the treatment of congenital hemivertebra*. Spine Society of Australia Annual Scientific Meeting; September 1996; Cairns, Australia.
6. Picetti GD, III, O'Neal K, Estep M, et al. *Correction and fusion of thoracic scoliosis using an endoscopic approach*. Scoiliosis Research Society; September 1997; St. Louis, Missouri.
7. Picetti GD, III, Bueff HU. *Thoracoscopic insertion of instrumentation for correction of adolescent scoliosis*. 6th International Meeting on Advanced Spine Techniques; July 8-10, 1999; Vancouver, British Columbia, Canada.
8. Picetti GD, III, Bueff HU. *Thoracoscopic instrumentation, correction and fusion of thoracic idiopathic scoliosis, evaluation of a new technique, and 2-year follow-up of the initial 50 cases*. Submitted to Spine.
9. Lenke, L. *A new classification of idiopathic scoliosis: predicting and assessing treatment*. 6th International Meeting on Advanced Spine Techniques; July 8-10, 1999; Vancouver, British Columbia, Canada.
10. Betz RR, Harms J, Clements D, Lenke L, Leonardo, Lowe T, Shufflebarger H, Jeszensky D, Beele B. *Comparison of anterior and posterior instrumentation for correction of adolescent thoracic idiopathic scoliosis*. Spine 1991;24:3:225-239.

Nuova metodica di terapia genica per indurre l'osteogenesi: risultati della sperimentazione in Fase I in tre differenti modelli animali

New method of gene therapy to induce osteogenesis: results of Phase I testing in three different animal models

E. Pola[1], G. Logroscino[1], A. Tampieri[2], M. Venosa[1], W. Lattanzi[3]

RIASSUNTO

Numerose tecniche di terapia genica sono state sperimentate negli ultimi anni in campo ortopedico al fine di migliorare la rigenerazione ossea in diverse condizioni patologiche. In questo lavoro presentiamo una nuova metodica di terapia genica *ex vivo* per indurre l'osteogenesi. A tale scopo sono stati utilizzati culture di fibroblasti cutanei autologhi, la cui realizzazione in vitro è estremamente semplice e che hanno il notevole vantaggio di essere ottenibili rapidamente con una semplice biopsia cutanea. Le cellule così ottenute sono state poi modificate e*x vivo* con Ad-LMP-3 (Adenovirus per l'espressione della Lim Mineralization Protein-3) e ritrapiantate, tramite uno scaffold osteoconduttivo in idrossiapatite e collagene (HA/Col), in tre differenti modelli animali sperimentali: formazione di osso ectopico nel muscolo tricipite, fusione vertebrale in topi immunocompetenti e guarigione di un modello di difetto osseo critico di mandibola in ratti immunocompetenti. La metodica qui descritta è risultata efficace in tutti i modelli utilizzati per l'induzione di osso, confermando le proprietà osteoinduttive di hLMP-3 (human Lim Mineralization Protein-3) *in vivo,* l'efficacia del modello di scaffold in HA/Col, ma soprattutto aprendo interessanti prospettive per una possibile sperimentazione clinica sull'uomo.

Parole chiave: terapia genica, Lim Mineralization Protein-3, scaffold in nano-idrossiapatite, osteogenesi, fibroblasti cutanei

SUMMARY

Gene transfer techniques have been employed for inducing bone formation in animal models of bone defects. Cell-based approaches, using *in vitro* and *ex vivo* genetically modified cells to be implanted in the animal, produced promising results. Different cell types and gene transfer techniques have been tested, indicating that basically different cell types are equally suitable for such applications and that defective adenovirus constructs are appropriate and efficient vectors. New proteins and growth factors like Lim Mineralization Proteins (LMP), have been identified as regulators of the osteoblast differentiation program. We have previously demonstrated that human LMP-3 contributes to bone formation through the up-regulation of bone-specific genes, along with ectopic bone formation *in vivo* and mineralization *in vitro*.
In this study dermal skin fibroblasts transduced *ex vivo* with Ad-LMP-3 and adsorbed on an osteo-conductive scaffold of hydroxyapatite\collagen (HA/Col), were used for autologous transplantation in distinct animal experimental models: muscle ectopic bone formation and spinal fusion in mice and mandibular bone defect healing in rats. The method here described produced successful bone formation in all the models tested, validating the osteoinductive properties of hLMP-3 *in vivo* and the effectiveness of the HA/Col as an osteconductive scaffold for bone enhance.

Key words: gene therapy, Lim Mineralization Protein-3, nano-hydroxyapatite scaffold, bone formation, dermal fibroblasts

[1] Dipartimento di Ortopedia e Traumatologia; [2] Dipartimento di Anatomia Umana, Università Cattolica del Sacro Cuore, Roma; [3] Istituto di Scienza e Tecnologia dei Materiali Ceramici, Faenza

INTRODUZIONE

Il problema della rigenerazione ossea in ortopedia rimane irrisolto in varie condizioni patologiche in cui le capacità biologiche dell'organismo sono inferiori alla possibilità di guarigione in condizioni fisiologiche (pseudoartrosi, critical size defect, osteomieliti). Per risolvere tali problematiche si è di recente assistito allo sviluppo e alla introduzione nella pratica clinica di nuovi fattori adiuvanti la rigenerazione ossea. Tra i più promettenti e descritti in letteratura, i fattori di crescita piastrinici (PDGEF), le DBM (Demineralized bone matrix), i concentrati midollari di cellule staminali e le BMP (bone morphogenetic proteins). In realtà allo stato attuale nessuno di questi fattori adiuvanti la crescita ossea ha dimostrato una sicura, duratura e valida evidenza scientifica di efficacia nell'uomo, eccetto le BMP. Di qui, l'ulteriore sviluppo di ricerche anche in campo ortopedico di metodiche atte a favorire la ricrescita ossea, tra le quali una delle più promettenti è rappresentata dalla terapia genica con affascinanti evidenze di efficacia *in vitro* ed *in vivo* e prospettive cliniche future.

MATERIALI E METODI

Uno schema con tutti i passaggi della nuova metodica da noi sperimentata è mostrato in Figura 1.

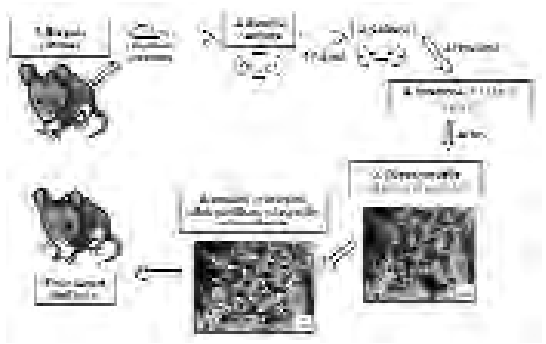

Fig. 1. Schema della nuova metodica di terapia genica *ex-vivo* per indurre l'osteogenesi.

Costruzione dell'adenovirus ricombinante
Un vettore adenovirale per l'espressione di human LMP3 (Ad-hLMP3), è stato costruito secondo lo schema già riportato in un precedente lavoro [1].

Isolamento e coltura di fibroblasti cutanei autologhi
Colture primarie di fibroblasti del derma sono state ottenute da biopsie cutanee di 0,5 cm di diametro effettuate per ogni singolo animale a livello addominale sotto breve anestesia generale e in condizioni asettiche. Il tessuto è stato lavato in PBS sterile, sezionato in piccoli frammenti e lasciato per 10 minuti in un incubatore a 37°C con 5% di CO_2 e 85% di umidità per favorirne l'adesione sulla superficie. Dopo aggiunta di terreno di coltura (Dulbecco's modified Eagles Medium) tessuto è stato incubato a 37° con 5% di CO_2 fino ad ottenere e selezionare monostrati di fibroblasti confluenti. I frammenti tissutali sono poi stati rimossi e le cellule sono state espanse in coltura per almeno 3 passaggi e cresciute fino ad una confluenza dell'80% per l'infezione adenovirale.

Transduzione adenovirus-mediata
I fibroblasti cutanei sub-confluenti sono stati infettati con Ad-hLMP-3 o con Ad-eGFP (Adenovirus per l'espressione della enhance Green Fluorescent Protein) usando un Overall Multiplicity of Infection (MOI) di 100 particelle virali (VP, Viral Particles) per cellula. Ad-eGFP è stato utilizzato come controllo virale per testare l'efficienza di transduzione *in vitro,* mentre le cellule non trattate sono state valutate come controllo negativo.
L'efficienza della transduzione adenovirus-mediata è stata calcolata sia valutando il numero di cellule transdotte con Ad-eGFP positive al microscopio a fluorescenza sia misurando l'espressione transgenica nelle cellule transdotte con AdLMP3 per mezzo della RT-PCR.

Realizzazione dello scaffold in nanocomposito di HA/Col
I biomateriali compositi ottenuti unendo la componente inorganica a una organica differiscono sostanzialmente dal tessuto naturale per la mancanza di una reale interazione tra le due componenti, interazione che modifica le caratteristiche intrinseche dei singoli componenti stessi. Per questo motivo sono state progettate nuove metodologie di sintesi che sfruttano la capacità dei sistemi biologici di immagazzinare e trasferire informazioni a livello molecolare. Questa ultima generazione di dispositivi di sintesi che viene proposta è definita "biologically inspired", cioè sono materiali che vengono sintetizzati in condizioni tali da riprodurre uno schema d'ordine e un ambiente del tutto simili a quelli naturali.
Utilizzando questo approccio, sono stati preparati compositi bioibridi a base di collagene (Col) e idrossiapatite (HA), realizzati nucleando direttamente nanocristalli di HA su fibre auto-assemblanti di collagene (Fig. 2). Durante la enucleazione che viene realizzata per neutralizzazione tra idrossido di calcio e acido fosforico il pH da 5 si sposta verso valori basici e, mentre le fibrille di collagene in sospensione cominciano ad autoassemblarsi, contemporaneamente nanocristalli di HA si formano sia sulla superficie delle fibrille che si strutturano in fibre più grandi contenenti cristalli di HA nel loro interno. I compositi così ottenuti sono perfettamente conformi al tessuto osseo naturale, presentando la fase minerale con morfologia aghiforme, dimensioni nanometriche e orientamento dei cristalliti con l'asse di simmetria senaria parallelo all'asse lungo della fibra di collagene. L'interazione chimico-fisica dell'HA con il collagene (inesistente nel caso di altre metodologie di sintesi del composito) crea sorprendentemente delle sostituzioni nel reticolo cristallino dell'HA; in particolare ioni carbonato si sostituiscono al fosfato solo in posizione B, così da rendere la HA molto più solubile analogamente all'apatite naturale. Sembra infatti che il collagene sia in grado di prevenire la carbonatazione in posizione A, rendendo stechiometricamente favorita la forma B.
Questi nuovi materiali possono essere preparati sotto forma di network 3D mediante spray dry oppure a forma di membrana se vengono ottenuti per filtrazione.

Modelli sperimentali in vivo
Al fine di valutare le potenzialità osteogeniche e rigenerative dell'osso della nostra metodica sono state utilizzate tre differenti modelli sperimentali *ex vivo*: un modello di formazione di osso ectopico nel topo, un modello di fusione vertebrale nel topo ed un modello sperimentale di difetto osseo della mandibola nel ratto. In base al trattamento ricevuto tutti gli animali sono stati suddivisi in tre gruppi: 1) animali trattati con fibroblasti cutanei autologhi transdotti con Ad-LMP3 ed assorbiti su uno scaffold in HA/COL; 2) animali trattati con fibroblasti cutanei autologhi non transdotti ed assorbiti su uno scaffold in HA/COL; 3) scaffold in HA/COL senza cellule. Tutte gli interventi chirurgici sono stati eseguiti sterilmente. I sacrifici sono stati effettuati a differenti time points a seconda del modello chirurgico utilizzato; in particolare, per il modello di osso ectopico nel muscolo gli animali sono stati sacrificati a 2, 4 ed 8 settimane; per il modello di fusione vertebrale a 2 e 4 settimane; per il modello di difetto osseo della mandibola a 4, 8 e 12 settimane.

Valutazione radiografica
La neoformazione ossea è stata valutata in tutti gli animali ai vari time points, con radiografie standard e MicroTac con ricostruzione tridimensionale delle immagini.

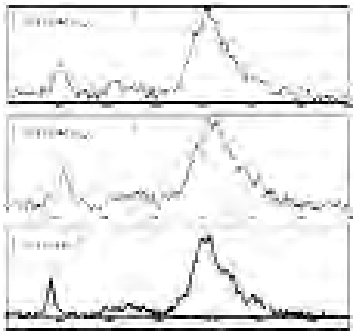

Fig. 2. Diffrazione a raggi X del composito bioibrido a confronto con osso umano.

Valutazione istologica
L'osteogenesi è stata valutata mediante microscopia ottica semplice e a fluorescenza con varie colorazioni specifiche per l'osso: Von Kossa, Alizarina, Blu di Toluidina, Goldner.

RISULTATI

Efficienza di transduzione adenovirus-mediata nei fibroblasti cutanei
L'efficienza di transduzione utilizzando Ad-EGFP è stata del 90-100% a 48 h. La RT-PCR ha confermato l'efficiente espressione del gene transfettato 24 e 48 ore dopo l'infezione con AdLMP3. La stessa efficienza di transduzione, misurata con la densitometria, è stata ottenuta sia nei fibroblasti cutanei di topo che di ratto.

Formazione di osso ectopico nel muscolo tricipitale di topi immucompetenti
Animali trattati con AdLMP-3: 1/3 positivi alle radiografie e all'istologia a 2 settimane; 3/5 positivi alle radiografie e all'istologia a 1 mese; 3/5 positivi alle radiografie e all'istologia a 2 mesi. Tutti i casi controllo sono risultati negativi per la formazione dell'osso ai vari time points (2 settimane, 1 mese, 2 mesi).

Fusione vertebrale in topi immunocompetenti
Animali trattati con AdLMP-3: 3/3 positivi alle radiografie e all'istologia a 2 settimane; 3/3 positivi alle radiografie e all'istologia ad 1 mese. I dati sono stati confermati anche con lo studio alla MicroTac (Figura 3). Tutti i casi controllo sono risultati negativi per la formazione di osso ad entrambi i time points.

Guarigione ossea nel modello di frattura mandibolare nel ratto
Animali trattati con fibroblasti cutanei autologhi transdotti con Ad-LMP-3: 3/4 sono risultati positivi all'istologia dopo 12 settimane; si è avuta formazione parziale di osso in 4/4 degli animali a 8 settimane; non evidenza di neoformazione ossea in 3/4 degli animali al primo time point (4 settimane). Non è stata osservata alcuna neoformazione ossea rispettivamente a 4 settimane, 8 settimane e 12 settimane negli animali di controllo trattati con il solo scaffold in idrossiapatite senza le cellule. Anche gli animali trattati con soli fibroblasti cutanei autologhi e quelli trattati con lo scaffold e cellule non modificate con il gene osteoinduttivo sono risultati negativi a tutti i time points considerati.

DISCUSSIONE E CONCLUSIONI

La terapia genica in ortopedia e traumatologia ha avuto un notevole sviluppo nell'ultima decade, prospettando notevoli potenzialità di applicazione clinica nel trattamento di condizioni patologiche, quali le pseudoartrosi, i ritardi di consolidazione e le lesioni cartilaginee [1]. La terapia genica può rappresentare una valida opzione terapeutica per stimolare la formazione ossea, dal momento che con questa tecnica uno specifico fattore osteogenico può essere rilasciato in uno specifico sito anatomico e indurre la produzione di proteine deputate all'osteogenesi. Uno dei possibili approcci clinici della terapia genica è quello *ex-vivo*, che si basa sul prelievo di una linea cellulare autologa che viene "modificata" con un fattore di crescita osteogenico e poi reimpiantata nel sito anatomico dove è richiesta la neoformazione ossea. A tal fine sono state spesso utilizzate con risultati molto incoraggianti linee cellulari multipotenti, come le cellule staminali mesenchimali derivate dal midollo osseo, modificate poi *ex-vivo* per l'espressione di vari fattori osteogenici appartenenti alla famiglia delle Bone Morphogenetic Proteins (BMPs) [2-7]. Molte altre linee cellulari e tecniche di transduzione genica sono state testate e comparate per l'applicazione *ex-vivo*, ed è stato dimostrato che differenti tipi cellulari sono ugualmente utilizzabili e che i costrutti adenovirali difettivi rappresentano i vettori più appropriati ed efficienti per trasportare il fattore di crescita all'interno della cellula [1 8-10]. Tra le proteine ed i fattori di crescita scoperti recentemente come componenti funzionali della cascata osteogenica, le Lim Mineralization Proteins (LMPs), codificate da tre differenti varianti splicing (LMP-1, LMP-2, LMP-3) dello stesso gene, sono state identificate come regolatori del programma di differenziazione osteoblastico [11 12]. Gli autori hanno precedentemente dimostrato che human LMP-3 (hLMP-3) contribuisce atti-

Fig. 3. MicroTac positiva per la fusione vertebrale a 2 mesi in topi immunocompetenti.

vamente alla formazione ossea, attivando il signaling pathway di BMP-2, inducendo la differenziazione delle cellule mesenchimali indifferenziate verso la linea osteoblastica, inducendo l'espressione di geni osso-specifici, ma anche inducendo la formazione di osso ectopico *in vivo* e la mineralizzazione ossea *in vitro* [13].

In questo studio abbiamo valutato la possibilità di ottenere la formazione di osso *in vivo* utilizzando una metodica di terapia genica *ex-vivo* su cellule che possono essere ottenute ed isolate con grande facilità, i fibroblasti cutanei. Tali cellule hanno la capacità, se modificate con un fattore di crescita osteogenico, di iniziare ad esprimere geni e proteine specifiche dell'osso e di assumere un fenotipo simil-osteoblastico [13].

Il nanocomposito HA/Col si è dimostrato un efficace carrier di fattori atti a favorire la ricrescita ossea, evidenziando la possibilità di guidare e limitare l'osteogenesi secondo predeterminati schemi, geometrie e direzioni, evitando al contempo la dispersione nell'ambiente dei fattori osteoinducenti e partecipando, grazie alle capacità osteoconduttive, alla neo-osteogenesi.

I risultati positivi ottenuti in tutti i modelli sperimentali con l'impianto di fibroblasti cutanei autologhi transdotti *ex-vivo* con Ad-LMP-3 ed assorbiti su uno scaffold in HA/Col, non solo confermano le proprietà osteoinduttive di LMP-3, e quelle osteoconduttive e di supporto del biomateriale impiegato. Questo studio convalida l'ipotesi di una futura applicazione clinica sull'uomo della metodica di prelievo cellulare (fibroblasti cutanei), resa particolarmente vantaggiosa dalla possibilità di utilizzare una linea cellulare assai "maneggevole" se comparata alle enormi problematiche tecniche e biologiche che comportano l'impiego di cellule staminali.

BIBLIOGRAFIA

1. Pola E, Lattanzi W, Pecorini G, Logroscino CA, Robbins PD. *Gene therapy for in vivo bone formation: recent advances.* Eur Rev Med Pharmacol Sci 2005;9:167-74.
2. Moutsatsos IK, Turgeman G, Zhou S, Kurkalli BG, Pelled G, Tzur L, Kelley P, Stumm N, Mi S, Muller R, Zilberman Y, Gazit D. *Exogenously regulated stem cell-mediated gene therapy for bone regeneration.* Mol Ther 2001;3:449-61.
3. Blum JS, Barry MA, Mikos AG. *Bone regeneration through transplantation of genetically modified cells.* Clin Plast Surg 2003;30:611-20.
4. Chang SC, Chuang HL, Chen YR, Chen JK, Chung HY, Lu YL, Lin HY, Tai CL, Lou J. *Ex vivo gene therapy in autologous bone marrow stromal stem cells for tissue-engineered maxillofacial bone regeneration.* Gene Ther 2003;10:2013-9.
5. Mauney JR, Volloch V, Kaplan DL. *Role of adult mesenchymal stem cells in bone tissue engineering applications: current status and future prospects.* Tissue Eng 2005;11:787-802.
6. Zhang WW, Stott NS. *BMP-2-modulated chondrogenic differentiation in vitro involves down-regulation of membrane-bound beta-catenin.* Cell Commun Adhes 2004;11:89-102.
7. Blum JS, Barry MA, Mikos AG, Jansen JA. *In vivo evaluation of gene therapy vectors in ex vivo-derived marrow stromal cells for bone regeneration in a rat critical-size calvarial defect model.* Hum Gene Ther 2003;14:1689-701.
8. Sugiyama O, Orimo H, Suzuki S, Yamashita K, Ito H, Shimada T. *Bone formation following transplantation of genetically modified primary bone marrow stromal cells.* J Orthop Res 2003;21:630-7.
9. Gugala Z, Olmsted-Davis EA, Gannon FH, Lindsey RW, Davis AR. *Osteoinduction by ex vivo adenovirus-mediated BMP2 delivery is independent of cell type.* Gene Ther 2003;10:1289-96.
10. Shen HC, Peng H, Usas A, Gearhart B, Cummins J, Fu FH, Huard J. *Ex vivo gene therapy-induced endochondral bone formation: comparison of muscle-derived stem cells and different subpopulations of primary muscle-derived cells.* Bone 2004;34:982-92.
11. Boden SD, Liu Y, Hair GA, Helms JA, Hu D, Racine M, Nanes MS, Titus L. *LMP-1, a LIM-domain protein, mediates BMP-6 effects on bone formation.* Endocrinology 1998;139:5125-34.
12. Boden SD, Titus L, Hair GA, Liu Y, Viggeswarapu M, Nanes MS, Baranowski C. *Lumbar spine fusion by local gene therapy with a cDNA encoding a novel osteoinductive protein (LMP-1).* Spine 1998;23:2486-92.
13. Pola E, Gao W, Zhou Y, Pola R, Lattanzi W, Sfeir C, Gambotto A, Robbins PD. *Efficient bone formation by gene transfer of human LIM mineralization protein-3 (LMP-3).* Gene Ther 2004;11:683-93.

Combinazione tra scaffold, cellule staminali e fattori di crescita nella ingegneria tessutale: dalla sperimentazione alla pratica clinica

Scaffold, stem cells and growth factors combination for tissue engineering: from laboratory to clinic

R. Capanna, P. De Biase, R. Saccardi[1], L. Lombardini[1], G. Graziani[2], I. Mancini[3]

RIASSUNTO

L'ingegneria tessutale sta diventando una metodica applicativa sempre più interessante in molte specialità. La possibilità di ricostruire *in vitro* un tessuto specializzato pronto al trapianto riveste un'attrazione fatale verso i chirurghi che sognano di avere a disposizione un "ricambio" già disponibile per sostituire le zone anatomiche difettose o mancanti. Tra le specialità interessate dalle nuove frontiere aperte da questa metodica l'Ortopedia assume una rilevanza quantitativa e qualitativa importante perché, rispetto ad altri tessuti, presenta la difficoltà di integrare cellule deputate a ricostruire un tessuto specializzato (l'osso) con un substrato che deve offrire un supporto tridimensionale, meccanicamente valido, con una componente mista proteica e minerale. Una tecnica valida di ingegneria tessutale che cerchi di ricostruire tessuto osseo dovrà quindi confrontarsi con la selezione di linee cellulari della catena osteogenica, con la creazione di un substrato che abbia caratteristiche fisiche e chimiche adatte alla adesione di tali linee cellulari e con la selezione di fattori di crescita specifici per la replicazione e differenziazione in senso osteoblastico dei progenitori. Vedremo le differenti sperimentazioni effettuate *in vitro* ed i risvolti clinici possibili al momento attuale.

Parole chiave: fattori di crescita, cellule staminali, ingegneria ossea

SUMMARY

Tissue engineering is going to become a very interesting technique for different health specialties. The next possibility to reconstruct *in vitro* a specialized tissue ready for transplantation is an appealing issue for all the surgeons who foresee an off the shelf engineered tissue to substitute sick or deficient tissues. Orthopaedic applications are very interesting among the new treatments proposed by these techniques for the unique arrangement of combining vital cells from osteoblastic lineage with a solid three-dimensional scaffold with specific mechanical properties, with both mineral and proteic structure. Therefore a valid technique of orthopaedic tissue engineering should deal with selection of osteogenic lineage cells, culture and replication of these cells with the use of growth factors that favor differentiation of osteoblasts and creation of a scaffold with distinct shape, physical construction, chemical surface properties that allows seeding of the cells. We will survey the available *in vitro* experiments and the presented clinical applications along with our personal experience.

Key words: growth factors, stem cells, bone engineering

Azienda Ospedaliera Universitaria Careggi, CTO, Firenze: Dipartimento ad Attività Integrata di Ortopedia; [1] S.O.D. di Ortopedia Oncologica, Dipartimento di Oncologia ed Ematologia; [2] S.O.D. di Ematologia e Trapianto del Midollo Osseo, Dipartimento Immunoematologia e Trasfusionale; [3] Banca Regionale dell'Osso

Indirizzo per la corrispondenza:
Dott. Pietro De Biase, Ortopedia Oncologica, DAI Ortopedia, CTO, largo P. Palagi 1 50139 Firenze, Tel. +39 055 7948167, Fax +39 055 7948191. E-mail: piedeb@gmail.com

L'ingegneria tessutale è percepita comunemente come la tecnica del futuro che permetterà di ricreare *in vitro* tessuti o organi colpiti da malattie o dall'invecchiamento o dai traumi nel caso dell'Ortopedia. In realtà questa prospettiva al momento attuale appare assai lontana e specie per l'Ortopedia la possibilità di creare *in vitro* un tessuto specializzato come l'osso ha trovato numerose difficoltà. In realtà quando parliamo di ingegneria tessutale abbracciamo un campo più vasto che considera diversi aspetti alcuni dei quali sono già utilizzati come il trapianto di tessuti e come il muscolo e l'osso con tecniche di microchirurgia, con il loro peduncolo vascolare o neurovascolare. In particolare quando parliamo di ingegneria tessutale intendiamo una metodologia basata sulla manipolazione cellulare che può comprendere: 1) la stimolazione mediante *growth factors* di progenitori locali per ricreare nuovo tessuto; 2) l'autotrapianto di cellule staminali concentrate o espanse *in vitro* per ricreare tessuto mancante; 3) il trapianto di cellule staminali espanse *in vitro* su scaffold modificate mediante *growth factors* o con tecniche di ingegneria genetica per differenziarsi in un particolare tessuto specializzato; il trapianto di tessuto specializzato già preformato *in vitro* o *in vivo*. In particolare, questa ultima applicazione sembra essere quella più interessante ed è in questo campo che la ricerca ha continuato i suoi progressi e quello che fino a pochi anni fa sembrava solo un miraggio sta diventando invece un obiettivo possibile. In letteratura sono presenti numerosi sudi sperimentali che cercano di trovare la tecnica ottimale di combinare tra loro quelli che rappresentano gli ingredienti basilari su cui si fonda la rigenerazione ossea:

– l'osteogenesi, cioè la capacità da parte delle cellule di produrre matrice osteoide che poi andrà incontro a mineralizzazione e formazione di lamelle ossee;
– l'osteoconduzione, rappresentata dalla presenza di una matrice tridimensionale che permetta l'adesione cellulare e nello stesso

tempo la presenza di spazi vuoti destinati all'invasione vascolare da parte del tessuto ospite;
– l'osteoinduzione, cioè lo stimolo che viene dato alle cellule di proliferare e differenziare in senso osteoblastico tramite l'esposizione delle stesse ad agenti comunemente indicati sotto il termine di fattori di crescita.

Il termine di paragone che viene comunemente utilizzato per valutare l'efficacia di un simile composto *in vivo* è l'osso autologo che racchiude già in sé queste proprietà. In realtà l'osso autologo se viene utilizzato fresco ha ridotte capacità osteogenetiche in quanto solo una percentuale delle cellule in esso presente sopravvive al trapianto, in maniera dipendente dalla manipolazione a cui lo stesso trapianto è sottoposto. Se l'innesto autologo viene utilizzato sotto forma di osso spongioso morcellizzato la sua validità meccanica è relativamente scarsa e deve essere aumentata da manipolazioni come l'impattamento, che alterano la sua struttura tridimensionale. Al contrario se si usano autotrapianti meccanicamente validi come le stecche corticali queste presentano una riabilitazione più lenta e progressiva nel tempo dovuta alla difficoltà di invasione vasale in una struttura tridimensionalmente compatta. L'osso autologo però possiede in giusta quantità quelle matrici proteiche che sono alla base dell'osteoinduzione oltre a presentare una base ideale dal punto di vista fisico e chimico per l'adesione cellulare e la selezione di specifiche linee cellulari. Proprio l'individuazione di un supporto ideale ha interessato gran parte della ricerca negli ultimi anni. Infatti, se l'osso autologo o omologo rappresenta un ottimo substrato la sua reperibilità e maneggevolezza è ridotta. Infatti esiste una notevole differenza in termini di compatibilità, sicurezza, validità meccanica tra le diverse preparazioni che si trovano in commercio di osso omologo, andando dalle *chips* di osso spongioso omologo congelato, alle *chips* di osso eterologo (equino, bovino, suino) irradiato o liofilizzato, alle diverse preparazioni di matrice ossea demineralizzata. Tante differenze si riflettono poi anche nelle risposte cliniche che tali prodotti presentano rendendo quindi quasi impossibile un paragone o una metanalisi dei risultati presentati. Per ottimizzare o meglio standardizzare il comportamento di tali substrati l'industria si è affidata a composti di sintesi che vanno dai semplici composti di calcio fosfato sotto forma di granuli (tricalcio fosfato) a ceramiche (idrossiapatite) con una ben definita struttura tridimensionale ed una porosità compresa tra 150 e 500 µm per accogliere sia la popolazione cellulare che la proliferazione vasale, a composti gelatinosi o in forma di pasta modellabile che vengono assemblati al momento dell'utilizzo. In questo campo si stanno affacciando anche delle novità come i composti di acido poli-lattico (PLA) o poli-glicol-lattico (PGLA) o similari, riassorbibili che possono essere fabbricati mediante prototipazione rapida, partendo da dati tridimensionali computerizzati mediante una tecnica conosciuta come *Solid Freeform Fabrication* (SFF). Se questi composti di sintesi sembrano da un lato rispondere appieno ai requisiti di sicurezza, sterilità e caratteristiche meccaniche richieste d'altro canto presentano numerosi problemi per la biocompatibilità in quanto possono avere difficoltà al riassorbimento *in vivo* (come le ceramiche coralline e sintetiche) oppure possono degradarsi completamente ed in maniera rapida, ma creando un microambiente sfavorevole alla produzione di osso (come per esempio è stato osservato con l'uso di composti a base di PLA o PGLA per materiali di sutura o di fissazione) [1]. Nei composti di sintesi la difficoltà maggiore incontrata è stata quella di combinare la biocompatibilità e la velocità di riassorbimento tipiche dei composti non strutturati di calcio fosfato con la resistenza meccanica e la struttura tridimensionale tipica per esempio dell'idrossiapatite e delle altre ceramiche o dei composti di calcio solfato o carbonato (Bone Source, Stryker; Norian SRS, Synthes). L'osteoconduzione di questi composti di sintesi è stata dimostrata in numerosi studi sperimentali e clinici, ma a questi composti mancavano le proprietà osteoinduttive che sono presenti solo nelle preparazioni di matrice ossea demineralizzata (DBM). Per migliorare questo aspetto le matrici sintetiche sono state sottoposte ad un processo di arricchimento con fattori di crescita, tra cui i più utilizzati sono risultati le proteine morfogenetiche ossee (*Bone Morphogenetic Protein*, BMP), capaci di una potente azione di stimolazione proliferativa e differenziativa sui precursori delle linee osteoblastiche. In particolare la BMP 2 e la BMP 7, composti disponibili commercialmente sotto forma di proteine ricombinanti, sono stati estensivamente verificati insieme a diversi substrati in studi preclinici e clinici [2]. La capacità osteoinduttiva di tali fattori è sembrata talmente rilevante da rovesciare quasi il punto di vista negativo sui substrati sintetici che acquistavano una loro validità nell'ottica di fornire un supporto ideale per il trasporto ed il rilascio controllato di tali BMP e vedevano diminuire l'importanza delle loro capacità osteoconduttive [3 4]. Dopo i buoni risultati mostrati dalle capacità osteoinduttive delle BMP, però, l'interesse scientifico si è nuovamente focalizzato sul principio base dell'osteogenesi quale punto cardinale per produrre nuovo tessuto osseo dove questo è mancante. L'utilizzo del semplice aspirato del midollo osseo era già stato riportato in letteratura da primi anni '90 [5 6] con buoni risultati sulla stimolazione rigenerativa ossea. La metodica si è ulteriormente raffinata, mediante l'introduzione di formule di calcolo che hanno permesso di quantizzare il numero totale di cellule staminali di midollo osseo prelevato per singolo paziente. La successiva introduzione di una tecnica di campionamento che permette di evidenziare e contare su 1 ml il numero di cellule staminali mesenchimali, orientate in senso osteoblastico (*Colony Forming Unit*, CFU), permette di stabilire (conoscendo il volume cellulare e la densità relativa delle cellule staminali) l'esatta quantità di queste ultime utilizzate in ogni singolo paziente. Da studi condotti da Hernigou et al. [7] sul trattamento delle osteonecrosi di femore prossimale mediante *core decompression* e inserimento di midollo osseo sono emerse delle considerazioni:

1) l'estrema variabilità della concentrazione di tali cellule nell'uomo, essendo influenzate non solo dall'età del soggetto ma anche da patologie tossiche concomitanti (es. alcoolismo, immunodepressione);
2) la netta corrispondenza tra risultati conseguiti (prevenzione del crollo) e quantità di cellule staminali mesenchimali trapiantate, evidenziando un netto rapporto di causa-effetto [8].

Tale metodica è stata poi perfezionata grazie al miglioramento della tecnica di prelievo e di concentrazione del midollo che permetteva di ottenere una concentrazione di cellule staminali più alta con maggiore efficacia in senso osteogenetico. L'utilizzo di tali cellule staminali in combinazione con vari scaffold ha nuovamente messo

in risalto l'importanza di un substrato che presenti proprietà osteoconduttive valide per permettere l'adesione e la replicazione di queste cellule, oltre che svolgere esso stesso funzione selettiva sui cloni cellulari presenti nell'aspirato midollare o nella coltura cellulare *in vitro*. In tal senso, sempre Muschler et al. hanno studiato la possibilità di concentrare il midollo osseo aspirato tramite un passaggio sul substrato di osso spongioso dimostrando come anche la semplice adesione cellulare sia in grado di selezionare e arricchire il composto di cellule della linea osteoblastica. Infine anche l'ingegneria genetica ha dato un suo apporto utilizzando metodiche sia *in vivo* che *ex-vivo* per transfettare le cellule con il gene deputato alla produzione di proteine morfogenetiche ossee, incrementando così lo stimolo osteoinduttivo e lo stimolo differenziativo locale [9]. Se quindi sembra che l'interesse scientifico abbia esplorato compiutamente tutti quelli che sono i principi della rigenerazione ossea, sono pochi, invece, gli studi – sia sperimentali che clinici – che abbiano studiato insieme i tre fattori principali, cioè studi che abbiano valutato l'effetto congiunto di cellule staminali usate fresche o coltivate in aggiunta a uno scaffold strutturalmente valido e a fattori di crescita.
Partendo da questo approccio mentale che prevede la combinazione di osteoconduzione, osteogenesi e osteoinduzione nella rigenerazione ossea abbiamo iniziato la nostra pratica clinica nel giugno del 2000 e vogliamo brevemente presentarne i risultati.

MATERIALE E METODO

Fino al febbraio 2006 abbiamo trattato 82 casi di difetti ossei maggiori mediante la combinazione di osso omologo, fattori di crescita e cellule staminali.
Abbiamo selezionato e rivisto retrospettivamente questa serie di pazienti, differenziando quelli con difetti cavitari e quelli invece con patologia ortopedica, principalmente pseudoartrosi, per stabilire le complicazioni, osservare i risultati e la sicurezza della procedura.
I pazienti con difetti cavitari erano 23 maschi e 19 femmine. La diagnosi che aveva richiesto l'intervento chirurgico era di cisti aneurismatica in 18 casi, cisti ossea semplice in 11 casi, displasia fibrosa in 6 casi, tumore a cellule giganti in 4 casi, condroblastoma in 2 casi e istiocitoma fibroso benigno in 1 caso. La sede della lesione era il femore in 22 casi (Fig. 1), l'omero in 11, la tibia in 6, la scapola ed il calcagno in 2 casi ed il perone in 1 caso. Nella maggior parte di questi abbiamo utilizzato innesti ossei, midollo osseo concentrato e plasma ricco di piastrine, mentre in 14 casi è stata eseguita una iniezione percutanea nel difetto di cellule di midollo osseo da solo.
Utilizzando la tecnica percutanea, è stato necessario ripetere due volte l'infiltrazione in tre casi e tre volte in un caso. In 28 pazienti è stato eseguito l'intervento chirurgico di *curettage*: 15 maschi e 13 femmine. L'età media era di 18 anni (min. 6, max. 54). Il tempo medio di guarigione della lesione osteolitica è stato di 126 giorni. I pazienti invece con patologia ortopedica sono rappresentati da 37 casi di pseudoartrosi e 3 casi di osteonecrosi dell'epifisi femorale. I 3 casi di osteonecrosi dell'epifisi femorale sono stati trattati con un autotrapianto vascolarizzato (in 1 caso il perone e in 2 la cresta iliaca) al quale è stato aggiunto plasma ricco di piastrine (PRP) e cellule staminali concentrate (*buffy coat*). Le pseudoartrosi sono state trattate con innesti omologhi ai quali è stato aggiunto in 21 casi il plasma ricco di piastrine e in 16 casi l'OP 1 (Osigraft, Stryker). In 16 casi la pseudoartrosi riguardava il segmento femorale, in 13 la tibia, in 1 caso il calcagno e in 7 casi l'omero. L'età media dei pazienti era di 35 anni (16-70). In 5 casi la pseudoartrosi è stata trattata mediante la solo infiltrazione percutanea di *buffy coat*.

Fig. 1. Immagine pre-operatoria della lesione osteolitica del femore distale destro di una donna.

Il midollo osseo veniva aspirato dalle creste iliache posteriori con il paziente sotto anestesia generale o periferica (spinale o epidurale). Attraverso il medesimo accesso cutaneo, il midollo veniva prelevato con aspirazioni multiple muovendo l'ago lungo la superficie delle creste iliache, iniziando la successiva aspirazione sempre dopo aver inclinato l'ago di 45°, questo per ridurre il grado di diluizione dovuto al sangue periferico. Il midollo prelevato veniva processato presso il laboratorio dell'Unità TMO, nella Divisione di Ematologia dell'Azienda Ospedaliera "Careggi", al fine di incrementare la concentrazione di cellule staminali. Il volume veniva ridotto per eliminare i globuli rossi ed il plasma, e trattenere solo le cellule della frazione mononucleata (MNCs) che contengono le cellule staminali mesenchimali ed emopoietiche. La concentrazione era eseguita con procedura manuale o automatizzata, dopo una valutazione iniziale del volume cellulare e del contenuto del prelievo e dopo aver effettuato un test di sterilità per escludere eventuali contaminazioni batteriche. La sospensione veniva stoccata a 4 °C fino all'iniezione. Le piastrine concentrate venivano prelevate da ogni paziente il giorno prima dell'intervento presso il Servizio di Immunoematologia e di Medicina Trasfusionale dell'Azienda Ospedaliera "Careggi". Sono state utilizzate due diverse tecniche di raccolta. Alcuni pazienti sono stati sottoposti ad una piastrinoferesi autologa, mentre negli altri casi è stata eseguita una donazione di sangue autologo di 350 ml; il sangue intero è stato successivamente frazionato nelle sue componenti (globuli rossi, concentrato piastrinico, plasma e *buffy coat* leucocitario) in un sistema di raccolta a quattro sacche. In entrambi i casi, le piastrine concentrate sono state inviate al laboratorio e centrifugate a 230 giri al minuto per ridurne il volume; il plasma ricco in fattori della coagulazione è stato raccolto in una sacca

Fig. 2. Sul tavolo dello strumentario sono visibili la siringa contente il midollo osseo concentrato, la siringa con il calcio gluconato necessario a innescare la degranulazione piastrinica, il becker contenente gli innesti ossei miscelati al midollo e al plasma ricco di piastrine.

Fig. 3. La scansione TC in assiale a distanza di due mesi mostra la precoce riabilitazione ed integrazione dell'innesto composito.

separata. L'innesto osseo era tessuto spongioso omologo fornito dalla Banca dell'Osso della Regione Toscana. L'innesto osso omologo viene conservato dopo il prelievo da donatore cadavere o multiorgano congelato a -80° dopo essere stato sottoposto al momento del prelievo ai test sierologici e colturali. Il preparato finale veniva assemblato in sala operatoria immediatamente prima dell'impianto. Il *buffy coat* del midollo osseo era mescolato con il concentrato piastrinico, gli innesti ossei spongiosi e un attivatore della cascata coagulativa come $CaCl_2$ (Fig. 2).

RISULTATI

I pazienti vengono valutati clinicamente e radiograficamente con cadenza mensile. La funzione clinica, il dolore e l'arco di movimento vengono valutati e registrati. Il follow-up continua fino alla guarigione nelle patologie di interesse ortopedico e successivamente ogni 6 mesi per 2 anni nelle lesioni pseudotumorali e per 5 anni nelle lesioni benigne. I pazienti affetti da lesioni cavitarie operati con questa tecnica sono guariti con una media di 126 giorni (min. 58, max. 279) (Fig. 3). Consideriamo il tempo di guarigione sulla base della prima visita di follow-up nella quale il medico ha potuto constatare personalmente l'avvenuta guarigione clinica e radiologica. Il follow-up medio è di 25 mesi (min. 6, max. 39). Abbiamo avuto 3 recidive; 2 casi di cisti aneurismatica e un tumore a cellule giganti del gomito. Due pazienti sono stati operati nuovamente di *curettage* e borraggio, mentre in un caso di recidiva di cisti aneurismatica è stata eseguita un'infiltrazione percutanea con Ethibloc. Tutti i restanti pazienti hanno avuto un ottimo risultato con guarigione clinica e radiografica. Non abbiamo avuto nessuna infezione chirurgica e nessuna complicazione della ferita in questi pazienti. Non è stato necessario un ricovero in ospedale prolungato per permettere l'esecuzione della procedura, l'assenza di una procedura di prelievo di osso autologo si è chiaramente accompagnata con una totale assenza di complicanze aggiuntive come dolore e sanguinamento. Il tempo chirurgico si è prolungato di 1 ora in media, che è il tempo necessario per il prelievo del midollo osseo dalle creste iliache e per il cambio di campo operatorio, poiché durante il processamento del midollo osseo e la preparazione dell'innesto osseo l'intervento chirurgico procede senza interruzioni. I pazienti operati di osteonecrosi dell'epifisi femorale hanno avuto un risultato clinicamente buono in 2 casi e discreto in 1 caso. Nei casi di pseudoartrosi si è avuta la guarigione dell'84% dei pazienti ad una media di circa 4 mesi di intervallo dall'intervento chirurgico. In particolare si è osservata la guarigione solo del 60% dei casi trattati con infiltrazione percutanea del solo *buffy coat* e la guarigione del 100% dei casi in cui si associavano gli innesti ossei, i fattori di crescita (PRP o OP 1) e il *buffy coat*.

DISCUSSIONE

In letteratura sono presenti numerosi lavori che presentano i risultati ottenuti con tecniche di ingegneria tessutale. Come già accennato sono però pochi coloro che uniscono tutti i fattori necessari alla rigenerazione, cioè il substrato osteoconduttivo, le cellule dotate di capacità osteogenica e i fattori di crescita dotati di capacità osteoinduttiva (Tab. I). Tutti questi studi sono stati eseguiti peraltro solo sull'animale e le applicazioni cliniche sono state sporadiche (cellule osteoblastiche espanse su supporti di ceramica per difetti segmentari) [10]. Normalmente gli innesti autologhi sono considerati il modello su cui confrontarsi in quanto sono dotati ovviamente di osteoconduzione, osteoinduzione per la presenza di proteine morfogenetiche e di capacità osteogenetica. In realtà già Salked et al. avevano dimostrato che miscele di osso omologo con BMP potevano dare un risultato simile o addirittura superiore all'osso autologo nella guarigione di difetti ossei, mettendo quindi in luce l'importanza del fattore osteoinduttivo. L'osteoinduzione può essere incrementata anche dai fattori di crescita derivati dalle piastrine (PDGF) che sono facilmente disponibili, hanno un basso costo e hanno un effetto positivo sulla rigenerazione ossea, anche se in letteratura a molte luci si affiancano alcune ombre. In realtà la diffe-

Tab. I. Esperienze con scaffold, cellule mesenchimali e fattori di crescita.

Muschler [15]	2003	Modello di fusione spinale in cani	Osso spongioso omologo, aspirato midollare concentrato mediante passaggio sul substrato, coagulo ematico	I risultati con l'osso spongioso arricchito con il passaggio del midollo e il coagulo ematico sono stati significativamente migliori
Warnke [16]	2004	Emimandibola in soggetto umano	Bio-oss, struttura in titanio, midollo osseo, BMP 7 prefabbricato nel muscolo gran dorsale	Ricostruzione di una emimandibola e suo impianto nel difetto del soggetto
Burastero [17]	2005	Difetto femorale nel ratto	Osso autoclavato, cellule mesenchimali umane e BMP 7	Effetto sinergico tra aggiunta di cellule mesenchimali e BMP 7 nella guarigione dei difetti
Dallari [18]	2005	Difetto critico nel femore di coniglio	Osso liofilizzato, cellule stromali e Plasma ricco di piastrine	Effetto sinergico tra PRP e BM nella guarigione già a 2 settimane con risultati migliori significativamente di PRP o BM da soli
Smajilagic [4]	2005	Emiresezione della mandibola di coniglio	Substrato collagenico, BMP 7 e midollo osseo	Il composto dava un risultato migliore dell'osso autologo
Vögelin [19]	2005	Difetti critici di femorale di topo	Substrato sintetico (composto di ac. polilattico e ac. ialuronico) con aggiunta di BMP 2 e avvolto da lembo periostale	Risultati migliori con la BMP 2 rispetto al controllo, ma significativamente migliori con il lembo periostale

renza dei risultati riportati in letteratura è facilmente spiegabile analizzando la diversità di metodica e di concentrazione piastrinica dei preparati impiegati nei vari studi. Per quanto riguarda l'importanza delle cellule staminali, numerosi studi preclinici in modelli animali hanno dimostrato che l'aggiunta di cellule progenitrici derivate dal midollo osseo ad un materiale osteoinduttivo o osteoconduttivo (naturale o sintetico) può significativamente influenzare il risultato ed accelerare la rigenerazione ossea [11 12]. Inoltre, la guarigione di difetti ossei segmentari è stata ottenuta usando il midollo osseo autologo da solo in studi clinici [13]. Tuttavia, l'iniezione diretta di midollo autologo fornisce una scarsa concentrazione di cellule staminali e precursori osteoblastici e questo rende necessario un prelievo di grandi quantità per una procedura coronata da successo. Gli studi di Krzymanski et al. [14] hanno dimostrato che il midollo osseo è una buona fonte di cellule osteogeniche, sia utilizzando il trapianto diretto immediato sia con l'impianto successivo all'espansione *in vitro*, ma i migliori risultati descritti sono stati ottenuti con il midollo autologo fresco. Il midollo osseo autologo può essere impiantato direttamente nella lesione, può essere concentrato mediante centrifugazione o essere sottoposto ad espansione *in vitro*. L'iniezione diretta ha l'inconveniente della scarsa concentrazione di precursori osteoblastici nel prelievo. D'altra parte, la processazione del midollo mediante l'espansione *in vitro* richiede un apparato organizzativo e delle strutture tecnologiche estremamente avanzate e costose che non possono essere diffuse ed alla portata di tutti. Nel corso della nostra esperienza, abbiamo osservato che la centrifugazione del midollo osseo fresco permette di ridurre il volume del prelievo, garantisce l'incremento della quantità di cellule mesenchimali progenitrici impiantate e non sembra limitare le potenzialità di differenziazione cellulare in precursori osteoblastici, che è stata invece dimostrata dopo l'espansione *in vitro*. Lo stesso effetto di selezione è stato dimostrato sperimentalmente su un modello animale, passando il midollo aspirato su un substrato come l'osso spongioso che per le sue caratteristiche chimico-fisiche favorisce l'adesione delle cellule della linea osteoblastica [15]. Nella nostra esperienza, avendo utilizzato sempre l'osso spongioso come substrato, abbiamo quindi ottenuto l'effetto di implementare ancora la selezione delle cellule della linea osteoblastica partendo già da un concentrato midollare ottenuto mediante centrifugazione a fresco. Sempre nello stesso studio sperimentale veniva utilizzato, come attivatore e fattore di crescita, il coagulo ematico, che noi sappiamo contenere tutti quei fattori di crescita presenti nelle piastrine e che vengono rilasciati nel microambiente mediante la degranulazione. Questa attivazione dei PDGF veniva infatti ricercata tramite l'attivazione del coagulo nel nostro preparato fresco prima dell'impianto.

Riteniamo quindi che gli ottimi risultati ottenuti con la nostra metodica empirica vadano ricercati nella sinergia che si viene a creare utilizzando tutti i fattori deputati alla rigenerazione ossea che è stata ampiamente dimostrata in letteratura. Se l'ingegneria genetica vorrà dare una risposta ai problemi quotidiani e presentare un prodotto costruito *in vitro* e capace di ricostruire un segmento osseo dovrà necessariamente partire da queste considerazioni.

BIBLIOGRAFIA

1. Bostman O, Hirvensalo E, Makinen J, Rokkanen P. *Foreign-body reactions to fracture fixation implants of biodegradable synthetic polymers*. J Bone Joint Surg Br 1990;72:592-6.
2. Poynton AR, Lane JM. *Safety Profile for the Clinical Use of Bone Morphogenetic Proteins in the Spine*. Spine 2002;16S:S40-8.
3. Salkeld SL, Patron LP, Barrack RL, Cook SD. *The effect of osteogenic protein-1 on the healing of segmental bone defects treated with autograft or allograft bone*. J Bone Joint Surg Am 2001;83-A:803-16.
4. Smajilagic A, Al-Khalil MY, Redjic A, Filipovic S, Hadjihasanovic B, Lappalainen S. *Recombinant human bone morphogenetic protein-7 and bone marrow as a substitute for bone graft in reconstruction defect of rabbit mandible*. Saudi Med J 2005;26:1398-402.
5. Connolly J, Guse R, Lippiello L, Dehne R. *Development of an osteogenic bone-marrow preparation*. J Bone Joint Surg Am 1989;71:684-91.
6. Connolly JF, Guse R, Tiedeman J, Dehne R. *Autologous marrow injection as a substitute for operative grafting of tibial nonunions*. Clin Orthop Relat Res 1991;266:259-70.
7. Hernigou P, Beaujean F. *Treatment of osteonecrosis with autologous bone marrow grafting*. Clin Orthop Relat Res 2002;405:14-23.
8. Muschler GF, Nitto H, Boehm CA, Easley KA. *Age- and gender-related changes in the cellularity of human bone marrow and the prevalence of osteoblastic progenitors*. J Orthop Res 2001;19:117-25.
9. Muschler GF, Nakamoto C, Griffith LG. *Engineering principles of clinical cell-based tissue engineering*. J Bone Joint Surg 2004;86A:1541-58.
10. Quarto R, Mastrogiacomo M, Cancedda R, Kutepov SM, Mukhachev V, Lavroukov A, et al. *Repair of large bone defects with the use of autologous bone marrow stromal cells*. N Engl J Med 2001;344:385-6.
11. Lane JM, Yasko AW, Tomin E, Cole BJ, Waller S, Browne M, et al. *Bone marrow and recombinant human bone morphogenetic protein-2 in osseous repair*. Clin Orthop 1999;361:216-27.
12. Ludwig SC, Boden SD. *Osteoinductive bone graft substitutes for spinal fusion: a basic science summary*. Orthop Clin North Am 1999;30:635-45.
13. Hernigou P, Poignard A, Beaujean F, Rouard H. *Percutaneous autologous bone-marrow grafting for nonunions. Influence of the number and concentration of progenitor cells*. J Bone Joint Surg Am 2005;87:1430-7.
14. Krzymanski G, Kalczak M, Wiktor-Jedrzejczak W. *The use of bone-marrow-derived fibroblastoid cells and fresh bone marrow in the treatment of bone defects: an experimental study*. Int J Oral Maxillofac Surg 1997;26:55-60.
15. Muschler GF, Nitto H, Matsukura Y, Boehm C, Valdevit A, Kambic H, et al. *Spine fusion using cell matrix composites enriched in bone marrow-derived cells.* Clin Orthop RR 2003;407:102-18.
16. Warnke PH, Springer IN, Wiltfang J, Acil Y, Eufinger H, Wehmoller M, et al. *Growth and transplantation of a custom vascularised bone graft in a man*. Lancet 2004;364:766-70.
17. Burastero G, Grappiolo G, Podestà M, Frassoni F, Castello S, Sessarego N, et al. *Efficacy of Hmsc + Bmp 7 to treat femoral segmental defect in rats*. Presented at the Congress: Bone, The Netherlands 2004.
18. Dallari D, Fini M, Stagni C, Torricelli P, Nicoli Aldini N, Giavaresi G, et al. *In vivo study on the healing of bone defects treated with bone marrow stromal cells, platelet-rich plasma, and freeze-dried bone allografts, alone and in combination*. J Orthop Res 2006;24:877-88.
19. Vogelin E, Jones NF, Huang JI, Brekke JH, Lieberman JR. *Healing of a critical-sized defect in the rat femur with use of a vascularized periosteal flap, a biodegradable matrix, and bone morphogenetic protein*. J Bone Joint Surg Am 2005;87:1323-31.

Proprietà biomeccaniche del disco intervertebrale naturale e del disco con nucleo polposo artificiale iniettabile

Biomechanical properties of natural intervertebral disc and filled up with injectable gel as a nucleus substitute disc

D. Ronca[1 2], A. Gloria[2 3], R. De Santis[2 3], F. Causa[2 4], G. Guida[1 2], L. Ambrosio[2 3], L. Nicolais[2 3]

RIASSUNTO

La lombalgia è una delle più frequenti patologie dovute, in genere, a modificazioni degenerative del disco intervertebrale. Lo scopo del presente lavoro è quello di studiare le proprietà meccaniche del disco intervertebrale naturale e del disco con nucleo sostituito da un gel iniettabile. Lo studio è stato condotto su dischi porcini naturali posti in soluzione fisiologica a 37 °C, mediante macchina EnduraTEC 3200 ELF Series, prima naturali e poi con nucleo polposo sostituito da un gel iniettabile. I campioni sono stati sottoposti sia a prove dinamico-meccaniche per lo studio delle proprietà viscoelastiche, che a prove statiche in compressione. K' aumenta con la frequenza, indicando che la struttura diventa più rigida, sia per il disco naturale che in quello con nucleo sostituito dal gel. K'' si riduce da 0,01 a circa 1 Hz, ma mostra un incremento nel restante spettro di frequenze. Anche se esiste una differenza fra i valori numerici di K' e K'', rispettivamente del disco naturale e di quello con gel iniettato, i valori della tan δ nelle due differenti serie di campioni sono molto simili. Ciò indica che la presenza del gel al posto del nucleo naturale non modifica in modo sostanziale il comportamento viscoelastico del disco.

Parole chiave: disco intervertebrale, nucleo polposo, gel iniettabile, proprietà viscoelastiche

SUMMARY

Low back pain is one of the most common medical condition in the world and disc degeneration is one of the major causes of low back pain. The purpose of this article is to investigate the mechanical properties of the natural disc with its natural nucleus and with the gel as nucleus substitute. The intervertebral discs (IVD) were obtained from pig spine frozen at -80 °C. Each test was performed in physiological solution at 37 °C after equilibrium at this temperature. Afterwards, the nucleus pulposus was removed by Nucleotome and cavity was filled up with a natural gel solution by injection. Dynamic tests were carried out in order to study viscoelastic properties. Dynamic-mechanical tests were performed by EnduraTEC 3200 ELF Series. In conclusion, a static compressive test was carried out on the disc filled up with gel as nucleus substitute. Dynamic-mechanical tests show that K' generally increases with the frequency indicating that the structure becomes stiffer for both natural disc and gel-filled one. In both cases, K'' generally decreases from 0.01 to about 1 Hz while an increase is observed in the following frequency range. Despite some differences in terms of K' and K'' values between natural disc and gel-filled one is quite relevant, the more significant ratio values between these dynamic parameters (tan δ) are close each other. As conclusion, the presence of gel instead of nucleus pulpous does not sharply affect the viscoelastic behaviour of the disc.

Key words: intervertebral disc, nucleus pulposus, injectable gel, viscoelatsic properties

[1] Dipartimento di Scienze Ortopediche, Traumatologiche, Riabilitative e Plastico-Ricostruttive, II Università di Napoli; [2] Centro di Ricerca Interdipartimentale sui Biomateriali (CRIB), Università "Federico II" di Napoli; [3] Istituto per i Materiali Compositi e Biomedici (IMCB), CNR Napoli; [4] Dipartimento di Medicina Sperimentale e Clinica, Università "Magna Græcia", Catanzaro.

Indirizzo per la corrispondenza:
Dott. D. Ronca, Dipartimento di Scienze Ortopediche, Traumatologiche, Riabilitative e Plastico-Ricostruttive, II Università di Napoli, via L. de Crecchio 2-4, 80138 Napoli, Italy

INTRODUZIONE

La struttura del disco intervertebrale, come le sue proprietà biomeccaniche e di trasporto, è unica e molto complessa. Il disco intervertebrale è una struttura composita costituita da una massa interna semifluida (nucleo polposo), che consiste principalmente di acqua e proteoglicani, da un anello esterno di fibre di collagene immerse in un gel di acqua-proteoglicani e da due piatti cartilaginei [1]. Questo gel sviluppa una grande pressione di *swelling*, che fornisce al disco la caratteristica di resistere a compressione. Il tipo e l'orientazione del collagene all'interno dell'anello fibroso ha un'importante influenza su come il carico è distribuito. Esiste, infatti, una distribuzione di tipo ed orientazione del collagene dal nucleo all'anello fibroso; l'orientazione delle fibre di collagene decresce da 62° a 45° muovendosi dall'esterno verso l'interno del disco [2].
Dal momento che la colonna vertebrale è costituita da un sistema di elementi cooperanti, la presenza di un disco "degenerato" non fa altro che alterarne la struttura e la meccanica, dando origine ad un vero e proprio "continuum degenerativo" [3].
Sebbene i due principali interventi chirurgici per trattare il disco degenerato, "discectomia" e "artrodesi", producano risultati relativamente buoni a breve termine, entrambi alterano la biomeccanica

della colonna vertebrale; di conseguenza, i risultati a lungo termine sono incerti, presentandosi la possibilità di una più rapida degenerazione dei tessuti circostanti e dei dischi, probabilmente anche accelerata proprio dall'approccio chirurgico [3 4].
La soluzione ideale sembrerebbe essere, dunque, un "disco intervertebrale artificiale". Tuttavia, come frequentemente riportato, le protesi di disco intervertebrale attualmente in commercio sono soggette a fallimento dovuto principalmente all'usura ed alla notevole differenza tra le proprietà meccaniche dei sistemi protesici e quelle dei tessuti naturali [5].
La sostituzione del solo nucleo polposo, coinvolge sicuramente componenti e tecniche di impianto più semplici se paragonata ovviamente a quella dell'intero disco; tale approccio si basa chiaramente sull'assunzione che anello fibroso e piatti cartilaginei siano ancora funzionali [3 4].
Scopo del presente lavoro è stato valutare l'effetto di un gel iniettabile quale ipotetico sostituto del nucleo polposo sul comportamento viscoelastico di un disco intervertebrale.
Misure dinamico-meccaniche in compressione sono state effettuate su dischi porcini lombari integri e su dischi in cui il nucleo naturale era stato sostituito con il gel. Un "tappo" biodegradabile ed idrofilo è stato utilizzato per evitare la fuoriuscita del gel dopo l'asportazione e la relativa sostituzione del nucleo.

MATERIALI E METODI

Preparazione dei campioni
Complessi vertebrali prelevati dal tratto lombare di maiale sono stati isolati, resecando orizzontalmente a metà le due vertebre adiacenti, private di tutte le strutture legamentose e dell'intero arco. Pertanto, i campioni risultavano costituiti dal disco vertebrale compreso tra due emisomi adiacenti orizzontalmente resecati.
In alcuni dischi lombari è stato rimosso il nucleo polposo tramite una apparecchiatura *Nucleotome Surgical* DYNAMICS, costituita da una sonda di 2 mm di diametro, inserita nella zona postero-laterale, collegata ad una *console* e ad un compressore capace di una pressione massima di 12 atm.
Una volta eliminato il nucleo, la cavità è stata riempita con un gel iniettabile, tramite un ago di uso clinico 16 G 2" (1,30 x 51 mm, *Terumo Corporation*). Un "tappo" biodegradabile e idrofilo in grado di rigonfiare in ambiente fisiologico è stato applicato al fine di evitare la fuoriuscita del gel durante le prove.

Test dinamico-meccanico
Sono state effettuate prove dinamico-meccaniche in compressione su entrambe le tipologie di campioni in soluzione fisiologica a 37 ± 0,5 °C, utilizzando una macchina di prova *EnduraTEC 3200 ELF series*, per la valutazione delle proprietà viscoelastiche.
Ogni campione, solidarizzato con cemento acrilico (PMMA) a due piatti di acciaio inossidabile, è stato sottoposto ad un carico di compressione variabile nel tempo in maniera sinusoidale, caratterizzato da un livello medio di 40 N e da un'ampiezza dinamica di 10 N, facendo variare la frequenza tra 0,01 e 30 Hz; considerato il valore medio del carico, tale prova può essere considerata soltanto come un *check* nella *toe region*, dal momento che un carico di 40 N ricade proprio nella regione a basso modulo della curva di compressione statica sforzo-deformazione per un disco porcino lombare.
Per separare la risposta elastica da quella viscosa, è stato valutato lo sfasamento δ tra il carico sinusoidale imposto e la risposta in termini di spostamento e, quindi, i parametri viscoelastici K' e K", connessi rispettivamente con l'energia elasticamente immagazzinata e quella dissipata durante il processo di carico:

$$K' = \frac{l_0}{s_0}\cos\delta$$

$$K'' = \frac{l_0}{s_0}sen\delta$$

dove l_0 ed s_0 rappresentano l'ampiezza del carico imposto e dello spostamento in uscita.

Test di compressione
Un test statico di compressione localizzata nella zona posteriore sinistra, opposta, cioè, a quella dove è stato inserito il "tappo", è stato effettuato solo su campioni contenenti il gel come sostituto del nucleo, in modo da valutare fino a quale livello di carico risultasse stabile il "tappo" utilizzato.
Le prove sono state condotte in aria, a temperatura ambiente, alla velocità di un 1 mm/min, utilizzando una macchina di prova *INSTRON* modello 4204.

RISULTATI

Test dinamico-meccanici
Le prove dinamico-meccaniche effettuate su dischi porcini lombari integri e su campioni contenenti gel come sostituto del nucleo hanno mostrato un valore di K' generalmente crescente con la frequenza; valori tipici variano con la frequenza da 947 a 1.233 N/mm per campioni di dischi naturali e da 560 a 859 N/mm per quelli contenenti gel (Fig. 1).
I valori di K", invece, decrescono da 0,01 a circa 1 Hz, per poi aumentare nel restante spettro di frequenze (Fig. 2).

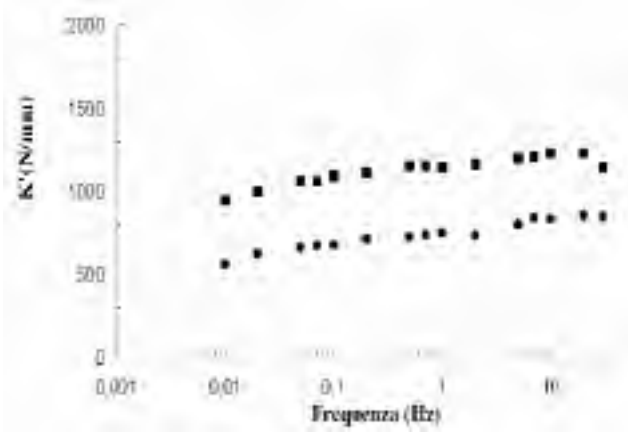

Fig. 1. Andamento del parametro K' in funzione della frequenza per un campione di disco intervertebrale naturale (■) e per un campione di disco intervertebrale contenente un gel iniettabile come sostituto del nucleo polposo (●).

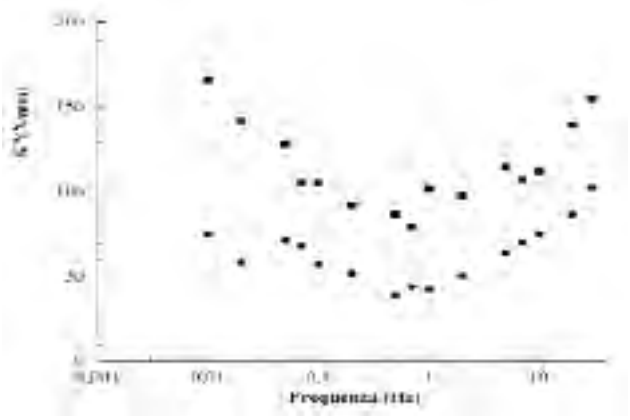

Fig. 2. Andamento del parametro K″ in funzione della frequenza per un campione di disco intervertebrale naturale (■) e per un campione di disco intervertebrale contenente un gel iniettabile come sostituto del nucleo polposo (●).

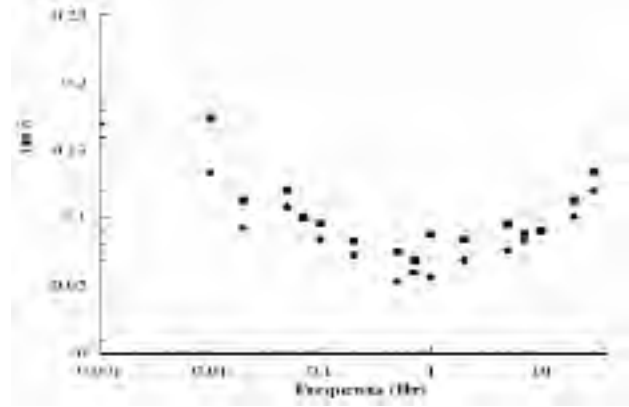

Fig. 3. Andamento del fattore di dissipazione tan δ in funzione della frequenza per un campione di disco intervertebrale naturale (■) e per un campione di disco intervertebrale contenente un gel iniettabile come sostituto del nucleo polposo (●).

Il fattore di dissipazione tan $_0$, dato dal rapporto tra K" e K', generalmente decresce a basse frequenze, per poi mostrare valori crescenti da 1 a 30 Hz, per entrambe le tipologie di campioni (Fig. 3); fino a 1 Hz, K" decresce con la frequenza più di quanto aumenti K', mentre un comportamento opposto può essere osservato nel restante spettro di frequenze esaminato. I valori di tan δ ottenuti per entrambe le tipologie di campioni restano, comunque, inferiori a 0,2.

Test di compressione

La prova di compressione localizzata su campioni contenente il gel ha fornito una curva carico-spostamento dalla tipica forma a J (Fig. 4).

La prova è stata interrotta una volta raggiunto un livello di carico di 5 kN, mostrando, quindi, una elevata stabilità del "tappo" idrofilo utilizzato, in grado di impedire la fuoriuscita del gel.

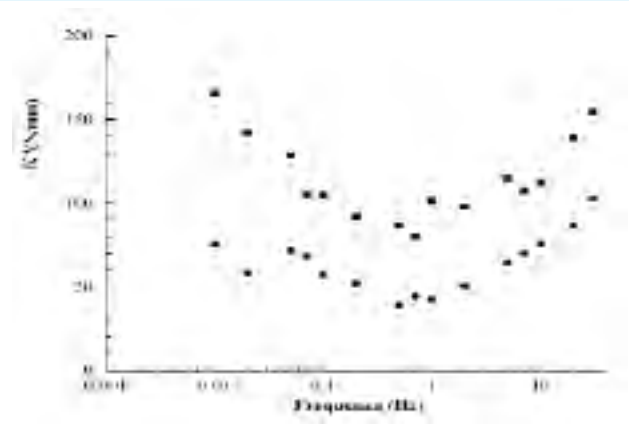

Fig. 4. Curva carico-spostamento per la compressione localizzata di un campione di disco intervertebrale contenente un gel iniettabile come sostituto del nucleo polposo.

DISCUSSIONE

Per soddisfare l'attuale esigenza di realizzare dispositivi in grado di supportare o sostituire parti del corpo umano e di riprodurre le funzioni biologiche e biomeccaniche dei tessuti, risulta necessario sicuramente comprendere la specifica relazione struttura-funzione, le proprietà strutturali e chimico-fisiche dei materiali biologici, in modo tale da consentire la realizzazione di sistemi che svolgano le stesse funzioni.

Anche se organizzati secondo strutture gerarchiche differenti e caratterizzati da una grande varietà di composizione, i tessuti naturali sono materiali compositi che mostrano un comportamento anisotropo e viscoelastico.

Il disco intervertebrale rappresenta un esempio di una struttura molto complessa, la cui funzione è quella di trasmettere e distribuire grandi carichi lungo la colonna vertebrale, fornendo nello stesso tempo una certa flessibilità [6].

Il rigonfiamento dei dischi intervertebrali sottoposti ad un carico di compressione indica che il carico assiale è trasmesso dal nucleo polposo alle lamelle dell'anello fibroso dando luogo a sforzi radiali e di trazione [7]. Si ritiene, inoltre, che la funzione meccanica del nucleo sia quella di fornire pressione al fluido interno in risposta a carichi di compressione o eccentrici connessi con il moto relativo dei segmenti vertebrali. Le funzioni di supporto del carico e di *shock absorber* del disco intervertebrale possono essere ricondotti a questi meccanismi [6 8].

Le proprietà viscoelastiche del solo nucleo polposo sono già state valutate rispetto a sollecitazioni di taglio (*shear*) [8 9] e compressione [10]. In particolare, prove reologiche di taglio hanno mostrato che il nucleo esibisce un comportamento reologico da gel debole, strettamente connesso con la sua struttura biologica [8]; esso ricopre, quindi, un ruolo fondamentale nella biomeccanica del rachide, contribuendo non solo a mantenere l'altezza del disco, ma agendo anche da *shock absorber* nei confronti dei tessuti circostanti grazie alle sue particolari proprietà viscoelastiche.

Con il procedere degli anni il nucleo perde, però, il suo caratteristico comportamento da gel in seguito a disidratazione, con una conseguente riduzione dell'altezza del disco intervertebrale.

Questo comporta una concentrazione del carico sull'anello fibroso che può condurre ad una sua degenerazione [3].
A tale proposito numerosi sforzi sono stati effettuati per ingegnerizzare un materiale biocompatibile e sterile come sostituto iniettabile del nucleo.
Un elevato numero di sistemi iniettabili sintetici e naturali sono stati studiati per la sostituzione del nucleo o per supportare la sua funzione [11].
Sono stati condotti tentativi considerando, ad esempio, idrogeli sintetici per riprodurre il carattere bifasico ed il comportamento viscoelastico del nucleo, visto e considerato che la natura idrofila di tali polimeri consente di mimare le proprietà di trasporto e biomeccaniche di un tessuto soffice come il disco intervertebrale [11].
Sistemi per la sostituzione del nucleo a base di idrogeli sono realizzati, infatti, da oltre quindici anni ed impianti vincolati e non vincolati sono già stati descritti [11].
È stato dimostrato che l'espansione dell'idrogelo risulta necessaria per recuperare la rotazione e la traslazione perse dopo la nucleotomia.
Questo è stato considerato un elemento di fondamentale importanza per ristabilire la cinematica dal momento che è proprio attraverso l'azione di rotazione e traslazione che il disco consente il passaggio del fluido [11].
Studi precedenti hanno dimostrato, attraverso prove di *swelling*, analisi chimica della superficie e prove di trazione, che idrogeli a base di polivinilalcol (PVA) e polivinilpirrolidone (PVP) sembrano rappresentare un materiale adatto per la sostituzione del nucleo del disco intervertebrale, mostrando una certa stabilità in condizioni fisiologiche simulate [12].
Tuttavia, dal momento che le proprietà viscoelastiche del nucleo, che riguardano appunto la sua capacità di dissipare energia meccanica e l'abilità di recuperare la deformazione (elasticità), giocano un ruolo cruciale per la funzione di *shock absorber* del disco, il presente lavoro ha mostrato l'effetto di un gel iniettato al posto del nucleo polposo sul comportamento viscoelastico del disco intervertebrale, paragonando i parametri viscoelastici ottenuti con quelli della struttura naturale prima della sostituzione.
I parametri viscoelastici K' e K" sono stati valutati in un ampio intervallo di frequenze (0,01 ÷ 30 Hz) per simulare anche impatti ad alta energia tramite test dinamico-meccanici in compressione, che rappresenta una delle condizioni di carico che normalmente il disco sperimenta.
La Figura 1 mostra in particolare un leggero aumento della rigidezza dinamica K' in funzione della frequenza per il campione di disco intervertebrale contenete il gel al posto del nucleo polposo, così come del resto avviene per la struttura naturale.
Sebbene risulti qualche differenza tra il disco naturale ed il campione contenente il gel come sostituto del nucleo in termini di K' e K", senza dubbio, il più significativo rapporto tra i due parametri viscoelastici, tan δ, presenta valori molto vicini per entrambe le tipologie di campioni, che suggeriscono una capacità da parte del campione con gel di dissipare energia simile a quella del disco naturale.
Il test statico di compressione a carico eccentrico è stato, invece, effettuato solo per assicurare la stabilità del "tappo" biodegradabile utilizzato, che in una ipotetica applicazione dovrebbe presentare il vantaggio di essere riassorbito ed eliminato dall'organismo, senza richiedere un secondo intervento chirurgico per l'espianto.

CONCLUSIONI

I risultati relativi ai test dinamico-meccanici su campioni contenenti il gel come potenziale sostituto del nucleo hanno mostrato che la sua presenza non altera in maniera significativa il comportamento dinamico del disco e che il "tappo" gel-bloccante, idrofilo e biodegradabile, utilizzato dopo la nucleotomia, risulta stabile fino a livelli di carico elevati.

BIBLIOGRAFIA

1. Rothman RH, Simeone FA. *The Spine*. Philadelphia: Edizioni WB Saunders Company 1992.
2. Cassidy JJ, Hiltner A, Baer E. *Hierarchical structure of the intervertebral disc*. Connect Tissue Res 1989;23:75-88.
3. Bao QB, McCullen GM, Higham PA, Dumbleton JH, Yuan HA. *The artificial disc: theory, design and materials.* Biomater 1996;17:1157-67.
4. Traynelis VC. *Spinal arthroplasty*. Neurosurg Focus 2002;13:1-7.
5. Shikinami Y, Kotani Y, Cunningham BW, Abumi K, Kaneda K. *A biomimetic artificial disc with improved mechanical properties compared to biological intervertebral discs*. Adv Funct Mater 2004;14:1039-46.
6. Shultz AB, Ashton-Miller JA. *Basic orthopaedics biomechanics.* New York: Edizioni Raven Press 1991.
7. Markolf KL, Morris JM. *The structure components of the intervertebral disc: a study of their contributions to the ability of the disc to withstand compressive forces*. J Bone Joint Surg 1974;56A:675-87.
8. Causa F, Manto L, Borzacchiello A, De Santis R, Netti PA, Ambrosio L, et al. *Spatial and structural dependence of mechanical properties of porcine intervertebral disc.* J Mater Sci Mater Med 2002;13:1277-80.
9. Iatridris JC, Setton LA, Weidenbaum M, Mow VC. *The viscoelastic behavior of the non-degenerate human lumbar nucleus pulposus in shear.* J Biomech 1997;30:1005-13.
10. Leahy JC, Hukins DWL. *Viscoelastic properties of the nucleus pulposus of the intervertebral disc in compression.* J Mater Sci Mater Med 2001;12:689-92.
11. Allen C, Ledet E, Yuan H, Sharan A. *New developments in nucleus polpous replacement technology*.Spine J 2004;4:325S-329S.
12. Thomas J, Lowman A, Marcolongo M. *Novel associated hydrogels for nucleus pulposus replacement*. J Biomed Mater Res 2003;67A:1329-37.

Ringraziamenti
Gli Autori ringraziano il signor Rodolfo Morra dell'Istituto per i Materiali Compositi e Biomedici del CNR per il suo contributo durante l'esecuzione delle prove meccaniche.

G.I.O.T. 2006;32(suppl. 1):S32-S36

La chirurgia mini-invasiva del disco lombare

M. Brayda-Bruno, A. Lovi, M. Teli, F. Vincitorio, G. Grava

SUMMARY

Low-back pain is an extremely common and potential debilitating problem. Frequently the intervertebral discs are the etiological factor. Treatment options to address this problem has been largely debated in the last years.

The minimally invasive surgical approaches to the spine have become increasingly popular, because we can adequately expose the anatomic structures, minimizing excessive soft tissue stripping, dissection, and prolonged retraction.

Microdiscectomy. In 1977 Yarsil and Caspar independently described and introduced a minimally-invasive concept of microsurgical discectomy, that has become over the years a more and more popular technique and is now the gold standard to refer to.

Microendoscopic and transforaminal endoscopic discectomy. Microendoscopic discectomy (MED) was introduced by Foley and Smith in 1997: it is an endoscopic posterior approach procedure for lumbar disc herniation. METRx™ (Minimal Exposure Tubular Retractor system) is the current evolution of the old MED technique.

This microendoscopic system offers the benefits of a still smaller incision and more limited tissue trauma (via sequential dilatation), than open microdiscetomy.

The endoscopic foraminal posterolateral approach can be used for lateral lumbar disc herniations and for foraminal pathologies, without any damage to the posterior column (facets, muscle and fascia). Many different techniques and instrumentations has been recently proposed (MicroEndo™, YESS™, THESSYS™). They can be used alone or in combination with laser.

Percutaneous intradiscal therapy. In the past ('70s and '80s), some intradiscal techniques were already proposed for DDD treatment and then almost abandoned (chemonucleolysis by chimopapain, Onik nucleotomy, etc). By using the same postero-lateral approach as for discography, needles or devices are inserted percutaneously into the intervertebral disc space.

Chemiodiscolysis by oxygen-ozone (O2-O3), intradiscal laser discectomy, intradiscal electrothermal therapy (IDET) or coblation nucleoplasty are the current percutaneous techniques developed for this aim.

Conclusion. The perspective of a less aggressive disc surgery must be constantly promoted (especially with the endoscopic techniques, that have already proved to be effective in specific cases) with the advantage of quicker recovery and reduced post-op pain. All the intradiscal procedures are very interesting for the first degrees of discal degenerative cascade, as they show promising outcomes, but definitive clinical evidence-based results to support their diffusion are still lacking.

Spine Care Group, IRCCS Istituto Ortopedico Galeazzi, Milano

INTRODUZIONE

La lombalgia è un sintomo di grande importanza epidemiologica nella popolazione adulta dei paesi industrializzati, con un alto costo sociale e sanitario.

Tra le varie cause di lombalgia e/o di sintomi lombo-radicolari, la patologia degenerativa del disco intervertebrale rappresenta uno tra i più frequenti fattori eziopatogenetici. Il suo trattamento è nella maggior parte dei casi conservativo, mentre in un numero limitato di pazienti è necessario ricorrere ad una soluzione chirurgica.

Negli ultimi 20 anni, gli interventi sul disco intervertebrale sono stati oggetto di molte ricerche, controversie ed evoluzioni tecniche, anche grazie alla diffusione di tecniche mini-invasive, in grado di limitare la morbilità dei tradizionali approcci a cielo aperto e di permettere quindi tempi di degenza più brevi ed un recupero funzionale più rapido.

Tra le tecniche di chirurgia mini-invasiva del disco lombare, alcune si sono ormai affermate come efficaci e significativamente vantaggiose rispetto alle tecniche tradizionali, altre invece, nonostante la larga diffusione, necessitano ancora di un' effettiva evidenza scientifica.

LA MICRODISCECTOMIA

La microdiscectomia è una tecnica chirurgica per il trattamento delle radicolopatia da ernia del disco lombare, introdotta nel 1977 da Yasargil [16] e Caspar [4], che si basa sull'utilizzo di piccoli retrattori e del microscopio durante la fase intracanalare (Fig. 1).

I vantaggi della microdiscectomia rispetto alla tecnica tradizionale a cielo aperto sono la piccola incisione chirurgica, il minor trauma muscolare e fasciale, e l'ottima visualizzazione del campo operatorio (luce ed ingrandimento).

Negli anni '80 la microdiscectomia ha avuto sempre maggior diffusione e attualmente rappresenta la tecnica di riferimento (gold standard) con la quale vengono confrontate le più recenti tecniche mini-invasive e percutanee di decompressione radicolare.

LA MICRODISCECTOMIA ENDOSCOPICA E L'ENDOSCOPIA FORAMINALE

La microdiscectomia endoscopica (MED) è stata introdotta da Foley e Smith nel 1997 [7]. Questa tecnica viene eseguita attraverso

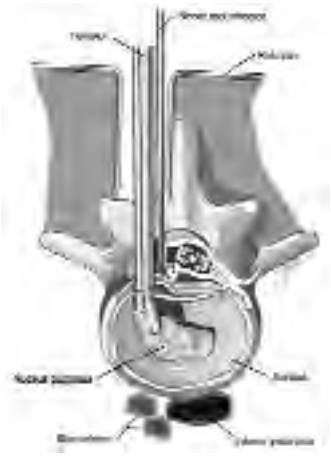

Fig. 1. Microdiscectomia

un retrattore tubulare che viene posizionato a livello dello spazio interlaminare mediante alcuni dilatatori progressivi (Fig. 2). METRx™ (Minimal Exposure Tubular Retractor system) rappresenta l'attuale evoluzione della MED (Fig. 3). Lo strumentario prevede un raccordo flessibile che, una volta irrigidito, si fissa al letto operatorio. Sul tubo di lavoro, ben stabile, vengono ancorati la telecamera e la fonte luminosa, in modo da ottenere una visione endoscopica dello spazio interlaminare (visione con inclinazione di 20°- Fig. 4).

La tecnica consente di esplorare ampiamente lo spazio interlaminare e le lamine contigue, grazie alla possibilità di mobilizzare sia il retrattore tubulare con un cono di lavoro invertito, sia l'endoscopio sulla circonferenza del tubo stesso (visione a 360°). È così possibile asportare qualsiasi tipo di ernia e trattare eventuali patologie associate (stenosi del recesso laterale o del canale centrale). Oltre all'accesso interlaminare posteriore, è possibile l'accesso laterale (foraminale) per le ernie foraminali ed extraforaminali mediante un tubo di lavoro più lungo. Rispetto alla microdiscectomia, la MED

Fig. 2. Dilatatori progressivi

Fig. 3. Microdiscectomia endoscopica

Fig. 4. Monitor per microdiscectomia endoscopica

prevede una curva di apprendimento più lunga per le difficoltà legate alla bidimensionalità della visione endoscopica [2].

Sulla base di un nostro studio [3 11] (Grafico 1 e 2), e in conformità a quanto concluso da altri autori [14], è possibile affermare che la microdiscectomia endoscopica è confrontabile alla microdiscectomia classica in termini di efficacia a lungo termine, con uguale frequenza e tipologia di complicanze chirurgiche.

La tecnologia endoscopica è stata applicata anche a metodiche che prevedono uno specifico approccio posterolaterale extracanalare attraverso il forame intervertebrale (MicroEndo™, YESS™, THESSYS ™) (Fig. 5 e 6). Nonostante queste metodiche vengano proposte per qualsiasi tipo di ernia, l'indicazione elettiva al loro utilizzo è rappresentata dalle ernie laterali (foraminali ed extraforaminali) e dalla patologia stenotica foraminale (eventualmente mediante l'ausilio del laser), con l'indubbio vantaggio, rispetto alle tecniche interlaminari, di preservare l'integrità delle articolazioni zigoapofisarie.

Yeung considera l'efficacia della discectomia foraminale paragonabile a quella delle più tradizionali tecniche posteriori transcanalari [17].

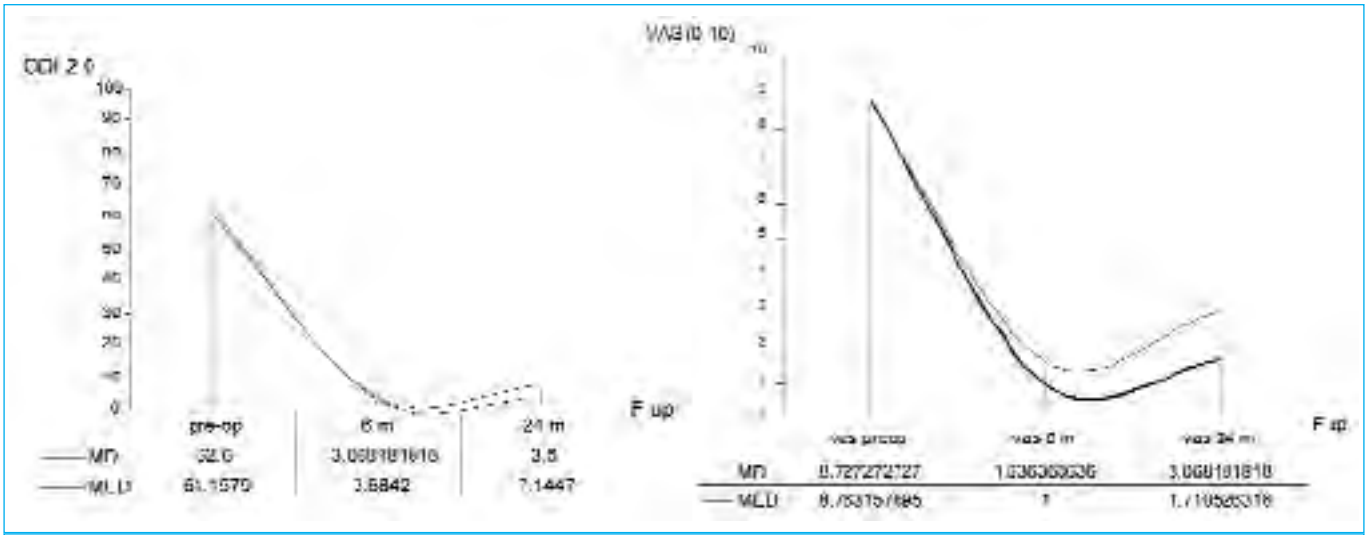

Grafico 1 e 2. Microdiscectomia (MD) versus Microdiscectomia endoscopica: studio comparativo. I risultati clinici a lungo termine (24 mesi) non sono significativamente diversi tra le due metodiche.

LA TECNICHE PERCUTANEE INTRADISCALI

Le prime tecniche percutanee intradiscali sono state introdotte negli anni '70-'80 al fine di ovviare ai rischi ed agli inconvenienti delle metodiche tradizionali aperte, ma poi gradualmente dimenticate.

A differenza delle metodiche aperte, nelle tecniche percutanee la decompressione del conflitto discoradicolare non avviene per visualizzazione diretta, bensì in modo indiretto mediante un approccio intradiscale.

L'indicazione elettiva a queste metodiche sarebbero le sindrome lombo-radicolari conseguenti a protrusioni discali o ad ernie contenute, e l'azione decompressiva e anti-infiammatoria sulla radice si otterrebbe mediante modificazione dello stato morfologico-strutturale del nucleo polposo ed eventualmente dell'anulus attraverso mezzi fisici o chimici.

Per tutte queste metodiche percutanee l'approccio al disco intervertebrale è quello postero-laterale, ossia quello utilizzato per la discografia (Fig. 7 e 8). Vengono di solito eseguite in anestesia locale, anche in regime ambulatoriale.

In passato, alcune di queste tecniche non hanno dimostrato risultati significativamente migliori rispetto al trattamento conservativo e sono state praticamente abbandonate (chemionucleolisi con chimopapaina, nucleaspirazione sec. Onik, ecc.).

Recentemente sono state introdotte alcune moderne tecniche percutanee: tra quelle più utilizzate vi sono l'IDET (IntraDiscal Electrothermal Therapy), la coblazione, la discectomia laser e la chemiodiscolisi con ossigeno-ozono, nonostante anche per queste metodiche manchino ancora prove scientifiche sulla loro efficacia e sicurezza.

Nella chemiodiscolisi con ossigeno-ozono, la miscela gassosa (O2-O3) viene introdotta ad una concentrazione atossica di 30-40 µg di ozono per millilitro di ossigeno [9], svolgendo un'azione antinfiammatoria e analgesica a breve termine, ed un effetto più a lungo termine conseguente alla "mummificazione" del disco intervertebrale [1 18].

L'IDET consiste nell'introduzione di una spirale con un elettrodo terminale, che riscaldato a circa 90°C distrugge i recettori del dolore sensibili al calore nel terzo esterno del disco, rimodellando per contrazione il collagene discale (Fig. 9 e 10).

Fig. 5. Discectomia posterolaterale per via foraminale

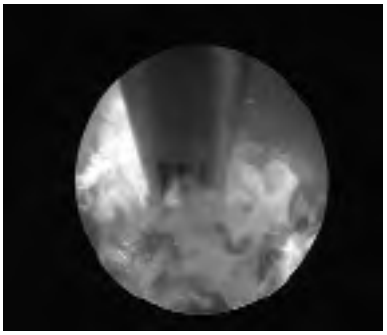

Fig. 6. Discectomia posterolaterale per via foraminale

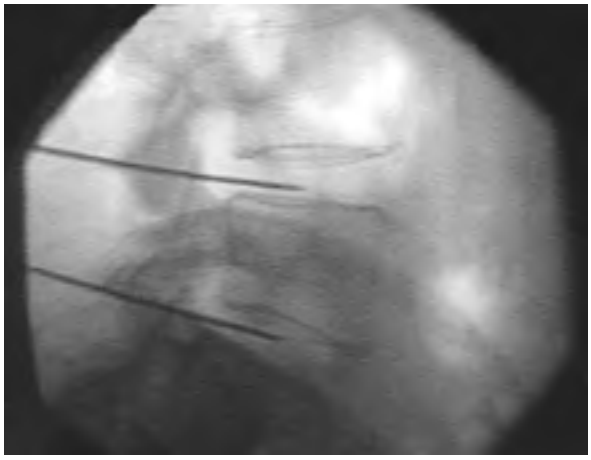

Fig. 7. Accesso percutaneo posterolaterale al disco lombare

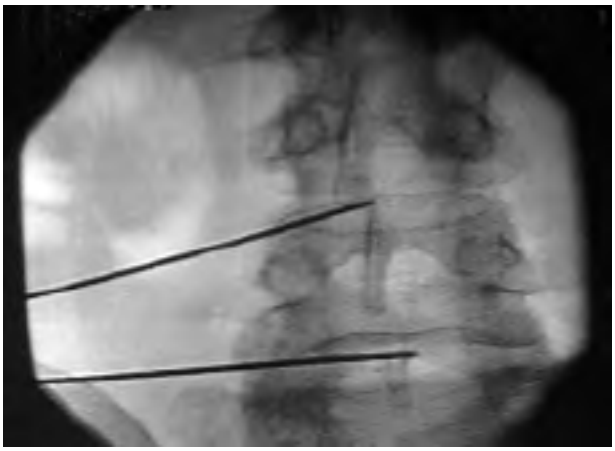

Fig. 8. Accesso percutaneo posterolaterale al disco lombare

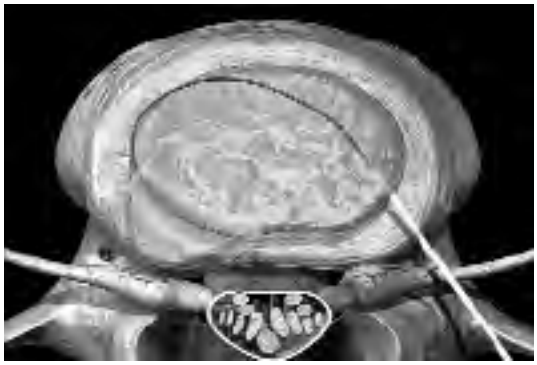

Fig. 9. IDET

Fig. 10. IDET

La nucleoplastica con coblazione, invece, è un intervento di ablazione fredda per trasmissione di energia ad alta frequenza (radiofrequenza) in grado di vaporizzare una parte del nucleo polposo senza produrre calore, attraverso l'inserimento di un ago nello spazio discale [15] (Figura 11 e 12).

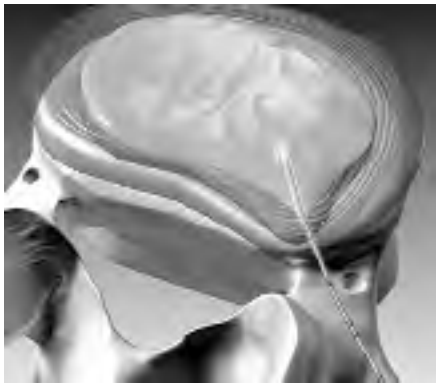

Fig. 11. Nucleoplastica con coblazione

Fig. 12. Nucleoplastica con coblazione

L'IDET [13] e la nucleoplastica con coblazione [5] sono state proposte anche per il trattamento della lombalgia cronica, in assenza di sintomatologia radicolare, conseguente alla discopatia in fase iniziale (denominata internal disc disruption - IDD) [6].
I risultati in questo senso sono ancora molto contradditori: Pauza considera l'IDET un trattamento efficace nella lombalgia da IDD [12], mentre Freeman non rileva differenze significative tra IDET e placebo [8].
In merito alla nucleoplastica con coblazione non ci sono ancora studi randomizzati: in uno studio comparativo IDET versus coblazione, l'IDET risulta essere più efficacie a 1 anno di follow-up [10].

CONCLUSIONI

La prospettiva di una chirurgia del disco lombare meno aggressiva deve ormai essere costantemente perseguita e diffusa, in particolare per le tecniche endoscopiche che hanno dato prova di essere affidabili ed efficaci, con il vantaggio rispetto ad approcci più invasivi di una ripresa post-operatoria più rapida e meno dolorosa (senza considerare anche l'aspetto estetico).
Per quanto riguarda le procedure intradiscali percutanee, esse appaiono molto interessanti per la minima invasività soprattutto nelle prime fasi della degenerazione discale, dove paiono dimostrare risultati promettenti, ma per supportare una loro diffusione più ampia occorre l'evidenza di risultati clinici definitivi.

BIBLIOGRAFIA

1 Bocci V, Luzzi E, Corradeschi F, et al. *Studies on the biological effects of ozone: III, an attempt to define conditions for optimal induction of cytokines*. Lymphokine Cytokine Res 1993;12:121-126.

2 Brayda-Bruno M, Cinnella P. *Posterior endoscoopic discectomy (and other procedures)*. Eur Spine J 2000;9:S24-S29.

3 Brayda-Bruno M, Teli M, Soliman H, Grava G, Lovi A, Sassi M, Fornari M. *Microscopic vs. micro-endoscopic lumbar discectomy*. VII Congresso della Società europea di chirurgia vertebrale. 2005, Barcellona, Spagna.

4 Caspar W. *A new surgical procedure for disc lumbar herniation causing less tissue damage through a microsurgical approach*. Advan Neurosurg 1977;4:74-80.

5 Cohen SP, Williams S, Kurihara C, Griffith S, Larkin TM. *Nucleoplasty with or without intradiscal electrothermal therapy (IDET) as a treatment for lumbar herniated disc*. Spinal Disord Tech 2005;18:S119-24.

6 Crock HV. *Internal disc disruption: a challenge to disc prolapse fifty years on*. Spine 1986;11:650-3.

7 Foley TK, Smith MM. Micro Endoscopic Discectomy (MED). Tech Neurosurg 1997;4:301-307.

8 Freeman BJ, Fraser RD, Cain CM, et al. *A randomized, double-blind, controlled trial: intradiscal electrothermal therapy versus placebo for the treatment of chronic discogenic low back pain*. Spine. 2005;30:2369-77.

9 Iliakis E, Valadakis V, Vynios DH, et al. *Rationalization of the activity of medical ozone on intervertebral disc: a histological and biochemical study*. Riv Neuroradiol 2001;14:23-30.

10 Kapural L, Hayek S, Malak O, et al. *Intradiscal thermal annuloplasty versus intradiscal radiofrequency ablation for the treatment of discogenic pain: a prospective matched control trial*. Pain Med 2005;6:425-31.

11 Lovi A, Grava G, Sassi M, Teli M, Fornari M, Brayda-Bruno M. *Microdiscectomia e microdiscectomia endoscopica: studio comparativo*. XXIX Congresso Nazionale della Società italiana di Chirurgia Vertebrale G.I.S. 2006, Padova.

12 Pauza KJ, Howell S, Dreyfuss P, et al. *A randomized, placebo-controlled trial of intradiscal electrothermal therapy for the treatment of discogenic low back pain*. Spine J 2004;4:27-35.

13 Saal JA, Saal JS. Intradiscal *Electrotermal treatment for chronic discogenic low back pain: prospective outcome study with a minimun 2-years of follow-up*. Spine 2002;27:966-74.

14 Schizas C, Tsiridis E, Saksena J. *Microendoscopic discectomy compared with standard microsurgical discectomy for treatment of uncontained or large container disc herniation*. Operative Neurosurgery 2005;57.

15 Singh K, Ledet E, Carl A. *Intradiscal therapy: a review of current treatment modalities*. Spine 2005;30:S20-6.

16 Yasargil MG. *Microsurgical operarations for herniated lumbar disc*. Advan Neurosurg 1977;4:81.

17 Yeung AT, Tsou PM. *Posterolateral endoscopic excision for lumbar disc herniation: surgical technique, outcome, and complications in 307 consecutive cases.* Spine 2002;27:722-31.

18 Viebahn R. *The Use of Ozone in Medicine.* Heidelberg: Karl F. Haug Publisher, 1994.

Osteosintesi percutanea: prospettive e risultati

C.A. Logroscino, L. Proietti, S. Casula, S. Astolfi

RIASSUNTO

Negli ultimi anni abbiamo assistito ad un continuo sviluppo delle tecniche mininvasive nel campo della chirurgia vertebrale. Esistono attualmente alcuni strumentari mininvasivi che consentono l'applicazione di viti peduncolari e barre attraverso accessi percutanei. Il nostro studio analizza i vantaggi ed i limiti di uno dei sistemi di fissazione percutanei (Pathfinder) che abbiamo oggi a disposizione per il trattamento delle lesioni che interessano il rachide dorsolombare. I vantaggi della chirurgia mininvasiva sono rappresentati dalla riduzione dei tempi operatori, da una limitata perdita ematica e da un numero ridotto di complicanze. L'introduzione dell'accesso mininvasivo posteriore al rachide è secondaria non ad uno *stravolgimento* ma ad una *evoluzione* delle già note tecniche chirurgiche. Le procedure a cielo aperto determinano spesso un esteso danno muscolare e osseo che si associa ad una elevata morbidità e ad una degenza prolungata. Il continuo sviluppo in campo strategico e tecnologico ha consentito di utilizzare la chirurgia mininvasiva negli interventi di discectomia, foraminotomia, artrodesi, e strumentazioni per il trattamento di un ampio range di patologie. Possiamo oggi ritenere che i classici obbiettivi della chirurgia a cielo aperto sono ottenibili tramite piccoli accessi e con un minimo danno iatrogeno tissutale a carico delle strutture muscolari e ligamentose dorsali.

Parole chiave: minivasività in chirurgia vertebrale, strumentazione con viti peduncolari percutanee

SUMMARY

Minimally invasive spine surgery (MIS) has gained popularity in recent years. Only few MIS systems with the capability to perform pedicle screw and rod fixation are available today. This study examines the advantages and limits of one of these systems (Pathfinder) for the treatment of dorsolumbar spine disorders.
The advantages of Minimally invasive spine surgery are short surgical time, low blood loss, and minimal surgical complications. The new wave of minimally invasive posterior spinal procedures is not a *revolution* but is, instead, an *evolution* of familiar, time-proven operative techniques. The traditional procedures often involve extensive muscular and bony dissection that can be associated with significant morbidity and prolonged recovery time. MIS techniques, as an evolution of the traditional procedures, have been successfully used for different procedures such as diskectomy, foraminotomy, fusion and instrumentation for the treatment of a wide variety of pathological features. Our opinion is that the classical goals of open spinal surgery can now be accomplished through small corridors and with far less iatrogenic damage to the vital dorsal musculoligamentous complex.

Key words: minimally invasive spine surgery (MIS), percutaneous pedicle screw fixation

Istituto di Clinica Ortopedica, Università Cattolica del Sacro Cuore, Roma

INTRODUZIONE

Nel corso degli ultimi 50 anni abbiamo assistito, nel campo della chirurgia vertebrale, ad un continuo sviluppo di tecniche e strategie operatorie che hanno aperto un nuovo capitolo nell'evoluzione della chirurgia sviluppando il concetto di mininvasività. Al fine di ridurre il danno iatrogeno tissutale e la morbidità delle estese dissezioni, proprie della chirurgia tradizionale ("grande incisione grande chirurgo"), sono state introdotte procedure mininvasive di accesso al rachide secondarie non ad una *stravolgimento* ma ad una *evoluzione* delle già note tecniche chirurgiche.
Nel 1997 Foley e Smith hanno introdotto l'uso della discectomia microendoscopica (MED) permettendo la realizzazione di una decompressione lombare per via endoscopica attraverso un approccio mininvasivo [1]. La metodica mininvasiva è stata utilizzata con successo per l'esecuzione di decompressioni sempre più complesse ottenendo una riduzione sia della perdita ematica intraoperatoria sia della dose di analgesici somministrati nel postoperatorio. Il passo successivo è stato quello di adottare la tecnica mininvasiva per l'esecuzione dell'artrodesi posterolaterale. Foley e Gupta [2] per primi hanno descritto i risultati iniziali dell'artrodesi posterolaterale associata alla stabilizzazione percutanea con viti del rachide lombare. Nel 1940 è stata eseguita la prima artrodesi intersomatica posteriore lombare (PLIF) utilizzando un innesto autologo con apofisi spinosa. La tecnica originaria di Cloward [3] ha subito nel corso degli anni numerose modifiche tra cui l'impiego di impianti metallici, in fibra di carbonio, innesto autologo di cresta iliaca e perone. I cattivi risultati derivanti dall'impiego dell'innesto intersomatico "stand-alone" hanno portato allo sviluppo dell'artrodesi associata alla strumentazione peduncolare ottenibile mediante dissezioni e retrazioni muscolari estese. Mathes e Long hanno utilizzato per primi una strumentazione percutanea lombare avvalendosi di viti peduncolari ancorate a placche sottocutanee posizionate al di sopra della fascia dorsolombare [4]. Lowey ha descritto una procedura simile utilizzando delle barre come elemento di connessione tra le viti [5]. La posizione superficiale di tali impianti ha reso necessaria in alcuni casi la rimozione dei mezzi di sintesi per la comparsa di lombalgie persistenti e pseudoartrosi [6]. Il sistema "sestante" disegnato

da Foley ha permesso di ottenere un sistema di fissazione percutaneo con barre passanti al di sotto della fascia dorsolombare generando un braccio di leva ridotto ed una maggiore stabilità biomeccanica. Sono noti i limiti di tale sistema nel trattamento delle curve iperlordotiche, delle deformità severe, e della fissazione multisegmentaria a causa dei vincoli geometrici correlati al sistema di introduzione ad arco delle barre. Il sistema di fissazione percutanea "Pathfinder" (Spinal Concepts, Austin, TX), rappresenta la metodica mininvasiva più recente. Tale strumentario utilizza un unico set di estensori tubulari di diametro crescente attraverso i quali la barra viene introdotta in senso prossimo distale o viceversa, facilitando l'applicazione di strumentazioni multisegmentarie, di riduzione di spondilolistesi e di fissazione percutanea attraverso due sole piccole incisioni.
Scopo del lavoro è stato quello di analizzare il razionale, le applicazioni cliniche, i risultati e i limiti della chirurgia mininvasiva.

MATERIALI E METODI

Gli Autori hanno analizzato i risultati clinico-radiografici di 20 pazienti (12 femmine, 8 maschi) trattati da marzo 2005 a marzo 2006 presso la Divisione di Chirurgia Vertebrale del Dipartimento di Ortopedia dell'Università Cattolica del Sacro Cuore di Roma e sottoposti ad intervento di stabilizzazione posteriore con viti peduncolari percutanee con o senza decompressione mininvasiva per il trattamento della patologia traumatica e degenerativa del segmento toracolombare.
È stata valutata la perdita ematica, il tempo di degenza medio, il tempo operatorio, le complicanze perioperatorie ed è stata effettuata una valutazione radiografica a distanza con controlli seriati nel tempo.
La diagnosi preoperatoria è stata di patologia degenerativa discale associata a disalingment in 3 casi, spondilolistesi + stenosi in 4 casi, spondilodiscite in 1 caso, fratture in 12 casi.
In 3 pazienti la frattura coinvolgeva 2 vertebre adiacenti. In questi casi è stata eseguita una sintesi con 4 viti peduncolari percutanee, 2 prossimali e 2 distali al focolaio fratturativo.
Tutti i pazienti sono stati operati in anestesia generale in decubito prono su appositi supporti utilizzando letto operatorio in carbonio che ha permesso una adeguata libertà di movimento del braccio fluoroscopico con ottima visualizzazione nelle proiezioni anteroposteriore, oblique e laterali.
I pazienti trattati per fratture del segmento toracolombare sono stati valutati radiograficamente nel preoperatorio, postoperatorio e a distanza calcolando il "sagittal index", l'altezza del corpo vertebrale fratturato, e la cifosi per la quantificazione della deformità. L'altezza del corpo vertebrale fratturato, delle vertebre non fratturate prossimali e distali e la percentuale della compressione anteriore del corpo vertebrale è stata calcolata utilizzando la formula di Mumford. Il "sagittal index" è stato misurato secondo l'indice di Farcy. La cifosi è stata misurata tra la limitante superiore della vertebra prossimale e la limitante inferiore della vertebra distale al segmento fratturato secondo il metodo di Cobb. Il tipo di frattura è stato classificato secondo Magerl. Tutti i pazienti hanno compilato all'ultimo follow-up il questionario di Likert che include 5 domande per la valutazione della funzionalità e del dolore. In 6 pazienti, dei 12 che presentavano una lesione traumatica, è stata associata una artrodesi intrasomatica transpeduncolare con materiale osteoconduttivo utilizzando la tecnica della cifoplastica. È stata consentita la deambulazione senza l'ausilio di alcun busto in seconda giornata postoperatoria.

RISULTATI

Il tempo operatorio medio è stato 142 min (80-180 min), il tempo medio di inserimento delle viti peduncolari percutanee è stato 92 min (60-150 min). La perdita ematica intraoperatoria media è stata di 120 cc. Il tempo di degenza medio è stato di 6,6 giorni (3-15

Fig. 1. Uomo di 68 anni affetto da frattura amielica di L1 tipo A1.3. Sottoposto ad intervento di artrodesi intrasomatica con materiale oteoconduttivo di L1 associata a stabilizzazione con viti peduncolari percutanee in D12 e L2. Si noti il ripristino dell'altezza del corpo vertebrale fratturato e della limitante superiore.

giorni). Non si sono verificate complicanze intraoperatorie né postoperatorie. I risultati clinici sono stati ottimi in 14 casi, buoni in 5 casi e discreti in 1 caso. Non è stato necessario eseguire interventi di revisione per fallimento della strumentazione. In un caso di infezione l'osteosintesi percutanea è stata eseguita nel corso di un approccio combinato anteriore e posteriore eseguito durante la stessa seduta operatoria. Si è trattato di realizzare una fissazione segmentaria breve espressione di "tension band" posteriore. In 3 casi di frattura l'intervento posteriore è parte di una strategia combinata stadiata, trattandosi di fratture tipo A2 (split fractures) secondo la classificazione di Magerl.

DISCUSSIONE

È noto che la via d'accesso tradizionale al rachide lombare espone i tessuti paravertebrali a condizioni fisiopatologiche importanti secondarie all'uso di divaricatori che determinano una compressione meccanica in grado di generare un aumento della pressione intramuscolare limitando l'afflusso ematico locale.
Oltre ai vantaggi a breve termine legati alla riduzione della perdita ematica, del dolore postoperatorio e della riabilitazione precoce, le tecniche mininvasive hanno effetti a lungo termine sul danno muscolare correlato all'esposizione. La retrazione estesa del tessuto muscolare durante la chirurgia tradizionale porta ad una riduzione della forza muscolare con denervazione cronica, atrofia ed aumento significativo dell'incidenza di lombalgia postoperatoria [7].
Il trattamento chirurgico delle lesioni traumatiche del rachide comunemente utilizzato si avvale di ampie esposizioni che consentono l'esecuzione di osteosintesi ed artrodesi. Tali tecniche convenzionali spesso sono associate ad una significativa morbidità secondaria ad un aumento della percentuale di infezione e perdita ematica intraoperatoria [8].
Verlaan et al. ha riportato una perdita ematica ingente nella chirurgia a cielo aperto posteriore, anteriore, combinata. La percentuale di infezione in 138 lavori analizzati è stata dello 0,7% per l'anteriore e del 3,1% per la posteriore.
Inoltre la chirurgia a cielo aperto è associata a complicanze correlate al tipo di approccio chirurgico. La toracotomia e la toracofrenotomia si associa frequentemente a dolore postoperatorio, disfunzioni del cingolo scapolare e difficoltà nella ventilazione [9].
Per gli approcci anteriori la chirurgia endoscopica (toracoscopica e laparoscopica) ha rappresentato l'inizio della mininvasività. Per quanto riguardo l'approccio posteriore l'incisione epispinosa posteriore mediana danneggia significativamente il tessuto muscolare causando una denervazione iatrogena (soprattutto nella fase di esposizione laterale delle faccette articolari) aumentando la pressione intramuscolare e determinando una ischemia e danni da rivascolarizzazione [10]. Tali effetti portano ad una atrofia dell'apparato muscolare paravertebrale con una riduzione della forza in estensione. La denervazione e l'ischemia possono essere secondarie a 2 possibili meccanismi che agiscono autonomamente o in modo combinato: 1) trauma diretto delle radici dorsali e dei vasi; 2) aumento della pressione intramuscolare (i.e. focal compartment sindrome) secondario all'uso dei divaricatori [11]. Tale fenomeno può determinare cambiamenti irreversibili dal punto di vista fisiologico ed istologico a carico del tessuto muscolare paravertebrale come riportato in studi in vivo.
Attualmente l'applicazione di tecniche miniinvasive nella traumatologia spinale segue quattro regole di base che vengono applicate singolarmente o in combinazione: decompressione endoscopica anteriore e stabilizzazione, tension band con accesso percutaneo posteriore, ripristino della limitante superiore con cifoplastica.

Decompressione endoscopica anteriore e stabilizzazione
Le tecniche di decompressione e stabilizzazione endoscopiche sono state impiegate come procedure stand-alone o in associazione ad un tension band posteriore nel trattamento delle fratture tipo A3 toracolombari [12]. A causa dell'aumento del tempo operatorio, dello strumentario limitato e della learning curve indispensabile per affrontare la chirurgia endoscopica, tale tecnica ha avuto una diffusione limitata [13]. Khoo et al. hanno pubblicato una serie di 371 pazienti sottoposti a trattamento toracoscopico per fratture TL [14]. Il tempo operatorio medio è stato di 300 minuti nei primi 180 pz e di 180 min nei successivi. La percentuale di complicanze maggiori è stata del 1,3%: 1 caso di lesione dell'aorta, contusione splenica, durotomia accidentale, infezione profonda. Rispetto alla chirurgia a cielo aperto è stata dimostrata una riduzione del sanguinamento intraoperatorio, del dolore dei tempi di riabilitazione e di degenza [15].

Tension band con accesso percutaneo posteriore
La fissazione posteriore percutanea con viti e barre può essere impiegata stand-alone per fratture da scoppio o con meccanismo traumatico in flessione con o senza artrodesi, oppure come augmentation di una decompressione anteriore mininvasiva con o senza strumentazione, oppure in associazione a piccoli accessi per eseguire la decompressione posteriore e l'artrodesi posterolaterale.
Assaker ha riportato i risultati di tale tecnica sia come procedura stand alone sia in associazione all'approccio endoscopico anteriore. In occasione del Congresso Eurospine 2005 Assaker ha presentato i risultati a 6-28 mesi di Fup (medio 12 mesi) su 40 pazienti neurologicamente integri sottoposti a stabilizzazione percutanea posteriore per fratture a un livello tipo A2, A3 e B1. Il tempo operatorio medio è stato di 75 min con minima perdita ematica e nessuna infezione. La perdita media di correzione è stata di 7,5°. Risultati buoni ed eccellenti sono stati ottenuti nell'87,5% dei pazienti (Prolo score).

Ripristino della limitante superiore con cifoplastica
Alcuni Autori hanno descritto il trattamento con cifoplastica delle fratture "stabili" tipo burst con o senza l'uso di fissazione segmentaria percutanea. Tale tecnica ha suscitato consensi e dissensi. Le fratture TL che vengono trattate con cifoplastica sono spesso trattate incruentemente da altri chirurghi. Di conseguenza non esistono studi comparativi validi tra il trattamento chirurgico con cifoplastica e il trattamento incruento. Il limite della cifoplastica nel trattamento delle fratture tipo burst dipende dalla possibilità di estrusione del cemento nello spazio epidurale e dalla dislocazione posteriore del frammento osseo nella sede della frattura. Il nostro orientamento è rivolto verso un approccio che sia il più possibile biologico con l'impiego di nuovi biomateriali con proprietà osteocon-

duttive che consentano un'artrodesi intrasomatica associata ad una strumentazione percutanea che garantisca una ligamentotassi per ridurre i rischi correlati all'impiego della sola cifoplastica con cemento. È noto che il polimetilmetacrilato è un materiale inerte e determina una reazione esotermica capace di causare un danno tissutale importante nei casi di estrusione endocanalare. Il tricalciofosfato si è dimostrato un materiale biocompatibile con proprietà osteoconduttive in grado di attivare gli elementi osteoblastici ed osteoclastici stimolando la crescita di osso lamellare contestualmente al riassorbimento del materiale stesso che viene lentamente riassorbito.

CONCLUSIONI

Per limitare le complicanze legate all'impiego dell'accesso posteriore convenzionale al rachide, negli ultimi 10 anni si sono affermate le tecniche chirurgiche mininvasive per il trattamento della patologia degenerativa. L'approccio mininvasivo posteriore è stato inizialmente utilizzato in casi che richiedevano una semplice decompressione come la discectomia e la foraminotomia. Successivamente, grazie alla continua evoluzione della tecnica ed alla maggiore esperienza acquisita, l'impiego di tali metodiche si è esteso alla realizzazione di vere e proprie osteosintesi peduncolari e all'artrodesi intrasomatica, come espressione della poliedricità attuale delle indicazioni alla chirurgia mininvasiva. La chirurgia mininvasiva richiede un'approfondita conoscenza dell'anatomia topografica, inoltre la capacità di lavorare attraverso strette camere di lavoro in modo sicuro è strettamente dipendente da una visualizzazione adeguata (diretta e radiografica) e dall'uso di strumentari dedicati.

Tra i vantaggi della chirurgia a cielo aperto è necessario ricordare la possibilità di eseguire un'artrodesi posterolaterale, che risulta invece indaginosa con l'approccio mininvasivo. Riteniamo che le tecniche mininvasive nel campo della chirurgia vertebrale abbiano delle potenzialità rilevanti se utilizzate con lo scopo di perseguire il rispetto della biologia e un recupero funzionale precoce. L'artrodesi intrasomatica con materiali bioattivi associata ad una fissazione con viti peduncolari percutanee ha aperto prospettive di grande interesse nel trattamento di fratture che non necessitano di un tempo anteriore, riducendo enormemente il sacrificio funzionale del paziente che viene riabilitato in tempi brevissimi, restituito alla vita sociale e di relazione poco dopo la dimissione.

Grazie all'evoluzione di tali tecniche abbiamo fortemente ridotto l'indicazione all'immobilizzazione in busto gessato e alla tutorizzazione, riservandola a pazienti non idonei al trattamento chirurgico o portatori di patologie associate di vario tipo. È necessario tuttavia condurre studi con follow-up a distanza per più approfondite valutazioni della procedura.

I risultati clinici a breve termine riguardanti i sintomi perioperatori sembrano almeno equivalenti se non più favorevoli rispetto alla chirurgia a cielo aperto. Il tempo di degenza postoperaotorio, il dolore e il ritorno all'attività lavorativa appaiono ridotti con l'uso della mininvasività.

BIBLIOGRAFIA

1. Foley KT, Smith MM, Rampersaud YR. *Microendoscopic approach to far-lateral lumbar disc herniation*. Neurosurgical Focus 1999;7:Article 5
2. Foley KT, Gupta SK. *Percutaneous pedicle screw fixation of the lumbar spine*. Neurosurg Focus 2001;10:1-8.
3. Foley KT, Simon DA, Rampersaud YR. *Virtual fluoroscopy: computer assisted fluoroscopic navigation*. Spine 2001;26:347-351.
4. Khoo LT, Fessler RG. *Microendoscopic decompressive laminotomy for the treatment of lumbar stenosis*. Neurosurgery 2002;51(Suppl5):S146-S154.
5. Khoo LT, Palmer S, Laich DT, et al. *Minimally invasive percutaneous posterior lumbar interbody fusion*. Neurosurgery 2002;51(Suppl5):S166-S171.
6. Lin PM. *Posterior lumbar interbody fusion technique: complications and pitfalls*. Clin Orthop 1985;193:90-102.
7. Kim, Ki-Tack MD, Lee, Sang-Hun MD, Suk, Kyung-Soo MD, Bae, Sung-Chul MD. *The Quantitative Analysis of Tissue Injury Markers After Mini-Open Lumbar Fusion*. Spine 2006;31:712-716.
8. Verlaan JJ, Diekerhof CH, Buskens E, et al. *Surgical treatment of traumatic fractures of the thoracic and lumbar spine: a systematic review of the literature on techniques, complications, and outcome*. Spine 2004;29:803-14.
9. McDonnell MF, Glassman SD, Dimar JR, et al. *Perioperative complications of anterior procedures on the spine*. J Bone Joint Surg Am 1996;78:839-47.
10. Styf J, Willen J. *The effects of external compression by three different retractors on pressure in the erector spine muscles during and after posterior lumbar spine surgery in humans*. Spine 1998;23:354-8.
11. Kawaguchi Y, Yabuki S, Styf J, et al. *Back muscle injury after posterior lumbar spine surgery: topographic evaluation of intramuscular pressure and blood flow in the porcine back muscle during surgery*. Spine 1996;21:2683-8.
12. Khoo LT, Beisse R, Potulski M. *Thoracoscopic-assisted treatment of thoracic and lumbar fractures: a series of 371 consecutive cases*. Neurosurgery 2002;51(Suppl):104-17.
13. Kim DH, Jahng TA, Balabhadra RS, et al. *Thoracoscopic transdiaphragmatic approach to thoracolumbar junction fractures*. Spine J 2004;4:317-28.
14. Khoo LT, Beisse R, Potulski M. *Thoracoscopic-assisted treatment of thoracic and lumbar fractures: a series of 371 consecutive cases*. Neurosurgery 2002;51(Suppl):104-17.
15. Assaker R. *The use of minimal access spinal techniques for the management of thoracolumbar trauma*. Presented at Eurospine, Barcelona, Spain, 2005.

L'approccio laparoscopico in chirurgia vertebrale

Laparoscopic approach in spine surgery

P. Bartolozzi, D. Pasquetto, M. Marino

RIASSUNTO

L'accesso anteriore nella chirurgia del rachide lombosacrale è indicato principalmente per effettuare una stabilizzazione intersomatica in presenza di una instabilità vertebrale sia essa degenerativa o secondaria a lisi istmica o in patologie che richiedono l'esecuzione di una biopsia.
La possibilità di intervenire utilizzando una tecnica con accesso anteriore che fosse scevra dalle complicanze tipiche della laparotomia (ileo paralitico, aderenze peritoneali e laparocele nonché ai lunghi tempi di ospedalizzazione e di ripresa funzionale) ha fatto sì che la laparoscopia rappresentasse un ausilio di notevole importanza. Tuttavia tale tecnica prevede un lavoro di équipe in associazione ad un chirurgo laparoscopista esperto e una lunga curva di apprendimento. Inoltre attualmente sono disponibili nuove tecniche mini-invasive che hanno di fatto ridotto di molto le indicazioni all'utilizzo della laparoscopia.

Parole chiave: ALIF, laparoscopia, chirurgia mini-invasiva

SUMMARY

Anterior approach to lumbosacral segment is mainly indicated for interbody fusion in degenerative or secondary vertebral instability and for biopsies. Laparotomic approach is not easy and not completely risk free, with a high incidence of complications such as paralytic ileus, peritoneal adhesions, laparocele, long hospitalization and recovery time. Laparoscopic technique lowers morbidity on the abdominal wall and intraperitoneal viscera, allowing a reduction of postoperative complications. This approach needs a surgical equipe experienced in laparoscopic and vascular surgery, in order to face possible complications. Currently, other minimally-invasive surgical options, which seems more useful, are available and indications for laparoscopic approach are reduced.

Key words: ALIF, laparoscopy, minimally invasive surgery

L'accesso anteriore in chirurgia vertebrale si rende spesso necessario quando l'approccio posteriore, non è in grado di risolvere la patologia di base o non è da solo sufficiente, come nel caso delle instabilità vertebrali somato-discali (traumatiche, tumorali, degenerative o secondarie a lisi istmica).
Nelle patologie che richiedono l'esecuzione di una biopsia viene di regola utilizzato l'accesso posteriore per evitare gli svantaggi propri della laparotomia: questi consistono in un maggior traumatismo per il paziente, che determina un prolungato decorso post-operatorio, e in una serie di possibili complicanze quali l'ileo paralitico, lesioni ai vasi iliaci, eiaculazione retrograda secondaria ad interruzione del plesso simpatico pre-sacrale, aderenze peritoneali e laparocele.
Per tale motivo la biopsia del corpo vertebrale viene eseguita per via trans-peduncolare pur essendo indaginosa e talvolta infruttuosa.
Analogamente l'artrodesi intersomatica, che risulta più agevole e completa con l'accesso anteriore, è dai più praticata, quando possibile, per via posteriore [1].
La possibilità di intervenire utilizzando una tecnica con accesso anteriore, scevra dalle suddette complicanze, ha rappresentato un ausilio di notevole importanza.
A tal fine, seguendo le esperienze di vari Autori [2-4], abbiamo utilizzato la tecnica laparoscopica in chirurgia vertebrale, ed in particolare per stabilizzare il passaggio lombosacrale nelle spondilolistesi dal dicembre 1995 al marzo 1998.
Il vantaggio di tale tecnica consiste in un minor traumatismo sulla parete addominale e sui visceri intraperitoneali che si traduce in un decorso post-operatorio caratterizzato da una ridotta sintomatologia dolorosa, precoce canalizzazione e assenza di nausea e vomito [5]; ciò significa diminuzione del tempo di ospedalizzazione e rapida ripresa delle attività quotidiane.
Non va poi trascurato il minor danno estetico, particolarmente gradito dalle giovani pazienti.
La stabilizzazione per via laparoscopica mediante artrodesi intersomatica risulta più facilmente eseguibile nel segmento L5-S1 (che di regola è quello più difficilmente o per nulla raggiungibile per via posteriore nelle gravi spondilolistesi), ma può essere utilizzata anche per il tratto L4-L5.
Controindicazioni assolute sono le gravi cardiovasculopatie e le broncopneumopatie croniche; tale procedura è inoltre sconsigliata se il paziente ha subito, in precedenza, multipli interventi addominali a causa delle estese aderenze che si possono formare impedendo una corretta visualizzazione della cavità peritoneale.
La tecnica laparoscopica è stata, nel tempo, sostituita dagli approcci anteriori e laterali mini-invasivi e da strumentazioni posteriori che rendono superflua la via anteriore. Scopo del lavoro è una revisione critica della metodica alla luce delle nuove acquisizioni.

STRUMENTARIO

Lo strumentario usato per l'approccio laparoscopico è quello abitualmente usato nella chirurgia addominale con tecnica con gas CO_2. Lo strumentario per il tempo ortopedico è costituito da un

Clinica Ortopedica e Traumatologica, Università di Verona

tubo guida provvisto di un duplice sistema a valvola all'estremità esterna che impedisce la fuoriuscita dell'aria dello pneumoperitoneo quando vengono inseriti e rimossi i successivi strumenti di lavoro; distalmente è presente una dentatura per ottenere una miglior presa sui corpi vertebrali.
Gli strumenti di lavoro sono: il perforatore con il quale si realizzano gli alloggiamenti nello spazio discale per le *cages* in titanio, che vengono successivamente inserite mediante un battitore attraversato da un'asta filettata alla cui estremità vengono fissate le *cages*.
Abbiamo utilizzato due tipi di impianti: uno cilindrico, che viene avvitato nella sede di alloggiamento, ed uno a forma di parallelepipedo con due lati seghettati, che viene inserito a pressione.

PIANIFICAZIONE DELL'INTERVENTO

L'intervento chirurgico deve essere preceduto da un accurato *planning* allo scopo di predefinire la dimensione delle *cages* in titanio. A tale scopo si utilizzano dei *templates* aventi il medesimo ingrandimento delle immagini radiografiche.
Viene inoltre determinato l'esatto punto di ingresso degli impianti in quanto il bordo inferiore di L5 copre, nelle ptosi, lo spazio discale sottostante ed è necessario, per posizionare correttamente le *cages*, perforare il corpo vertebrale.

PREPARAZIONE DEL PAZIENTE

Prima dell'intervento è necessario svuotare completamente il grosso intestino, sottoponendo il paziente a clisma, per permettere una agevole mobilizzazione delle anse.
Deve essere eseguita una estesa tricotomia del pube, con applicazione di un catetere vescicale, un sondino nasogastrico e uno venoso centrale.
Il paziente viene posizionato in decubito supino in marcato Trendelenburg (20°-30°).

TECNICA CHIRURGICA

Il chirurgo si posiziona alla destra del letto operatorio mentre l'aiutante ne occupa il lato sinistro. Per la parte laparoscopica si utilizza un insufflatore di CO2, un monitor ad alta definizione, una sorgente luminosa, una telecamera ed un sistema di lavaggio ed aspirazione. Preliminarmente viene creato lo pneumoperitoneo ad una pressione di 12 mmHg con tecnica chiusa mediante infissione dell'ago di Veress in regione periombelicale.
Nella nostra casistica sono stati utilizzati 5 accessi: uno periombelicale, due laterali sulla linea bispinoiliaca, uno in fossa iliaca destra ed uno sovrapubico. Il primo, posizionato in sede periombelicale, permette l'introduzione dell'ottica laparoscopica con la quale si effettua una ricognizione della cavità addominale. Sotto controllo endoscopico vengono realizzati due accessi laterali sulla linea bispinoiliaca, a destra ed a sinistra, che consentano l'introduzione di pinze e divaricatori per la retrazione craniale dell'intestino e lo spostamento a sinistra del sigma. Successivamente viene posizionato il trequarti in fossa iliaca destra procedendo all'incisione del peritoneo parietale che ricopre il passaggio lombosacrale: durante lo scollamento del tessuto lasso sottoperitoneale, particolare attenzione deve essere posta al riconoscimento delle vene iliache, soprattutto della sinistra che costituisce la struttura più delicata di questa regione anatomica. Le vene sacrali e l'arteria sacrale media devono essere identificate, isolate ed occluse mediante clips metalliche e, per permettere una migliore esposizione del disco intervertebrale L5-S1, è talvolta necessario sacrificare alcune fibre del plesso pre-sacrale. Completata l'esposizione dello spazio discale mediante incisione del legamento longitudinale anteriore, si posiziona il trequarti sovrapubico servendosi nella scelta della sede, oltreché della visualizzazione endoscopica, anche di quella radioscopica, per permettere un corretto allineamento sul piano sagittale dello strumentario utilizzato per l'applicazione degli impianti (Fig. 1). Tramite l'accesso sovrapubico viene introdotto il tubo guida, inserito nel trequarti, verificando la corretta direzione grazie alla visualizzazione endoscopica e radioscopica.
Stabilito il punto di ingresso e la direzione con cui dovranno essere applicate le *cages*, si fissa il tubo guida ai corpi vertebrali con delicati colpi di martello.

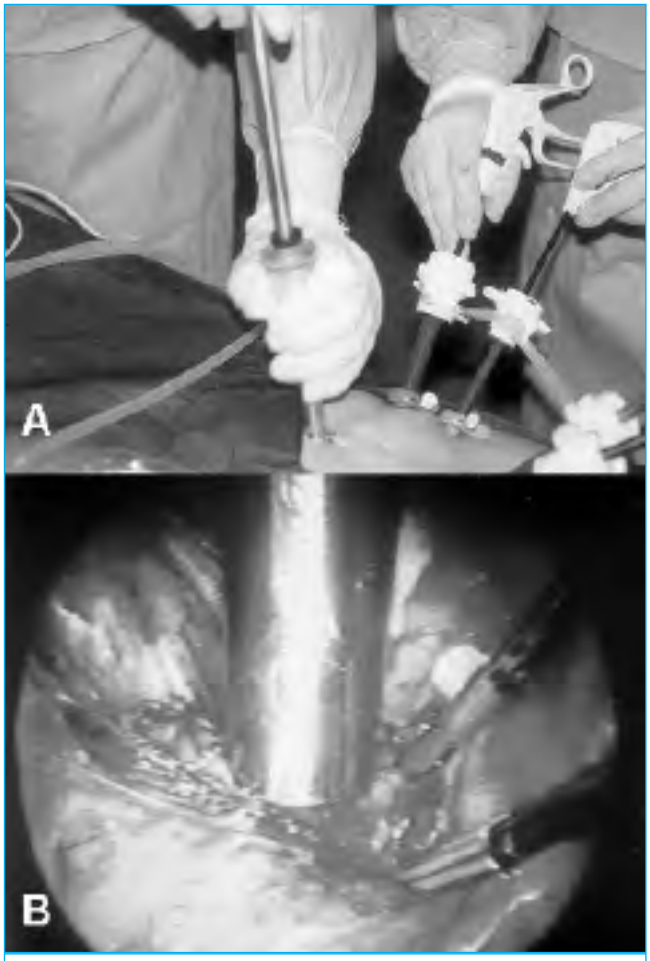

Fig. 1. Controllo diretto del tubo guida applicato sullo spazio discale L-S1.

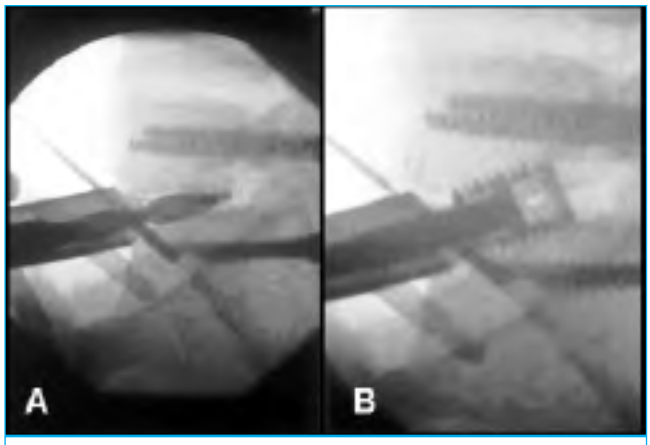

Fig. 2. Controlli con amplificatore di brillanza dell'asportazione del disco e delle limitanti somatiche mediante perforatore (A) e successivo posizionamento delle gabbiette cilindriche (B).

Viene quindi inserito il perforatore a mano che, sotto controllo radioscopico, asporta il disco e fresa le limitanti somatiche; in caso di ptosi vertebrale è generalmente necessario perforare anche il bordo inferiore della vertebra listesica per poter accedere allo spazio discale.
Si posiziona la prima *cage* precedentemente riempita con tessuto osseo autoplastico prelevato nella nostra casistica dalla piramide iliaca in occasione dell'intervento di stabilizzazione posteriore e conservato a -80 °C. Con la stessa procedura si inserisce successivamente la seconda *cage* (Figg. 2, 3).
Verificata l'emostasi si provvede alla chiusura del peritoneo parietale posteriore mediante filo a lento riassorbimento cui segue la sutura delle brecce cutanee.

DECORSO POSTOPERATORIO

Ai pazienti viene applicato, nel decorso post-operatorio, un corsetto ortopedico in materiale termoplastico (polietilene), permettendo la stazione eretta fin dalla prima giornata. La dimissione avviene generalmente in quinta giornata.

MATERIALI E METODI

Dal dicembre 1995 a marzo 1998 abbiamo utilizzato la tecnica descritta in 18 pazienti, 8 di sesso maschile e 10 di sesso femminile di età compresa fra i 12 e i 35 anni (media 25,3); 17 soggetti erano affetti da spondilolistesi ontogenetica mentre in 1 caso era traumatica [6].
Lo scivolamento era compreso tra il 10% e il 100% (15 ptosi).
In tutti i pazienti il tempo posteriore è stato eseguito mediante strumentario S.I.R. In 11 casi è stata realizzata anche la P.L.I.F. dello spazio L4-L5.
Tra il tempo posteriore e quello anteriore si sono attesi mediamente 20 giorni.
La durata dell'intervento in laparoscopia è progressivamente diminuita con l'apprendimento della tecnica, passando dagli iniziali

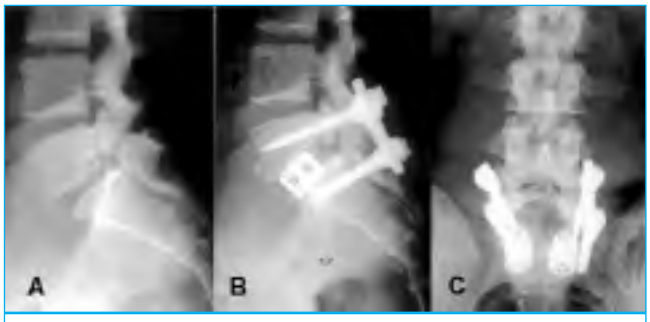

Fig. 3. Paziente maschio di anni 30. Spondilolisi di L5, precedente intervento di discectomia. Quadro pre-operatorio (A) e controllo post-operatorio (B-C) (stabilizzazione posteriore seguita da stabilizzazione anteriore con gabbiette cilindriche).

160-180 minuti a 100-120 minuti. Tutti i pazienti sono stati rivalutati clinicamente e radiograficamente a distanza con un follow-up medio di 9 anni.

RISULTATI

In tutti i casi abbiamo registrato la regressione completa della sintomatologia lombosciatalgica.
Intra-operatoriamente si è manifestata una sola complicanza (la rottura della vescica), che ha necessitato della sutura a cielo aperto. La lesione è stata causata dalla punta dello strumento con cui si realizza il passaggio attraverso il peritoneo parietale a livello dell'accesso sovrapubico.
Tra le complicanze post-operatorie abbiamo registrato 1 caso di algoneurodistrofia di avampiede (regredita dopo trattamento farmacologico con difosfonati) e 2 casi di eiaculatio retrograda (regredita in 1 caso a distanza di un anno).
I pazienti trattati sono stati valutati a distanza con l'*Oswestry Disability Index* (ODI) ed hanno ottenuto un valore medio di 14,7 (in linea con i risultati da noi ottenuti eseguendo l'artrodesi anteriore con altre tecniche). Radiograficamente nei controlli a distanza (follow-up medio 9 aa) non si è evidenziata la progressione dello scivolamento vertebrale ed una buona artrodesi.

DISCUSSIONE E CONCLUSIONI

Il maggior vantaggio della tecnica laparoscopica, suggeritoci dalle esperienze della chirurgia generale e ginecologica, è legato al minor traumatismo sulla parete addominale e sui visceri intraperitoneali che si traduce in un decorso postoperatorio caratterizzato da una completa soddisfazione da parte del paziente per la modesta sintomatologia dolorosa, l'assenza di nausea e vomito e la precoce canalizzazione intestinale. È inoltre pressoché annullata la possibile insorgenza di un laparocele. Conseguentemente ne deriva un più rapido recupero funzionale [5]: si osserva infatti una drastica diminuzione del tempo di ospedalizzazione e di ripresa delle attività quotidiane, compresa quella lavorativa, grazie al significativo miglioramento delle possibilità di mobilizzazione post-operatoria precoce e senza rischi. Tuttavia, tale tecnica prevede un lavoro di équipe in

Fig. 4. Paziente maschio di 12 aa. Spondiloptosi di L5 su S1 (A e B). Quadro pre-operatorio (Rx e RM) (C): controllo post-operatorio (decompressione, riduzione parziale, stabilizzazione con strumentario peduncolare, cage trans-somatica il tutto mediante un unico approccio posteriore).

associazione ad un chirurgo laparoscopista esperto e necessita di due tempi chirurgici per una artrodesi circonferenziale. Per questo motivo la metodica, dopo una diretta esperienza, è stata sostituita da metodiche mini-invasive che consentono di raggiungere gli spazi discali lombari per via diretta con l'ausilio di speciali divaricatori senza uso di CO2. Tali tecniche prevedono una curva di apprendimento più rapida limitando l'aiuto del chirurgo generale [7]. Inoltre, nella nostra esperienza, nell'ambito delle gravi spondilolistesi, abbiamo sostituito la via anteriore per eseguire l'artrodesi con un unico accesso posteriore, utilizzando una speciale *cage* intersomatica in associazione alla stabilizzazione peduncolare [8]. Tale tecnica, terminata la fissazione peduncolare, prevede di asportare l'arco neurale di S1 e di inserire la *cage* filettata intersomatica nei corpi di S1-L5 previa formazione di un tunnel osseo con frese (Fig. 4).

In tal modo si evita l'accesso anteriore o l'esecuzione di PLIF estremamente difficoltosi e rischiosi per le strutture nervose.
Riteniamo pertanto che attualmente le indicazioni della tecnica laparoscopica in chirurgia vertebrale siano da riservare a situazioni patologiche ben localizzabili a livello della porzione anteriore del soma di L5 e di S1-S2 e non raggiungibili per via posteriore [9].

BIBLIOGRAFIA

1. Cloward RB. *Spondylolisthesis: treatment by laminectomy and posterior interbody fusion. Review of 100 cases*. Clin Orthop 1981;154:74-82.
2. Obenchain TG. *Laparoscopic lumbar diskectomy: case report*. J Laparoendosc Surg 1991;1:145-9.
3. Mathews HH, Evans MT, Molligan J, Long BH. *Laparoscopic discectomy with anterior lumbar interbody fusion. A preliminary review*. Spine 1995;16:1797-802.
4. Zucherman JF, Zdeblich TA, Bailey SA, Mahvi D, Hsu KY, Kohrs D. *Instrumented laparoscopic spine fusion. Preliminary results*. Spine 1995;20:2029-35.
5. Reddick EJ, Olsen DO. *Laparoscopic laser cholecystectomy. A comparison with mini-lap cholecystectomy*. Surg Endosc 1989;3:131-3.
6. Marchetti PG, Bartolozzi P. *Le spondilolistesi*. Bologna: Aulo Gaggi 1984.
7. Lee SH, Choi WG, Lim SR, Kang HY, Shin SW. *Minimally invasive anterior lumbar interbody fusion followed by percutaneous pedicle screw fixation for isthmic spondylolisthesis*. Spine J 2004;4:644-9.
8. Bartolozzi P, Sandri A, Cassini M, Ricci M. *One-stage posterior decompression-stabilization and trans-sacral interbody fusion after partial reduction for severe L5-S1 spondylolisthesis*. Spine 2003;28:1135-41.
9. Inamasu J, Guiot BH. *Laparoscopic anterior lumbar interbody fusion: a review of outcome studies*. Minim Invasive Neurosurg 2005;48:340-7.

The challenges of spine surgery – Today and in the future

M. Aebi

SUMMARY

In this presentation the author tries to show the development of spine surgery in the last years and its position within the whole musculoskeletal medicine. Due to the changing demographics and the changing needs and requirements of patients it cannot be expected that this development will stop. However, the funding in the healthcare systems in the industrialized countries have reached the limit and therefore choices and decisions have to be made, which activities in medicine can be paid and which one not.
The author tries to show the importance of the responsibility of the individual surgeons as well as the professional societies in preventing governmental regulations and regulations through insurances through own discipline and own regulations through for instance registries.

Key words: health economy, spine surgery, aging spine, spine society

Spine surgery is placed in the complex interaction field between societal needs and culture, the patient and the spine surgeon and with a background of guidelines at the national and international level. Spine surgery cannot be looked at isolated but is a part of medicine within an increasingly complex field, which involves not only difficult medical questions but also major philosophical, ethical, demographic and economic realities. Treatment of spine disorders are a part of musculoskeletal medicine. Most healthcare systems of Europe but also of Japan and Canada are paid between 70 and almost 90% out of public funds, whereas the biggest healthcare system in the world (USA) is financed publicly only between 40 and 50%. Nevertheless, the total healthcare expenditure per capita is the highest in the United States meaning that most of the costs are carried by private funds. The second expensive healthcare system in the world is Switzerland, and one of the least expensive systems in Europe is Great Britain and Italy. Compared to the healthcare expenditures in African countries, the healthcare systems in the western world are 100-500 times more expensive than for instance the healthcare system in Uganda or Tanzania. The growing burden of musculoskeletal medicine in the western industrialized society is becoming even more prominent through the increasingly aging society, longer life expectancy and higher demands of quality of life as well as the leisure activities of an urbanized society. With the growing burden of musculoskeletal medicine also the consumers for spine care are increasing. As the population grows and aging is increasing the costs will arise significantly, and eat up a considerable amount of the health care budget. For instance the direct cost of musculoskeletal medicine in Germany is more than 20% and the indirect costs more than 40%. Disabilities from spine and limb disorders reach 35% in Germany. Together with the increasing needs for musculoskeletal care also the orthopaedic market place has growth rates of 15% per year and has reached 2005 more than 18 billions as total market. By 2001 spinal implants have participated with 13% of the overall orthopaedic industry. In 2005 this has grown up to 20%, and the reconstructive orthopaedic market as well as the market for trauma devices has relatively seen, decreased. The number of spine surgeries in the United States has increased within 10 years more than 77%. By 2006 the spine market is more than 3.5 billions a year, compared to a little bit more than 1 billion in the year 2000. New devices are arriving on the market. One of these new devices is the artificial disc, which has been predicted to be the most successful product class in the history of industry. Industry predicts a market, which very soon will be bigger than 1 billion in the U.S. In spite of this tremendous growth of the orthopaedic industry and with it of the spinal implant industry less than 4% of the world population uses, however, orthopaedic devices, worth the equivalent of 60% of the world market, meaning that 96% of the world population share only 40% of the world market. There are many reasons for this rapid growth, and some believe that the number of providers that means the surgeons are the drivers of this market. There is, however, no proof by evidence that patients are better served today than maybe 10 or 20 years ago. When keywords “surgery” and “spine” were entered in the Medline in 2005, there were approximately 30’000 hits, however, when entered “cost effectiveness” and “spine” only 169 hits. There is a direct relationship between the number of spine surgeries and sophistication of diagnostic imaging, but no direct relationship of evidence of good care. All this necessitates that the treatment modalities are better monitored, and figured out in multicenter controlled prospective studies, respectively in registries what is the best and most effective treatment for a patient. The frequencies in musculoskeletal disorders are characterized by osteoarthritis as the 4th predicted health problem in females and the 8th predicted health problem in males, and the 1st when considering quality of life indicators and the 1st in frequencies of physician visits and the 4th of all hospitalizations and all surgical procedures. It is the number one in all outpatient procedures. That means these realities of incidence of disease and frequency are not represented in the teaching curricula of medical schools nor in the distribution of research funds. The

Professor and Director MEM Research Center for Orthopaedic Surgery. University of Berne, Stauffacherstrasse 78, CH-3014 Berne, Switzerland

relative increase of fragmented knowledge is reflected in an increasing subspecialty trend. Therefore the percentage of single practice and general practice is decreasing, and the number of specialized practice as well as group practice is increasing. The medical doctors in general, and spine surgeons in particular have to understand that they have to resolve the cost issues through autoregulation by their own community if they want to survive. This reality needs intensive education not only in surgical skills or purely medical skills but also in the understanding of healthcare economy and healthcare regulation.

The complex diversity of orthopaedic surgery and in particular of its subspecialties like spinal surgery can only be changed by education of the new generation of surgeons. The modern information technologies will be the godfather of this fundamental change, which is finally inevitable and going along with the globalization of economy and healthcare. The fundamental questions will remain, whether healthcare services are driven by the real needs of the patients (consumers) or rather by the providers (physicians, hospitals etc.). The growing spinal market will undoubtedly initiate opposite movements to control the explosive costs and slow down the market by governmental regulatories, insurance control, guidelines resulting from evidence-based outcome studies, safety issues, high legal costs for doctors, scrutinization of the surgeon/industry relationship.

So, what is the solution? The specialist societies like orthopaedic and neurosurgical societies as well as the subspecialty societies like the Spine Society of Europe or national spine societies have to take a leadership role in self-regulation of their activities and not leave this function to authorities, who are never confronted with the daily painful sufferings of our patients. The leadership is in education, but not only skills but rather thought processes and the capability to critical analyze our daily practice, and in setting research priorities, which are driven by patient needs. A professional society can be a platform to coordinate research networks and to facilitate acquisition of resources, and finally leadership is defining the qualification of spinal specialists and reinforces their position towards governments, insurances and legal authorities.

Vertebroplastica e lordoplastica

Vertebroplasty and lordoplasty

C. Lamartina, L. Castellani, M. Ferraro, P. Heini[1]

RIASSUNTO

Sebbene il trattamento più frequente in caso di cedimento vertebrale in osteoporosi sia tuttora basato su riposo, antidolorifici e tutori esterni, in caso di grave sintomatologia algica resistente al trattamento conservativo è indicata una procedura di plastica vertebrale con cemento. Questo è un trattamento efficace delle fratture vertebrali da schiacciamento con una rapida riduzione del dolore e prevenzione della deformità. Presentiamo la nostra casistica retrospettiva su 34 pazienti trattati con vertebroplastica, i cui risultati a breve termine sono molto soddisfacenti, consentendo una rapida remissione del dolore, e il cui controllo a 2 anni ha dimostrato la completa remissione del dolore correlato alla vertebra fratturata e la stabilizzazione della deformità. Tuttavia quando si esegue una vertebroplastica non c'è possibilità di correggere la cuneizzazione somatica. Al contrario la lordoplastica è una tecnica che consente una riduzione indiretta della frattura. Abbiamo eseguito uno studio prospettico su 26 pazienti che hanno subito una lordoplastica. Abbiamo riscontrato una riduzione del dolore dell'87%, e una correzione dell'angolo di cifosi segmentale tra 15,2° e 10° e anche un significativo aumento dell'altezza anteriore e media della vertebra. Un immediato controllo del dolore viene ottenuto nella maggior parte dei pazienti. La procedura è sicura ed economicamente vantaggiosa.

Parole chiave: osteoporosi, vertebroplastica, lordoplastica

SUMMARY

Although the most frequent treatment continues to be rest, painkillers and braces, vertebroplasty of osteoporotic vertebrae by percutaneous augmentation with bone cement, is an efficient procedure for the treatment of painful vertebral compression fractures. This is an efficient treatment with rapid release of pain and prevention of ongoing kyphotic deformity of the vertebrae treated. We present our retrospective results on 34 patients treated with vertebroplasty. Short and middle term results (clear-cut rapid remission of pain) are very satisfying and results at 2 year confirm pain control on fractured vertebra and freezing of deformity. However performing a vertebroplasty there is no chance to restore vertebral height. Lordoplasty is another technique to restore kyphosis by indirect fracture reduction as it is used with an internal fixateur. We performed a prospective trial of 26 patients with a lordoplasty procedure. There was a pain relief about 87% and a correction in vertebral and segmental kyphotic angle about 15.2° and 10° and also a significant restoration in anterior and mid vertebral height. An immediate relief of pain is achieved in most patients. The procedure is safe and cost effective.

Key words: osteoporosis, vertebroplasty, lordoplasty

Istituto Ortopedico "Galeazzi", IRCCS Milano, Italia; [1] Inselspital Università di Berna, Svizzera

Le fratture vertebrali da schiacciamento sono frequenti e costituiscono un aspetto caratteristico e spesso invalidante dell'osteoporosi. L'incidenza delle fratture da schiacciamento vertebrale aumenta con il crescere dell'età [1]. Dato l'aumento della popolazione anziana il trattamento di queste fratture sta diventando sempre più importante [2]. Il rischio di uno schiacciamento vertebrale clinicamente evidente per una donna caucasica durante l'arco della vita è di circa il 15% [3]. Il trattamento delle fratture da schiacciamento vertebrali su base osteoporotica è cambiato negli ultimi 10 anni: introducendo cemento mediante una vertebroplastica si ottiene una stabilizzazione della vertebra fratturata oltre ad un immediato controllo del dolore nella maggior parte dei pazienti [4 5].

La vertebroplastica ha guadagnato in popolarità negli ultimi anni per il trattamento delle fratture da schiacciamento su base osteoporotica. Diversi lavori documentano la sua efficacia nel controllo del dolore, nella prevenzione di ulteriori collassi della vertebra stessa e nel mantenimento della postura corretta. Un rapido controllo del dolore è stato registrato a breve e a lungo termine nell'80-90% dei pazienti trattati [6]. Nonostante i grandi successi della vertebroplastica, questa non corregge la cuneizzazione somatica dal momento che blocca la deformità senza correggerla. La deformità del rachide porta ad un aumento della cifosi e quindi a problemi polmonari e gastrointestinali [7]. Si verifica inoltre un aumentato rischio di ulteriori fratture osteoporotiche delle vertebre adiacenti dopo la prima frattura vertebrale [8]. Il recupero dell'altezza del corpo vertebrale e la lordosi del segmento interessato non può essere sufficientemente ottenuta con la vertebroplastica [9]. Se si vuol tentare di ripristinare l'altezza del corpo vertebrale e la lordosi segmentaria riducendo la vertebra fratturata, dato che è riconosciuto che una perdita di lordosi favorisce ulteriori fratture da schiacciamento vertebrale sovraccaricando la colonna anteriore del rachide, si può eseguire una cifoplastica. In ogni caso il recupero della vertebra cuneizzata è al massimo di 6-9° per il fatto che durante la cifoplastica si verifica una perdita di riduzione quando i palloncini vengono rimossi e prima che il cemento venga introdotto nella vertebra [10].

La lordoplastica invece è una tecnica a basso impatto per recuperare e mantenere l'altezza del corpo vertebrale mediante cemento PMMA.

MATERIALI E METODI

Abbiamo analizzato retrospettivamente 34 casi di vertebroplastica (4 uomini/30 donne) dell'età media di 68 anni (minima 62-massima 78) sui 45 eseguiti negli anni 2001 e 2002 presso la seconda sezione di Chirurgia Vertebrale dell'Istituto Ortopedico Galeazzi di Milano, per un totale di 52 vertebre: in 20 pazienti è stato trattato un solo livello, in 10 due e in 4 pazienti tre livelli contemporaneamente. L'intervento di vertebroplastica è stato eseguito tra la VIT e la IVL. Il cemento acrilico è sempre stato iniettato attraverso i peduncoli (40 bilaterale; 12 monolaterale). I tempi di intervento sono risultati compresi tra 30 e 50 minuti per un livello, tra 40 e 70 minuti per due livelli, tra 60 e 110 minuti per tre livelli. Abbiamo effettuato un controllo clinico e radiografico di questi pazienti a 2 anni dall'intervento che ha dimostrato la completa remissione del dolore correlato alla vertebra fratturata e la stabilizzazione della deformità.

Da ottobre 2002 fino al settembre 2004 36 pazienti (11m/25f) sono stati trattati con una lordoplastica per fratture vertebrali da schiacciamento presso l'Inselspital di Berna, Svizzera. Abbiamo eseguito uno studio prospettico non randomizzato su questi pazienti. Criteri di inclusione sono stati: fratture da schiacciamento tipo A1 e A2 con angolo cifotico maggiore di 15°, dolore persistente tale da richiedere ospedalizzazione o immobilizzazione per più di 3 settimane. L'analisi dei risultati è stata eseguita mediante scala analogica visiva (VAS) da 0 a 10, eseguita prima dell'intervento, a 8 settimane e al termine del follow-up almeno 10 mesi dopo l'intervento. Inoltre abbiamo eseguito radiografie tradizionali del tratto di colonna interessato dalla frattura in proiezione anteroposteriore e laterale, a 8 settimane e al termine del periodo di follow-up. Sulle radiografie sono stati valutati: angolo cifotico vertebrale, angolo cifotico segmentario, altezza del corpo vertebrale. Per la valutazione statistica dei risultati abbiamo utilizzato il programma SPSS per Windows (SPPS Inc., Chicago, Illinois, USA), versione 12.0. Per ogni parametro abbiamo valutato valore medio e deviazione standard. La significatività è stata calcolata usando il test Wilcoxon e Mann-Whitney. Il livello di significatività è stato considerato per $p < 0,05$ per tutti i parametri.

TECNICA CHIRURGICA

Le vertebroplastiche sono state eseguite in anestesia generale con paziente prono ad addome libero in posizione neutra. L'intervento viene eseguito in sala di radiologia interventistica, dotata di sistemi di acquisizione ed elaborazione rotazionale delle immagini, progettata con criteri operativi di una moderna sala operatoria. Eseguendo un repere cutaneo si pratica un'incisione di 3 mm attraverso la quale si posiziona un filo di Kirschner da 2,5 mm attraverso il peduncolo, controllando con l'amplificatore. In presenza di osso molto porotico il filo viene inserito a mano, altrimenti sono necessari leggeri colpi di martello. Con controllo ampliscopico, la punta del filo viene posizionata nel centro del corpo vertebrale in proiezione laterale, al centro dell'emisoma in proiezione anteroposteriore. A questo punto un ago-cannula da biopsia ossea (8 G) è introdotto sul filo di Kirschner che viene quindi rimosso. Con un trocar smusso si controlla che l'uscita dell'ago sia libera. Si procede quindi nello stesso modo anche dal lato opposto. A questo punto si può procedere con l'iniezione del cemento, che deve avvenire quando ha raggiunto una sufficiente viscosità per ridurre il rischio di fuoriuscita dal corpo vertebrale sotto controllo ampliscopico continuo; idealmente il corpo vertebrale andrebbe riempito a "nuvola". In media abbiamo impiegato 2 cc di cemento per ogni peduncolo (4 cc per vertebra). In caso si noti la fuoriuscita di PMMA dal corpo vertebrale si deve sospendere immediatamente l'introduzione e riprendere dopo un minuto. Una volta raggiunto il riempimento ideale della vertebra, atteso il completo consolidamento del PMMA, si ritira l'ago.

Il principio della procedura chirurgica della lordoplastica si basa sulla riduzione indiretta della frattura come viene utilizzata nella fissazione interna secondo il principio della legamentotassi. Le vertebre adiacenti vengono pertanto strumentate con cannule da riempimento attraverso entrambi i peduncoli allo stesso modo della vertebra fratturata. Il paziente è in posizione prona in iperestensione su un tavolo operatorio radiotrasparente. La procedura è preferibilmente eseguita in anestesia generale dato che la riduzione chiusa e l'applicazione del momento lordotico risulta doloroso per il paziente. Inoltre il monitoraggio dei segni vitali può essere eseguito con migliore precisione in anestesia generale. La lordoplastica può anche essere eseguita in anestesia locale ma le argomentazioni sopra riportate devono essere tenute in considerazione.

Inizialmente la riduzione dovuta alla posizione prona viene documentata usando l'amplificatore di brillanza in proiezione laterale. Dopo incisione cutanea, fili di Kirschner da 2 mm vengono posizionati nei peduncoli usando l'amplificatore in proiezione anteroposteriore. Una volta raggiunto il bordo mediale del peduncolo l'amplificatore viene posto nuovamente in laterale per verificare che l'estremità dei fili di Kirschner sia giunta in corrispondenza del muro posteriore del corpo vertebrale. Quindi aghi da biopsia ossea del calibro di 8 G sono posizionati al centro del corpo vertebrale. Dopo la rimozione dei fili di Kirschner viene eseguita una vertebroplastica dei corpi vertebrali adiacenti mediante cemento PMMA sotto controllo ampliscopico in laterale. La tecnica chirurgica segue una stretta procedura. Il cemento viene iniettato solo ad una giusta viscosità [11]. È importante capire che l'inserimento del trocar determina l'aggiunta di un altro cc di cemento. Senza il trocar la cannula si fletterebbe. Dopo il posizionamento del trocar le cannule devono essere avanzate di circa 5 mm per essere completamente avvolte dal cemento. Quando il cemento si è consolidato, la vertebra fratturata viene ridotta applicando un momento lordotico sulle cannule. Le cannule vengono quindi tenute in posizione di riduzione o con una pinza da riduzione (tipo Weber) o connettendo tra loro le cannule con un trocar smusso (Fig. 1). Questo consente di applicare e mantenere un momento lordotico sulla vertebra fratturata. L'entità della forza applicata dipende dall'elasticità del sistema cannula-trocar che viene utilizzato (questo fa parte di uno studio tuttora in corso). Mentre il pretensionamento viene mantenuto, la vertebra fratturata viene rinforzata mediante iniezione di cemento bipeduncolare come in una vertebroplastica. È eventualmente pos-



Fig. 1. Le fasi salienti della lordoplastica (vedi testo).

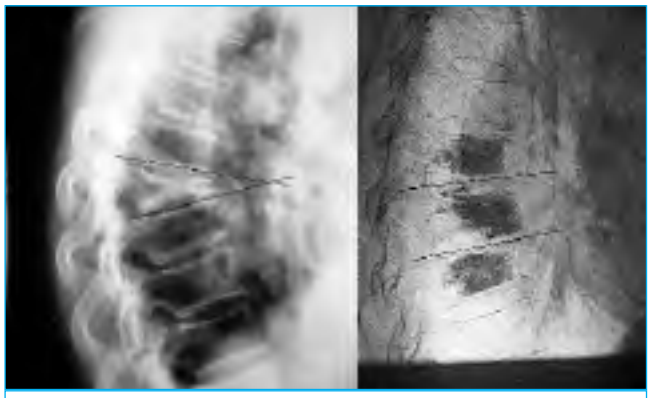

Fig. 2. Donna di 78 anni con frattura in osteoporosi 8 mesi dopo l'esordio dei sintomi. Severa cuneizzazione del soma di VIIT trattata con lordoplastica.

sibile associare una procedura di cifoplastica sulla vertebra fratturata in casi selezionati per migliorare la riduzione della frattura. Quando il cemento è consolidato le cannule vengono liberate e rimosse (Fig. 2).

In alternativa è possibile utilizzare un dispositivo che consente di eseguire la lordoplastica spostando il fulcro della leva dal muro posteriore e dalle articolari posteriori della vertebra fratturata alla superficie cutanea riducendo così il rischio di fratture del muro posteriore. Inoltre tale dispositivo consente una minore escursione del braccio di leva costituito dagli aghi da biopsia facilitando la manovra di riduzione. Infine è possibile modulare l'entità della leva mediante la vite di riduzione (Fig. 3).

RISULTATI

Tutti i 34 pazienti operati di vertebroplastica sono stati dimessi in prima giornata post-operatoria. Sono risultati liberi da sintomatologia algica fin dall'immediato post-operatorio 33/34 pazienti. Una paziente affetta da grave cifosi angolare in sede di frattura ha continuato a lamentare sintomatologia algica simile alla pre-operatoria. Abbiamo osservato l'uscita del cemento dal corpo vertebrale in

Fig. 3. Dispositivo per lordoplastica.

12 casi, tutti assolutamente asintomatici. In 4 casi il PMMA è fuoriuscito nello spazio discale, in 7 l'estrusione è stata anteriore, in un solo caso il cemento è penetrato all'interno del canale spinale, comunque senza causare alcun sintomo. Nello stesso caso, entro due mesi dall'intervento, abbiamo riscontrato la frattura di una vertebra non confinante con la trattata. Abbiamo effettuato un controllo clinico e radiografico di questi pazienti a 2 anni dall'intervento che ha dimostrato la completa remissione del dolore correlato alla vertebra fratturata e la stabilizzazione della deformità.

Dei 36 pazienti operati di lordoplastica (6 uomini/20 donne, età media 71,5 anni (minima 56, massima 86) 26 hanno seguito un follow-up di 15,1 mesi (10-24) dopo l'intervento. Tre pazienti sono morti durante il follow-up per cause non correlate alla chirurgia, uno è stato perso al follow-up e quindi escluso dallo studio, due hanno subito un intervento di riduzione e stabilizzazione a cielo aperto per una persistente instabilità segmentale e quattro pazienti non si sono presentati ai controlli. Le lordoplastiche sono state eseguite su fratture del passaggio dorso-lombare. In tre pazienti è stata eseguita una lordoplastica su due livelli.

Sono stati operati 8 pazienti in anestesia locale, 18 in anestesia generale. Il tempo chirurgico è stato mediamente di 61 (40-90) minuti, la durata media della degenza ospedaliera è stata di 3 (1-8) giorni. Prima dell'intervento i pazienti avevano sintomatologia dolorosa da 48 (2-360) giorni. In seguito all'intervento si è verificato una regressione del dolore di circa l'87% e un significativo calo della VAS da 7,3 preoperatorio a 2,4 ($p < 0,001$) dopo 8 settimane e 1,9 ($p < 0,001$) dopo 16 mesi.

Effettuando una lordoplastica c'è stata una significativa e stabile correzione dell'angolo di cifosi vertebrale e segmentaria durante il periodo di follow-up rispettivamente di 15,2° ($p < 0,001$) e 10° ($p < 0,001$). Grazie alla posizione prona sul lettino operatorio c'è stato un significativo grado di recupero spontaneo della lordosi vertebrale e segmentale rispettivamente di 8,2° ± 5,9° ($p = 0,008$) e 15,3° ± 12,4° ($p = 0,008$). Eseguendo la lordoplastica c'è stato un ulteriore recupero della lordosi vertebrale di 5,9° ± 5,9° ($p = 0,024$).

Grazie alla procedura di lordoplastica c'è stato un significativo recupero del muro vertebrale anteriore di 11,0 mm ± 5,7 mm ($p < 0,001$) e dell'altezza vertebrale centrale di 8,8 mm ± 5,6 mm ($p < 0,001$). Dal momento che le fratture osteoporotiche causano principalmente una deformità in cifosi o un collasso dell'altezza vertebrale centrale, il recupero del muro vertebrale posteriore non è stato significativo (1,8 mm ± 5,5 mm).
Abbiamo inoltre eseguito un'indagine statistica immaginando il peggiore e il migliore scenario possibile, dato che abbiamo perso 10/36 pazienti al follow-up per le motivazioni sopra menzionate. Per questa valutazione abbiamo attribuito i peggiori e i migliori risultati, ottenuti nella nostra serie clinica, a quei pazienti in cui i dati raccolti nel follow-up sono stati incompleti e abbiamo elaborato statisticamente i risultati. Non c'è stata una differenza significativa tra le elaborazioni effettuate sui 26 pazienti seguiti per tutto il follow-up e quelle effettuate sul peggiore e migliore scenario possibile, eccetto che per il recupero del muro vertebrale posteriore.
Abbiamo registrato le seguenti complicazioni: un paziente ha lamentato transitori sintomi radicolari molto probabilmente causati da una compressione foraminale del nervo durante le manovre di riduzione. Un paziente ha richiesto una conversione da anestesia locale a generale per dolore eccessivo durante la procedura. Un paziente ha avuto una frattura di una vertebra adiacente 4 settimane dopo la lordoplastica, la quale è stata trattata con una vertebroplastica senza complicazioni. Due pazienti hanno sviluppato un'instabilità segmentale dei segmenti adiacenti e per questo sono stati trattati con stabilizzazione interna e spondilodesi.
Non abbiamo avuto complicazioni maggiori durante l'introduzione del cemento, come embolia polmonare o dispersioni nel canale vertebrale.

DISCUSSIONE

Le fratture da collasso vertebrale su base osteoporotica sono la causa principale del dolore vertebrale negli anziani. Anche se solo un terzo di tutte le fratture vengono clinicamente diagnosticate, le loro conseguenze hanno un grave impatto sull'efficienza fisica, sulla qualità di vita e sulla sopravvivenza dell'individuo. Dato l'aumento dell'età media della popolazione, ci si aspetta che l'incidenza delle fratture su base osteoporotica triplicherà nei prossimi 30 anni [12].
L'obiettivo del trattamento è la risoluzione del dolore e il recupero della funzione del rachide con un approccio a basso impatto per il paziente. Il trattamento ideale deve mirare a un'immediata risoluzione del dolore correlato alla frattura e ad un duraturo recupero dell'altezza vertebrale con correzione della deformità angolare. Diverse pubblicazioni hanno dimostrato il beneficio della cifoplastica nella riduzione del dolore e nel recupero della lordosi [4 5].
Sia la vertebroplastica sia la cifoplastica danno un immediato controllo del dolore dato che stabilizzano la vertebra fratturata e prevengono la progressione della deformità. Le tipiche complicazioni come la diffusione extravertebrale del cemento e l'embolia polmonare sono meno frequenti nella cifoplastica data la bassa pressione di introduzione del cemento [10]. Inoltre nella cifoplastica il recupero dell'altezza e la riduzione della cifosi viene ottenuto grazie alla dilatazione dei palloncini. Esistono segnalazioni di recupero parziale di altezza del corpo vertebrale da 0 a 90% e di correzione dell'angolo di cifosi fino a 9,5° [13]. Allo stesso tempo esiste un problema correlato alla procedura nell'entità della correzione: quando in alcuni pazienti si raggiunge infatti una correzione soddisfacente con i palloncini, la riduzione finale dopo la cementazione è del 25% inferiore per il fatto che alla rimozione dei dilatatori si registra un collasso parziale [10].
Usando la lordoplastica abbiamo ottenuto una migliore riduzione iniziale (15,2° e 10° nell'angolo di cifosi vertebrale e segmentaria) e abbiamo avuto una minore perdita di riduzione al follow-up rispetto alla cifoplastica [9]. Inoltre non abbiamo assistito a nessuna perdita di riduzione durante l'esecuzione della lordoplastica come invece si verifica nella cifoplastica [10].
In uno studio clinico, Grados et al. [14] hanno riportato 34 casi di nuove fratture da schiacciamento dei corpi vertebrali ad un follow-up medio di 48 mesi in 13 su 25 pazienti trattati con vertebroplastica (52%). Eseguendo una lordoplastica c'è un rinforzo delle vertebre craniali e caudali adiacenti alla frattura. Pertanto ci si attende un rischio ridotto di fratture nei corpi vertebrali adiacenti con un effetto preventivo. Nel nostro studio abbiamo avuto un solo caso con una frattura della vertebra craniale adiacente al follow-up. Questa frattura è stata trattata con una vertebroplastica senza complicanze.
Abbiamo inoltre osservato casi di piccole fuoriuscite di cemento durante vertebroplastica, come molti Autori segnalano [15]. In ogni caso questi pazienti non mostrano alcun segno clinico correlato. Pertanto pensiamo che il rischio aggiuntivo di queste piccole fuoriuscite durante la cementazione delle vertebre adiacenti sia giustificato dal beneficio della lordoplastica e dalla stabilizzazione preventiva di queste vertebre. Ultimo ma non meno importante il costo dei materiali è di un terzo rispetto alla cifoplastica.

CONCLUSIONI

La lordoplastica è una tecnica a basso impatto per recuperare la funzione vertebrale mediante il ripristino dell'altezza del corpo vertebrale e la correzione dell'angolo di deformità usando cemento PMMA. Un recupero fino a 13° può essere ottenuto con questa tecnica. Nella gran parte dei pazienti viene ottenuto il controllo del dolore. La procedura è sicura ed economicamente vantaggiosa. Altri studi su questa procedura sono necessari.

BIBLIOGRAFIA

1. Kanis JA, Pitt FA *Epidemiology of osteoporosis.* Bone 2005;13:S7-S15.
2. Ryan PJ, Blake G, Herd R, Fogelman I. *A clinical profile of back pain and disability in patients with spinal osteoporosis.* Bone 1994;15:27-30.
3. Dennison E, Cooper C. *Epidemiology of osteoporotic fractures.* Horm Res 2000;54:58-63.
4. Kallmes DF, Jensen ME. *Percutaneous vertebroplasty.* Radiology 2003;229:27-36.
5. Peh WCG, Gilula LA, Peck DD. *Percutaneous vertebroplasty for severe osteoporotic vertebral body compression fractures.* Radiology 2002;223:121-6.
6. Cook DJ, Guyatt GH, Adachi JD, Clifton J. *Quality of life issues in women with vertebral fractures due to osteoporosis.* Arthritis Rheum 1993;36:750-6.

[7] Schlaich C, Minne HW, Bruckner T, Wagner G. *Reduced pulmonary function in patients with spinal osteoporotic fractures.* Osteoporos Int 1998;8:261-7.

[8] Espallargues M, Sampietro-Colom L, Estrada MD, Solà M. *Identifying bone-mass-related risk factors for fracture to guide bone densitometry measurements: a systematic review of the literature.* Osteoporos Int 2001;12:811-22.

[9] Berlemann U, Franz T, Orler R, Heini PF. *Kyphoplasty for the treatment of osteoporotic vertebral fractures: a prospective non-randomized study.* Eur Spine J 2004;13:496-501.

[10] Heini PF, Orler R. *Kyphoplasty for treatment of osteoporotic vertebral fractures.* Eur Spine J 2004;13:184-92.

[11] Krebs J, Ferguson SJ, Bohner M, Baround G, Steffen T, Heini PF. *Clinical measurements of cement injection pressure during vertebroplasty.* Spine 2005;30:E118-22.

[12] Truumees E. *Osteoporosis.* Spine 2001;26:930-2.

[13] Dudensey S, Lieberman IH, Reinhardt MK, Hussein M. *Kyphoplasty in the treatment of osteolytic vertebral compression fractures as a result of multiple myeloma.* J Clin Oncol 2002;20:2382-7.

[14] Grados F, Depriester C, Cayrolle G, Hardy N, Deramond H, Fardellone P. *Long-term observations of vertebral osteoporotic fractures treated by percutaneous vertebroplasty.* Rheumatology 2000;39:1410-4.

[15] Heini PF, Orler R. *Vertebroplasty in severe osteoporosis. Technique and experience with multi-segment injection.* Orthopäde 2004;33:22-30.

Cifoplastica nelle fratture vertebrali osteoporotiche

G. Costanzo, A. Ramieri, P. Cellocco, V. Barci, G. Macali

RIASSUNTO

Il trattamento conservativo delle fratture da osteoporosi rimane ancora oggi il più diffuso ed adottato. Tuttavia, procedure chirurgiche alternative, come la cifoplastica, sono state introdotte allo scopo di risolvere rapidamente il sintomo dolore, favorendo il recupero funzionale immediato del paziente anziano. La cifoplastica, in particolare, offre anche la possibilità di trattare recenti deformità del corpo vertebrale per le potenziali capacità riduttive insite nella tecnica stessa.

Parole chiave: rachide, frattura, osteoporosi, cifoplastica

SUMMARY

Vertebral osteoporotic compression fractures are currently treated using a conservative approach. Nevertheless, additional surgical procedures, such as percutaneous balloon kyphoplasty, have been introduced with the aim to quickly address back pain, thus facilitating immediate functional recovery in elderly patients. Kyphoplasty also gives the chance to treat recent deformities of the vertebral body due to its ability to restore the appropriate vertebral height.

Key words: spine, fracture, osteoporosis, kyphoplasty

INTRODUZIONE

Generalmente, le fratture vertebrali osteoporotiche dolorose sono trattate in maniera conservativa mediante immobilizzazione a letto, farmaci, ortesi. In alcuni casi, tuttavia, queste procedure possono essere mal tollerate, provocare decubiti o, comunque, non ottenere la scomparsa della sintomatologia dolorosa per mancata consolidazione delle frattura e/o deformità residua.
La cifoplastica è una tecnica chirurgica mininvasiva, che attraverso l'iniezione nel corpo vertebrale fratturato di polimetilmetacrilato (PMMA) o, in alternativa, di sostituti sintetici dell'osso riassorbibili [1], ha lo scopo di trattare la deformità cifotica e il dolore. Presenta vantaggi relativi al basso rischio di diffusione del PMMA e all'effetto correttivo sulla deformità del corpo vertebrale [2].

Ortopedia, Università "La Sapienza", ICOT Polo Pontino e Fondazione Don C. Gnocchi, Roma

TECNICA

In anestesia generale, il paziente è posizionato prono su letto radiotrasparente. Se disponibili, due amplificatori di brillanza possono essere utilizzati per la visione simultanea in proiezione AP e LL. Individuato il livello da trattare, l'approccio, generalmente percutaneo, potrà essere transpeduncolare o extrapeduncolare, mono o biportale. Posizionata la cannula di lavoro, si procede all'introduzione di un palloncino (espansore osseo gonfiabile in materiale polimerico espandibile ad alta resistenza; IBT-inflatable bone tamp), che progressivamente dilatato all'interno del corpo vertebrale, ha lo scopo di ridurre il collasso del corpo vertebrale e creare una cavità entro la quale verrà successivamente iniettato a bassa pressione il PMMA (Fig. 1A-B).

INDICAZIONI, CONTROINDICAZIONI E RISULTATI

L'indicazione di scelta della cifoplastica è il trattamento di crolli vertebrali osteoporotici (o osteolitici) in compressione, recenti, progressivi e/o dolorosi. La frattura vertebrale osteoporotica operabile è quella che coinvolge la sola colonna anteriore, classificata come frattura AO tipo A1 o A2. La valutazione della morfologia e dell'età della frattura richiede esami pre-operatori TC e RM (sequenze STIR) [3].
Generalmente controindicata nelle frattura da scoppio per rottura del muro posteriore, può, tuttavia, essere applicata per via percutanea anche in fratture tipo A3.1 (Fig. 2) o, a cielo aperto, associando l'osteosintesi e l'atto decompressivo posteriore prima di introdurre il PMMA (Fig. 3).
I risultati di questa metodica sono evidenti: la scomparsa della sintomatologia dolorosa varia nelle differenti casistiche [4] ma è sempre

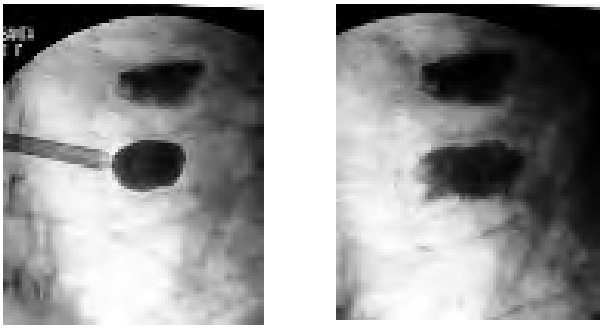

Fig. 1. Controllo ampliscopico durante cifoplastica percutanea transpeduncolare monoportale di T8 (cifoplastica T7 eseguita 1 mese prima). A) dilatazione del palloncino ad azione riduttiva; B) riempimento del corpo con PMMA.

Fig 2. Frattura L1 tipo A3.1 trattata mediante cifoplastica percutanea transpeduncolare monoportale: controllo radiografico post-operatorio.

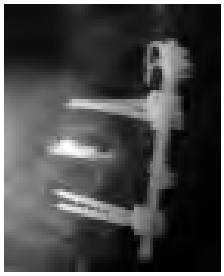

Fig. 3. Frattura T12 da scoppio in paziente emodializzata, trattata con decompressione, stabilizzazione e cifoplastica a cielo aperto extrapeduncolare.

percentualmente elevata, come anche la capacità di riduzione della deformità del corpo vertebrale [2 3]. L'azione antalgica è verosimilmente attribuibile al miglioramento della biomeccanica (load-bearing, load-sharing), microstrutturalmente alterata dall'evento fratturativo, nonché alla reazione esotermica che avviene durante la polimerizzazione del PMMA [5 6]. Le complicanze, correlate principalmente allo stravaso di PMMA nello speco vertebrale o nel circolo sanguigno, sono rare [4], mentre rimane a tutt'oggi da definire la frequenza di nuove fratture o di successivi crolli ai livelli di confine, sopra o sottostanti la vertebra trattata [7].

In conclusione, la cifoplastica è attualmente da considerare una procedura sicura ed affidabile, da utilizzare nei crolli vertebrali da osteoporosi, singoli o multipli, avvenuti in epoca recente e perciò potenzialmente riducibili. Va considerata metodica di scelta per prevenire complicanze extrascheletriche nel paziente anziano immobilizzato. L'applicazione in fratture più complesse o in soggetti più giovani mediante sostanze riassorbibili, alternative al PMMA, ha le potenzialità per modificarne in tempi rapidi le indicazioni.

BIBLIOGRAFIA

1. Sequeiros RB, Binkert CA, Carrino JA. *Bone augmentation: past, present and future*. Semin MusculoSkelet Radiol 2006;10:111-23.
2. Lieberman IH, Dudeney S, Reinhardt M-K, Bell G. *Initial outcome and efficacy of "kyphoplasty" in the treatment of painful osteoporotic vertebral compression fractures*. Spine 2001;26:1631-38.
3. Phillips FM, Pfeifer BA, Lieberman IH, Kerr EJ, Choi IS, Pazianos AG. *Minimally invasive treatments of osteoporotic vertebral compression fractures*. AAOS Instr Course Lect 2003;52:559-67.
4. Sandri A, Cassini M, Pasquetto D, Bartolozzi P. *La vertebroplastica e la cifoplastica nel trattamento delle fratture dolorose del rachide osteoporotico*. Ital J Spinal Disord 2003;3:337-44.
5. Belkoff SM, Mathis JM, Fenton DC, Scribner RM, Reiley ME, Talmadge K. *An ex vivo biomechanical evaluation of an inflatable bone tamp used in the treatment of compression fracture*. Spine 2001;26:151-6.
6. Eriksson RA, Albrektsson T, Magnusson B. *Assessment of bone viability after heat trauma: A histological, histochemical and vital microscopic study in the rabbit*. Scand J Plast Reconstr Surg 1984;18:261-8.
7. Bouza C, Lopez T, Magro A, Navalpotro L, Amate JM. *Efficacy and safety of balloon kyphoplasty in the treatment of vertebral compression fractures: a systematic review*. Eur Spine J 2006;21:1-18.

G.I.O.T. 2006;32(suppl. 1):S54-S59

Fratture del rachide cervicale medio-inferiore (C3-C7)

Lower cervical spine fractures (C3-C7)

A. Solini, G. Gargiulo

RIASSUNTO

Le fratture del rachide cervicale medio inferiore (C3-C7) sono prodotte dalla risultante dell'azione dei diversi vettori di forza applicati durante l'atto traumatico ad alta energia sulla peculiare anatomia del rachide cervicale. Un attento studio clinico ed un accurato e approfondito iter diagnostico attraverso l'imaging delle strutture ossee, discali, ligamentose e neurologiche del paziente con frattura cervicale è indispensabile per la scelta del trattamento più opportuno da eseguire. Le scelte terapeutiche differiscono secondo il tipo e la stabilità della lesione, la presenza di frammenti osteo-discali protrudenti nel canale vertebrale e di un danno neurologico completo o incompleto, evolutivo o stabilizzato. Gli Autori suggeriscono possibili scelte terapeutiche seguendo classificazione delle fratture vertebrali cervicali proposta da Argenson, enfatizzando l'accesso chirurgico per via anteriore.

SUMMARY

Cervical spine fractures are produced as a result of cervical spine anatomy and mechanism of injury which differentiate them according to the principal trauma force vector. A careful clinical and neurological evaluation and good quality imaging study showing osseous, discoligamentous and neurological structures are essential to define the patient with cervical fracture. Treatment options, which differ significantly among them, will be discussed according to Argenson classification with emphasis on anterior surgical techniques.

INTRODUZIONE

Le fratture e/o lussazioni del rachide cervicale medio inferiore (C3-C7) rappresentano una causa drammatica di morbidità e mortalità. Spesso misconosciute nei politraumi più gravi, possono portare a risultati disastrosi se non sospettate, riconosciute e adeguatamente trattate. In questo lavoro si propongono alcuni suggerimenti per un corretto iter diagnostico e terapeutico di queste lesioni.

Centro per lo studio e la chirurgia del rachide cervicale, SSCVD Chirurgia Vertebrale, U.C. Ortopedia, A.S.O. S. Giovanni Battista Molinette, Torino

Indirizzo per la corrispondenza:
Dott. Giosuè Gargiulo, Corso M. D'Azeglio 61, 10126 Torino

CENNI DI ANATOMIA

Il rachide cervicale sostiene la testa e protegge gli elementi nervosi permettendo al tempo stesso i movimenti complessi del collo.
Le vertebre da C3 a C7 sono simili anatomicamente e sono responsabili della maggior parte della flessione ed estensione ed inclinazione laterale del rachide cervicale con una escursione da 8 a 17 gradi in flessione per ogni segmento di moto, da 4 a 11 gradi di inclinazione laterale, partecipando alla rotazione del capo per il 50% con la cerniera occipito-cervicale.
I legamenti longitudinali anteriori e posteriori aderiscono ai dischi ad ogni livello garantendo il mantenimento dei rapporti tra i segmenti vertebrali. Posteriormente i ligamenti gialli, interspinosi, sopraspinosi e soprattutto le capsule articolari ed il legamento nucale concorrono nel preservare la stabilità intersegmentaria influenzata anche dalla muscolatura paraspinale. Le strutture ossee offrono poca partecipazione alla stabilità del rachide cervicale se non nell'integrità della propria struttura anatomica (corpo, uncus e faccette articolari) per cui l'integrità delle strutture disco-ligamentose è l'elemento più importante nel mantenere l'allineamento e la stabilità vertebrale.
Il sacco durale occupa approssimativamente il 75% della sezione trasversa del canale vertebrale. Il midollo spinale, di forma cilindrica, presenta un rigonfiamento fusiforme tra C4 e C6 con un diametro compreso tra 8 e 9 mm mentre le dimensioni del canale vertebrale sono comprese in media tra 14 e 23 mm. A livello C4-C6 lo spazio epidurale è pertanto ridotto rendendo più vulnerabile il midollo spinale agli insulti traumatici.
Le radici spinali in numero di 8 (la prima emerge tra l'occipite e C1) fuoriescono attraverso i canali radicolari occupandone il 1/3 inferiore distribuendosi in periferia al rispettivo dermatomero e miomero, dove è frequente una embricatura terminale tra le radici contigue.

EPIDEMIOLOGIA E EZIOPATOGENESI

Studi epidemiologici hanno evidenziato una incidenza annua di 350 fratture cervicali per milione di abitanti di cui il 14% con danno neurologico con una importante ricaduta sulla spesa pubblica e sullo stato assistenziale[2 3 6 7].
Le fratture del rachide cervicale sono causate prevalentemente da traumi indiretti per applicazione di forze di flessione, compressione, rotazione ed estensione al capo, al mento e più raramente al tronco. Il trauma supera le resistenze prodotte dalle strutture ligamentose ed ossee e determina fratture, lussazioni o fratture lussa-

zioni di morfologia diversa secondo l'entità, direzione e sequenzialità dei vettori di forza variamente associati.
Nei giovani adulti le lesioni avvengono in genere per traumi ad alta energia per incidenti automobilistici o motociclistici, cadute dall'alto e attività sportive (tuffi, hockey sul ghiaccio, rugby e sport equestri), nei soggetti più anziani occorrono anche per traumi banali per una semplice caduta. Nei bambini le lesioni del rachide cervicale medio-inferiore sono meno frequenti e più spesso mortali, prevalentemente ligamentose, a seguito di cadute ed incidenti stradali.

CLASSIFICAZIONE

La classificazione di più semplice applicazione, sufficientemente comprensiva e più facilmente memorizzabile è secondo noi quella proposta da Argenson [1] che divide le lesioni in 4 gruppi in base alla direzione del vettore di forza prevalente (flessione, compressione, rotazione ed estensione) e ciascun gruppo in tre classi secondo l'intensità della forza applicata (Fig 1). Riprendendo la classificazione di Denis per il rachide toraco-lombare, Argenson distingue nel rachide cervicale 3 colonne di cui quella media è puramente disco-ligamentosa formata dalla parte posteriore del disco e dal legamento longitudinale posteriore. Questa sezione rappresenta il perno e la chiave di volta della stabilità del rachide cervicale in quanto la sua compromissione associata alla lesione di una delle altre due colonne è sinonimo di instabilità e richiede un trattamento più aggressivo, chirurgico, della lesione traumatica.

QUADRO CLINICO

In tutti i casi in cui il meccanismo traumatico e/o la presenza di ferite o abrasioni del capo o del volto fanno sospettare una lesione del rachide cervicale questa deve essere ricercata ed il paziente trattato con presidi e manovre che ne impediscano una eventuale ulteriore dislocazione dal primo soccorso fino ai primi radiogrammi [9].
Il quadro clinico può essere caratterizzato dal semplice dolore locale o essere complicato dalla comparsa di un danno neurologico, midollare e/o radicolare, completo o incompleto.
In un paziente cosciente e supino la semplice ispezione della colonna cervicale e la palpazione dei processi spinosi può evidenziare punti dolorosi elettivi e disallineamenti del profilo cutaneo. Il paziente può essere invitato a ruotare leggermente il capo lateralmente osservandone la progressione e la modalità di arresto (l'assimetria dell'escursione nei due sensi e il suo arresto brusco può essere indice di una lesione articolare monolaterale).
In un paziente incosciente la lesione deve essere invece sempre sospettata ed il paziente trattato come ne fosse affetto.
Al momento del trauma la comparsa di uno shock spinale può mascherare la reale entità del danno neurologico in quanto l'edema midollare post-traumatico può interrompere la trasmissione assonale distalmente alla sede di lesione. Solo alla sua risoluzione segnalata dalla ricomparsa del riflesso bulbocavernoso (livello S3-S4 del cono midollare) che nella maggior parte dei casi si ristabilisce entro 24 ore dal trauma indicando la ripresa dell'arco diastaltico midollare al di sotto del livello di lesione, si può valutare la reale entità del danno neurologico. Nel deficit neurologico completo la funzione del midollo spinale distalmente alla sede di lesione permane assente. Nel deficit incompleto alcune funzioni possono ricomparire in tempi e modi diversi dando luogo a sindromi diverse. In particolare il risparmio della funzione sacrale (sensibilità perineale, funzione motoria rettale e attività flessoria dell'alluce) governata dai fasci corticospinale e spinotalamico che decorrono nei cordoni midollari laterali può essere il primo segnale clinico di continuità strutturale e funzionale del midollo spinale. La lesione midollare incompleta più frequente è la *sindrome midollare centrale* causata dalla lesione della materia grigia centrale con conservazione dei fasci cordonali periferici. Ad un quadro iniziale di tetraplegia con risparmio della sensibilità perineale segue il ripristino rapido della funzione intestinale e vescicale con graduale recupero della forza agli arti inferiori, minore in quelli superiori secondo la compromissione della sostanza grigia in sede di lesione.
La *sindrome midollare anteriore* è caratterizzata dalla perdita motoria e sensoriale completa ad eccezione della propriocezione e della sensibilità alla pressione profonda con prognosi peggiore per il recupero funzionale. La *sindrome midollare posteriore* è più rara con perdita della propriocezione, della sensibilità alla pressione profonda e la sensibilità dolorifica profonda con deambulazione concessa ma steppante. La *sindrome di Brown Sequard* conseguente a lesione unilaterale è caratterizzata da deficit motorio omolaterale alla lesione e ipoestesia termo-dolorifica controlaterale con buon recupero delle funzioni neurologiche compresa la deambulazione.
Le lesioni radicolari interessano invece i nervi spinali che emergono a livello della lesione vertebrale in associazione o meno alla compromissione del midollo. La prognosi è in genere favorevole per quanto riguarda il recupero motorio.
Nelle lesioni cervicali bisogna quindi valutare al momento del trauma la motilità spontanea degli arti e la funzionalità rettale per evidenziare e quantificare il danno neurologico, monitorandone l'attività nel tempo per valutarne la reale entità a fini prognostici.
Se il paziente è incosciente solo una riferita perdita del controllo degli sfinteri e la comparsa di un priapismo può fare sospettare la presenza di una lesione midollare. La risposta agli stimoli nocicettivi, i riflessi ed il tono rettale possono fornire comunque indicazioni sullo stato funzionale del midollo spinale così come la presenza di una respirazione spontanea con elevazione dei margini costali indica una innervazione toracica normale.

IMAGING

Il sospetto clinico deve essere confermato da un semplice esame radiografico nelle due proiezioni standard. La proiezione laterale evidenzia il livello, la potenziale instabilità e suggerisce il meccanismo traumatico della maggior parte dei casi [5]. Le radiografie mostrano l' allineamento sul piano frontale e sagittale del rachide, le fratture del corpo e/o dell'arco posteriore e indirettamente le lesioni disco-ligamentose. Seguendo il profilo osseo del canale vertebrale può essere sospettata una compressione midollare e in rachidi apparentemente normali l'allargamento dello spazio aereo prevertebrale può essere l'unico indizio di lesioni poco visibili (fr.

monoarticolari composte o traumi in iperestensione). La proiezione laterale però può non evidenziare lesioni vertebrali del passaggio C6-C7-T1, interessato nel circa 30% dei casi, per la sovrapposizione del cingolo scapolo-omerale. In questi casi la "proiezione del nuotatore" se attuabile, può identificare le lesioni misconosciute.
La morfologia e la potenziale instabilità dei livelli evidenti o sospettati vengono definiti con TAC e RNM.
L'esame TAC con ricostruzione sagittale bi o tridimensionale mostra la scomposizione dei frammenti, l'interessamento delle colonne, il grado di compromissione del canale vertebrale e radicolare e conferma fratture sospettate ma non chiaramente visibili nei radiogrammi normali come le fratture monoarticolari [8]. In queste è tipico il "segno dell'uncus" per cui il bordo posteriore del corpo superiore ruota ed appare asimmetrico rispetto agli uncus del corpo inferiore nei tagli passanti per il piano discale [9].
La RNM nei traumi cervicali dovrebbe essere l'esame di prima scelta poiché offre una visone panoramica del rachide ma spesso è di difficile esecuzione in emergenza per le condizioni generali del paziente o perchè il pronto soccorso di accettazione ne è sprovvisto. Nelle sequenze in T1 mostra le dimensioni del canale vertebrale e la compressione midollare, mentre nelle sequenze in T2 evidenzia la compromissione degli elementi discoligamemtosi, la compressione del sacco durale da parte di ernie, frammenti ossei o ematomi, le lesioni edematose, necrotiche o emorragiche del midollo spinale e la loro estensione longitudinale offendo iniziali elementi prognostici sulle possibilità di recupero del danno neurologico [4].
L'integrazione tra radiografie, TAC e RNM permette di stabilire la complessità e la stabilità della lesione.

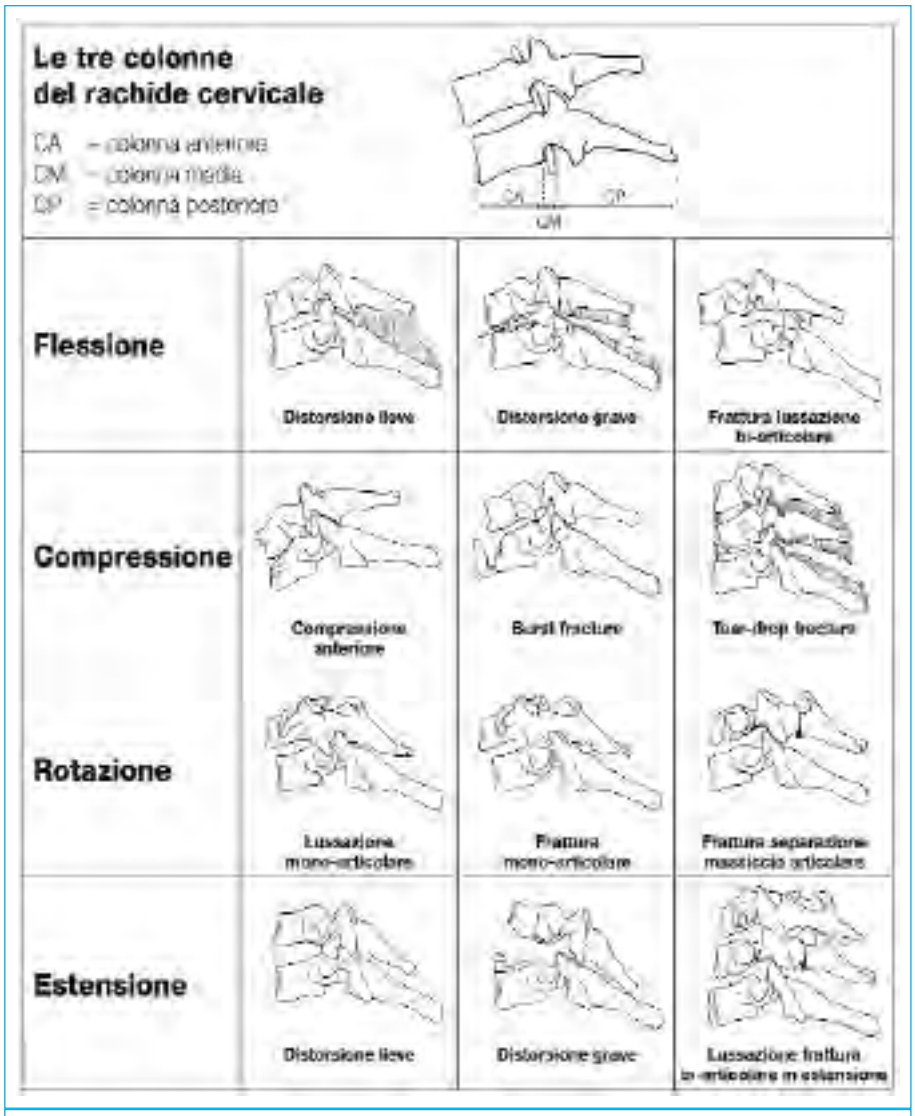

Fig. 1. Classificazione delle fratture-lussazioni cervicali secondo Argenson.

TRATTAMENTO

La finalità del trattamento delle lesioni cervicali è di ottenere un rachide allineato e stabile, decomprimendo le strutture neurologiche quando necessario, evitando manovre, conservative o chirurgiche, che possano aggravare la lesione stessa.
Una volta definite, le lesioni vertebrali cervicali dovrebbero essere trattate appena possibile. Questo assioma è maggiormente valido nei politraumi in quanto consente di procedere al trattamento delle altre lesioni in sicurezza [9].
In tutti i casi il rachide cervicale viene inizialmente immobilizzato in collare fino alla definizione della lesione.

La classificazione di Argenson permette di scegliere la strategia terapeutica più opportuna nei vari tipi.
Tra le lesioni in flessione le distorsioni lievi possono richiedere un trattamento chirurgico solo quando si associano ad ernie del disco post-traumatiche. Nelle distorsioni gravi invece, l'interruzione della colonna media e delle formazioni capsulo-ligamentose posteriori compromettono la stabilità del rachide cervicale a breve e medio termine imponendo un trattamento chirurgico che noi preferiamo eseguire per via anteriore asportando il disco per evitarne l'accidentale dislocazione posteriore durante le manovre di riallineamento, realizzando una artrodesi intersomatica con innesto osseo tricorticale iliaco secondo Smith e Robinson e placca anteriore, protetta da un collare cervicale per 2 mesi. Solo nei casi in cui l'imaging ci evidenzia una anatomia prevalentemente ridotta con minime possibilità di dislocazione posteriore del disco ma potenzialmente instabile preferiamo una sintesi e artrodesi posteriore (Fig. 2). Nelle fratture lussazioni biarticolari la riduzione viene eseguita per via anteriore per controllare il disco. In queste ultime nei

soggetti giovani e nelle fratture più complesse la stabilizzazione per via anteriore può richiedere una artrodesi posteriore complementare successiva.

Le lesioni in compressione del corpo vertebrale per l'estrema mobilità del rachide cervicale si associano spesso a una lesione discoligamentosa. Le fratture pure con integrità della parte posteriore del corpo vertebrale e del sistema ligamentoso posteriore vanno trattate con immobilizzazione in posizione neutra in minerva dopo alcuni giorni di trazione a letto in estensione. Le fratture comminute da scoppio (burst) con frammenti liberi nel canale impongono una decompressione anteriore delle strutture neurologiche e la ricostruzione del soma con innesto e placca. Solo in assenza di un danno neurologico la frattura comminuta puramente ossea senza compromissione della colonna media può essere trattata con una riduzione per ligamentotaxis conservativamente dopo trazione. Un trattamento chirurgico per via anteriore con artrodesi e placca tra i 2 corpi sani contigui è indicato nelle fratture tipo "tear drop" per l'associazione della frattura del corpo e dell'arco posteriore con la lesione della colonna media e delle formazioni discoligamentose posteriori (Fig. 3). La sola fissazione posteriore con placca o fili non è sufficiente in questi casi a ridurre e stabilizzare la lesione per le sollecitazioni in flessione cui è sottoposta la colonna anteriore.

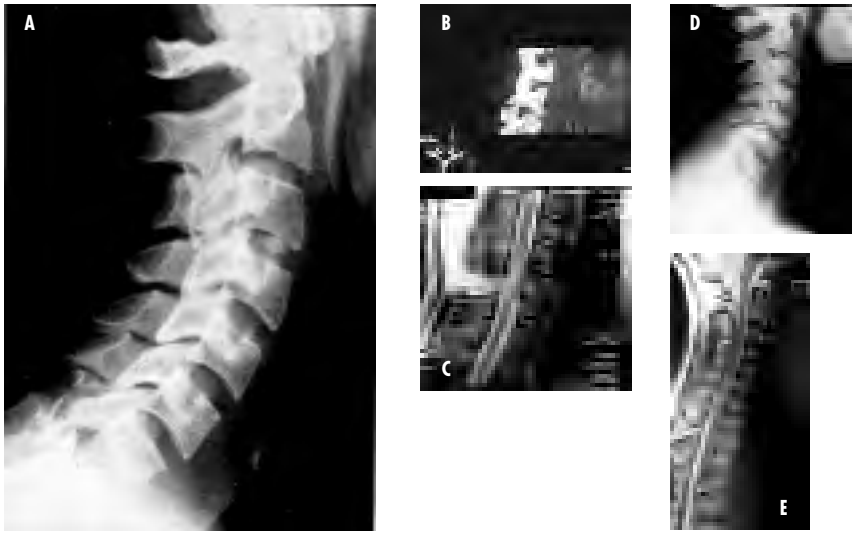

Fig. 2. Distorsione grave C6-C7 con danno neurologico incompleto (A) e frattura articolare C6 (B). La RNM evidenzia la lesione ligamentosa e edema del disco in un canale allineato con spazio epidurale conservato (C). Riduzione artrodesi per via posteriore D) con recupero neurologico completo a 2 anni nonostante la persistenza di spot in RNM (E).

Le lesioni in rotazione sono caratterizzate da una lesione asimmetrica monoarticolare, con una compromissione più o meno grave della colonna media. Le fratture monoarticolari senza dislocazione e compressione radicolare e con disco normale in RNM possono essere trattate conservativamente. Le fratture con dislocazione e con eventuale danno neurologico necessitano di un trattamento chirurgico che alcuni ortopedici preferiscono eseguire per via posteriore riducendo e/o rimovendo i frammenti articolari e stabilizzando la lesione con placche. In presenza di una lacerazione discale invece un accesso anteriore utilizzando un innesto tricorticale alto che diastasi posteriormente il forame di coniugazione decomprimendo indirettamente la radice può essere il trattamento di scelta per evitare compressioni neurologiche secondarie da dislocazione posteriore del disco, riservando una successiva decompressione posteriore ai casi in cui la sintomatologia radicolare non receda per la persistenza di frammenti articolari liberi nel forame di coniugazione in TC. La lussazione articolare pura senza segni neurologici può essere ridotta gradualmente con una trazione a letto con staffa di Gardner e successivamente stabilizzata per via anteriore. In presenza di gravi segni radicolari o, meno frequentemente midollari, può essere necessaria una riduzione chirurgica in tempi brevi per via anteriore o posteriore secondo l'integrità discale e la riducibilità della lesione. Nei rari casi di frattura separazione dei massicci articolari con frattura del peduncolo e della lamina il massiccio articolare ruota e si orizzontalizza rendendo la riduzione difficile. Un riallineamento può essere ottenuto per via posteriore o, mantenendo una iperlordosi sul campo operatorio, per via anteriore diastasando chirurgicamente il forame con un innesto intersomatico osseo alto, talvolta con riduzione spontanea della rotazione e scom-

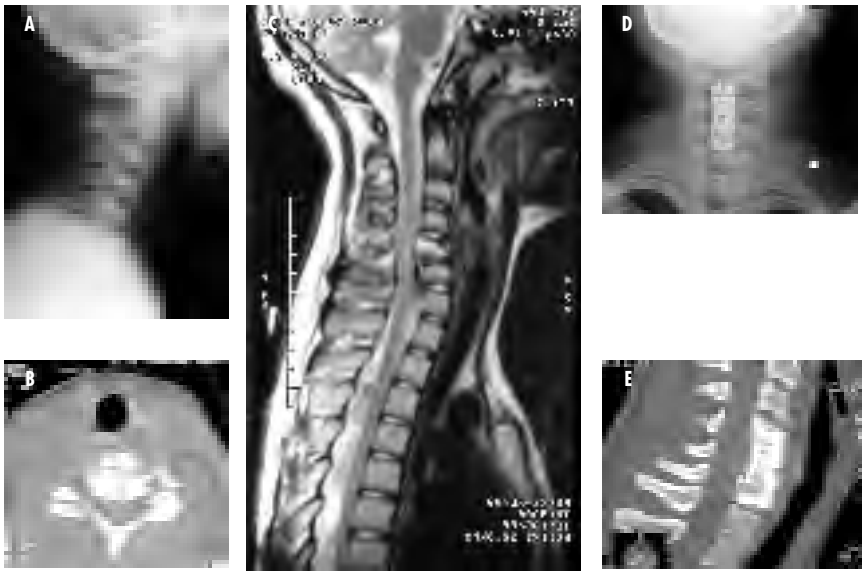

Fig. 3. Tear drop C5 (A) con lesione delle tre colonne (B) e danno midollare incompleto (C). Riduzione e artrodesi per via anteriore con mash e placca C4-C6 (D) con recupero neurologico parziale (E).

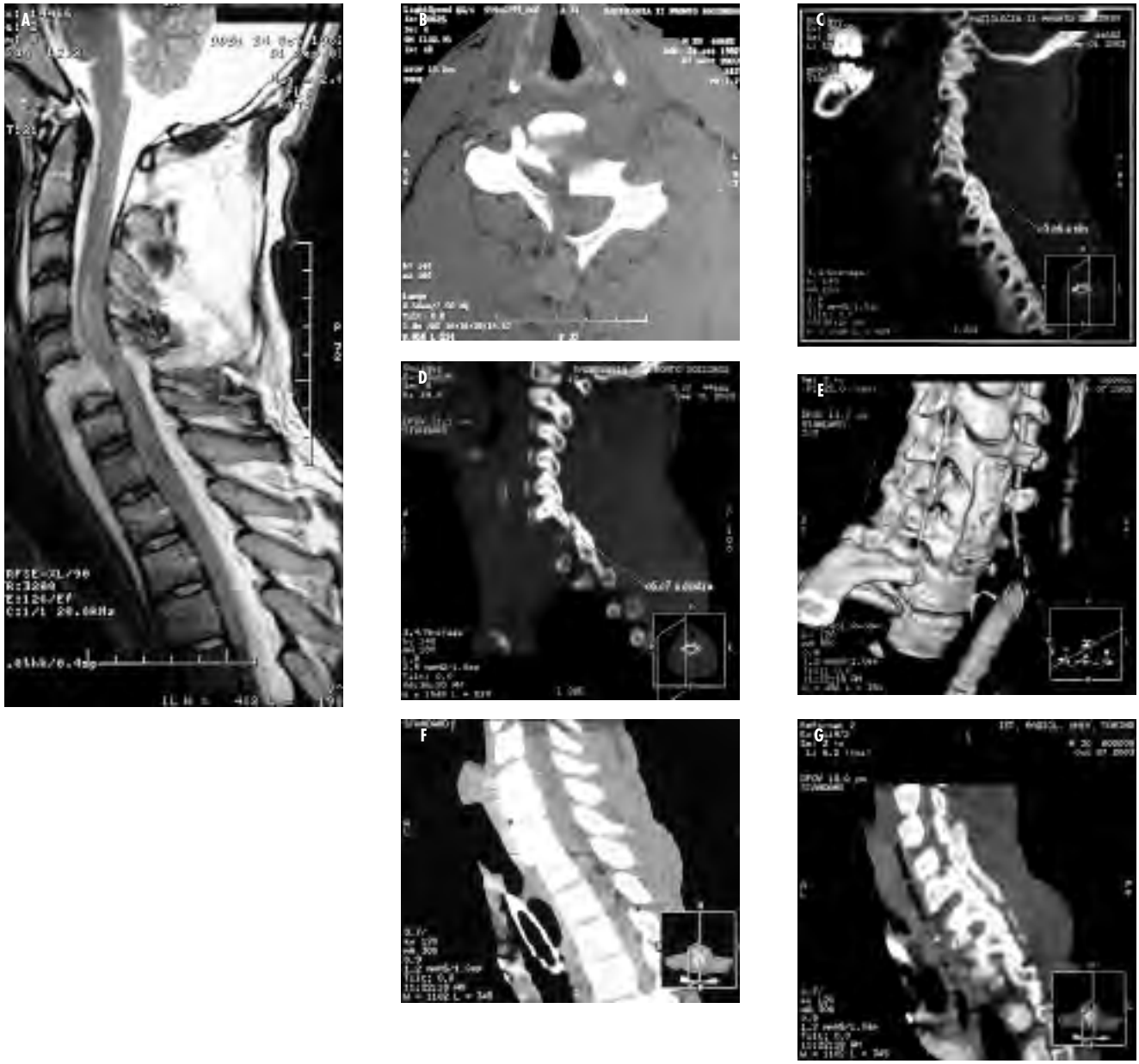

Fig. 4. Frattura lussazione in estensione biarticolare C5-C6 sin e C6-C7 ds con frattura del corpo di C6 con danno neurologico completo (A-D). Riduzione e artrodesi posteriore con triplice cerchiaggio secondo Bohlman e stabilizzazione anteriore con mash e placca C5-C6 ma con danno neurologico invariato (E-G).

parsa della sintomatologia radicolare. La complessità della lesione può richiedere comunque un approccio combinato per stabilizzare definitivamente la riduzione.

Le lesioni in iperestensione possono essere di lieve entità, trattabili conservativamente, o più gravi con un danno neurologico midollare spesso incompleto da stenosi dinamica per protrusione dei legamenti gialli e dei dischi e/o osteofiti nel canale verbale o per sublussazione vertebrale posteriore. L'indicazione chirurgica in questi pazienti è ancora controversa per la possibile evoluzione spontanea favorevole in molti casi e per il rischio di un aggravamento del danno neurologico per le manovre decompressive e per l'ipotensione controllata indotta durante l'intervento. L'indicazione chirurgica comunque è giustificabile dopo un breve periodo di osservazione e terapia steroidea di fronte al mancato recupero neurologico e alla presenza di importanti fattori compressivi o di lesioni instabili che possono perpetuare l'insulto traumatico sul rachide cervicale. La scelta dell'approccio anteriore o posteriore è guidata dall'estensione, entità e sede della stenosi, dall'evoluzione del danno neurologico, dall'atteggiamento in lordosi o meno del rachide cervicale e dal tipo di instabilità [10]. Nelle rare fratture lussazioni biarticolari in estensione per frattura separazione dei massicci articolari è presente una importante lesione disco-ligamentosa anterio-

re con completa instabilità. Questa anatomia richiede un approccio combinato dapprima posteriore di riduzione e fissazione degli elementi posteriori quindi di artrodesi anteriore (Fig. 4).
Al termine di questa disamina si ricorda in ultimo come regola generale che nei casi con indicazione chirurgica il timing dell'intervento dipende dall'entità del danno e dalle condizioni generali del paziente. In presenza di un danno neurologico completo o incompleto evolutivo in senso peggiorativo in lesioni francamente instabili è auspicabile un trattamento entro 8 ore dal trauma. In assenza di deficit neurologici o in casi in cui il danno è completo ma senza importanti segni di instabilità o evidenti compressioni sul sacco durale l'intervento può essere procrastinato di 48 ore.
La presenza di un danno neurologico impone sempre una terapia cortisonica (metilprednisolone) secondo le regole NASCIS 2 (30 mg/kg in bolo in 45 min. seguito da 5,4 mg/kg/ora per 23 ore nei politraumi, per 48 ore se lesione è isolata) iniziata nelle 8 ore che seguono il trauma anche se tale trattamento potrebbe essere messo in discussione circa la reale efficacia e i possibili effetti collaterali specie in pazienti anziani e in politraumi.

PARTICOLARI DI TECNICA E COMPLICAZIONI DEL TRATTAMENTO CHIRURGICO

Nelle lesioni trattate per via anteriore è importante ottenere una parziale riduzione in iperlordosi del rachide cervicale nel posizionare il paziente sul tavolo operatorio per favorire le successive manovre chirurgiche. Particolare attenzione deve essere posta durante le manovre di decompressione nelle fratture più comminute per evitare la lesione dell'arteria vertebrale che può essere uncinata o tamponata dai frammenti ossei. Complicazioni riguardano anche le lesioni del nervo ricorrente e possibili lesioni esofagee tardive da manipolazione o prominenza dei mezzi di sintesi. Nelle manovre di riduzione per via posteriore bisogna sempre tenere a mente il destino del disco leso dal trauma.

CONCLUSIONI

Le fratture-lussazioni del rachide cervicale medio-inferiore richiedono una attenta valutazione della morfologia e stabilità della lesione e dell'eventuale compromissione del canale vertebrale. La scelta terapeutica deve tener conto di questi parametri ed essere commisurata all'esperienza del chirurgo ortopedico in Pronto Soccorso.

BIBLIOGRAFIA

1. Argenson C, De Peretti F, Ghabris A. *Classification et indications therapeutiques pour les fractures du rachis cervical inferieur (C3-C7)*. Chariers de insegnament SOFCOT 1999;43:100-112.
2. Avitzour M. *Road accidents injuries : circumstances, evacuations and outcomes*. Report of the Ministry of Transport, Israel 1992
3. Brolin K, von Holst H. *Cervical injuries in Sweden, a national survey of patient data from 1987 to 1999*. Inj. Control Saf Promot 2002;9:40-52.
4. Cotler HB, Kulkarni M, Bindurant F. *Magnetic Resonance Imaging of acute spinal trauma*. J Orthop Trauma 1988;2:1-4.
5. Dosch J. *Trauma conventional radiologic study in spine injury*. Wien, Springer Verlag, 1985.
6. Griffin MR, Optiz JL, Kurland LT. *Traumatic spinal cord injury in Olmsted country, Minnesota*. Am J Epidemiology 1985;121:884-895.
7. Grossman MD, Reilly P, Gillett T, Gillett D. *National survey of the incidence of cervical spine injury and approach to cervical spine clearance in U.S. trauma centers*. J Trauma 1985;47:684-690.
8. Scleehauf K, Ross S, Civil J. *Computed tomography in initial evaluation of the cervical spine trauma*. Ann Emerg Med 1999;18:815-817.
9. Solini A, Gargiulo G. *Decompressione e stabilizzazione delle lesioni del rachide cervicale medio-inferiore nel politraumatizzato*. GIOT 2001;27(Suppl1):S101-116.
10. Solini A, Gargiulo G, Ruggieri N. *Canale stretto cervicale e "Wiplash injury"*. Il rachide 2001;1:191-213.

G.I.O.T. 2006;32(suppl. 1):S60-S64

Le Fratture ad "U" del sacro

"U" shaped Sacral Fractures

M. Oransky[1], O. Mazza[2], M. Cianfanelli[3], C. Battiato[3]

RIASSUNTO

Le fratture bilaterali del sacro associate ad una componente trasversa sono lesioni rare e spesso non vengono correttamente diagnosticate. Solitamente vengono denominate fratture a "U". Abbiamo trattato un gruppo di 23 pazienti (9 maschi, 14 femmine) con fratture sacrali a "U" dal 1987 al 2005. Le lesioni sono state classificate secondo la classificazione proposta da Roy Camille. I danni neurologici associati sono stati classificati secondo la scala di Gibbons. Tra i casi trattati tredici erano la conseguenza di un trauma da precipitazione, un paziente aveva subito un incidente di motocicletta, otto erano stati coinvolti in incidenti automobilistici (due di questi erano stati catapultati fuori dall'abitacolo) e uno aveva riportato la frattura in seguito ad un infortunio sciistico. Le fratture trattate comprendono dieci tipo I, undici tipo II e due tipo III. Quest'ultima tipologia è spesso definita dissociazione lombosacrale. In un caso la frattura non presenta alcuna deformità in flessione o estensione della componente trasversale. Questa tipologia non è mai stata descritta in precedenza. Nove casi sono stati diagnosticati o trattati tardivamente, con un ritardo medio di trenta giorni dal trauma giacchè provenienti da altri centri. Cinque pazienti (2 fratture tipo III e 3 fratture tipo II) sono stati sottoposti a stabilizzazione spino-pelvica per via posteriore con procedura secondo Galveston modificata. Sette pazienti sono stati trattati con l'inserimento di viti ileosacrali da sole o in combinazione con una placca. Sei pazienti sono stati sottoposti a decompressione della cauda. Quattro casi hanno ricevuto trattamento conservativo: tre presentavano una frattura tipo I e uno una frattura tipo II. Nel nostro studio sottolineiamo l'importanza di una diagnosi e un trattamento precoce della frattura, in particolare in presenza di coinvolgimento neurologico o di lesione instabile.

Parole chiave: frattura del sacro , dissociazione lombo-sacrale, frattura del bacino

[1] Direttore, Seconda U.O Chirurgia Ortopedica, ASL San Camillo-Forlanini, Roma; Professore a contratto, Università Cattolica del Sacro Cuore, Scuola di specializzazione in Ortopedia e Traumatologia, Roma; [2] Ricercatore, Ospedale Pediatrico Bambino Gesù, Dipartimento di Chirurgia, Unità Operativa di Ortopedia e Traumatologia, Palidoro, Roma; [3] Dirigente medico di primo livello, Seconda U.O Chirurgia Ortopedica, ASL San Camillo-Forlanini, Roma;

SUMMARY

Bilateral sacral fractures associated to transverse component are rare and often unrecognized injuries. They are usually referred to as "U" shaped sacral fractures. We treated a group of 23 patients (9 males, 14 females) from 1987 to 2005. We described the injuries according to Roy Camille classification. Neurologic damage was classified according to Gibbons. Injuries included thirteen cases which had fallen from height, one case involved in a motorcycle accident, eight car accidents, two of which involved ejection from the car, and one case of skiing accident. Axial load was found in sixteen cases (80%). There were ten type I, eleven type II and two type III fractures. The latter is often referred to as lumbosacral dissociation. In one case the fracture did not features any flexion or extension deformity of the transverse component. This circumstance has never been reported before. Delayed diagnosis and treatment occurred in nine cases, with a mean delay of 30 days. Five patients had spinopelvic stabilization with a modified Galveston procedure, two for type III and three for a type II fracture. Seven patients had ileosacral screws alone or in combination with a tension band plate. Six cases had cauda decompression. Four patients were treated with a conservative approach: three had type I fracture and one type II. In our study we highlight the importance of early diagnosis and treatment of the fracture, particularly when there is a neurological impairment or an unstable lesion.

Key words: sacrum fracture, lumbosacral dissociation, pelvic fracture

INTRODUZIONE

Le fratture bilaterali del sacro associate ad una rima traversa scomposta sono lesioni rare. La letteratura riporta meno di cento casi [4], ma la loro incidenza è in aumento. Queste fratture sono state descritte con svariate definizioni e nomenclature (fratture sacrali traverse, frattura del suicida da precipitazione (suicidal jumper) o fratture a "U"). In questo lavoro ci riferiamo ad esse come fratture sacrali trasversali, adottando la nomenclatura utilizzata da Roy Camille nella prima descrizione [18] nella quale le hanno descritte estensivamente. Questo tipo di lesione rappresenta meno dell'1% di tutte le fratture spinali e solo dal 3 al 5% di tutte quelle sacrali [5 12]. Esse formano un gruppo di deformità del sacro al quale si associano vari gradi di instabilità e di danno neurologico.

CLASSIFICAZIONE

I sistemi di classificazione comunemente utilizzati per le fratture di pelvi e sacro (classificazione di Denis [5], classificazione AO) non descrivono la combinazione di frattura sacrale verticale bilaterale associata con ad rima trasversale scomposta. Il sistema AO classifica la frattura trasversale del sacro come un'entità isolata [25]. Denis associa la frattura trasversale scomposta al danno neurologico, ma non la mette in relazione alle due rime verticali [5]. Questa particolare morfologia è stata descritta per la prima volta da Roy Camille che l'ha definita frattura trasversale del sacro. È anche conosciuta come frattura a "U" del sacro o dissociazione lombo-pelvica [13].
Roy Camille e al. [19] hanno presentato un sistema di classificazione delle fratture trasversali chiaro e efficace. Hanno descritto l'anatomia patologica della lesione, dividendo la frattura in due frammenti principali: il rachide lombare rimane in relazione con il frammento sacrale cefalico, le due ali sacrali con i segmenti inferiori del sacro e la pelvi ruotano facendo perno sulla componente caudale della frattura. La classificazione si basa sulla posizione finale del segmento prossimale del sacro e della colonna lombare rispetto al frammento sacrale distale. Le fratture sono così divise in tre tipi: il tipo 1 mostra una deformità in flessione sul piano sagittale tra i frammenti sacrali superiore e inferiore (Fig. 1, 3). Nelle fratture di tipo 2, oltre la deformità in flessione, la componente prossimale è traslata posteriormente, mostrando la tipica deformità in cifosi (Fig. 2); nel tipo 3 la componente prossimale della frattura scivola anteriormente, con la dislocazione della colonna lombare nella pelvi. Quest'ultimo tipo di frattura anche conosciuta come dissociazione lombo-pelvica benché estremamente instabile e caratterizzata da danni neurologici limitati alle radici prossimali (Fig. 4) [2].

Danno neurologico
I danni neurologici sono stati classificati secondo Gibbons: grado I, si evidenzia deficit neurologico sensitivo reversibile, grado II deficit neurologico motorio reversibile, grado III deficit neurologico sensitivo e motorio irreversibile, ngrado IV è evidente un deficit irreversibile con perdita del controllo degli sfinteri. La letteratura riporta sintomi neurologici nell'87% dei casi , arrivando al 100% in alcune casistiche. Nork et al. hanno descritto un gruppo di tredici pazienti con fratture sacrali traverse, nove dei quali presentavano sintomi neurologici: due (22%) avevano deficit neurologico residuo dopo il trattamento [15]. Le complicanze neurologiche variano da lesioni della radice spinale motoria con o senza coinvolgimento sensitivo, principalmente a carico di L5, S1 e S2, fino a disfunzione vescicale e rettale e ad anestesia perineale "a sella". Viene presentata una casistica di ventitre pazienti con frattura sacrale traversa; abbiamo utilizzato la classificazione proposta da Roy Camille. Questo lavoro sottolinea l'importanza di una diagnosi precoce e di un trattamento tempestivo effettuato da un traumatologo esperto.

MATERIALI E METODI

Tra il 1987 e il 2005 abbiamo trattato 23 pazienti con fratture traverse del sacro: 9 maschi e 14 femmine. La casistica include 13 pazienti vittime di cadute da grande altezza, dei quali uno aveva subito un incidente di parapendio, un caso di incidente in motocicletta, otto casi di incidente automobilistico, due dei quali erano stati proiettati al di fuori dell'abitacolo, e un paziente coinvolto in un incidente sciistico. In sedici casi (80%) è stato possibile individuare nella dinamica del trauma una componente che ha agito in direzione assiale. La casistica comprende dieci fratture tipo I (Fig. 1), undici tipo II e due tipo III (Fig. 4). Queste ultime sono anche definite dissociazione lombosacrale. In un caso la frattura era composta, senza alcuna deformità in flessione o estensione a carico della componente trasversale. Questa evenienza non è mai stata descritta nella precedente letteratura. In nove casi la lesione è stata diagnosticata e trattata tardivamente, in un periodo di tempo medio di trenta giorni dal trauma. Questi casi non erano stati diagnosticati e trattati nell'ospedale che per primo aveva avuto in cura il paziente. Due di questi casi erano stati trattati da altri chirurghi con

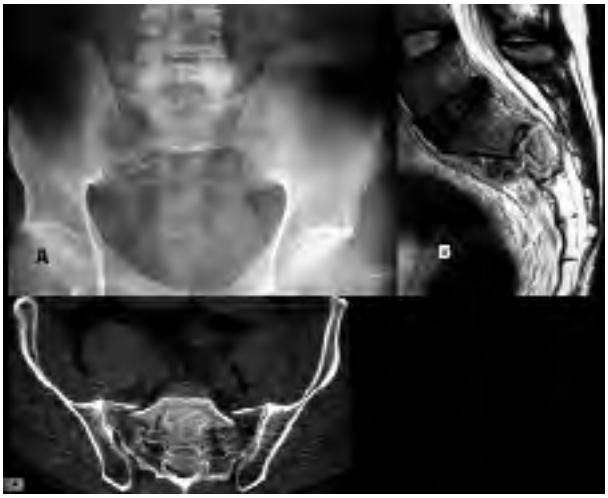

Fig. 1. Frattura tipo I secondo Roy Camille. Si noti la bilateralità della componenete saggittale e la inlet view paradossa nella proiezione. AP. Assenza di danno neurologico. Trattamento conservativo.

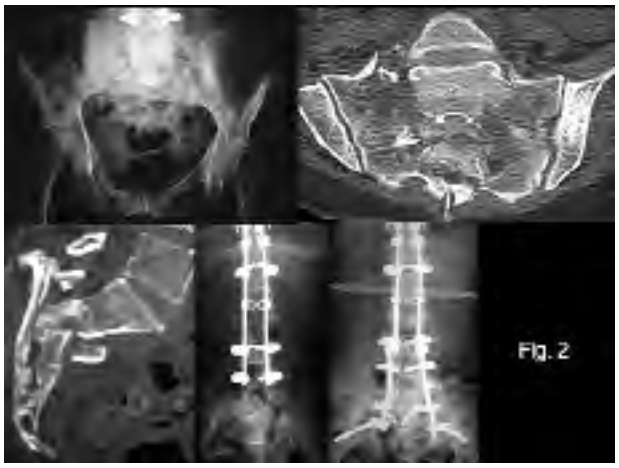

Fig. 2. Frattura tipo II secondo Roy Camille. Compromissione dello sfintere vescicale ed anale. Trattata in ambiente di osteosintesi di frattura di L1. La frattura ad H e la compressione della cauda venivano ignorate, peresiste dislocazione craniale dell'emipelvi dx. Dopo 30 gg riduzione delle fratture sacrali mediante prolungamento della sintesi sino a comprendere le ali iliache.

Fig. 3. La radiografia in AP della pelvi dimostra solo la dislocazione craniale dell'emipelvi di sin e l'inclinazione verso lo stesso lato della colonna, confermate dalla ricostruzione sul piano frontale del sacro. La frattura data da 30 gg e fu inizialmente trattata col solo riposo a letto. La ricostruzione sul piano saggittale dimostra la frattura trasversale del tipo I. A dx dopo l'osteotomia sacrale e adeguata riduzione; la distrazione sulla sintesi lombo iliaca a permesso la riduzione.

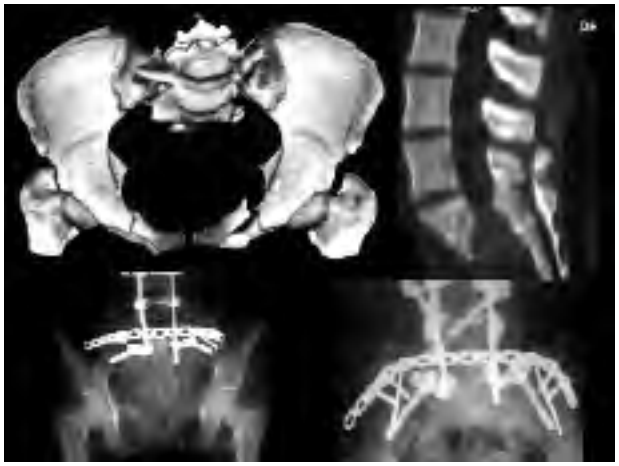

Fig. 4. Frattura tipo III secondo Roy Camille. Si noti la bilateralità della componente saggittale, la illegibilità dei forami sacrali nelle proiezione AP e la dislocazione della colonna all'interno della pelvi. La sintesi secondo Galveston ha consentito la distrazione della fratture. La flessione intraoperatoria delle anche ha agevolato la riduzione

sistemi di fissazione esterna. Tutti i pazienti sono stati esaminati con radiogrammi nelle proiezioni di Judet e Pennal e con TAC in ricostruzione sagittale e coronale.
Sette pazienti hanno presentato un deficit neurologico associato. Quattordici casi hanno mostrato un coinvolgimento neurologico, secondo i criteri di Gibbons [9]. Quattro hanno richiesto, di conseguenza, un trattamento chirurgico. Dieci pazienti hanno subito fratture scomposte instabili su un lato del sacro, che hanno richiesto la loro riduzione e fissazione.
La componente traversa è stata individuata a differenti livelli: in cinque casi la rima di frattura correva attraverso il corpo di S1, in sei tra S1 e S2, in cinque tra S2 e S3 e in uno tra S4 e S5. In otto casi i radiogrammi in proiezione standard antero-posteriore non evidenziavano in alcun modo la frattura. Solo in cinque pazienti la proiezione antero-posteriore del sacro mostrava un'immagine inlet paradossa (Fig. 1, 2).
Tutti i pazienti presentavano obliterazione radiografica dei primi forami sacrali. Le proiezioni sacrali outlet e inlet si sono dimostrate più utili per evidenziare la deformità. In sette pazienti la proiezione outlet mostrava la scomposizione di una delle rime di frattura trasversale del sacro (Fig. 3); in questo gruppo un paziente mostrava una inclinazione del soma di L5 tale da determinare una grave deformità del rachide lombare superiore. Cinque pazienti non sono stati sottoposti né ad esame radiografico in proiezione laterale né a tomografia con ricostruzione sagittale nell' ospedale di primo soccorso.

DIAGNOSI

Le fratture sacrali traverse spesso non sono riconosciute nelle fasi iniziali del trattamento del paziente politraumatizzato e quindi la diagnosi è frequentemente tardiva. Le proiezioni radiografiche standard antero-posteriori della pelvi spesso non evidenziano la lesione (Fig. 1, 3), ma alcuni segni radiografici indiretti sono altamente significativi: a) l'illegibilità dei dei primi forami sacrali nella proiezione AP (causata dalla deformità in flessione), b) la frattura bilaterale dei processi traversi di L5 e, meno frequentemente c) la proiezione inlet paradossa del segmento sacrale superiore nei radiogrammi antero-posteriori. Questi segni indiretti, associati all'evidenza nell'esame radiologico di una frattura bilaterale del sacro rendono obbligatoria l'esecuzione di una ricostruzione bidimensionale sul piano sagittale nonché di una lastra laterale del sacro e di un accurato esame neurologico.
Per determinare il grado di deformità, la proiezione radiografica della pelvi più utile è quella outlet, come pure la ricostruzione TAC sul piano frontale. Questa proiezione permette di evidenziare l'asimmetria tra le ali del sacro, intesa come scomposizione in senso craniale, come pure l'inclinazione associata del corpo vertebrale L5. La TAC tridimensionale è un valido ausilio nel valutare la deformità (Fig. 1).

TRATTAMENTO CHIRURGICO

Sette pazienti hanno subito intervento di stabilizzazione spino-pelvica con tecnica di Galveston modificata, due per frattura di tipo 3 e cinque per frattura di tipo 2, di cui una associata alla frattura delle due colonne di un acetabolo. La stabilizzazione spino-pelvica ottiene facilmente la riduzione della deformità verticale della frattura del sacro, ma è poco efficace nella riduzione della deformità in flessione nelle fratture del tipo I e II.
In sette pazienti sono state utilizzate viti ileo-sacrali da sole o in combinazione con una placca. Sei casi sono stati sottoposti a decompressione della cauda, in questo gruppo un paziente con frattura tipo 2 era stato trattato inizialmente presso un altro ospedale con intervento di laminectomia a livello S1, non associato a riduzione della frattura e decompressione della cauda. L'esito della procedura in questo caso ha comportato il persistere della stenosi del canale sacrale, con parestesie e lesione neurologica motoria e sensitiva parziale irreversibile.

In quattro pazienti è stato adottato un approccio terapeutico conservativo: tre presentavano una frattura di tipo 1 e uno una frattura di tipo 2, secondo la classificazione di Roy Camille [19]. Al ricovero due pazienti presentavano una lesione neurologica tipo 1 secondo la classificazione di Gibbons, uno una lesione di tipo 2 e uno una lesione di tipo 3 [2 9].

DISCUSSIONE

Le fratture trasversali del sacro hanno ricevuto diverse denominazioni e non tutti gli autori hanno adottato la classificazione di Roy Camille. La rarità di questa lesione e il fatto che la maggior parte delle osservazioni cliniche siano state sporadiche o con casistiche limitate spiega perché questa frattura rimane ancora poco conosciuta. Nonostante le gravi conseguenze cliniche questa spesso viene diagnosticata tardivamente e trattata inadeguatamente. La nostra casistica copre un periodo di 15 anni, 13 pazienti sono stati trattati negli ultimi 4 anni.
Roy Camille [19] ha stabilito l'importanza della posizione reciproca di rachide lombare, pelvi e arti inferiori al momento del trauma. Egli distingue due posizioni principali della colonna lombare nel trauma: 1) la cifotizzazione che causa le deformità in flessione (tipo 1 e tipo 2); 2) l'accentuazione della lordosi che esita nella più rara deformità in estensione della frattura tipo 3. Entrambe queste ipotesi sono state provate da un modello sperimentale [19]. Le fratture trasversali del sacro spesso si accompagnano a danni neurologici, solitamente parziali e unilaterali [10]. In passato, sono stati proposti diversi trattamenti ma la maggior parte degli autori non ha stabilito chiare indicazioni correlate alla tipologia di frattura [10]. Hessman et al. e Schildauer hanno esposto con chiarezza le considerazioni a favore della decompressione della cauda e dell'esplorazione chirurgica nelle fratture tipo 2 e 3, che comportano alterazioni del canale sacrale. Schildauer et al. [21] hanno presentato una casistica dove correlano il grado di correzione della deformità sacrale ottenuto dopo la decompressione e stabilizzazione con il miglioramento dei sintomi neurologici, in particolare per quel che riguarda la funzionalità degli sfinteri. Nonostante la decompressione del sacco durale e la riduzione della frattura, gravi danni della radice spinale, come l'avulsione e l'interruzione della continuità del nervo possono causare un danno tronculare irreversibile. Un grave danno neurologico può essere osservato anche nelle fratture composte, a causa della distrazione nel trauma o di frammenti ossei che comprimono la radice nervosa. Nonostante questi progressi ancora non è stata chiaramente stabilita una procedura che includa la riduzione e stabilizzazione della deformità in flessione.
In caso di compressione della cauda equina dovrebbe essere eseguita una laminectomia, eventualmente associata a corporectomia del sacro. La stabilizzazione della parte distale del sacro rispetto al frammento prossimale, in particolare nelle fratture tipo 2, è assolutamente necessaria, sebbene la procedura non sia stata ancora tecnicamente definita, benché le nuove placche ad angolo fisso rappresentino una possibile soluzione. La stabilizzazione della rima trasversale rimane un altro problema tecnico ancora non del tutto risolto, particolarmente dopo la corporectomia che crea un sacro "flottante". Il modello proposto da Galveston [1] appare atto ad ottenere un'adeguata stabilizzazione e riduzione nelle lesioni di tipo III, ed in ogni caso della dislocazione verticale del sacro; l'estensione degli arti durante la procedura agevola la riduzione in della componente trasversa nelle fratture del tipo III.

CONCLUSIONI

La presenza di una fattura sacrale bilaterale pone assoluta indicazione a ricercare una rima trasversale associata. La nostra esperienza mostra che questa frattura è spesso sottovalutata o addirittura passa misconosciuta. Questa considerazione è rafforzata dal fatto che in nove pazienti la frattura non è stata diagnosticata nell'ospedale di primo ricovero.
Questi pazienti devono conseguentemente essere sottoposti ad un accurato esame neurologico e radiologico. Lo studio radiologico deve comprendere una ricostruzione TAC sul piano sagittale e coronale sia per le immagini bi- che tri-dimensionali. Le ricostruzioni sagittali permettono di localizzare il livello della rima trasversale, la scomposizione della frattura e la riduzione del diametro del canale sacrale: quest'ultimo parametro è evidenziato meglio dai tagli assiali. La maggior parte (57%) delle fratture tipo 1 non presenta alcuna scomposizione verticale, e può essere trattata con la sola stabilizzazione con viti ileo-sacrali percutanee, pur accettando un certo grado di deformità in flessione della frattura trasversale. Questa forma di stabilizzazione chirurgica controlla il dolore e permette una mobilizzazione precoce. Nelle fratture tipo 2 il danno neurologico è frequente. In questi casi è necessario un attento studio del canale sacrale; se è presente deficit neurologico associato a deformità e stenosi del canale, un'équipe chirurgica esperta deve trattare al più presto, la compressione della cauda equina. Purtroppo non esistono ancora chiare indicazioni sul tipo di osteosintesi utile a mantenere e stabilizzare la riduzione della deformità in flessione della porzione distale del sacro, soprattutto dopo le corporectomie decompressive. Per contro la metodica di Galveston appare in grado di ridurre agevolmente le dislocazioni craniali di ogni emipelvi, nelle fratture del tipo III questa metodica appare in grado di ridurre la dislocazione pelvica della colonna e di stabilizzare adeguatamente la complessa deformità post-traumatica di questa frattura.

BIBLIOGRAFIA

1. Abumi K, Saita M, Iida T, Kaneda K. *Reduction and fixation of sacroiliac joint dislocation by the combined use of S1 pedicle screws and the Galveston technique*. Spine 2000;25:1977-1983.
2. Bents RT, France JC, Glover JM, Kaylor KL. *Traumatic spondilopelvic dissociation a case report and literature review*. Spine 1996;21:1814-1819.
3. Bucknill TM, Blackburne JS. *Fracture-dislocation of the sacrum*. J Bone Joint Surg 1976;58B:476-470.
4. Carl A, Delman A, Engler G. *Displaced transverse sacral fractures*. Clin Orthop 1985;194:195-198.
5. Denis F, Davis S, Comfort T. *Sacral fractures: an important problem*. Clin Ortho 1988;227:67-81.
6. Ebraheim NA, Biyani A, Salpietro B. *Zone III fractures of the sacrum: a case report*. Spine 1996;21:2390-2396.
7. Ferris B, Hutton P. *Anteriorly displaced transverse fracture of the sacrum at level of the Sacro-Iliac joint*. J Bone Joint Surg 1983;65A:407-409.

[8] Gibbons KJ, Soloniuk DS, Razack N. *Neurological injury and patterns of sacral fractures*. J Neurosurg 1990;72:889-893.

[9] Herron LD, Williams RC. *Fracture-dislocation of the lumbosacral spine*. Clin Orthop 1984;186:205-211.

[10] Hessman MH, Degreif J, Mayer A, Atahi S, Rommens PM. *Transverse sacral fracture with intrapelvic intrusionof the lumbosacral spine case report and review of the literature*. J Trauma 2000;49:754-757.

[11] Hessmann MH, Rommens PM. *Transverse Fracture-Dislocation of the sacrum: a Diagnostic Pitfall and a Surgical Challenge*. Acta Chir Belg 2002;102:46-51.

[12] Hunt N, Jennings A, Smith M. *Current management of U-shaped sacral fractures or spino-pelvic dissociation*. Injury 2002;33:123-126.

[13] Kim MY, Reidy DP, Nolan PC, Finkelstein JA. *Transverse sacral fractures: case series and literature review*. Can J Surg 2001;44:359-363.

[14] Nork SE, Jones CB, Harding SP, Mirza SK, Chip Routt ML. *Percutaneous stabilization of U-shaped Sacral fractures using iliosacral screws: tecnique and early results*. J Orthop Trauma 2001;15:238-246.

[15] Oransky M, Gasparini G. *Associated lumbosacral junction injuries in pelvic fractures*. J Orthop Trauma 1997;11:509-512.

[16] Phelan ST, Jones DA, Bishay M. *Conservative management of transverse fractures of the sacrum with neurological features*. J Bone Joint Surg 1991;73B:969-971.

[17] Roy-Camille R, Gangon P, Catonne Y, Bernazet JP. *La luxation antéro-latérale du rachis lombo-sacré: una lesion rare*. Rev Chir Orthop Reparatrice Appar Mot 1980;66:105-109.

[18] Roy-Camille R, Saillant G, Gagna G, Mazel C. *Transverse Fracture of the upper sacrum. Suicide jumper's fracture*. Spine 1985;10:838-845.

[19] Schildauer TA, Ledoux WR, Chapman JR, Henley MB, Tencer AF, Chip Routt ML. *Triangular osteosynthesis and iliosacral screw fixation for unstable sacral fractures: a cadaveric and biomechanical evaluation under cyclic loads*. J Orthop Trauma 2003;17:22-31.

[20] Schildhauer TA, Josten C, Muhr G. *Triangular osteosynthesis of vertically unstable sacrum fractures: a new concept allowing early weight-bearing*. J Orthop Trauma 1998;12:307-314.

[21] Schildauer TA, McCulloch P, Chapman JR, Mann FA. *Anatomic and radiographic consideration for placement of transiliac screws in lumbopelvic fixations*. J Spinal Disord Tech 2002;15:199-205.

[22] Suzuki K, Mochida J. *Operative treatment of a transverse Fracture-dislocation at the S1-S2 level*. J Orthop Trauma 2001;15:363-367.

[23] Van Savage JG, Dahners LE, Renner JB, Baker CC. *Fracture-dislocation of the lumbosacral spine: case report and review of the literature*. J Trauma 1992;33:779-784.

[24] Yasuda T, Shikata J, Iida H, Yamamuro T. *Upper sacral transverse fracture a case report*. Spine 1990;15:589-591.

G.I.O.T. 2006;32(suppl. 1):S65-S72

Patologie degenerative del rachide lombare: stato dell'arte

F. Postacchini, G. Cinotti

RIASSUNTO

La discopatia degenerativa è caratterizzata da aumento del collagene e riduzione dei proteoglicani e del contenuto in acqua del disco. Il nucleo polposo diviene fibrotico e l'intero disco può andare incontro a fessurazioni. La discopatia causa lombalgia acuta o cronica. In pazienti con lombalgia cronica invalidante può essere indicata un'artrodesi o una protesi discale. Le ernie discali si distinguono in contenute, espulse e migrate. Le ultime due forme vanno incontro a riassorbimento spontaneo in un'elevata percentuale di casi. Per lo più, il trattamento è inizialmente conservativo e poi chirurgico, percutaneo o a cielo aperto, se il primo fallisce. Tra i trattamenti aperti, la microdiscectomia è quello di scelta. La spondilolistesi degenerativa può causare lombalgia cronica, soprattutto quando la vertebra olistesica è ipermobile nelle radiografie funzionali. La spondilolistesi può causare anche sintomi radicolari quando determina una stenosi. Il trattamento chirurgico dei pazienti con lombalgia cronica e instabilità vertebrale consiste in un'artrodesi, che deve essere associata ad un intervento decompressivo di vario tipo in presenza di una stenosi. Lo stesso vale per la scoliosi degenerativa, che è una scoliosi che compare o si accentua in età adulta avanzata o senile. La stenosi degenerativa e quella associata a ristrettezza costituzionale del canale spinale, sono le forme più frequenti di stenosi sintomatica. Il trattamento consiste in una laminectomia bilaterale, in una laminotomia monolaterale o bilaterale, o in una decompressione bilaterale attraverso un accesso monolaterale a seconda dell'entità della stenosi e delle caratteristiche del quadro clinico. Non vi è indicazione ad un'artrodesi se non coesiste una spondilolistesi o una scoliosi degenerativa.

SUMMARY

Degenerative disc disease is characterized by increase in collagen, and decrease in proteoglycan and water, content. The nucleus pulposus becomes fibrotic and the whole disc may undergo multiple fissures. The condition causes acute or chronic low back pain. In patients with severe chronic pain there can be an indication for fusion or disc prosthesis. Disc herniation can be contained, extruded or sequestered. The latter two types undergo spontaneous resorption in a high percentage of cases. In most instances, treatment is initially conservative, and then surgical, by percutaneous or open techniques, when conservative therapy fails. Microdiscectomy is the treatment of choice, among the open procedures. Degenerative spondylolisthesis may cause chronic low back pain, particularly when the slipped vertebra is hypermobile on functional radiographs. Spondylolisthesis may also produce radicular symptoms, when it causes spinal stensosis. Surgical treatment, in patients with chronic low back pain and vertebral instability is spinal fusion, which should be associated to neural decompression in the presence of stenosis. The same holds for degenerative scoliosis, which develops or aggravates in advanced adulthood or senile age. Degenerative stenosis, and stenosis associated to constitutional narrowing of the spinal canal, are the forms most frequently responsible for radicular symptoms. Treatment consists of bilateral laminectomy, unilateral or bilateral laminotmy, or bilateral decompression by a unilateral approach, depending on the severity of stenosis and the characteristics of the clinical picture. There is no indication for fusion in the absence of degenerative spondylolisthesis or scoliosis.

Le patologie degenerative del rachide lombare sono rappresentate, essenzialmente, dalla discopatia degenerativa, dall'ernia discale, dall'artrosi delle articolazioni posteriori, dalla spondilolistesi degenerativa, dalla scoliosi degenerativa e dalla stenosi lombare.

DISCOPATIA DEGENERATIVA

È caratterizzata da alterazioni biochimiche e strutturali del disco intervertebrale, che per molti aspetti sono simili a quelle che si verificano con l'invecchiamento.
Le alterazioni biochimiche sono rappresentate da aumento del collagene e dalla riduzione del contenuto in proteoglicani e in acqua. I collageni di tipo I e III aumentano considerevolmente ed è presente quello di tipo IV, assente nel disco sano [1]. La concentrazione dei proteoglicani diminuisce considerevolmente, in rapporto diretto con il grado di degenerazione [2]. Anche la costituzione e la carica elettrica dei proteoglicani neoformati sono diverse da quelle delle molecole del disco normale. Non è chiaro in quale misura la riduzione del contenuto in acqua sia primitiva, o secondaria alla ridotta quota di proteoglicani. Queste modificazioni portano ad una riduzione delle capacità idrostatiche del nucleo polposo e dell'elasticità del disco, che acquista caratteristiche più fibrose. La conseguenza è la tendenza del disco ad assorbire in modo disarmonico le sollecitazioni meccaniche in compressione e flessione. Inoltre, il disco, più fibrotico, può andare incontro a fessurazioni di varia estensione spontaneamente o per eventi traumatici di entità anche modesta. Con il tempo il disco può ridursi in altezza e, per le alterate capacità meccaniche, può presentare una microinstabilità, associata o meno ad una riduzione della normale mobilità intervertebrale.

La causa delle alterazioni degenerative non è nota. È probabile, tuttavia, che esse siano correlate ad alterazioni geniche. Ciò vale soprattutto per i soggetti che presentano alterazioni degenerative a più livelli, particolarmente se in età giovanile. L'ipotesi genetica è suggerita dalla familiarità della lombalgia discogenica [3] e dalla frequenza significativamente più alta di ernie discali nei parenti di primo grado di adolescenti operati per ernia discale rispetto alla popolazione generale [4].
Un disco degenerato può non causare alcuna sintomatologia o può essere sintomatico. L'insorgenza di una lombalgia acuta è probabilmente correlata, almeno in molti casi, alla comparsa di una fessurazione nell'anello fibroso o nel nucleo polposo fibrotico. La lombalgia cronica è presumibilmente dovuta all'incapacità del disco di distribuire in misura uniforme alle pareti dell'anello fibroso le sollecitazioni meccaniche cui è sottoposto nella postura o nelle attività della vita quotidiana oppure a protrusioni anulari, con conseguente anomala stimolazione delle fibre nervose dell'anello fibroso [5]. La ragione per la quale un disco degenerato causa una lombalgia cronica in alcuni soggetti, mentre è asintomatico in altri, non è nota.
Quando il disco è di altezza normale, la diagnosi di degenerazione discale viene comunemente fatta con la risonanza magnetica (RM). In presenza, invece, di una chiara riduzione in altezza, è sufficiente la radiografia in proiezione laterale per porre la diagnosi. La discografia può essere utile per differenziare un disco degenerato sintomatico da uno non sintomatico, poiché nel primo caso l'iniezione di mezzo di contrasto suscita il dolore normalmente avvertito dal paziente.

Trattamento
Nella lombalgia discogenica acuta il trattamento è conservativo: riposo a letto per pochi giorni, anti-infiammatori, ed eventuale terapia con agenti fisici. Lo stesso vale per i casi di lombalgia ricorrente con intervalli asintomatici di alcuni mesi. Per i pazienti con lombalgia cronica continua o frequentemente recidivante, resistente alla terapia conservativa (ginnastica medica, fisioterapia, scuola per lombalgici), sono stati ideati trattamenti percutanei, quali l'IDET (intradiscal electrothermal therapy) [6], per la quale è stato ipotizzato un effetto distruttivo sulle fibre nervose dell'anello fibroso. Peraltro, in studi prospettivi randomizzati, la metodica non si è dimostrata superiore al placebo.
Tra le metodiche chirurgiche aperte la più frequentemente adottata è ancora l'artrodesi vertebrale, che può dare risultati soddisfacenti in circa l'80% dei pazienti con sintomi cronici, discopatia ad uno o due livelli contigui, e normale stabilità psichica. L'alternativa è la protesi discale, che sembra fornire percentuali simili di risultati soddisfacenti [7]. Peraltro, i risultati a lungo termine delle protesi, che hanno indicazioni più limitate rispetto all'artrodesi, sono ancora poco noti. Negli ultimi anni si sono fatte strada due altre metodiche: la stabilizzazione dinamica con strumentazioni a viti peduncolari e l'uso gli spaziatori interspinosi. Anche per queste metodiche non vi sono dati incontrovertibili sulla loro efficacia clinica.

ERNIA DISCALE

Sotto il profilo clinico, un'ernia discale può essere definita tale solo se è responsabile di sintomi e specificamente, di sintomi radicolari. È noto, infatti, che in molti soggetti, che non hanno mai sofferto di disturbi lombari o radicolari, la RM mostra un'ernia discale. D'altro canto, il trattamento di un paziente con lombalgia acuta o cronica che presenti un'ernia discale o una marcata protrusione dell'anello fibroso sulla RM è diverso da quello del paziente con sintomi radicolari. Nel primo caso, il paziente deve essere trattato come quello con discopatia degenerativa, mentre nel secondo vi può essere indicazione ad effettuare un trattamento chirurgico (a cielo aperto o percutaneo), che è diretto essenzialmente a decomprimere la radice nervosa compressa e risolvere la sintomatologia radicolare.
Un'ernia discale si verifica di solito in un disco degenerato, in assenza di eventi traumatici significativi. Studi biomeccanici, tuttavia, hanno dimostrato che un singolo trauma in iperflessione può causare un'ernia discale lombare [8]. Inoltre, in adolescenti o giovani adulti, un'ernia si può verificare in un disco sano o lievemente degenerato, probabilmente per una debolezza strutturale delle lamelle anulari su base costituzionale.
Notoriamente, si distinguono tre tipi anatomopatologici di ernia discale: contenuta, espulsa e migrata.

Evoluzione naturale
Negli ultimi anni è stato dimostrato che l'ernia migrata ha un'elevata tendenza ad andare incontro ad un riassorbimento parziale o completo (Fig. 1). La scomparsa del frammento discale migrato si verifica generalmente nel corso di 1-4 mesi e tanto più facilmente e precocemente quanto più piccolo è il frammento. Un processo analogo si verifica nell'ernia espulsa, ma con frequenza minore che in quella migrata.
In queste ernie, il principale meccanismo di riassorbimento appare correlato ad invasione vascolare del tessuto discale e alla comparsa, in esso, di tessuto di granulazione [9 10]. La reazione infiammatoria responsabile della comparsa di tale tessuto può essere una risposta autoimmune agli antigeni del nucleo polposo od essere conseguente ad invasione per contiguità del tessuto discale da parte dei vasi epidurali nel tentativo di eliminare un materiale estraneo penetrato nel canale spinale. L'invasione di vasi e cellule infiammatorie ha probabilmente tre effetti: 1) maggiore produzione che in condizioni basali di alcuni enzimi, come la collagenasi e la stromelisina, che digeriscono il collagene e i proteoglicani; 2) produzione di sostanze stimolanti la proliferazione e l'attività delle cellule del sistema istiocitario, che fagocitano il tessuto; 3) produzione di mediatori chimici che mantengono il processo infiammatorio, facilitando la neoformazione di vasi e la migrazione nel tessuto sia di leucociti, sia di monoliti, che si trasformano poi in macrofagi.
L'ernia contenuta può andare incontro a riassorbimento spontaneo, ma ciò avviene in una percentuale di casi relativamente bassa e molto spesso in tempi lunghi. È possibile che alcuni dei processi descritti per le ernie espulse e migrate entrino in gioco anche per le ernie contenute, soprattutto in presenza di fessurazioni dell'anello

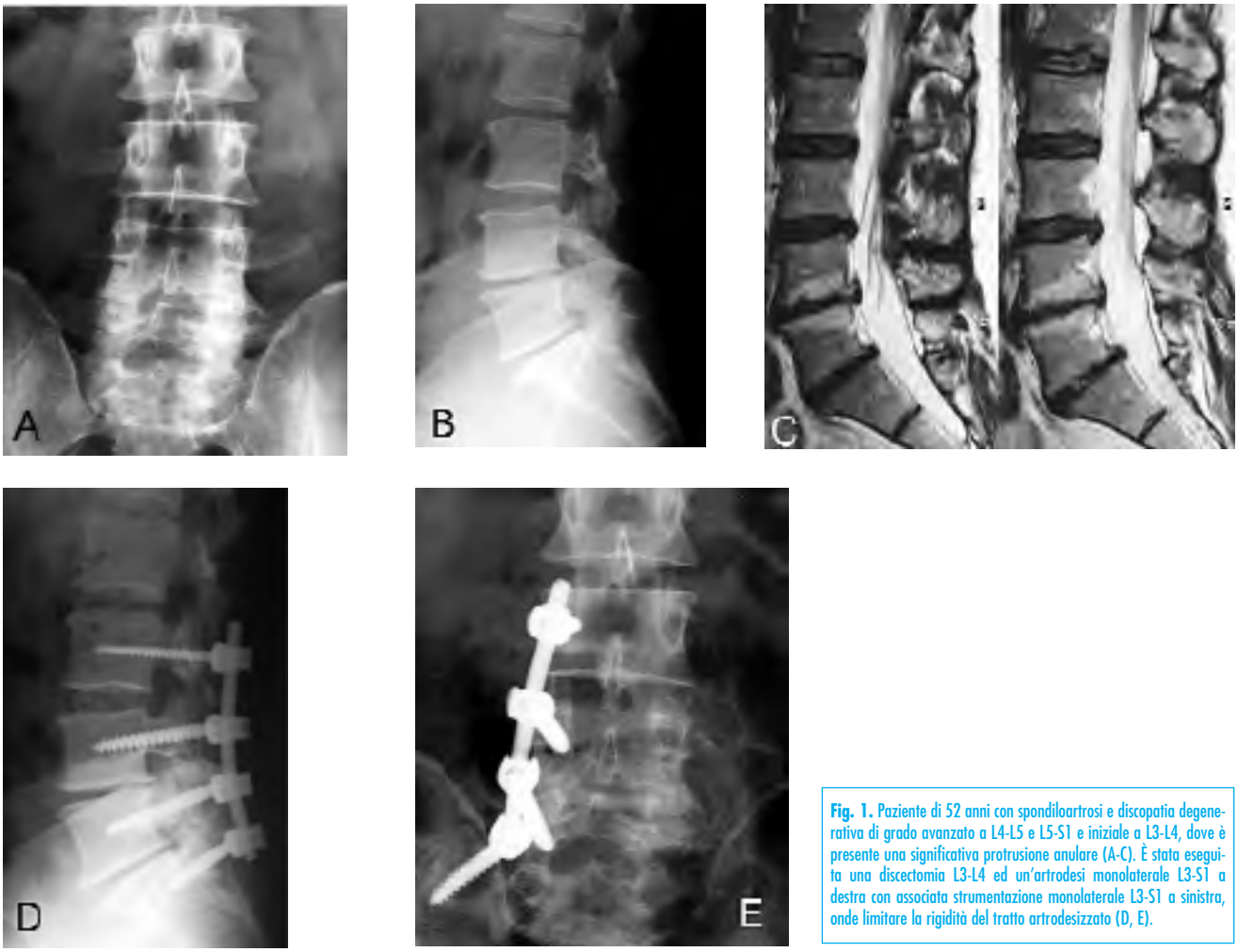

Fig. 1. Paziente di 52 anni con spondiloartrosi e discopatia degenerativa di grado avanzato a L4-L5 e L5-S1 e iniziale a L3-L4, dove è presente una significativa protrusione anulare (A-C). È stata eseguita una discectomia L3-L4 ed un'artrodesi monolaterale L3-S1 a destra con associata strumentazione monolaterale L3-S1 a sinistra, onde limitare la rigidità del tratto artrodesizzato (D, E).

fibroso che consentono la penetrazione di vasi nel disco. Il principale meccanismo di riassorbimento, tuttavia, è probabilmente legato a fenomeni di disidratazione del disco, che si verificano con lentezza, se si verificano. In un disco fortemente degenerato e quindi disidratato, infatti, può non verificarsi l'ulteriore disidratazione che porta alla retrazione della sporgenza discale.

Trattamento

Negli ultimi decenni, l'atteggiamento terapeutico nelle ernie discali lombari ha oscillato da quello indiscriminatamente chirurgico aperto a quello conservativo ad oltranza. Tra questi due estremi si sono insinuati, spesso con successo, trattamenti percutanei di varia natura. Il primo trattamento percutaneo è stata la chemionucleolisi con chimopapaina. Questa metodica, attuata soprattutto prima che la RM avesse una larga diffusione, ha fornito, a lungo termine, risultati soddisfacenti in media in circa l'80% dei casi [5]. Essa, tuttavia, è stata gradualmente abbandonata, almeno nella maggior parte dei Paesi, per le complicazioni di tipo allergico e neurologico che poteva comportare. Peraltro, la chemionucleolisi ha rappresentato e rappresenta ancora, in termini di percentuali di successo, il punto di riferimento di tutte le metodiche che sono state successivamente sviluppate. Queste comprendono: la nucleotomia percutanea automatizzata, che ha fornito percentuali medie di successo del 60% [5]; la nucleotomia percutanea manuale con o senza endoscopia, che non è riuscita a raccogliere grandi consensi; la laserdiscectomia, che dopo un iniziale periodo di scarsi successi, è divenuta sempre più diffusa per il miglioramento dei lasers e/o l'uso dell'endoscopia o la guida TC per raggiungere l'ernia attraverso il canale vertebrale; e la nucleoplastica, per la quale non vi sono ancora studi significativi che ne confermino il valore clinico.

A metà degli anni '80 si è fatta strada, acquisendo progressivamente una diffusione sempre più vasta, la microdiscectomia, in antitesi alla discectomia convenzionale ad occhio nudo. La microdiscectomia, per i vantaggi che assicura (minore invasività, migliore visione, immediato postoperatorio più rapido, percentuale di risultati clinici soddisfacenti molto elevata) è divenuta il "gold standard" del trattamento chirurgico aperto, ossia il termine di paragone per gli altri trattamenti invasivi, compresa la microdiscectomia endoscopica, che ha avuto, peraltro, una limitata diffusione. Infatti, la percentuale di successi della microdiscectomia si aggira, in molte casistiche, intorno al 90% rispetto all'80% della discectomia convenzionale [5].

Condotte terapeutiche attualmente prevalenti
Attualmente, i concetti prevalenti nel trattamento delle ernie discali lombari sono i seguenti. Il trattamento è inizialmente conservativo e basato essenzialmente sulla terapia medica. Ciò vale in particolare per le ernie che non causino gravi deficit neurologici. Il trattamento chirurgico aperto, preferibilmente con metodica microchirurgica, è indicato, a breve distanza dalla comparsa del dolore, nei pazienti con ernia migrata o espulsa responsabile di dolore radicolare molto intenso e/o gravi deficit muscolari. In quest'ultimo caso, l'intervento deve essere relativamente rapido poiché le probabilità di recupero completo o quasi diminuiscono con il passare delle settimane. Ciò vale ancor più per le sindromi della cauda equina, in cui, pur non essendovi dati concordi sull'urgenza dell'intervento, è più prudente effettuare la decompressione delle strutture nervose nelle prime 24-48 ore dalla comparsa della sindrome.
Nei pazienti con ernia contenuta vi è un'indicazione chirurgica in presenza di dolore radicolare che non recede con la terapia conservativa prolungata per almeno 2 mesi. Il rischio maggiore nei pazienti con ernia discale è di far cronicizzate la sintomatologia radicolare, con possibile fibrosi radicolare e conseguente persistenza di sintomi sensitivi o dolore anche dopo l'intervento chirurgico. Un atteggiamento ostinatamente conservativo può portare ad una "failed back conservative therapy syndrome" [11], poiché vari dati indicano che i pazienti operati a lunga distanza dall'insorgenza dei sintomi radicolari (approssimativamente più di 8 mesi) hanno, mediamente, risultati peggiori di quelli trattati più precocemente. Nelle ernie contenute la microdiscectomia rimane il trattamento di scelta. Tuttavia, in quelle non voluminose o nelle ernie con minima espulsione del nucleo polposo, vi può essere indicazione ad effettuare trattamenti percutanei, tra i quali il più indicato appare essere la laserdiscectomia sotto guida TC poiché è il trattamento meno invasivo e con minori complicazioni, e tra quelli con percentuali di successo più elevate, anche se non superiori, mediamente, all'80%.

ARTROSI DELLE ARTICOLAZIONI POSTERIORI

Sono simili a quelle che si riscontrano in tutte le articolazioni diartrodiali e sarebbero costantemente presenti nei segmenti di moto in cui il disco è notevolmente degenerato [12]. Le alterazioni consistono in erosioni della cartilagine articolare, formazione di osteofiti marginali con eventuale ispessimento delle apofisi articolari, e reazione infiammatoria sinoviale. Raramente la cartilagine delle apofisi articolari presenta alterazioni artrosiche marcate. In questo caso, essa ha uno spessore ridotto ed una superficie notevolmente irregolare per erosioni ed ampie fessurazioni; in alcune zone l'osso subcondrale è rivestito soltanto da un sottile strato di cartilagine. Lo sviluppo di osteofiti marginali può essere relativamente indipendente dalle alterazioni della cartilagine articolare. Gli osteofiti sono dovuti ad ossificazione della cartilagine articolare, della capsula articolare e/o dei legamenti gialli all'inserzione ossea. Queste alterazioni, oltre che gli osteofiti stessi, sono responsabili dell'aumento di spessore delle zigoapofisi. La capsula articolare può divenire abnormemente lassa e la lassità può causare o favorire una sublussazione delle apofisi articolari, che tende ad accentuare le alterazioni artrosiche.
L'artrosi delle articolazioni posteriori è una condizione frequente, soprattutto con l'avanzare dell'età. Essa non è frequentemente causa di lombalgia significativa, quando è di entità modesta. Un'artrosi marcata, invece, può causare dolore ricorrente o continuo. Spesso, peraltro, non è chiaro se il dolore è dovuto alla discopatia degenerativa associata o all'artrosi.

Trattamento
I pazienti con artrosi zigoapofisaria hanno raramente un dolore tanto marcato da richiedere un trattamento chirurgico o, quand'anche così fosse, hanno generalmente alterazioni artrosiche a vari livelli vertebrali, che fanno escludere l'indicazione chirurgica. Questa può essere posta nei pazienti con un'artrosi in un singolo segmento di moto o in due segmenti contigui (generalmente gli ultimi due lombari), soprattutto quando l'infiltrazione di anestetico locale nello spazio articolare o anche solo perifericamente a questo riduce notevolmente od elimina, temporaneamente, il dolore. La chirurgia consiste nell'attuare un'artrodesi vertebrale strumentata. Il risultato clinico, in questo caso, è correlato a vari fattori, quali l'assenza di alterazioni degenerative discali prossimalmente all'area di artrodesi, alla stabilità psichica del paziente e al risultato del test dell'anestetico.
Nei pazienti che non sono candidati chirurgici sono stati e sono attuati vari trattamenti invasivi, che vanno dalla denervazione delle faccette articolari con radiofrequenza all'ossigeno-ozonoterapia. Nessuna di queste metodiche ha retto finora ad una valutazione scientifica inoppugnabile, che le abbia significativamente elevate, quanto a percentuale di risultati soddisfacenti, al di sopra del placebo. Una metodica semplice è quella di effettuare infiltrazioni di una cortisonico a lento assorbimento nello spazio articolare o perifericamente ad esso, sotto controllo amplioscopico. Anche per questo trattamento, in ogni caso, non vi sono dati inoppugnabili riguardo alla sua reale efficacia. Nella maggior parte dei casi, i trattamenti di scelta sono ancora rappresentatati dalla ginnastica posturale, dalla terapia con mezzi fisici e dagli anti-infiammatori.

SPONDILOLISTESI DEGENERATIVA

La spondilolistesi degenerativa è una condizione frequente in soggetti oltre i 50 anni e tanto più frequente quanto maggiore è l'età. L'incidenza è nettamente maggiore nelle donne rispetto agli uomini (4:1). La più interessata è la vertebra L4, seguita dalla L3. L'entità dello scivolamento vertebrale è molto variabile, ma non supera mai il grado II di Mayerding. Deve essere considerata olistesica una vertebra scivolata per l'8% o più delle dimensioni sagittali del piatto vertebrale superiore della vertebra sottostante.
La vertebra olistesica può essere potenzialmente o attualmente instabile. L'instabilità potenziale è quella della vertebra che non presenta alcuna ipermobilità nelle radiografie funzionali. In questi casi la vertebra può divenire ipermobile se si associano fattori destabilizzanti, quale un intervento decompressivo ampio. L'instabilità è attuale quando la vertebra presenta un'ipermobilità traslatoria o rotatoria nelle radiografie funzionali. Una spondilolistesi degenerativa, per l'integrità dell'arco posteriore, che scivola insieme al corpo vertebrale, causa sempre una ristrettezza del canale vertebrale, ma non sempre una stenosi, se non si verifica una compressione del-

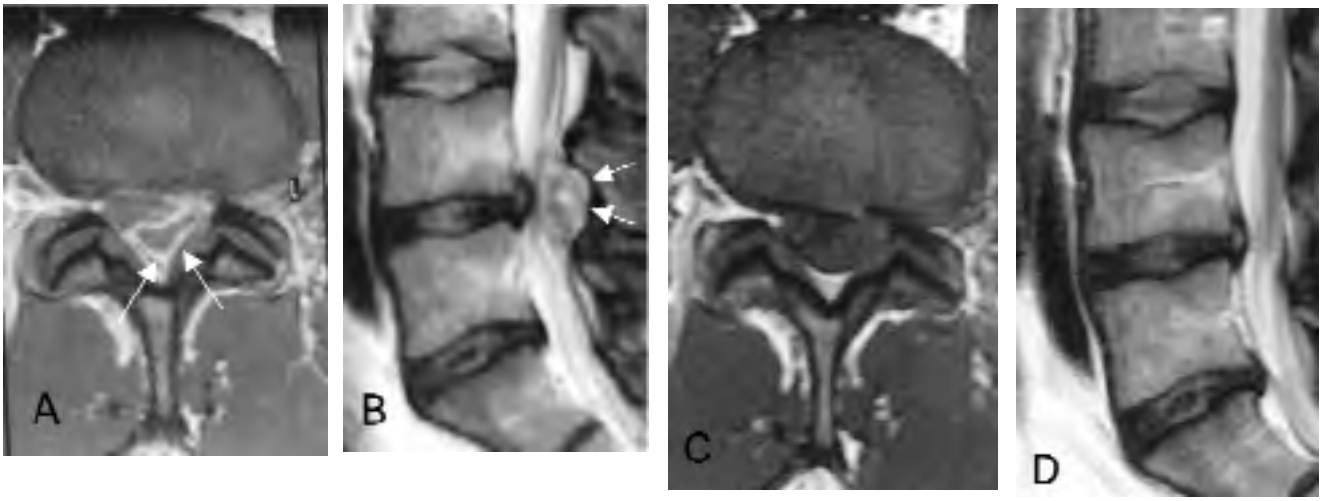

Fig. 2. Scansione rm assiale con mezzo di contrasto (a) e sagittale (b) che evidenziano voluminoso frammento di tessuto discale (frecce) dislocato posteriormente al sacco tecale, con marcata compressione su quest'ultimo. Rm assiale e sagittale (c, d) effettuate 3 mesi dopo che evidenziano il riassorbimento pressocché completo del frammento espulso.

le strutture nervose, come può avvenire in un canale spinale costituzionalmente ampio in presenza di un'olistesi modesta.
In molti casi, questa condizione non causa alcuna sintomatologia, mentre in altri è responsabile di dolore lombare cronico, di tipo meccanico, ossia, che tende a scomparire in posizione orizzontale e a comparire od accentuarsi in posizione eretta prolungata o nella deambulazione. In altri casi ancora, la spondilolistesi, producendo una stenosi, è causa di sintomi radicolari. La lombalgia si verifica soprattutto quando la vertebra olistesica è instabile, ossia quando lo scivolamento aumenta nella radiografia in flessione del tronco e si riduce in quella in estensione. In presenza di una stenosi, possono essere presenti sintomi radicolari.

Trattamento
Nei pazienti con lombalgia il trattamento dipende dall'entità del dolore, oltre che dalla sua durata e frequenza. Quando la lombalgia è di modesta entità può essere utile l'uso di un corsetto e l'attuazione di ginnastica medica diretta soprattutto ad attivare i muscoli addominali, che potrebbero avere una ruolo stabilizzante sul rachide lombare. In presenza di lombalgia cronica intensa e continua può essere indicata una stabilizzazione vertebrale, soprattutto quando non vi sono importanti condizioni patologiche degenerative ai livelli adiacenti alla vertebra olistesica. La stabilizzazione viene effettuata con una strumentazione a viti peduncolari e un'artrodesi posterolaterale o un'artrodesi intersomatica. Nel primo caso, la strumentazione è di solito bilaterale, ma può anche essere monolaterale se l'instabilità è modesta e/o il paziente è in età senile. Nei pazienti con stenosi sintomatica, vi è indicazione alla decompressione delle strutture nervose, associata o meno alla stabilizzazione (vedi stenosi)

SCOLIOSI DEGENERATIVA

La scoliosi degenerativa è una forma di scoliosi che compare, o si accentua nettamente, in età adulto-senile o senile, e che interessa specificamente il rachide lombare. Questo tipo di scoliosi, generalmente di entità relativamente modesta, è dovuta ad alterazioni degenerative discali e delle articolazioni posteriori, associate o meno a lassità legamentosa, ed è spesso caratterizzata da un'olistesi laterale della vertebra apicale. Inoltre, essa può essere associata ad olistesi degenerativa di una o più vertebre dell'area scoliotica.
Questa condizione è molto spesso associata a lombalgia cronica, essenzialmente, ma spesso non soltanto, meccanica, come quella della spondilolistesi degenerativa. Nella maggior parte dei casi di entità moderata. In alcuni casi, invece, il dolore lombare è marcato e limita notevolmente le attività della vita di relazione. In una parte dei pazienti con scoliosi degenerativa coesistono sintomi radicolari per la presenza una stenosi ad uno o più livelli intervertebrali [13].
Il trattamento è per lo più conservativo, almeno in assenza di disturbi radicolari, anche in considerazione dell'età spesso avanzata dei pazienti. La terapia conservativa si avvale di corsetti, terapia con agenti fisici, ginnastica posturale e anti-infiammatori. Peraltro, soggetti al di sotto dei 70 anni in buone condizioni generali e non particolarmente osteoporotici, possono essere candidati ad una intervento di artrodesi strumentata e correzione, seppure moderata, della curva scoliotica [14]. All'artrodesi deve essere associata una decompressione delle strutture nervose se coesiste una stenosi.

STENOSI

La stenosi lombare è la condizione più frequentemente responsabile di sintomi radicolari dopo l'ernia discale.
Una stenosi lombare è un'abnorme ristrettezza del canale vertebrale osteolegamentose e/o dei forami intervertebrali, responsabile di una compressione del sacco tecale e/o delle radici spinali caudali. La ristrettezza può essere mono- o plurisegmentaria e ad un singolo livello può interessare l'intero canale spinale o una parte di esso [15].
In base a questa definizione, un'abnorme ristrettezza del canale vertebrale può essere considerata una stenosi se sono soddisfatte due

condizioni:che la ristrettezza riguardi il canale vertebrale osteolegamentoso e che essa determini una compressione delle strutture nervose contenute nel canale. La prima condizione implica una netta distinzione tra ernie discali e stenosi. In senso stretto, infatti, un'ernia discale determina una patologica ristrettezza dell'intero canale spinale o di una parte di esso. Tuttavia, un'ernia discale e una stenosi sono condizioni tanto differenti sotto il profilo patogenetico e anatomoclinico da non poter essere considerate un'unica entità patologica. La seconda condizione sottolinea il concetto di compressione delle strutture nervose implicito nel termine di stenosi. Il termine, infatti, indica una sproporzione dimensionale tra calibro del contenente e volume del contenuto e, quindi, una condizione per definizione patologica. Differente, e non patologica, è la condizione di "canale stretto", in cui alle ridotte dimensioni del canale corrispondono ridotte dimensioni del suo contenuto, che non risulta compresso. Anche il cosiddetto canale radicolare, in cui decorre la radice dalla sua emergenza dal sacco tecale all'ingresso del forame intervertebrale, è da considerare stenotico quando la compressione della radice è dovuta unicamente o principalmente ad alterazioni delle componenti osteolegamentose del canale.

Patomorfologia

Le stenosi lombari comprendono: stenosi del canale spinale o stenosi centrali; stenosi del canale radicolare o stenosi laterali; e stenosi del forame intervertebrale. Nelle stenosi centrali è ristretta solo la porzione centrale del canale o, come di solito avviene, anche il canale radicolare di uno o ambedue i lati. Nelle stenosi laterali la ristrettezza riguarda solo la porzione del canale in cui decorre il nervo radicolare. Le stenosi del forame intervertebrale possono essere isolate od associate ad una delle altre due forme di stenosi.

Le stenosi centrali comprendono forme primitive, secondarie o combinate. Le forme primitive, piuttosto rare, possono essere dovute a malformazioni congenite o ad anomalie di sviluppo vertebrali. Le più comuni, tra le forme primitive, sono le stenosi costituzionali, in cui il difetto di sviluppo vertebrale, responsabile di ridotte dimensioni del canale nel diametro sagittale e/o interpeduncolare, ha un'eziologia sconosciuta. Nelle stenosi secondarie, la compressione delle strutture nervose è dovuta esclusivamente ad una o più condizioni acquisite. Queste sono generalmente rappresentate da alterazioni degenerative, ossia spondilosiche, del corpo vertebrale e/o delle articolazioni posteriori, associate o meno a spondilolistesi degenerativa. Le stenosi combinate, che insieme a quelle secondarie sono, complessivamente, le forme più frequenti, sono quelle in cui alla ristrettezza primitiva si associa, allo stesso livello, un ristrettezza secondaria, comunemente di tipo degenerativo. Anche tra le stenosi laterali le forme più comuni sono quelle dovute a fattori acquisiti, particolarmente ad ipertrofia e/o osteofitosi dell'apofisi articolare superiore o all'associazione di anomalie ossee primitive ed alterazioni degenerative. Una stenosi del forame intervertebrale è non di rado associata ad una stenosi centrale degenerativa. Essa è dovuta ad alterazioni artrosiche dell'articolare superiore ed ispessimento del legamento giallo che ne riveste l'apice. Peraltro, se un restringimento del neuroforame è relativamente frequente, solo raramente esso è responsabile di una compressione della radice nervosa.

Nelle stenosi centrali degenerative, l'ipertrofia delle apofisi articolari inferiori determina, a livello intervertebrale, un restringimento della porzione centrale del canale spinale [16]. L'ipertrofia delle articolari superiori, associata o meno ad osteofitosi del loro margine anteromediale, contribuisce a deformare il canale spinale centrale e restringe la porzione intervertebrale del canale radicolare. Inoltre, essa può restringere, se ipertrofica, il forame intervertebrale e comprimere la radice nervosa che in esso decorre. I legamenti gialli sono generalmente accorciati, ristretti nel piano coronale ed ispessiti. L'accorciamento è conseguente a riduzione di altezza del disco; la ristrettezza è causata dall'ipertrofia delle apofisi articolari inferiori, responsabile dell'avvicinamento del loro margine mediale all'apofisi spinosa. L'ispessimento è determinato dall'accorciamento dei legamenti e dalle alterazioni degenerative e metaplasiche (fibrosi e metaplasia condroide) responsabili della riduzione della quota di fibre elastiche del tessuto. Nelle stenosi centrali combinate, le alterazioni spondilosiche sono analoghe a quelle delle stenosi degenerative, ma di minore entità, poiché in un canale costituzionalmente stretto sono sufficienti alterazioni meno marcate per produrre una compressione delle strutture nervose.

Nelle stenosi laterali, il canale radicolare è stenotico a livello della porzione prossimale, corrispondente al disco intervertebrale. La stenosi è dovuta ad alterazioni degenerative dell'apofisi articolare superiore e del legamento giallo. Un ruolo importante può anche essere svolto da una protrusione dell'anello fibroso.

Una stenosi isolata del forame intervertebrale – condizione rara – è dovuta alle stesse alterazioni responsabili della stenosi del neuroforame associata a stenosi centrale.

Quadri clinici

Come l'ernia discale, la stenosi, come tale, si identifica clinicamente come una condizione responsabile di una sindrome radicolare. Questa può essere di vario tipo [16]. Il quadro clinico più caratteristico è la *claudicatio intermittens* lomboradicolare, caratterizzata da dolore, disturbi sensitivi (ipoestesia, parestesie) e/o astenia ad uno od ambedue gli arti inferiori. I sintomi si accentuano con la deambulazione, mentre si riducono o scompaiono se il paziente si ferma o si siede. La *claudicatio* è frequente nelle stenosi centrali marcate, mentre nelle stenosi laterali il quadro clinico è spesso caratterizzato da dolore radicolare anche a riposo, senza disturbi sensitivi o astenia. Ciò vale soprattutto quando coesiste una protrusione dell'anello fibroso od una piccola ernia discale.

Un aspetto caratteristico è che nei pazienti con stenosi il quadro clinico obiettivo è per lo più negativo, nel senso che le manovre di stiramento radicolare sono negative e non vi sono deficit di forza agli arti inferiori. Un reperto comune, nelle stenosi centrali, è l'assenza bilaterale dei riflessi achillei. Questo dato, peraltro, è di scarso significato, trattandosi di solito di pazienti anziani, in cui l'areflessia degli achillei è frequente anche in assenza di patologie vertebrali.

Trattamento

Una prima distinzione va fatta tra i pazienti senza spondilolistesi degenerativa e quelli con olistesi degenerativa e una seconda, tra i pazienti con stenosi centrale e quelli con stenosi laterale [17].

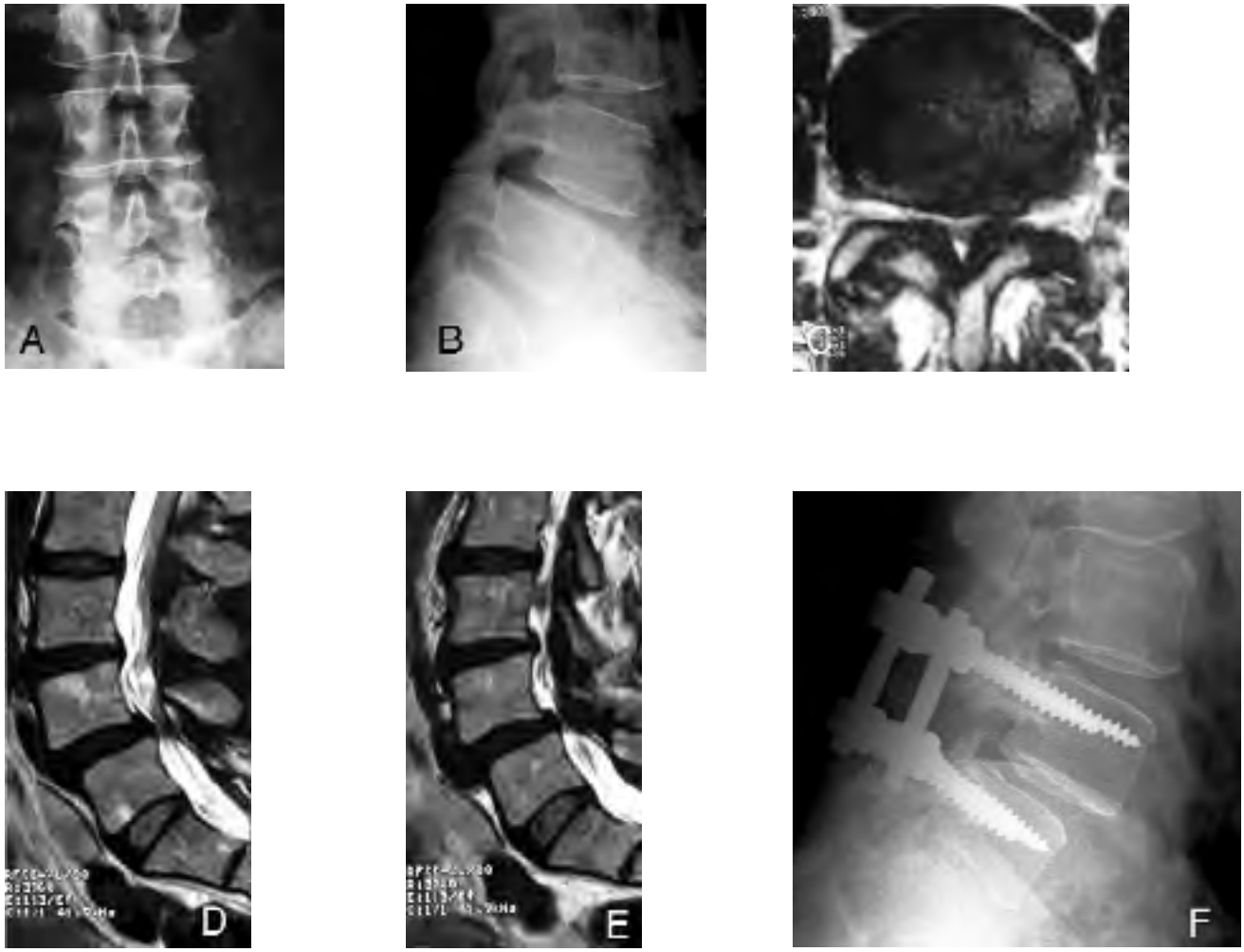

Fig. 3. Spondilolistesi degenerativa di L4 (A, B) con associata stenosi centrale e laterale a L4-L5(C-E). È stata effettuata una decompressione delle strutture nervose associata ad artrodesi strumentata L4-L5 (F).

In presenza di una stenosi centrale senza spondilolistesi degenerativa può essere effettuata una laminectomia bilaterale, una laminotomia monolaterale o bilaterale o una decompressione bilaterale con acceso monolaterale. La laminectomia bilaterale, effettuata ad uno o più livelli a seconda che la stenosi interessi uno o più segmenti di moto, è indicata nei pazienti con stenosi marcata e sintomi radicolari bilaterali. L'apertura del canale spinale deve essere tale da decomprimere il sacco tecale e le radici nervose nel canale radicolare, ma anche da salvaguardare la metà o il terzo esterno delle apofisi articolari per evitare un'instabilità postoperatoria. L'alternativa è una laminotomia bilaterale, che ha il vantaggio di salvaguardare maggiormente la stabilità vertebrale (salvaguardando le apofisi spinose e i legamenti che le uniscono), ma anche di esporre maggiormente al rischio di lesioni durali e traumi alle radici nervose emergenti [18]. Per ridurre questo rischio è opportuno usare il microscopio operatorio. Quando la stenosi è di moderata entità, può essere effettuata una decompressione bilaterale con accesso monolaterale, obliquando il letto operatorio per visualizzare, con il microscopio, il lato opposto a quello in cui è stata effettuata inizialmente la laminotomia. Nei pazienti con stenosi centrale, ma sintomi monolaterali può essere giustificata una decompressione monolaterale, soprattutto se la stenosi non è marcata e il paziente in età senile avanzata.

Nelle stenosi laterali senza spondilolistesi degenerativa si effettua di norma una laminotomia monolaterale o bilaterale, preferibilmente con il microscopio operatorio.

Nelle stenosi con spondilolistesi degenerativa, le scelte chirurgiche sono molteplici. La prima decisione da prendere preoperatoriamente è se effettuare o meno una stabilizzazione. Questa è di norma indicata nei pazienti con ipermobilità della vertebra olistesica, soprattutto se si effettua una laminectomia bilaterale e il paziente lamenta una lombalgia cronica. In uno studio prospettivo randomizzato [19] sono stati ottenuti risultati soddisfacenti nel 44% dei pazienti sottoposti a sola decompressione e nel 90% di quelli artrodesizzata (senza strumentazione)

Quando la vertebra olistesica non è ipermobile nelle radiografie in

flesso-estensione, si può spesso evitare la stabilizzazione, soprattutto in assenza di una lombalgia cronica. La decompressione può consistere in una laminectomia bilaterale, ma se non si effettua la stabilizzazione è preferibile attuare una laminotomia monolaterale o bilaterale a seconda, rispettivamente, che i sintomi radicolari siano in un solo lato o ambedue i lati e/o si debba effettuare un intervento di breve durata per l'età o le condizioni generali del paziente.

BIBLIOGRAFIA

1. Roberts S, Menage J, Duance V, et al. *Collagen types around the cells of the intervertebral disc and cartilage end plate: an immunolocalization study*. Spine 1991;16:1030-1038.
2. Pearce RH, Grimmer BJ, Adams ME. *Degeneration and the chemical composition of the human lumbar intervertebral disc*. J Orthop Res 1987;5:198-205.
3. Postacchini F, Lami R, Pugliese O. *Familial predisposition to discogenic low back pain. An epidemiologic and immunogenetic study*. Spine 1988;13:1403-1406.
4. Varlotta GP, Brown MD, Kelsey JL, et al. *Familial predisposition for herniation of a lumbar disc in patients who are less than twenty-one years old*. J Bone Joint Surg 1991;73-A:124-128.
5. Postacchini F *Le ernie discali lombari*. Roma: Delfino 1998.
6. Saal JA, Saal JS. *Intradiscal electrothermal treatment for chrocinic discogenic low back pain: a prospective outcome study with minimum two-year follow-up*. Spine 2002;27:966-974.
7. Cinotti G, David T, Postacchini F. *Results of disc prosthesis after a minimum follow-up period of 2 years*. Spine 1996;21:995-1000.
8. Adams MA, Hutton WC. *Prolapsed intervertebral disc. A hyperflexion injury*. Spine 1982;7:184-191.
9. Doita M, Kanatani T, harada T, et al. *Himmuunohistologic study of the ruptured intervertebral disc of the lumbar spine*. Spine 1996;21:235-241.
10. Yasuma T, Arai K, Yamauchi Y. *The histology of lumbar intervertebral disc herniation. The significance of small blood vessels in the extruded tissue*. Spine 1993;18:1761-1765.
11. Postacchini F. *Lumbar disc herniation: a new equilibrium between non operative and operative treatment.* Editorial. Spine 2001; 26:601.
12. Ingelmark BE. *Function and pathological changes in the spinal joints*. Acta Anat 1959;36:12-41.
13. Grubb SA, Lipscomb HJ, Coonrad RW. *Degenerative adult onset scoliosis*. Spine 1988;11:269-276.
14. Marchesi DG, Aebi M. *Pedicle fixation devices in the treatment of adult lumbar scoliosis*. Spine 1992;17:S304-309.
15. Postacchini F *Stenosi e pseudostenosi lombari*. Giorn Italal Ortop Traumat 1983;9:355-368.
16. Postacchini F. *Le stenosi lombari*. Bologna: Gaggi 1988.
17. Postacchini F. *Management of lumbar spinal stenosis*. J Bone Joint Surg 1996;78B:154-164.
18. Postacchini F, Cinotti G, Perugia D et al. *The surgical treatment of central lumbar stenosis. Multiple laminotomy compared with total laminectomy*. J Bone Joint Surg 1993;75-B:386-392.
19. Herkowitz HN, Kurz LT. *Degenerative spondylolisthesis with spinal stenosis. A prospective study comparing decompression with decompression and intertransverse process arthrodesis*. J Bone Joint Surg 1991;73-A:802-808.

Controllo delle rotazioni mediante navigatore nelle fratture diafisarie dell'arto inferiore

C. Castelli, V. Gotti, P. Pelis, F. Argnani, F. Barbieri

RIASSUNTO

I difetti di rotazione sono una complicanza di frequentemente riscontro negli esiti di inchiodamento delle fratture diafisarie delle ossa lunghe. Viene riportata una casistica di 15 pazienti con fratture diafisarie di femore e tibia trattati con inchiodamento assistito dalla navigazione fluoroscopica virtuale. Sono stati valutati, con particolare attenzione, mediante studio TC, i difetti di rotazione. Lo studio consente di confermare la potenzialità dei sistemi di navigazione nel fornire informazioni accurate, riproducibili e documentabili sull'allineamento delle fratture nei tre piani dello spazio, riducendo sensibilmente i difetti multiplanari, in particolar modo le rotazioni, oltre che l'esposizione alle radiazioni ionizzanti.

Parole chiave: CAS, fratture delle ossa lunghe, difetti di rotazione

SUMMARY

Malrotation often occurs after nailing of a diaphyseal fracture of the long bones. A 15 diaphyseal long bone fractures have been undergone to nailing procedure assisted by virtual fluoroscopic navigation. A CT scan have been performed to evaluate malrotation. The study confirms the potentiality of the Computer Assisted Surgery (CAS) to furnish accurate, reproducible and recordable data focused on the reduction of the fractures lowering the malrotation defects as well as the ionizing radiation exposure.

Key words: CAS, long bone fracture, malrotation

INTRODUZIONE

L'inchiodamento endomidollare è una tecnica chirurgica di grande diffusione e successo.
Per il rispetto dei tessuti molli e del focolaio di frattura oltre che per i ridotti tempi chirurgici, il veloce recupero post operatorio ed il buon risultato cosmetico [2 14].
Metaanalisi sugli outcomes delle fratture diafisarie di femore e di tibia rivelano però che tale procedura nasconde insidie ed espone, in particolare, a difetti di riduzione in cui possono incorrere anche chirurghi esperti.

Azienda Ospedaliera "Ospedali Riuniti di Bergamo", Dipartimento Scienze Motorie

Sono riportati difetti di rotazione con valori superiori a 15° in un'alta percentuale di casi (sino al 28%), sia in casistiche di chirurghi esperti che in addestramento [7-9 11 13].
La conseguenza clinica dei difetti di rotazione, anche per valori angolari limitati, è l'instaurarsi di meccanismi compensativi dell'appoggio con effetti a distanza sulla postura come rilevato da recenti studi sull'analisi del passo [6 7 10].
Con la metodica convenzionale il controllo della rotazione si basa sulla visione diretta dell'arto, sulla palpazione dei reperi anatomici integrati dalla fluoroscopia nelle due proiezioni ortogonali. Un maggiore livello di accuratezza e riproducibilità è ottenibile con l'uso di metodiche chirurgiche computer assistite.
Il recente sviluppo di sistemi di navigazione integrati con fluoroscopia virtuale rende possibile navigare la fissazione di una frattura riducendo sensibilmente l'esposizione alle radiazioni ionizzanti del paziente e dell'equipe chirurgica controllando al tempo stesso la riduzione nei tre piani dello spazio [12].

MATERIALI E METODI

Dal dicembre 2005 al febbraio 2006 sono state trattate in urgenza 15 fratture, 8 di femore (32-A3; 32-B2) e 7 di tibia (42-A3; 42-A2). È stata eseguita una procedura di riduzione e sintesi con chiodi endomidollare anterogradi e retrogradi (Stryker T2) con l'ausilio di una stazione di navigazione VectorVision¨ - Compact della ditta Brainlab con software VVTrauma 2.5¨ interfacciato ad amplificatore di brillanza 2D , OEC 9800 Plus 12" della ditta GE.
Sono stati trattati 8 maschi e 7 femmine; l'età media è stata di 48,9 anni, con un massimo di 73 ed un minimo di 28; follow-up medio 5 mesi, con un massimo di 6 e minimo di 4 mesi.
Lo studio preoperatorio è consistito nell'esame obiettivo e nello studio radiografico convenzionale in almeno due proiezioni eseguiti in pronto soccorso all'ingresso del paziente.
Per lo studio post operatorio abbiamo incluso oltre alla valutazione clinica, una valutazione radiografica standard in due proiezioni e sotto carico su lastra lunga in antero-posteriore a 4-8 settimane e sino a consolidazione della frattura. Per valutare la rotazione è stato eseguito uno studio TC con algoritmo dedicato [9].
Il posizionamento del paziente sul letto operatorio è stato uguale a quello della tecnica convenzionale, ponendo particolare attenzione a lasciare libera la linea visiva della telecamera del navigatore rispetto ai tracciatori ossei.
L'amplificatore di brillanza, compatibile con il navigatore mediante uscita sia analogica che digitale, era corredato di un collimatore sterilizzabile in grado di correggere le distorsioni planari dell'immagine fluoroscopica.

TECNICA CHIRURGICA

La procedura di navigazione prevede innanzitutto il posizionamento di tracciatori rispettivamente prossimale e distale il focolaio di frattura, fissi e solidali con la superficie ossea, mediante fili autofilettanti.
Assemblati i tracciatori, che possiedono geometrie diverse per il frammento prossimale e distale, vengono acquisite le immagini fluoroscopiche necessarie alla ricostruzione virtuale della frattura:
– per il femore cinque immagini: antero-posteriore e laterale del collo; antero-posteriore e laterale del focolaio di frattura; laterale dei condili;
– per la tibia due immagini: antero-posteriore e laterale focolaio di frattura.

Se ritenute qualitativamente accettabili le immagini vengono acquisite dal navigatore, che provvede a correggere le distrorsioni mediante l'impiego del collimatore.
Le immagini ottenute vengono visualizzate sullo schermo per poter permettere al chirurgo di eseguire la pianificazione dell'intervento.
In caso di trattamento di una frattura femorale il chirurgo traccia (disegnandoli sullo schermo "touch screen") l'asse del collo femorale e l'asse passante per il punto più posteriore dei condili femorali (indicando il punto più posteriore in una perfetta proiezione laterale a condili sovrapposti). Il computer fornisce così il grado di antiversione del collo femorale rispetto ai condili: tale valore viene utilizzato come primo riferimento per la rotazione.
Sia per il femore che per la tibia, l'operatore disegna poi sullo schermo nelle due proiezioni ortogonali del focolaio, l'asse longitudinale dei segmenti prossimale e distale e il contorno dei due capi di frattura.
In particolare vanno identificati e memorizzati sui capi di frattura due punti opposti (docking points) come ulteriore riferimento per l'allineamento in rotazione.

Fig. 1. Esempio di doking point in frattura di gamba.

Si eseguono quindi le normali manovre di riduzione, osservando sullo schermo del sistema di navigazione l'immagine virtuale del movimento relativo in tempo reale del frammento distale sul prossimale, sino ad allineare i capi di frattura nelle due proiezioni. Il controllo della rotazione si ottiene mediante il contatto fra i docking point (sia per il femore che per la tibia) ed utilizzando per il femore anche il dato dell'antiversione del collo.

Appositi strumentari consentono la navigazione del punto di ingresso del chiodo e, dopo una sua calibrazione, permettono di controllare la sua introduzione.
A chiodo inserito vengono acquisite due nuove immagini ortogonali della sede dei fori per il bloccaggio.
Le immagini rielaborate consentono, mediante la navigazione della guida per il perforatore, di pianificare (senza utilizzo ulteriore della fluoroscopia) la traiettoria e la lunghezza delle viti, realizzando il bloccaggio distale in realtà virtuale.
L'irradiazione totale del paziente si concentra in dosi ingresso cute di pochi mGy (per il femore a curva di apprendimento avanzata, dopo la 4ª procedura, circa 2,24 mGy e per la tibia circa 0,64 mGy).

RISULTATI

I tempi di consolidazione e ripresa del carico sono stati sovrapponibili alla tecnica convenzionale in tutti i casi, con tempo di consolidazione medio di 10 settimane per la tibia e 12 settimane per il femore. Non sono state segnalate complicanze generali o specifiche correlate agli strumenti di navigazione. Una procedura è abortita, per un errore di acquisizione immagine del tecnico radiologo non tempestivamente rilevato dall'equipe chirurgica.
Il tempo medio chirurgico si è incrementato di 16' (minimo 9', massimo 28'), rispetto ad un gruppo di controllo comparabile, da noi trattato con procedure di osteosintesi eseguite con metodica convenzionale.
Una parte di questi tempi è incomprimibile perché intrinseca alla procedura di navigazione: l'applicazione dei tracciatori, l'acqusizione delle immagini fluoroscopiche, che deve essere particolarmente accurata e la pianificazione virtuale.
Va comunque rilevato che il tempo speso nell'acquisizione consente una maggior rapidità nell'identificare il punto d'ingresso, il tragitto del chiodo endomidollare e l'applicazione delle viti di bloccaggio distali, senza utilizzare radiazioni ionizzanti. Questa parte della procedura chirurgica diventa con l'esperienza progressivamente più veloce anche rispetto alla tecnica convenzionale.
L'esame clinico, associato alla valutazione radiografica e allo studio TC ha mostrato valori medi di rotazione rispettivamente $\leq 7°$ per il femore e $\leq 5°$ per la tibia, rispetto all'arto sano controlaterale [8 9 11 13].
La lunghezza dell'arto, l'allineamento in varo valgo e in flesso estensione non hanno mostrato alterazioni significative.

DISCUSSIONE

L'utilizzo della navigazione fluoroscopica virtuale nella riduzione e sintesi delle fratture diafisarie delle ossa lunghe è un campo di applicazione recente della chirurgia computer assistita, i cui riscontri in letteratura sono scarsi.
La nostra breve esperienza concorda con gli altri autori nel dimostrare che la navigazione permette di ottenere una significativa riduzione dell'esposizione a radiazioni ionizzanti del paziente e dell'equipe chirurgica [1 3-5 12 15].
Un'ulteriore riduzione si potrà ottenere con software dedicati già disponibili, che sono in grado di guidare i nuovi fluoroscopi 3D, in modo automatico nella corretta posizione per ottenere le idonee

proiezioni radiografiche indispensabili per una accurata navigazione.

La navigazione fluoroscopica 3D fornisce inoltre una qualità delle immagini virtuali che porterà una riduzione nei tempi chirurgici ed un'ulteriore incremento di accuratezza. Ulteriore vantaggio in termini di tempo e precisione deriverà dall'implementazione nel software delle specifiche caratteristiche dei mezzi di sintesi utilizzati. Ciò consentirà di seguire il loro impianto in realtà virtuale senza ulteriore impiego di fluoroscopia [5].

Il software da noi impiegato oltre a fornire informazioni morfologiche e numeriche virtuali in tempo reale sull'allineamento nei due piani ortogonali, permette anche il controllo della rotazione mediante l'utilizzo dei docking point e, per il femore, anche delle informazioni sull'antiversione del collo [14]. Questo ci ha permesso di ottenere un corretto allineamento in varo valgo, flesso estensione e valori di rotazione ≤ 7° per il femore e ≤ 5° per la tibia, in accordo con i migliori risultati della letteratura.

Il sistema, inoltre, misura anche la lunghezza del segmento fratturato [5], e nella nostra esperienza ha evitato il rischio di dismetrie.

Un futuro miglioramento verrà offerto dall'estensione della funzionalità, già presente in alcuni prototipi, di acquisire ed integrare i dati morfologici dell'arto controlaterale sano, utilizzandoli quale modello di riferimento per la ricostruzione anatomica.

Nella nostra casistica una sola procedura è abortita per un problema nell'acquisizione e registrazione di un'immagine. Questo conferma l'importanza per l'accuratezza della procedura, della preparazione all'impiego di questa tecnologia non solo del chirurgo, ma dell'intera equipe, in particolare della capacità del tecnico radiologo di eseguire corrette proiezione fluoroscopiche [3].

La nostra curva di apprendimento è stata breve (5-7 casi circa), poiché l'équipe era già addestrata alla chirurgia computer assistita in ortopedia, avendo una quinquennale esperienza di navigazione nella sostituzione protesica di ginocchio. Ciò ha reso più agevole l'interfacciarsi con un computer ed i suoi dati anziché con il tradizionale amplificatore di brillanza.

L'abitudine ad utilizzare criticamente una realtà virtuale nelle varie fasi della procedura chirurgica (scelta del punto d'ingresso, manovre di riduzione/introduzione del chiodo endomidollare ed applicazione delle viti di bloccaggio) è un cambiamento culturale che richiede applicazione, sforzo ed una fatica supplementare che va inizialmente accettata, ma che può ripagare con risultati oltre le attese.

Fig. 2. Immagine da schermo con i parametri visualizzati, in particolare l'antiversione del collo femorale.

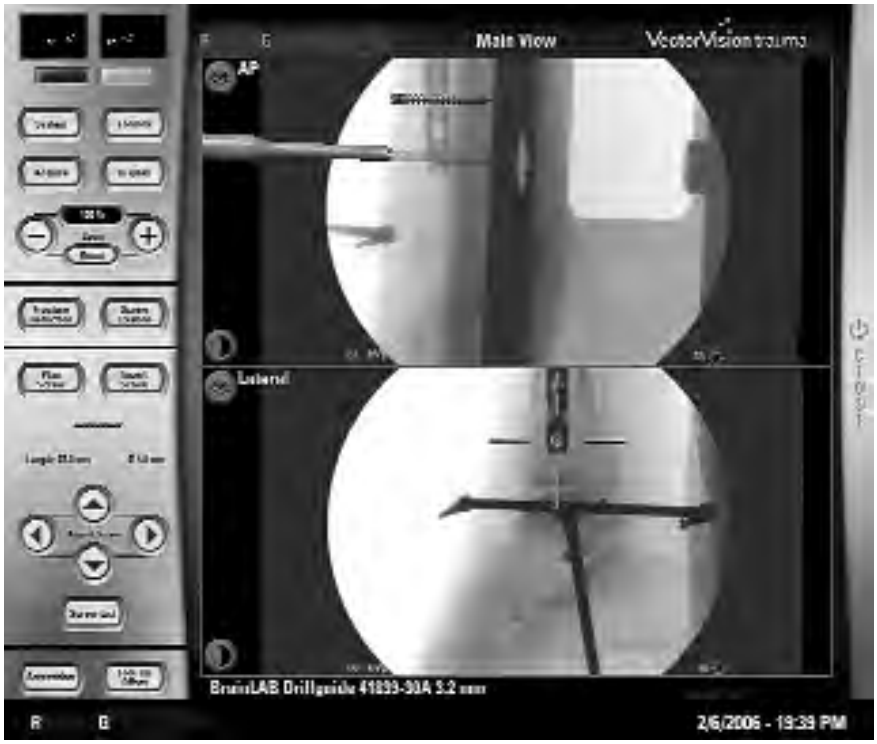

Fig. 3. Pianificazione ed applicazione delle viti in realtà virtuale.

BIBLIOGRAFIA

1. Grutzner PA, Suhm N. *Computer aided long bone fracture treatment*. Injury 2004;35:S-A57-S-A64.
2. Degiannis E, Bowley DMG, Smith MD. *Minimally invasive surgery in trauma: technology looking for an application*. Injury 2004;35:474-478.
3. Kahler DM. *Image Guidance*. Clin Orthop 2004:70-76.
4. Mosheiff R, Weil Y, Peleg E, Liebergall M. *Computerised navigation for closed reduction during femoral intramedullary nailing*. Injury 2005;36:866-870.
5. Schmucki D, Gebhard F, Grutzner PA, Hufner T. *Computer aided reduction an imaging*. Injury 2004;35:S-A96-S-A104.
6. Strecker W, Keppler P, Gebhard F, Kinzl L. *Length and torsion of the lower limb*. JBJS 1997;79-B:1019-1023.
7. Gugheneim JJ, Probe RA, Brinker MR. *The effects of femoral shaft malrotation on lower extremity anatomy*. J Orthp Trauma 2004;18:658-664.
8. Braten M, Terjensen T, Rossvoll I. *Femoral shaft fractures treated by intramedullary nailing. A follow-up study focusing on problems related to the method*. Injury 1995;26:379-383.
9. Jaarsma RL, Pavkis DFM, Verdonschot N, van Kampen *A. Rotational malalignment after Intramedullary Nailing of Femoral Fractures*. J Orthp Trauma 2004;18:403-409.
10. Jaarsma RL, Ongkiehong BF, Verdonschot N, van Kampen A. *Compensation for rotational malalignment after intramedullary nailing for femoral shaft fractures:an analysis by plantar pressure measurements during gait*. Injury 2004;35:1270-1278.
11. Jaarsma RL, van Kampen A. *Rotational malalignment after fractures of the femur*. JBJS 2004;86-B:1100-1104.
12. Gebhard F, Kraus M, Schneider E, Arand M, Kinzl L, Batz L. *Radiation dose in OR. A comparison of computer assisted procedures*. Unfallchirurgie 2003;6:492-497.
13. Puloski S, Romano C, Buckley R, Powell J. *Rotational malalignment of the tibia following reamed intramedullary nail fixation*. J Orthop Trauma 2004;18:397-402.
14. Alonso J. *Surgical Navigation in the treatment of long Bone Fractures*. AAOS 73rd Annual Meeting, Instructional Course lecture, No 224, 34-38.
15. Suhm N. *Intraoperative accuracy evaluation of virtual fluoroscopy: a method for application in computer-assisted distal locking*. Computer Aided Surgery 2001;6:221-224.

Fratture omolaterali plurisegmentarie dell'arto inferiore: problematiche e soluzioni

Ipsilateral fractures of lower limb: problems and solutions

F. Laurenza, L. Magistro, A. Lispi

RIASSUNTO

Con questo lavoro gli autori riportano i concetti del trattamento "all at one time treatment" applicandoli alle fratture di femore e tibia omolaterali (ipsilaterali).
In particolare la casistica riguarda il trattamento associato e simultaneo di queste lesioni omolaterali dell'arto inferiore eseguito, in urgenza e, principalmente, con tecniche che, dovendo garantire al tempo stesso assoluta stabilità, rapidità di applicazione, scarsa aggressività, vedono, a nostro avviso ed alla luce dei risultati ottenuti, l'utilizzazione della F.E., la riduzione nell'uso delle placche e viti e l'incremento progressivo dell'I.E.B.
Gli autori analizzano i risultati traendone le proprie conclusioni.

Parole chiave: fratture ipsilaterali, fratture femore, tibia, ginocchio flottante

SUMMARY

With this work the authors follow the basic concept of "all at one time treatment" focus on femur and tibia homolateral fractures (ipsilateral). The study was focus on associated and simultaneous treatment of this homolateral injury of lower extremity done in urgency , and in many cases, with technique that have at the same time stability , fast application , low aggressive injury. Our results show, using E F (external fixation), a decrease of plates and screws use and an increase of I.E.B.(looking nail). The Authors analyze the results and they extract their conclusions.

Key words: ipsilateral fractures, femur fracture, tibia fracture, floating knee

PREMESSE

Ancora oggi è dibattuta la necessità di considerare le fratture omolaterali (ipsilaterali) del femore e della tibia come entità unica ed autonoma ed ancora non ben definite sono le linee guida ed i protocolli che ne permettono il corretto trattamento e il preciso timing di intervento.

Azienda Ospedaliera "Complesso S. Giovanni-Addolorata", Roma, S.C. I° Ortopedia e Traumatologia, Roma – via Amba Aradam 9

Queste lesioni comprendono la combinazione di fratture diafisarie, metafisarie e articolari, in particolare, quando vi è la compromissione del ginocchio hanno assunto l'appellativo di "floating knee (ginocchio ballante)" da Blake e Mc Bride 1974 [17].
Si tratta in genere di lesioni ad alta energia, più frequentemente riscontrate nel politraumatizzato [21]. Molte di queste fratture sono esposte e associate a lesioni vascolari. Sebbene la pianificazione del trattamento di ogni frattura vada effettuato singolarmente per ottenere il risultato migliore, in questi casi l'effetto di ogni decisione va considerato alla luce delle condizioni dell'arto e del paziente.
Al contrario di molti autori che ribadiscono un trattamento differito delle fratture ipsilaterali noi abbiamo applicato i moderni concetti di trattamento dell'"All at one time treatment". Tale modo di agire necessita ovviamente di strutture adeguate e della massima disponibilità ed affiatamento tra équipes di specialisti conseguendone indiscutibili vantaggi sia per il traumatizzato (abolizione del dolore, drastica riduzione del tasso di embolia, miglioramento delle funzioni ventilatoria e circolatoria, unica anestesia), sia per i chirurghi (intervento tecnicamente più breve ed agevole), sia per il personale infermieristico (nursing facilitato, celere rieducazione funzionale) [4].

MATERIALE E METODO

Dalla metà del 2000 a giugno 2005 abbiamo trattato presso la S.C. di Ortopedia e Traumatologia del nostro Ospedale 62 politraumi per un totale di 172 fratture; di questi 112 interessavano i grandi segmenti degli arti (40 esposte e 72 chiuse) ed in particolare 20 fratture riguardavano femore e gamba dello stesso arto inferiore. Prevale nettamente il sesso maschile (16 uomini e 4 donne) e la III-IV decade di vita con età media di 40 anni (minimo 20, massimo 60 anni).
L'etiopatogenesi è riconducibile in 15 casi a traumi della strada, in 4 casi a traumi da lavoro, in 1 caso ad autolesionismo.
Questo tipo di fratture sono state associate in 5 casi con fratture di bacino ed in 3 casi con altre fratture in altri distretti (1 con frattura della L1, 2 con fratture agli arti superiori).
In 7 casi si è trattato di fratture "centrali" (tipo IIa, b, c sec. classificazione di Fraser et al. 1978) riguardanti cioè le epifisi articolari del ginocchio: 4 piatto tibiale (IIa), 1 condili femorali (IIb), 2 piatto tibiale e condili femorali (IIc) che hanno, ovviamente manifestato un "ginocchio ballante" lesione, peraltro sempre presente, a gradi diversi, per l'interessamento capsulo-legamentoso del ginocchio [2 12].

Tutte le fratture sono state operate in urgenza nella stessa seduta utilizzando svariate tecniche di osteosintesi.
Le metodiche di osteosintesi sono state accuratamente selezionate dovendo garantire al tempo stesso assoluta stabilità, rapidità di applicazione, scarsa aggressività; ne è derivata la riduzione nell'uso delle placche e viti, l'utilizzazione della F.E., l'incremento progressivo dell'I.E.B. [9-11].
Le esposizioni delle fratture classificate secondo Gustilo sono state presenti per il II° in 3 casi (2 tibiali, 1 femorale) ed hanno richiesto toilette, sutura tegumentaria eventualmente associata ad incisioni radiali di detenzione e drenaggio in aspirazione e per il III° in 4 casi (3 tibiali, 1 femorale) in cui si è fatto ricorso alla bonifica generosa delle parti molli devitalizzate, contuse o francamente inquinate ed alla copertura cutanea con innesti, tenendo sempre presente, ove non possibile un debridment completo di non "murare i germi", pur di suturare o coprire la lesione a tutti i costi. Sistemi di drenaggio lavaggio sono stati utilizzati nella quasi totalità dei casi.
In tutti questi fratturati è stata somministrata la profilassi antinfettiva mediante l'infusione di due antibiotici battericidi a largo spettro.
Sono state eseguite 2 fasciotomie alla gamba, volte a prevenire più che a curare una sindrome compartimentale già conclamata.
Le perdite ematiche intraoperatorie sono state mediamente di circa 500 cc con picco massimo di 750 cc in una frattura con grossa esposizione di femore.
Lesioni capsulo legamentose del ginocchio, come precedentemente riferito, sono state riscontrate in quasi tutte le fratture omolaterali dell'arto inferiore ma nessuna di queste è stata operata d'urgenza e solo 3 si sono avvalse di un intervento ricostruttivo a distanza.
La profilassi antitromboembolica è stata eseguita con emodiluizione associata ad eparina a basso peso molecolare [5].
La durata media degli interventi all'arto è stata di circa 1 ora e 50 minuti con estremi di 2 ore e 30 minuti.
La tecnica operatoria è consistita nel posizionamento del paziente sul letto ortopedico da riduzione cercando di trovare, già inizialmente, quello ottimale per il trattamento di tutte le fratture e tale da consentire l'uso dell'amplificatore di brillanza in modo agevole, iniziando, concettualmente, a stabilizzare le fratture esposte per poi proseguire con quelle chiuse prima femorali e poi tibiali [18] (Tab. I.)

RISULTATI

Abbiamo controllato e valutato sia radiograficamente sia clinicamente secondo la scheda di Karlstrom e Olerud 18 pazienti con fratture ipsilaterali di femore e gamba con un follow-up medio di 20 mesi (min 10-max 30 mesi) [3].
I risultati sono stati per il 73% (13 casi) tra eccellenti e buoni, per l'11% (2 casi) accettabili e per il 16% (3 casi) cattivi.
La consolidazione complessiva è avvenuta in tempi più lunghi rispetto a quella ottenuta in complesso in eguali fratture riguardanti arti diversi soprattutto per un ritardo di consolidazione avvenuto in special modo nelle fratture di tibia che ha causato una pseudoartrosi in 3 casi che hanno richiesto una ripresa chirurgica. Un altro caso di pseudoartrosi si è verificato in un femore anch'esso ripreso chirurgicamente.
In percentuale sono giunti a consolidazione il 95% delle fratture di femore e il 83% delle fratture di tibia.
Anche i tempi di guarigione sono risultati più lunghi e si sono attestati mediamente intorno a 7 mesi rispetto ad eguali lesioni non omolaterali in cui la guarigione si ottiene mediamente 4-6 settimane prima.
Fra le complicazioni immediate e precoci sono da annoverare: 2 iniziali sindromi compartimentali di gamba trattate in urgenza con fasciotomia preventiva, 3 infezioni (2 di gamba, 1 di femore e tibia a livello del ginocchio, che ha necessitato a distanza di amputazione al III inferiore di coscia), 2 trombosi venose profonde, 1 embolia polmonare non mortale. In un caso in cui vi era anche la frattura lussazione della sacro iliaca è residuato un deficit dello SPE.
Difetti rotazionali inferiori a 6°, studiati anche con TC, sono stati evidenziati in 2 casi; in altri 2 casi è esitata una dismetria di 1,5 cm.
La funzionalità articolare del ginocchio è risultata superiore ai 120° in tutti i pazienti con fratture non riguardanti l'articolazione del ginocchio. Nei 7 casi con fratture "centrali articolari" abbiamo riscontrato 2 pazienti con articolarità intorno a 90°; 2 pazienti con grave rigidità ed un paziente con infezione grave in cui si è dovuto amputare. In 3 pazienti, a distanza di tempo, si è manifestata la necessità di eseguire un intervento di riparazione legamentosa del LCA per instabilità del ginocchio (Tab. II).



Tab. I. Casistica Osp. S. Giovanni anni 2000-2005.

Tab. II. Complicazioni.

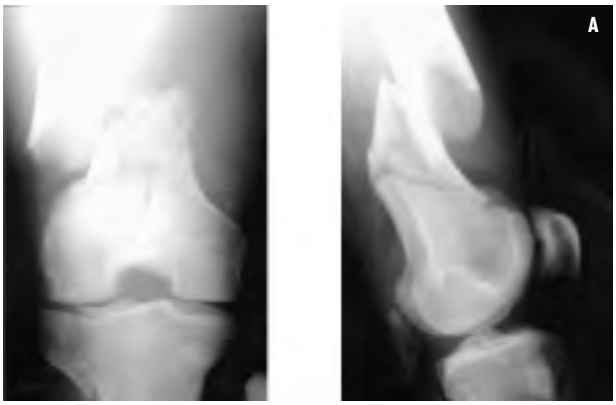

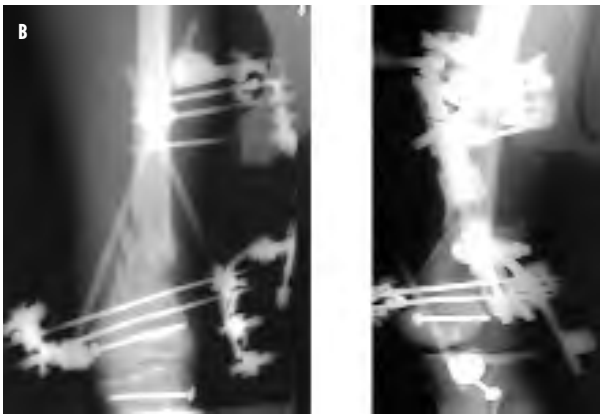

Fig. 1. (A) Uomo 32 anni: fratture sovradiacond. fermore esp. sin. e piatto tibiale sin. (B) Rx p.o. trattamento con F.E. femore e viti piatto tibiale. (C) Controllo Rx dopo 8 mesi; visibili viti interf. per ricostruzione LCA.

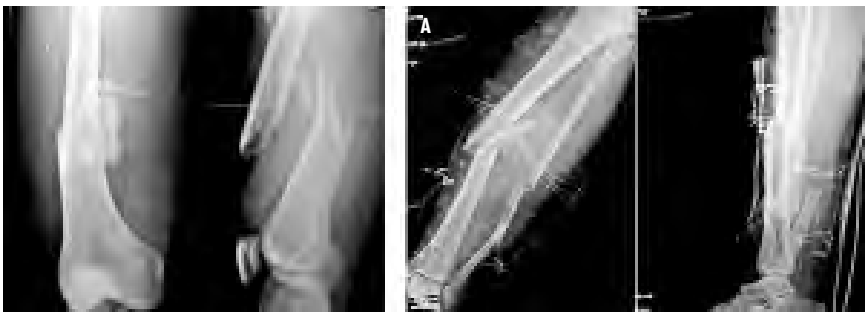

Fig. 2. (A) Uomo 39 a.: fr. femore dx; fr. gamba dx. (B) RX P.O.: trattamento con I.E.B. fem. (C) Rx a 4 m.

DISCUSSIONE

Il chirurgo traumatologo, a nostro avviso, deve saper valutare questo tipo di lesione ipsilaterale come entità autonoma ma allo stesso tempo inserirla nel quadro più esteso del politraumatismo: è infatti evidente l'importanza di saper scegliere il miglior trattamento che deve essere quanto più tempestivo e completo possibile.
Per quanto concerne le lesioni fratturative, pur rimanendo sempre valida la distinzione tra esposte e no, si deve sempre valutare la presenza di gravi mortificazioni dei tessuti molli adiacenti alle fratture dell'arto apparentemente chiuse specialmente se le fratture sono state causate da gravi incidenti automobilistici o da infortuni sul lavoro e tenere conto che a carico di queste parti molli, in seguito a traumi violenti, possono verificarsi vaste devitalizzazioni dei tessuti che necrotizzando, in tempi più o meno rapidi, portano anch'essi ad importanti esposizioni.
Da non sottovalutare, poi, la possibile insorgenza, a distanza solitamente di 10-15 ore dal trauma di una sindrome compartimentale che deve essere prevenuta con una fasciotomia immediata (entro le 6-8 ore).
Alla luce di quanto precedentemente esposto risulta chiaro che il moderno traumatologo ortopedico deve effettuare un'adeguata pianificazione interventistica quanto più completa possibile (osteosintesi di entrambe le fratture) ed al tempo stesso definitiva sfruttando tutte le tecniche operatorie in suo possesso per arrivare al miglior risultato possibile.
È quindi evidente l'importanza fondamentale che rivestono i criteri di scelta dell'osteosintesi di queste fratture omolaterali dell'arto inferiore.
Noi abbiamo dato la preferenza all'IEB nelle fratture diafisarie, metadiafisarie di femore e tibia anche con esposizione di I° e talvolta di II° sec. Gustilo. Questo sistema ha portato a consolidazione fratture ipsilaterali di femore e tibia in tempi veramente rapidi e quasi sovrapponibili a quelle di singole fratture limitando le complicazioni.
La FE resta comunque, in condizioni d'urgenza, efficace in tutte quelle lesioni in cui esistono esposizioni o mortificazioni delle parti molli del III°a-b sec. Gustilo e nelle fratture articolari pluriframmentarie del femore distale o del piatto tibiale; inoltre il raccordo tra i sistemi montati sul femore e sulla tibia permette l'assunzione del carico precoce nelle ipisilaterali centrali e quindi un più rapido recupero funzionale del ginocchio.
Pur tuttavia la FE si è rilevata nel tempo soggetta a riprese chirurgiche oltre a dare sempre i noti problemi di gradimento al paziente.
In questa nostra revisione abbiamo evidenziato lo scarso uso di placche e viti nel trattamento delle fratture omolaterali dell'arto inferiore e ciò probabilmente dovuto alla nostra volontà, più volte menzionata, di effettuare il trattamento in urgenza.
Le complicanze non sono rare e comprendono le già menzionate sindromi compartimentali, TVP, embolie polmonari, gravi infezioni fino alla necessità di amputazione dell''arto, deficit funzionali, lesioni legamentose misconosciute.
Le complicazioni vascolari, che in alcuni casi di embolia polmonare possono portare alla morte, sono sempre presenti in percentuale elevata nelle casistiche di molti Autori [1 2 3 5]. Questo, anche a nostro parere, è dovuto alla alta incidenza di sofferenza vascolare periferica sempre presente in questi pazienti.
È risultato però, dalla nostra casistica, un non aumentato rischio di questi traumatizzati rispetto ad altri polifratturati nei confronti della TVP (2 casi risoltosi con terapia farmacologia) e dell'embolia polmonare (1 caso non mortale) probabilmente dovuto al rapido e quanto più completo trattamento da noi effettuato in presenza di questo tipo di lesioni che, in accordo con molti altri Autori [17 18], ha sicuramente portato ad una diminuzione globale di complicaze nei politraumatizzati.
L'incidenza delle infezioni, soprattutto in presenza di esposizioni, è sempre alta e facilmente prevedibile per cui, come precedentemente affermato, eseguiamo sempre una terapia antibiotica profilattica mentre nei casi di infezione conclamata la terapia viene effettuata con antibiotici mirati e continuata per 2 settimane dopo la regressione della sintomatologia sia locale che generale e dalla sterilizzazione dell'esame batteriologico. Pur tuttavia non sempre i risultati sono soddisfacenti e nella nostra casistica riscontriamo una amputazione dovuta a gravissima infezione per frattura esposta di III°.
Anche la presenza di lesioni meniscali e legamentose va tenuta in considerazione in questo genere di lesioni complesse. L'incidenza di queste lesioni capsulo-legamentose, pur presente in quasi tutti i nostri pazienti con diverso grado di gravità, sembra, alla luce dei nostri dati, maggiore nelle fratture ipsilaterale centrale corrispondente al vero "ginocchio ballante".
Proprio in questa lesione si sono verificate anche le complicanze vascolari precedentemente evidenziate e peraltro risoltisi senza esiti (3 paz.) ed un caso di paralisi dello SPE non risoltosi a distanza (la frattura ipsilaterale coincideva con la frattura-lussazione della sacro-iliaca dello stesso lato).
Comunque i risultati migliori e il minor numero di complicanze si osservano quando entrambe le fratture interessano la diafisi, rispetto a quando una o entrambe sono intra-articolari.

CONCLUSIONI

Riteniamo che attualmente il trattamento delle fratture ipsilaterali dell'arto inferiore debba essere effettuato il prima possibile e debba riguardare tutte le lesioni fratturative e no che lo riguardano. A tal proposito crediamo che la scelta del trattamento sia di fondamentale importanza e che, alla luce del nostro lavoro, la stabilizzazione in urgenza delle fratture del femore e della gamba a qualsiasi livello porterà ad una rapida mobilizzazione dell'arto traumatizzato e del paziente tali da permettere una più veloce guarigione.
È chiaro che per ottenere tale risultato non si può prescindere da un organizzazione ospedaliera adeguata al trattamento del malato politraumatizzato, alla sua degenza in un reparto attrezzato ed alla possibilità di eseguire una riabilitazione quanto più possibile valida al fine di garantire per tutto il decorso ospedaliero e, soprattutto, postoperatorio un gradiente elevato di soddisfazione sia del paziente che, non ultimo, del personale medico e di quello addetto al "nursing".

BIBLIOGRAFIA

1. Blake R, McBryde A Jr. *The floating knee: Ipsilateral fractures of the tibia and femur*. South Med J 1975;68:13-6.
2. Fraser RD, Hunter GA, Waddell JP. *Ipsilateral fracture of the femur and tibia*. J Bone Joint Surg Br 1978;60-B:510-5.
3. Karlstrom G, Olerud S. *Ipsilateral fracture of the femur and tibia.* J Bone Joint Surg Am 1977;59:240-3.
4. Laurenza F, Magistro L. *Trattamento associato delle fratture complesse degli arti*. GIOT 2001;27(Suppl)S189-198.
5. Jacobs RR, McClain O. *The role of embolic fat in post-traumatic pulmonary insufficiency. An evaluation of the pulmonary haemodynamics and blood gas levels*. Int Orthop 1979;3:71-5.
6. Tay BK, Tong GO. *Ipsilateral fractures of the femur and tibia.* Ann Acad Med Singapore 1982;11:139-41.
7. Bansal VP, Singhal V, Mam MK, Gill SS. *The floating knee. 40 cases of ipsilateral fractures of the femur and the tibia* Int Orthop 1984;8:183-7.
8. Veith RG, Winquist RA, Hansen ST Jr. *Ipsilateral fractures of the femur and tibia. A report of fifty-seven consecutive cases.* J Bone Joint Surg Am 1984;66:991-1002.
9. Rooser B, Hansson P. *External fixation of ipsilateral fractures of the femur and tibia.* Injury 1985;16:371-3.
10. McAndrew MP, Pontarelli W. *The long-term follow-up of ipsilateral tibial and femoral diaphyseal fractures*. Clin Orthop Relat Res 1988; 232:190-6.
11. Anastopoulos G, Assimakopoulos A, Exarchou E, Pantazopoulos T. *Ipsilateral fractures of the femur and tibia.* Injury 1992;23:439-41.
12. Adamson GJ, Wiss DA, Lowery GL, Peters CL. *Type II floating knee: ipsilateral femoral and tibial fractures with intraarticular extension into the knee joint.* J Orthop Trauma 1992;6:333-9.
13. Schiedts D, Mukisi M, Bouger D, Bastaraud H. *Ipsilateral fractures of the femoral and tibial diaphyses*. Rev Chir Orthop Reparatrice Appar Mot 1996;82:535-40.
14. Krettek C, Rudolf J, Schandelmaier P, Guy P, Konemann B, Tscherne H. *Unreamed intramedullary nailing of femoral shaft fractures: operative technique and early clinical experience with the standard locking option.* Injury 1996;27:233-54.
15. Hung SH, Chen TB, Cheng YM, Cheng NJ, Lin SY. *Concomitant fractures of the ipsilateral femur and tibia with intra-articular extension into the knee joint.* J Trauma 2000;48:547-51.
16. Ostrum RF *Treatment of floating knee injuries through a single percutaneous approach*. Clin Orthop Relat Res 2000; 375:43-50.
17. Theodoratos G, Papanikolaou A, Apergis E, Maris J. *Simultaneous ipsilateral diaphyseal fractures of the femur and tibia: treatment and complications.* Injury 2001;32:313-5.
18. Lundy DW, Johnson KD. *"Floating knee" injuries: ipsilateral fractures of the femur and tibia.* J Am Acad Orthop Surg 2001;9:238-45.
19. Arslan H, Kapukaya A, Kesemenli CC, Necmioglu S, Subasi M, Coban V. *The floating knee in adults: twenty-four cases of ipsilateral fractures of the femur and the tibia* Acta Orthop Traumatol Turc 2003;37:107-12.
20. Oh CW, Oh JK, Min WK, Jeon IH, Kyung HS, Ahn HS, Park BC, Kim PT. *Management of ipsilateral femoral and tibial fractures*. Int Orthop 2005;29:245-50.
21. Dunham CM, et al. *Practice management guidelines for the optimal timing of long-bone fracture stabilization in polytrauma patientes: the East Practice Management Guidelines Work Group*. J Trauma 2001;50:958-67.
22. Pape HC, Giannoudis PV, Krettek C, Trentz O. *Timing of fixation of major fractures in blunt polytrauma: role of conventional indicators in clinical decision making.* J Orthop Trauma 2005;19(8):551-62.

G.I.O.T. 2006;32(suppl. 1):S82-S84

L'inchiodamento endomidollare nelle fratture esposte del femore

S. Boriani, R. Pascarella

RIASSUNTO

Il trattamento delle fratture esposte del femore è da sempre oggetto di discussione. La fissazione esterna e l'inchiodamento endomidollare bloccato sono entrambe valide alternative terapeutiche. La scelta è determinata da diversi fattori tra cui le condizioni cliniche del paziente e l'esperienza personale del chirurgo. È invece opinione comunemente accettata che la stabilizzazione di queste fratture debba sempre essere eseguita in urgenza, entro 6-8 ore dal trauma e che tempo irrinunciabile è l'accurata precocissima detersione del focolaio di esposizione. La stabilizzazione in urgenza permette controllo del dolore e migliore gestione del paziente, soprattutto quando è ricoverato in rianimazione, e porta ad una diminuzione delle complicazioni generali in particolare quelle riguardanti l'apparato respiratorio.
In questo studio sono stati valutati 60 pazienti con fratture esposte del femore trattati con l'inchiodamento endomidollare. In 32 casi l'inchiodamento endomidollare è stato eseguito in urgenza, negli altri 28 casi come tempo differito dopo l'applicazione di un fissatore esterno in urgenza. Tra le complicazioni maggiori sono stati osservati 3 casi di pseudoartrosi e 5 casi di infezione.
La nostra opinione, suffragata dall'analisi di questa esperienza, è che se il sistema emodinamico e respiratorio del paziente è stabile conviene utilizzare in urgenza l'inchiodamento endomidollare anche nelle esposizioni più gravi. Quando le condizioni generali sono precarie ed è necessario stabilizzare la frattura velocemente il mezzo di scelta è sicuramente la fissazione esterna che potrà eventualmente essere sostituita con l'inchiodamento endomidollare ove necessario.

Parole chiave: femore, fratture esposte, inchiodamento bloccato, fissazione esterna

SUMMARY

The treatment of open fractures of the femur is a matter of discussion. External fixation and intramedullary nailing are valid alternatives and decision making is based on patient's clinical findings and surgeon's experience. It is out of discussion that the treatment must be performed in emergency – within 6 to 8 hours from the accident – and that careful surgical debrident is mandatory. Emergency fixation allow easier nursing, reduces pain and complications and contributes to improve the general conditions. This is particularly helpful for polytrauma patients in the intensive care units.
This is a review of 60 open fractures of the femur submitted to intramedullary nailing. This procedure was performed in the emergency room in 32 cases, while followed external fixation in 28 cases. Three non union and 5 infections were the most severe complications. The data reported support our opinion that if the haemodinamics and the respiratory functions of the patient are stable, intramedullary nailing is the procedure of choice even in grade 3A open fractures. Otherwise, external fixation is a fast and safe system to stabilize the fracture and to allow restoration of general conditions. If required, nailing can be performed some weeks later.

Key words: femur, open fractures, intramedullary nailing, external fixation

Unità Operativa di Ortopedia e Traumatologia, Ospedale Maggiore "C.A. Pizzardi", Bologna

INTRODUZIONE

Nel trattamento delle fratture esposte del femore fino al grado 3°A [4 5 6] vengono generalmente considerate 2 opzioni: la fissazione esterna e l'inchiodamento endomidollare. La fissazione esterna rappresenta storicamente il trattamento di scelta per questa patologia anche se non scevra da una elevata incidenza di complicazioni come pseudoartrosi, rifratture, ritardi di consolidazione [1 4 6]. Da diversi anni anche l'inchiodamento endomidollare, con o senza alesaggio, viene utilizzato per stabilizzare queste fratture [1 2 7-10]. L'inchiodamento è da molti criticato per il rischio di infezione ma garantisce sicuramente tempi di consolidazione più brevi e minore incidenza di altre complicazioni. Il trattamento con placca [7] è oggi molto meno popolare per il più alto rischio di complicazioni e si ritiene particolarmente criticabile nelle fratture esposte. Molti sono i fattori sulla base dei quali effettuare la scelta, inclusa l'esperienza personale, le problematiche logistiche, le caratteristiche cliniche del paziente (mono o politraumatizzato) [2 4-6]. Nel politraumatizzato la bibliografia internazionale presenta versioni molto contrastanti. Alcuni autori sostengono i benefici di una precoce stabilizzazione, che determinano una migliore mobilizzazione del paziente, una diminuzione della morbilità polmonare come ARDS, broncopolmoniti ed embolia grassosa [9 10]. Altri Autori invece sostengono che l'intervento chirurgico in urgenza per stabilizzare le fratture femorali determina un incremento delle perdite ematiche e quindi una maggior somministrazione di liquidi, un aumento delle complicazioni polmonari e della mortalità. Di fronte a questa mancanza di univocità nel 2000 la Eastern Association for the Surgery of Trauma ha affrontato il problema e ha pubblicato le "Practice Management Guidelines for the Optimal Timing of Long

Bone Fracture" [3]. Il gruppo di lavoro era formato da dieci Trauma Center dell'East Coast degli Stati Uniti che ha valutato tutta la bibliografia presa da Medline che riguardava i politraumatizzati con associate fratture del femore, trauma toracico e trauma cranico. Queste linee guida hanno stabilito che non vi sono significative differenze tra la stabilizzazione precoce delle fratture del femore (entro 48 ore) e la stabilizzazione tardiva per quanto riguarda la mortalità dei pazienti. Inoltre non hanno evidenziato che la stabilizzazione precoce determini danni al paziente. Vi sono però un minor numero di complicazioni nei pazienti che sono stati trattati precocemente. Quindi nei politraumatizzati la stabilizzazione precoce è preferibile.

MATERIALE E METODO

Presso l'Unità Operativa di Ortopedia dell'Ospedale Maggiore di Bologna tra il gennaio 1997 ed il dicembre 2004 sono state trattate 598 fratture diafisarie di femore. 38 pazienti sono deceduti, 34 senza alcun trattamento chirurgico, 4 dopo una iniziale stabilizzazione. Dei 34 pazienti deceduti senza trattamento in 14 casi la causa è stata una lesione cerebrale, in 15 casi un dissanguamento, 4 casi di insufficienza cardiaca e un caso di insufficienza multiorgano. I 4 casi stabilizzati sono deceduti 1 per rottura dell'aorta, 1 per insufficienza multiorgano, 1 per lesioni cerebrali, 1 per insufficienza respiratoria. Dei 564 casi trattati 478 erano fratture chiuse, 86 esposte. L'inchiodamento bloccato è stato utilizzato in 502 casi:

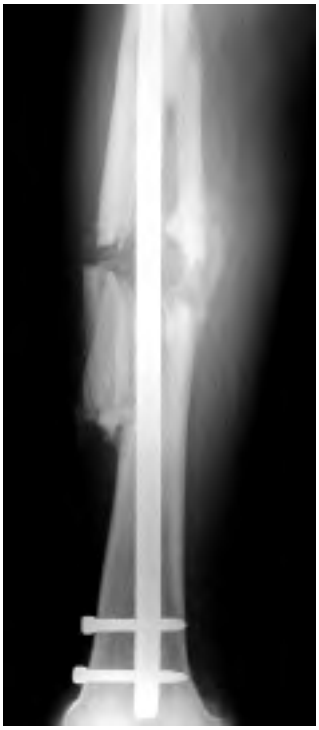

Fig. 1B. Inchiodamento endomidollare in urgenza con chiodo di Grosse e Kempf.

Fig. 1A. Politraumatizzato 27 anni con frattura esposta di 1° del femore, emodinamicamente stabile con buone condizioni generali.

Fig. 1C. Quadro radiografico a 7 mesi dal trauma con consolidazione della frattura.

326 chiodi di Grosse e Kempf, 140 Gamma Long, 36 altri (DFN, AFN, Fixion). Degli 86 casi di fratture esposte in 60 è stato utilizzato l'inchiodamento endomidollare, in 28 casi differito, nei restanti 32 immediato. L'inchiodamento immediato è stato eseguito in 24 casi per una frattura esposta di 1°, in 7 casi di 2° ed 1 caso 3°A, mentre l'inchiodamento differito è stato eseguito in 5 casi per una frattura esposta di 1°, in 13 casi di 2°, in 9 casi di 3°A ed in 1 caso 3°B. In 42 casi è stato usato un chiodo di Grosse e Kempf, in 8 casi un Gamma Long, in 7 casi un DFN, in 2 casi un Fixion ed in 1 caso un AFN. In tutti i casi è stato eseguito l'alesaggio del canale midollare.

RISULTATI

Dei 60 casi ne sono stati rivisti 44 ad un tempo medio di 12 mesi (min 8 - max 42). 40 maschi e 4 femmine con un'età media di 36 anni (min 15 - max 75). La consolidazione è stata raggiunta in 40 casi (90,9%) in un tempo medio di 6 mesi (min 5 - max 15). Non sono state osservate differenze significative tra il gruppo con inchiodamento immediato e quello in differita. Tra le complicazioni si è osservato 1 caso di ritardo di consolidazione che è stato trattato con la dinamizzazione del chiodo ed ha raggiunto la consolidazione in 12 mesi. In 3 casi (6,8%) si è presentata una pseudoartrosi, 1 caso con rottura delle viti di bloccaggio distale a 5 mesi, 1 caso con rottura del chiodo a 9 mesi ed 1 altro caso con rottura del chiodo a 14 mesi dal trauma. In 2 casi è stato rimosso l'infibulo, eseguito un generoso alesaggio endomidollare ed un nuovo inchiodamento con chiodo bloccato di maggior calibro, raggiungendo in entrambi i casi la consolidazione. Nell'ultimo caso invece è stato rimosso il chiodo, resecato il focolaio di pseudoartrosi ed eseguita una sintesi con placca ed innesto osseo corticale contrapposto portando a consolidazione la frattura. In 5 casi (11,3%) si è avuta una infezione. In un caso era stato eseguito un inchiodamento immediato con Gamma Long in una frattura esposta di 1°. Negli altri 4 casi è stato utilizzato un chiodo di Grosse e Kempf in differita. In particolare 1 caso esposta di 2° inchiodato dopo 2 mesi, 2 casi esposta di 3°A inchiodati dopo 1 mese e dopo 3 mesi, 1 caso esposta 3°B inchiodato dopo 5 mesi per un ritardo di consolidazione. In tutti i casi si è aspettata la guarigione della frattura e successivamente è stato rimosso il chiodo ed eseguita una pulizia chirurgica raggiungendo la risoluzione dell'infezione.

DISCUSSIONE E CONCLUSIONI

Il trattamento delle fratture esposte del femore è ancora oggetto di discussione e in letteratura non vi è univocità di vedute sia sui tempi di stabilizzazione sia sul mezzo di sintesi da utilizzare. Quando le condizioni generali lo permettono il mezzo di sintesi di scelta deve essere quello definitivo, quindi a nostro avviso un chiodo endomidollare. Se invece le condizioni del politraumatizzato sono instabili e richiedono un trattamento rapido con scarse perdite ematiche la fissazione esterna ha sicuramente un ruolo fondamentale, anche solo come mezzo di sintesi temporaneo [1 7]. Quando poi le condizioni del paziente miglioreranno sarà possibile eventualmente sostituire il fissatore con un mezzo di sintesi più idoneo. Il trattamento deve comunque, a nostro parere essere eseguito in urgenza, entro 6-8 ore dal trauma. Nel politraumatizzato sicuramente le linee guida descritte dalla Eastern Association for the Surgery of Trauma sono un importante punto di riferimento per tutti i trauma center [3].

BIBLIOGRAFIA

1. Bernat M, Lecoq C, Lempidakis M, Martin G, Aswad R, Poitout DG. *Secondary internal osteosynthesis after external fixation for recent or old open fracture of the lower limb*. Rev Chir Orthop Reparatrice Appar Mot 1996;82:137-144.
2. Chapman MW. *The role of intramedullary fixation in open fractures*. Clin Orthop Rel Res 1986;212:26-34.
3. Dunham CM, Bosse MJ, Clancy TV, Cole FJ Jr, Coles MJ, Knuth T, Luchette FA, Ostrum R, Plaisier B, Poka A, Simon RJ. *EAST practice management guidelines work group*. J Trauma 2001;50:958-967.
4. Gustilo RB. *Management of open fractures and their complications*. Philadelphia, PA, WB Saunders, 1982.
5. Gustilo RB, Anderson JT. *Prevention of infection in the treatment of one thousand and twenty-five open fractures of long bones: a retrospective and prospective analysis*. J Bone J Surg 1976:58(A):453-458.
6. Gustilo RB, Mendoza RM, Williams DN. *Problems in the management of type III (severe) open fractures: a new classification of type III open fractures*. J Trauma 1984;24:742-746.
7. Taeger G, Ruchholtz S, Zettl R, Waydhas C, Nast-Kolb D. *Primary external fixation with consecutive procedural modification in polytrauma*. Unfallchirurg 2002;105:315-321.
8. Tscherne H, Regel G, Pape HC, Polhemann T, Krettek C. *Internal fixation of multiple fractures in patients with politrauma*. Clin Orthop Rel Res 1998;347:62-78.
9. Wolinsky PR, Banit D, Parker RE, Shyr Y, Snapper JR, Rutherford EJ, Johnson KD. *Reamed intramedullary femoral nailing after induction of a ards-like state in sheep: effect on clinically applicable markers of pulmonary function*. J Orthop Trauma, 1998;12:169-175.
10. Wolinsky PR, Sciadini MF, Parker RE, Plitman JD, Snapper JR, Rutherford EJ, Schulman M, Johnson KD. *Effects on pulmonary physiology of reamed femoral intramedullary nailing in an open-chest sheep model*. J Orthop Trauma 1996;10:75-80.

Cellule staminali e gel piastrinico nelle pseudoartrosi diafisarie asettiche

Stem cells and platelet gel in the aseptic diaphyseal nonunions

E. Manes, C. Manes[1], M. Torello[2], B. Erasmo

RIASSUNTO

Gli Autori riportano la loro esperienza nella cura delle pseudoartrosi diafisarie asettiche descrivendo le tecniche chirurgiche che ritengono più valide e l'uso aggiuntivo delle cellule staminali (CS) e dei fattori di accrescimento (FdA).
Nelle forme ipertrofiche la sola correzione dell'asse e il miglioramento della stabilizzazione sono in quasi tutti i casi sufficienti per raggiungere la guarigione.
L'aggiunta di CS e di FdA, metodica iniziata nel 2002, è stata adottatata allo scopo di migliorare ed accellerare i processi osteogenetici riparativi.
Nelle forme atrofiche nell'arto superiore, il più delle volte è necessaria la resezione del focolaio di pseudoartrosi fino al raggiungimento del tessuto osseo sano. Si dovrà riempire, quando necessario, lo spazio con tessuto osseo preferibilmente autoplastico ed eseguire la sintesi rigida con placca metallica, viti ed innesto di banca sotto forma di stecca ossea corticale contrapposta.
Nell'arto inferiore la tecnica preferibile è l'osteosintesi endomidollare preceduta da alesaggio e nelle forme tibiali anche da osteotomia d'accorciamento del perone.
Gli Autori ritengono che nelle forme atrofiche l'uso delle CS e dei FdA giochi un ruolo veramente fondamentale in quanto accellera i processi osteogenetici, migliora il trofismo osseo nel focolaio di pseudoartrosi e la vitalità degli innesti. Descrivono il metodo di raccolta delle cellule staminali e di preparazione del gel piastrinico.
Concludendo ritengono che con questa tecnica essi hanno ottenuto quasi sempre la guarigione riducendo notevolmente i tempi anche nelle forme atrofiche più gravi.

Parole chiave: cellule staminali, fattori di crescita

SUMMARY

The Authors report their experiences about the treatment of aseptic diaphyseal nonunions relating the intraoperative surgery techniques that they have considered most valid, with additional use of stem cells and growth factors.
In the ipertrophic nonunion the only correlation of axis or the improvement of stabilization are sufficient for archive the recovery in all case.
In 2002 they have start the additional use of stem cells and growth factors in order to improve and increase the osteogenetic repairer process.
In the atrophic nonunions of upper limbs in the most case is necessary the resection of nonunion's focus area until to go to the healthy bone tissue. After that, it shall be fill up, when will be necessary, the area with autoplastic bone tissue and carry out the rigid synthesis with metallic plaque, mails and graft of allogenic bone under cortical spongiform bone.
In the atrophic nonunions of lower limbs the better technique is the endomedullar bone synthesis after reaming and in the tibia forms the osteotomy for reduction of fibula too.
The Authors regard that in the atrophic form of nonunions the use of stem cells and growth factor can be play a real basic role as this products increase the osteogenetic repairer process; improve the regeneration in the focus area and the vitality of bone graft.
They report the method to prepare the platelet gel and to collection the stem cell.
In conclusion they report that with technique they obtained the recovery in all case with a reduction of the time in atrophic form most severe too.

Key words: stem cells, growth factors

Divisione di Ortopedia e Traumatologia, [1] Dipartimento di Medicina Trasfusionale, Ospedale "S. Spirito", Pescara; [2] Istituto di Tecnologie Biomediche Avanzate, Università "G. D'Annunzio" di Chieti

RITARDO DI CONSOLIDAZIONE E PSEUDOARTROSI

Una consolidazione viene considerata ritardata quando il processo di guarigione è in ritardo rispetto alla media per sede e tipo di frattura. Avviene per cessazione della risposta periostale. Si ritiene in pseudoartrosi invece quando si è sicuri che il processo di guarigione si è arrestato clinicamente e radiologicamente [1]. Questo avviene quando cessa sia la risposta periostale che endostale.
Le fratture diafisarie non devono essere considerate in pseudoartrosi se non sono trascorsi almeno nove mesi dal trauma e se i controlli eseguiti negli ultimi tre mesi hanno mostrato miglioramenti clinici e radiografici.
Il ritardo di consolidazione, quando è dovuto a cause meccaniche, quali diastasi dei frammenti, insufficiente riduzione o stabilizzazione, porta rapidamente alla guarigione quando la causa viene corretta; quando è dovuto a insufficiente apporto ematico come per interposizione di parti molli o infezione, la sola correzione delle condizioni meccaniche non è sufficiente per cui evolve in pseudoartrosi.
Weber e Cech [2] calssificano le pseudoartrosi in due tipi secondo la vitalità delle estremità: le forme ipervascolari e le pseudoartrosi atrofiche o avascolari.

Forme ipervascolari
Sono ipertrofiche o vitali, capaci di reazione biologica. In questa forma studi scientifici con lo Stronzio 85 hanno mostrato un ricco circolo vascolare ed esami istologici [3 4] del focolaio hanno evidenziato la presenza di abbondante matrice ossea con presenza di vasi e cellule cartilaginee che però non si trasformano in tessuto oseeo. In questi casi è sufficiente correggere l'asse della frattura e stabilizzare la stessa con mezzo idoneo per ottenere la guarigione del focolaio di pseudoartrosi.
Le forme ipervascolari ipertrofiche anatomoradiograficamente si possono dividere in:
1) a "zampa di elefante" per l'abbondante callo ipertrofico;
2) a "zampa di cavallo" con callo meno esuberante;
3) oligotrofiche, con assenza di callo osseo.
Tali forme abbiamo osservato che non hanno ipertrofia dei capi ossei e rappresentano quasi un punto di passaggio tra le due forme: ipertrofiche ed atrofiche.

Pseudoartrosi atrofiche o avascolari
Sono incapaci di una reazione biologica osteogenetica. All'interno del proprio focolaio [3 4], esse presentano un'abbondante interposizione di tessuto fibroso poco vascolarizzato, senza matrice ossea e cellule cartilaginee od ossee. Nelle forme inveterate, datate da almeno 2-3 anni, le superfici di contatto fibrose sono rivestite da un panno simil sinoviale che secerne un liquido parasinoviale. Queste sono le neoartrosi.
Per le condizioni anatomopatologiche nelle forme atrofiche avascolari è necessario resecare il focolaio fino al raggiungimento del tessuto osseo sano sanguinante. Le forme atrofiche o ischemiche possono essere suddivise in:
1) pseudoartrosi con cuneo di torsione: caratterizzate dalla presenza di un frammento intermedio in cui l'apporto vascolare è ridotto o interrotto. Il frammento intermedio consolida solo con uno dei due più grandi;
2) pseudoartrosi comminuta: caratterizzata dalla presenza di uno o più frammenti necrotici;
3) pseudoartrosi con perdita di sostanza, in cui un frammento diafisario si perde e la consolidazione non è possibile per la diastasi e con il tempo i frammenti diventano atrofici;
4) pseudoartrosi atrofiche: in genere secondarie ad infezione di un frammento o di parti molli. Le estremità dei frammenti divengono osteoporotiche ed atrofiche "a punta di matita".

Quando una pseudoartrosi diventa ipertrofica e quando atrofica?
Per rispondere a questo quesito bisogna ricordare il processo di guarigione per seconda intenzione di una frattura che si svolge in cinque fasi [5]:
a) fase dell'ematoma e dell'infiammazione (0-48 h), si forma l'ematoma interframmantarrio e si attiva la cascata coagulativa;
b) fase dell'angiogenesi riparativa e formazione della cartilagine (48 h-15 gg), l'ematoma si oragnizza e si trasforma in tessuto di granulazione;
c) calcificazione della cartilagine (14-28 gg);
d) rimozione della cartilagine calcifica e sostituzione con osso immaturo (28-42 gg);
e) fase del rimodellamento (6 settimane – anni).
Numerose sono le cause che favoriscono l'instaurarsi di una pseudoartrosi: sistemiche generali, stato locale preesistente, natura del trauma, sede, traumi ad alta energia, mortificazione dei tessuti molli, tipo di cura. Comunque le cause sono sempre meccaniche e biologiche, le prime dovute a mobilità o diastasi dei frammenti, le seconde dovute all'interruzione o riduzione dell'apporto ematico [6].
Secondo i fratelli Judet [7-9] la formazione di callo osseo riconosce tre fasi:
a) fase di latenza, caratterizzata dalla formazione dell'ematoma;
b) fase ipervascolare, nella quale l'ematoma attraverso un rigoglioso processo di vascolarizzazione si trasforma in connettivo giovane;
c) fase di metaplasia con trasformazione del connettivo in tessuto osseo.
Si ritiene che una crisi vascolare nelle prime due fasi di Einorn o nella fase ipervascolare dei Judet conduce ad una pseudoartrosi avascolare (atrofica) e che la stessa causa quando si manifesta nelle fasi III-IV e V di Ehinorn o nella terza dei Judet crea la formazione di una pseudoartrosi ipertrofica.
Ne consegue che la causa biologica principale è sempre costituita dal ridotto apporto di sangue che crea differenti conseguenze a seconda dello stadio in cui si manifesta.

MATERIALI E METODI

Dal mese di novembre del 2002 abbiamo utilizzato l'impianto delle CS e dei FdA in 60 pazienti presso la Divisione di Ortopedia e Traumatologia dell'Ospedale Civile di Pescara.
Di queste 16 sono state pseudoartrosi diafiasarie di cui 10 atrofiche e 6 ipertrofiche in pazienti di età compresa tra i 21 ed i 72 aa. Le sedi interessate sono state: 3 di omero, 3 di radio, 5 di ulna, 3 di femore e 2 di tibia.

Parametri di valutazione
a) valutazione clinica. Si è basata su valori soggettivi quali la permanenza o la scomparsa del dolore e sul riscontro obiettivo della funzione articolare;
b) valutazione radiografica: sono state eseguite radiografie standard in due proiezioni nell'immediato post-operatorio e dopo 2, 4, 6, 8, 10 e 12 mesi dall'inetrvento. In quattro casi abbiamo eseguito controllo TC. Non ci siamo avvalsi di gruppi di controllo, ma ci siamo rapportati allo storico.

Raccolta e preparazione del gel piastrinico (in collaborazione con il Dipartimento di Medicina Trasfusionale)
La mattina precedente l'intervento chirurgico ortopedico si predispone una procedura di raccolta di piastrine con una resa piastrinica di almeno 200 miliardi/µl [10]. Utilizzando un separatore cellulare a flusso continuo, si raccolgono in due sacche separate, le piastrine ed il plasma [11]. Subito dopo, il plasma, 400 ml, viene aliquotato in due frazioni da 200 ml ciascuna e congelate a -40 °C (*shock free-*

zing). Di queste, una è scongelata lentamente il pomeriggio stesso a 4 °C e serve per la preparazione del crioprecipitato; l'altra è scongelata rapidamente a 37 °C il giorno dell'intervento chirurgico e serve a preparare la trombina autologa.
I 200 ml di piastrine ottenute da aferesi sono prima centrifugate a 1.200 giri per 10 minuti a 22 °C, quindi risospese fino ad un volume finale di circa 20-25 ml. Una volta ottenuti tutti gli emocomponenti, sotto cappa sterile, in una provetta da 50 ml, si assemblano: 6 ml di concentrato piastrinico, 2 ml di crioprecipitato, 1 ml di trombina autologa, 2 ml di calcio gluconato. Si miscelano 5-6 volte delicatamente, quindi si pongono in incubatore termostatato a 37°C per 5 minuti per favorire la gelificazione del prodotto.

Raccolta e preparazione delle cellule midollari
Si esegue prima dell'inizio dell'intervento chirurgico, in narcosi.
Si procede al prelievo di 80-100 ml di sangue midollare dalla cresta iliaca posteriore, sede ricca di midollo osseo rosso, con siringhe da 5 ml operando piccole aspirazioni successive, effettuate in punti differenti per evitare di aspirare sangue periferico [12].
L'aspirato midollare è raccolto in una sacca di tipo "*transfer*" da 150 ml contenente 12 ml di ACD-A (soluzione acquosa apirogena a base di ac. citrico, sodio citrato diidrato e glucosio) ed inviato al laboratorio di manipolazione cellulare.
Si prelevano i campioni per la valutazione quantitativa delle varie popolazioni cellulari (emocromo e citofluorimetria) ed il controllo microbiologico, per escludere eventuali contaminazioni batteriche e/o virali.
Dopo aver diluito il midollo osseo con una soluzione fisiologica, le BMMNCs (*bone marrow mononuclear cells*) si separano con una stratificazione con centrifuga su gradiente di densità Ficoll-Ipaque (g/ml 1,077).
Le cellule vengono raccolte, lavate, quindi concentrate e risospese in 10 ml di albumina umana (HSA) al 5%. Infine, vengono rivalutati i parametri microbiologici e quelli quantitativi relativi alle varie popolazioni cellulari (emocromo e citofluorimetria).
Le cellule staminali midollari emopoietiche $CD34^{+}$ [13], che sono in grado di differenziarsi in osteoclasti, si quantificano per via citofluorimetrica, sia prima che dopo la separazione con Ficoll-Ipaque.
Le cellule staminali midollari mesenchimali $CD34^{-}$, che sono in grado di differenziarsi in osteoblasti, poiché costituiscono meno dello 0,01% [14] della popolazione staminale totale, non possono essere quantificate per via citofluorimetrica; pertanto si utilizza il test funzionale CFU-F (*colony forming unit of fibroblast*) nel quale vengono contate le colonie di fibroblasti che si sono formate, dopo 14 giorni di coltura.

Dosaggio dei fattori di crescita
In letteratura sono riportati studi sperimentali riguardanti guarigioni di fratture ossee, nei quali è stato individuato il ruolo di alcuni GSs, quali PDGF, TGFβ, IGF-I e II, l'FGF e l'EGF.
Il PDGF e l'EGF svolgono una doppia funzione: stimolano la proliferazione di cellule staminali presenti nell'osso e, con un meccanismo angiogenetico, determinano la formazione di nuovi capillari nella sede della lesione.
Il TGFβ determina la proliferazione di fibroblasti e preosteoblasti, per effetto mitogeno, e induce il differenziamento di questi ultimi in osteoblasti. Tale fattore favorisce la produzione di matrice collagene, che rappresenta la rete di sostegno dei capillari, come conseguenza dell'attivazione dei fibroblasti, e la deposizione di matrice ossea, come conseguenza dell'attivazione degli osteoblasti.
L'IGFI e II e l'FGF infine, inducono la proliferazione degli osteoblasti dell'endostio e, quindi, stimolano la deposizione di tessuto osseo.
I campioni su cui si eseguono i dosaggi dei fattori di crescita, vengono ottenuti prelevando due aliquote di 5 ml ciascuna, l'una direttamente dalla sacca di piastrine derivante da aferesi (AP) e l'altra dal concentrato piastrinico (AP concentrato) che è utilizzato per preparare il gel. Entrambi i campioni (AP e AP concentrato) vengono sottoposti a 6 cicli successivi di congelamento e scongelamento rapidi, così da favorire la liberazione dei fattori di crescita [15] [16] senza alterarne l'attività biologica.
Il dosaggio di tutti i fattori di crescita è stato eseguito sul sovranatante con metodo ELISA.

Tecnica chirurgica
Riteniamo di dover trattare separatamente le pseudoartrosi diafisarie e per brevità riferirci solamente alle tecniche adottate nella casistica di cui trattiamo.

1) Pseudoartrosi ipertrofica dell'omero: la stabilizzazione chirurgica del focolaio può essere eseguita nelle forme serrate, con buon osso, mediante fissatore esterno assiale e l'immissione del gel piastrinico e delle cellule staminali a cielo chiuso mediante siringa; nelle forme non allineabili con deviazione angolare marcata è opportuna l'apertura del focolaio e la sintesi a cielo aperto con placca a compressione a cavallo del focolaio di pseudoartrosi che normalmente non necessita di essere resecato. La placca deve avere la sintesi di sei corticali [8] o quando necessario e possibile di otto [9] (Fig. 1). Poco indicata è la sintesi endomidollare previo alesaggio poiché non garantisce compressione e stabilità del focolaio.

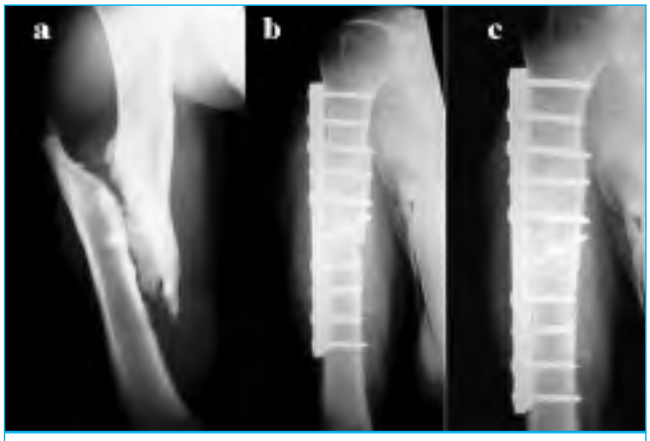

Fig. 1.
Anni 32
a. Pseudoartrosi ipertrofica;
b. Controllo radiografico a 2 mesi, consolidazione;
c. A sei mesi. Ristruttirazione del focolaio.

2) Nelle forme atrofiche, sempre lasse, che si accompagnano a perdita di sostanza ed a grave necrosi dei monconi, si impone sempre l'apertura del focolaio con resezione delle parti necrotiche fino al raggiungimento del tessuto osseo sano, sanguinante. La resezione è consiliabile eseguirla sui due monconi, obliqua, a becco di flauto, per offrire una maggiore superficie di contatto e maggiore stabilità; così pure è necessario contrapporre alla placca metallica un innesto osseo corticale omoplastico [8] allo scopo di offrire alle viti una presa ottimale per stabilizzare perfettamente il focolaio e risparmiare al paziente inutili prelievi. L'innesto omoplastico esplica perfettamente il suo compito meccanico e biologico e nel tempo andrà incontro ad un progressivo processo di ristrutturazione, fusione – riassorbimento. Le CS ed i FdA, uniti nello stesso gel, terminano l'intervento avvolgendo il focolaio (Fig. 2). A carico dell'omero è tollerato un accorciamento fino a 5 cm senza creare gravi difetti estetici, funzionali e neurovascolari.

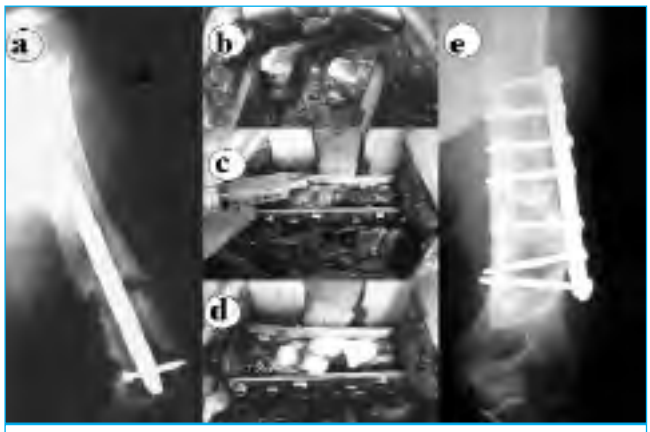

Fig. 2.
Anni 50
a. Pseudoartrosi atrofica;
b. Resezione e asportazione del focolaio;
c. Osteosintesi con placca e innesto osseo omoplastico, impianto di cellule staminali;
d. Applicazione del gel piastrinico;
e. Controllo radiografico a 2 mesi, consolidazione.

3) Pseudoartrosi diafisarie dell'avambraccio: nella forma isolata ipertrofica può essere sufficiente la sintesi con la sola placca extrafocale, nelle forme atrofiche va sempre attuata la sintesi con placca ed innesto osseo contrapposto (Fig. 3). In molti casi si impone anche la resezione del focolaio, l'apertura del canale midollare, la correzione dell'accorciamento del segmento osseo interessato mediante innesto osseo tricorticale prelevato dalla cresta iliaca e la sintesi con innesto osseo contrapposto (Fig. 4). Nell'avanbraccio si deve correggere l'eventuale differente lunghezza tra le due ossa per evitare problemi alle articolazioni radio-ulnari prossimale e distale. L'accorciamento massimo tollerabile è di 4 cm. Nelle eventuali associazioni con lezioni di Monteggia e di Galeazzi, oltre all'osteosintesi con placca ed innesti, bisognerà eseguire la resezione del capitello radiale o dell'epifesi distale dell'ulna. In alternativa all'osteosintesi con

Fig. 3.
Anni 48
a. Pseudoartrosi di avanbraccio ipertrofica del radio, atrofica dell'ulna;
b. Osteosintesi con placca del radio e osteosintesi con placca ed innesto osseo omologo dell'ulna, controllo a un mese;
c. Completa guarigione e ristrutturazione dopo 5 mesi.

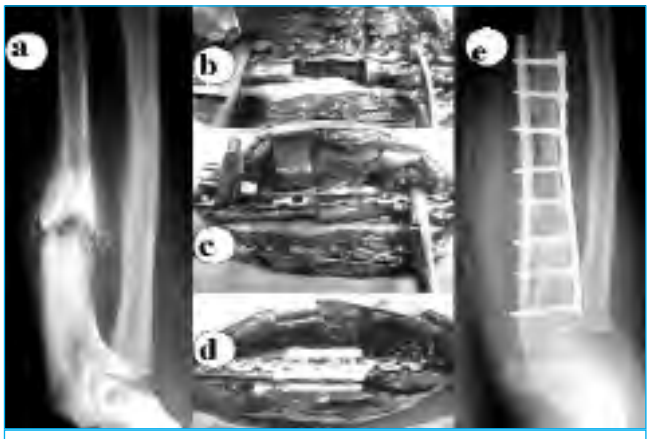

Fig. 4.
Anni 26
a. Pseudoartrosi atrofica già trattata con granuli di osso sintetico;
b. Resezione e asportazione del focolaio di pseudoartrosi di 4,5 cm;
c. Apposizione di innesto osseo tricorticale prelevato dalla cresta iliaca di 4,5 cm, placca e stecca di osso omologo contrapposto, compressione del focolaio;
d. Applicazione di cellule staminali e gel piastrinico;
e. Controllo post-operatorio.

placca, raramente, se stabile, può praticarsi la sintesi endomidollare. L'impianto di CS e di FdA si praticherà al termine dell'intervento chirurgico come per l'omero.

4) Pseudoartrosi diafisarie del femore: il trattamento ottimale delle forme ipertrofiche allineate o allineabili del terzo medio è costituito dalla sintesi endomidollare con chiodo di Kuntcher, previo accurato alesaggio e con l'utilizzazione di un chiodo di diametro adeguato per evitare instabilità rotatoria (Fig. 5). L'alesaggio rimuoverà il tessuto fibrocartilagineo interposto, creerà sul focolaio nuova angiogenesi ed apporterà cellule osteoformatrici e frammenti ossei. Nelle forme ipertrofiche del terzo superiore o del terzo inferiore ugualmente trova indicazione l'osteosintesi endomidollare però bloccata rispettivamente prossimalmente o

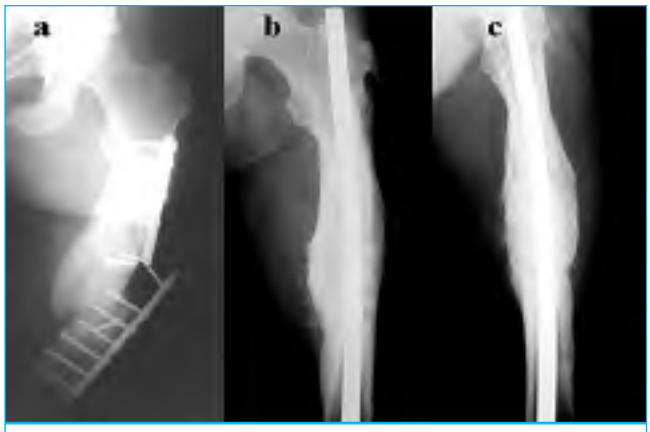

Fig. 5.
Anni 46
a. Pseudoartrosi ipertrofica con rottura del mezzo di sintesi;
b. Dopo asportazione della placca e delle viti, alesaggio del canale ed osteosintesi endomidollare con chiodo di idonee dimenzioni, consolidamento ad 1 mese; impianto di cellule staminali e di fattori di crescita;
c. Ristrutturazione ossea.

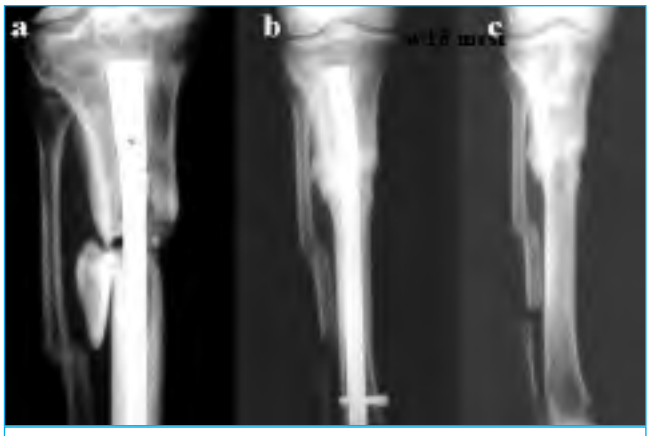

Fig. 6.
Anni 57
a. Pseudoartrosi atrofica;
b. Accurato alesaggio, osteotomia del perone, sintesi con chiodo bloccato distalmente impianto di cellule staminali e di fattori di crescita, controllo a 6 mesi;
c. Controllo a 18 mesi dopo la rimozione del chiodo.

distalmente per evitare instabilità rotatoria o *telescopage*. Nelle forme ipertrofiche irriducibili, nelle forme con rottura dei mezzi di sintesi e nelle forme atrofiche trova indicazione l'osteosintesi a cielo aperto che sarà endomidollare nelle forme ipertrofiche o con placca ed innesto osseo nelle forme atrofiche. In queste ultime, quando il riassorbimento osseo è modesto, è indicata l'osteosintesi endomidollare previo alesaggio. L'uso di fissatori esterni è poco praticato eccezione fatta per i casi in cui è necessario il trasposrto osseo secondo la tecnica di Ilizarov, nei casi di grave perdita di sostanza associata a pseudoartrosi atrofica. Perdite di sostanza minore, comprese entro i 3-4 cm possono essere colmate con innesti ossei autologhi associati a sintesi endomidollare bloccata o sintesi con placca ed innesto osseo contrapposto. Il femore tollera l'accorciamento massimo di 4 cm senza problemi neurovascolari, però è sempre opportuno attuare una tecnica chirurgica che miri a riparare sia la pseudoartrosi che la dismetria per evitare scompensi statico-dinamici. L'impianto di CS e FdA avverà a cielo chiuso o a cielo aperto a seconda della tecnica chirurgica attuata.

5) Pseudoartrosi diafiarie della tibia: in casi di grave perdita di sostanza trova indicazione la tecnica di Ilizarov o l'impiego di perone vascolarizzato, ma queste pseudoartrosi sono sempre secondarie a fratture esposte complicate o esiti di gravi infezioni che esulano dal nostro trattamento. Per quanto ci compete, riteniamo che nelle pseudoartrosi diafisarie della tibia le tecniche chirurgiche tendono ad escludere l'uso di placche a causa della scarsa copertura muscolare della tibia e per il rischio piuttosto elevato di infezione. La tecnica di prima scelta è l'osteosintesi con chiodo di Kuntscher per le forme del terzo medio, preceduta da un corretto alesaggio e dall'utilizzazione di un chiodo di idoneo diametro (Fig. 6). L'osteotomia obliqua del perone va sempre eseguita nelle forme ipertrofiche ed in quelle atrofiche con modesto riassorbimento. La resezione del perone va anche riservata ai casi con varismo del focolaio per evitare la recidiva mentre non è indicata nei casi con valgismo, poiché il perone funge da tirante. Nelle pseudoartrosi del terzo superiore o del terzo inferiore si deve praticare l'osteosintesi con chiodo bloccato prossimalmente o distalmente per evitare rotazioni o *telescopage*. Dismetrie superiori a 3 cm non solo non sono tollerate ma vanno corrette, per evitare gravi problemi statico-dinamici, con l'uso di innesti autologhi ed osteosintesi endomidollare o nei casi più gravi superiori a 8 cm con innesti microvascolarizzati di perone. Altre tecniche ormai in disuso, la maggior parte, o riservate ai casi più complessi, quali le pseudoartrosi infette, o quelle con gravi perdite di sostanza non sono argomento di questa trattazione.

RISULTATI

Cellule staminali midollari e fattori di accrescimento

I campioni piastrinici prelevati dalle rese di aferesi (AP) hanno una concentrazione piastrinica di 1,24 miliardi/ml con un range di 0,85-1,72 miliardi/ml ed un fattore di arricchimento piastrinico di 5,25 con un range di 3,77-6,70 rispetto alla concentrazione del sangue periferico del paziente. Dopo centrifugazione della resa piastrinica sono state ottenute piastrine (AP concentrato) con una concentrazione media di 12,32 miliardi/ml con un range di 7,69-16,55 miliardi/ml e con un arricchimento pari a 52,7 (range 33,7-6,4).

Dosaggi dei fattori di crescita

I fattori di crescita dosati all'interno del concentrato piastrinico sono stati: il PDGF-AB (3784,63 ng/ml, range 2240,12-4238,5), il TGF-ß 709,1 ng/ml, range 637,6-904,6), l'IGF-I (9035,6 ng/ml, range 7285-11130), l'EGF (803,5 ng/ml, range 648,5-972,2) e l'FGF (280,4 ng/ml, range 219,7-350,8).

Caratterizzazione delle cellule staminali midollari

Dalla manipolazione del sangue midollare si è ottenuto un prodotto cellulare con le seguenti caratteristiche: cellule mononucleate recuperate pari a 220 milioni (range 67/446 milioni), cellule stami-

nali CD34+ pari a 18,62 milioni (range 1,45/89,38 milioni), quantità di CFU-F (*colony forming unit of fibroblasts*) pari a 9.980 colonie (range 2520/40.860 colonie).
La corretta manipolazione delle cellule staminali midollari, ha garantito un'uniformità sulla quantità e qualità del prodotto ultimato.

CLINICA

Nelle 5 pseudoartrosi diafisarie ipertrofiche trattate con CS e FdA in tutti i casi abbiamo ottenuto la guarigione nell'arco di 30-90 giorni.
Nelle dieci pseudoartrosi diafisarie atrofiche la guarigione l'abbiamo ottenuta tra i 60 e 120 giorni in solo 7 casi, poiché in tre casi di pseudoartrosi di ulna abbiamo notato un notevole riassorbimento progressivo dell'innesto. Abbiamo rioperato uno di questi asportando l'innesto parzialmente riassorbito ed immettendo un altro, sempre tricorticale prelevato dalla cresta iliaca senza l'innesto di CS e di FdA ed abbiamo ottenuto la guarigione dopo 4 mesi [4]. Gli altri due casi, poiché completamente indolenti, non hanno aderito alla nostra proposta di intervento.

DISCUSSIONE

Il tipo di cura chirurgica delle pseudoartrosi diafisarie trova ormai massimi consensi [1 2 4 9 10] nel ritenere che nelle forme ipertrofiche sia quasi sempre sufficiente correggere l'asse e rendere stabile il focolaio mediante la sintesi con chiodi endomidollari preceduti da alesaggio, quando possibile, o con l'uso di fissatori esterni o placche, per raggiungere la guarigione nel 95% dei casi in un tempo medio di 4-6 mesi.
Nelle forme atrofiche invece le tecniche devono essere diverse, specie nell'arto superiore, ove l'osteosintesi endomidollare preceduta da alesaggio trova scarse indicazioni. Nelle forme omerali bisogna resecare il focolaio fino al tessuto osseo sano e modellare i capi ossei preferibilmente a becco di flauto ed eseguire una sintesi rigida con placca e trapianto contrapposto. La guarigione avverrà entro 4-6 mesi.
Nell'avambraccio, si pone il problema dell'eguaglianza della lunghezza delle due ossa per cui oltre alla tecnica precedente è necessario a volte frapporre nel focolaio un innesto osseo autoplastico della stessa grandezza della parte resecata. Noi preferiamo prelevare un innesto tricorticale dalla cresta iliaca. La sintesi può essere anche endomidollare con chiodo di Rush, o chiodo triflangiato, quando è ben stabile, ma quasi sempre si dovrà ricorrere a quella rigida con placca ed innesto osseo contrapposto. La guarigione avverrà entro 6 mesi.
Il femore dei quattro segmenti è quello che pone minori problemi. Anche nelle forme atrofiche senza o con poco riassorbimento dei capi ossei, un accurato alesaggio che rimuoverà tutto il tessuto fibroso d'interposizione, che apporterà frammenti ossei buoni nel focolaio e che creerà nuova angiogenesi, associato a sintesi stabile con chiodo endomidollare, è, nella totalità dei casi, tecnica idonea a raggiungere la consolidazione entro 4-6 mesi.
Nella gamba si pone il problema di un accurato allineamento, a causa del perone integro, che richiede comunque sempre o quasi la sua osteotomia di accorciamento per permettere la compattazione del focolaio dopo l'osteosintesi endomidollare.
Molto rari sono i casi da trattare con placca ed innesto osseo a causa dei pericoli di infezione e di procrastinamento del carico. Dismetrie oltre i 3 cm richiedono tecniche differenti quali quelle dell'ascensore di Ilizarov. Gli indirizzi chirurgici si sono quasi tutti uniformati. Negli ultimi tempi si è manifestata l'esigenza di aiutare biologicamente il focolaio di pseudoartrosi.
Sono state utilizzate iniezioni di midollo autologo [17-20] attorno al focolaio con lo scopo di aumentare la risposta osteogenica e si è cercato di stabilire [19] la quantità di midollo necessario per creare un cm^2 di nuovo tessuto osseo.
È stata anche praticata l'introduzione nel focolaio di pseudoartrosi di innesti ossei con midollo osseo [18], l'innesto osseo con lo scopo di apportare cellule mesenchimali e di fungere da *scaffold* per la crescita di cellule osteogeniche. Sono state introdotte con i frustoli ossei freschi anche le BMP [21]. Sono attualmente utilizzate per la loro capacità osteoinduttiva alcune molecole (TGF, BMP, PDGF, IGF, EGF) [21 22] con buoni risultati.
In conclusione crediamo che molto si sia fatto per ottimizzare la cura chirurgica delle pseudoartrosi diafisarie per quanto riguarda la rivitalizzazione, il nuovo apporto ematico e la stabilizzazione del focolaio con o senza innesti ossei.
Attualmente l'attenzione è rivolta a migliorare la componente biologica della cura con l'ausilio di molecole capaci di indurre la formazione di nuovo tessuto osseo e con l'aggiunta di cellule staminali capaci, anche per lo stimolo dei Fda, di moltiplicarsi, di maturare e di trasformarsi in tessuto osseo e riparare la lesione. Con l'utilizzazione di questa tecnica non crediamo che si aumenti solamente la percentuale di guarigione, fatto dovuto quasi esclusivamente alla pura tecnica chirurgica ed ai fattori di ordine locale e generale del paziente, ma che si accellerino anche, quasi dimezzandoli, i tempi della guarigione.

BIBLIOGRAFIA

1. Crenshaw AH. *Chirurgia Ortopedica*. Ed. Cambpell 1998;3:2035-88.
2. Weber BG, Cech O. *Pseudoartrosi*. Ed. Piccin 1989.
3. Manes E, Andreoli E, Celli VT, et al. *Pseudoartrosi nelle fratture diafisarie non infette*. Giornale Italiano di Ortopedia e Traumatologia 1999;XXV(Suppl).
4. Manes E, Manes C, Cantò L, Erasmo R. *Le cellule staminali ed i fattori di accrescimento in ortopedia e traumatología*. Giornale Italiano di Ortopedia e Traumatologia 2005;XXXI:197-205.
5. Ehinorn TA. *The cells and molecular biology of fracture healing*. Clin Orth Rel Res 1988;355S:921.
6. Rosen H. *Treatment of nonunions and pseudoarthroses of the humeral shaft*. Orthop Clin North Am 1990;21:724-42.
7. Judet J, Judet R. *L'osteogenese e les retards de consolidation e les pseudoarthroses des os lougs*. New York 1965.
8. Zinghi GF, Rollo G, Trono M. *Le pseudoartrosi delle ossa lunghe*. Bologna: Timeo Editore 2004.
9. Pugh DMW, McKee MD. *Progressi nel trattamento della pseudoartrosi omerale*. J Am Acad Orthop Surg 2004;9:21-35.
10. Marx RE, Carlson ER, Eichstaedt RM, Schimmele SR, Strauss JE, Georgeff KR. *Platelet-rich plasma: Growth factor enhancement for bone grafts*. Oral Surg Oral Med Oral Path Oral Radiol Endod 1998;85:638-46.
11. Accorsi P, Atalmi A, Dell'Isola M. *Italian experience of plateletapheresis with Amicus cell separaror*. Abstract 11 ESFH Congress Dijon 1997.

[12] Batinic D, Marusic M, Pavletic Z, Bogdanic V, Uzarevic B, Nemet D, et al. *Relationship between differing volumes of bone marrow aspirate and their cellular composition*. Bone Marrow Transplant 1990;6:103-7.

[13] Prockop DJ. *Marrow stromal cells as stem cells for non-hemopoietic tissues*. Science 1997;276:71-4.

[14] Campagnoli C, Roberts IA, Kumar S, Bennett PR, Bellantuono I, Fisk NM. *Identification of mesenchymal stem/progenitor celles in human first trimester fetal blood, liver and marrow*. Blood 2001;98:2396-402.

[15] Ito J, Kamiya Y, Kawaguchi M. *Increased content of epidermal growth factor in platelet lisates in non-insulin-dependent diabetes mellitus*. Life Sci 1993;53:717-24.

[16] Pesonen K, Viinikka L, Myllyla G, Kiuru J, Perheentupa J. *Characterization of material with epidermal growth factor immunoreactivity in human seruum and platelets*. J Clin Endocrinol Metab 1989;68:486-91.

[17] Garg NK, Gaur S, Sharma S. *Percutaneous autogenous bone marrow grafting in 29 cases of ununited fracture*. Acta Orthop Scand 1993;64:671-2.

[18] Babhulkar S, Pande K, Babhulkar S. *Nonunions of the diaphysis of long bones*. Clin Ortop 2005;431:50-6.

[19] Hernigou P, Poignard A, Manicom O, Mathieu G, Rouard H. *The use of percutaneous autologus bone marrow transplantation in nonunions and vascular necrosis of bone*. J Bone Joint Surg Br 2005;87B:896-902.

[20] Johnson EE, Urist MR. *Human bone morphogenetic protein allografting for reconstruction of femoral nonunion*. Clin Orthop 2000;371:61-74.

[21] Friedlaender GE, Perry CR, Cole JD, Cook SD, Cierny G, Muschler GF, et al. *Osteogenetic Protein-1 (BMP-7) in the tratment of tibial nonunion*. J Bone Joint Surg 2001;83A(Suppl 1):S1151-8.

[22] Ripamonti U, Pipino F. *Le Bone Morphogenetic Proteins: dalla ricerca alla clinica. Focus sulle BMP-7*. Giornale Italiano di Ortopedia e Traumatologia 2003;29:124-40.

Le fratture del femore distale: impostazione del problema, mezzi di sintesi e loro limiti

Distal femoral fractures: fixation techniques, current concepts

A. Causero, A. Moretti[1], E. Marcolini[1], P. Di Benedetto, O. Ingrassia, E. Campailla

RIASSUNTO

Background. Il trattamento delle fratture del femore distale si è andato evolvendo dalla tradizionale tecnica incruenta nella direzione delle tecniche chirurgiche fino alle attuali tecniche mini-invasive. Tali metodi includono: fissazione esterna, inchiodamento endomidollare, MIPO e fissazione interna. Questi mezzi di fissazione sono stati messi a confronto in diversi studi pubblicati in letteratura, ma una reale comparazione dei metodi risulta difficile per il tipo di paziente e i tipi di frattura.
Obiettivi. Lo scopo di questo studio è quello di analizzare i vari metodi di osteosintesi utilizzati per il trattamento di queste fratture attraverso una revisione dei più importanti lavori pubblicati in letteratura e attraverso l'esperienza maturata negli ultimi 10 anni presso l'U.O. di Ortopedia e Traumatologia dell'Azienda Ospedaliera "Santa Maria della Misericordia" di Udine.
Metodi. Tra il gennaio 1995 e il febbraio 2006 sono state trattate 167 fratture di femore distale. Follow-up minimo 8 mesi. La valutazione dei risultati è stata fatta prendendo in considerazione l'esame clinico, l'esame radiografico e la valutazione con una scheda di Neer.
Risultati. Secondo la scheda di Neer i risultati ad un anno dall'intervento variano fra 50 ed 80 punti (max 100 punti) a seconda del mezzo di sintesi utilizzato.
Conclusioni. Il trattamento chirurgico delle fratture del femore distale si è evoluto al punto che il trattamento conservativo è ormai riservato a casi selezionati. Resta ancora da chiarire quale tipo di impianto dovrebbe essere usato, per quale tipo di frattura e in che tipo paziente. Bisogna anche sottolineare la necessità di una lunga curva di apprendimento per il trattamento di queste complesse fratture.

Parole chiave: fratture femore distale, fratture, fratture sovracondiliche, mezzi di fissazione

Clinica Ortopedica e Traumatologica, Università di Udine; [1] U.O. di Ortopedia e Traumatologia A.O. S.M.M. di Udine

Indirizzo per la corrispondenza:
Prof. Araldo Causero, Dipartimento di Scienze Chirurgiche, Clinica Ortopedica e Traumatologica, Università di Udine, p.le S.M. della Misericordia, 15, 33100 Udine, Italia. Tel. +39 0432 559464 – Fax +39 0432 559298.
E-mail: araldo.causero@med.uniud.it

SUMMARY

Background. The treatment of distal femoral fractures changed in the last decade from classical conservative technique to traditional surgical approach and nowadays is shifting towards mini-invasive surgery. The different possibilities for the treatment of this kind of fractures are external fixation, nailing, MIPO and internal fixation. Different papers compared some of these fixation methods but an exhaustive and complete comparation is difficult.
Objectives. The aim of this paper is the analysis of the different approaches to distal femoral fractures considering the revision of litterature and our experience in the last 10 years in the Orthopaedic and Trauma Surgery ward of SMM Hospital (Udine).
Methods. Between January 1995 and February 2006 we treated 167 distal femoral fractures. The minimum follow-up was 8 months. The evaluation of clinical outcome is based on the clinical examination, radiological findings and the Neer evaluation scale.
Results. According to the score of Neer evaluation scale (maximum 100), results 1 year post-surgery ranged from 50 to 80 points related to the fixation method used.
Conclusions. Due to the improvement of surgical treatment of distal femoral fractures, a conservative approach is reserved only to a few selected cases. Not yet clear and well defined is wether a surgical technique is better than another. Probably results depend not only from the technique applied but also from the experience of the surgical equipe; trained surgeons obtain better results.

Key words: distal femoral fractures, fractures, supracondylar fractures, fixation methods

INTRODUZIONE

Nonostante vi sia stato un importante sviluppo delle tecniche di fissazione negli ultimi decenni, le fratture distali di femore restano ancora di difficile trattamento. Le maggiori problematiche riguardano le infezioni, gli elevati tassi di mancata o viziosa consolidazione, la necessità di innesti ossei e la rigidità articolare. Sono stati descritti numerosi mezzi di fissazione e questi stessi sono stati messi a confronto in diversi studi pubblicati in letteratura, ma una reale comparazione dei metodi risulta difficile per la ovvia scarsa omogeneità dei gruppi di pazienti e delle caratteristiche delle lesioni. Lo scopo di questo studio è quello di analizzare i vari metodi di osteosintesi utilizzati per il trattamento delle fratture del 3° distale del femore attraverso una revisione dei più importanti lavori pubblicati in letteratura e attraverso l'esperienza maturata negli ultimi 10 anni presso l'U.O. di Ortopedia e Traumatologia del Azienda Ospedaliera "Santa Maria della Misericordia" di Udine.

EPIDEMIOLOGIA

Le fratture sovracondiloidee e del femore distale sono circa 10 volte meno frequenti delle fratture del femore prossimale e rappresentano circa il 4-6% di tutte le fratture del femore, percentuale che raggiunge il 31% se si escludono le fratture dell'anca [1]. Questo tipo di fratture ha una distribuzione bimodale: 15-50 anni di età, pazienti prevalentemente maschi in seguito a traumi ad alta energia; oltre i 50 anni, soprattutto femmine, con osteoporosi, in conseguenza a traumi a bassa energia. Oltre l'85% delle fratture del femore distale si verifica in pazienti di oltre 50 anni [2 3]. In questo gruppo di pazienti, il meccanismo traumatico generalmente è un impatto di limitate proporzioni, come una caduta dalla posizione eretta su un ginocchio flesso. Nel gruppo dei più giovani, le fratture spesso si presentano esposte e comminute come risultato di traumi ad alta energia sulla porzione anterolaterale del ginocchio atteggiato in flessione o di un urto laterale a ginocchio esteso. La maggior parte di questi traumi si verificano per incidenti della strada, in particolar modo da motocicli, e per incidenti sul lavoro e cadute dall'alto. Non da ultimo bisogna ricordare che le fratture distali di femore, soprattutto quelle da traumi ad alta energia, sono spesso associate ad altre lesioni dello scheletro, del torace e degli organi interni e pertanto si rende necessaria un'attenta valutazione di questi pazienti politraumatizzati per assicurare una pianificazione pre-operatoria appropriata.

CLASSIFICAZIONE

Sono stati descritti diversi sistemi classificativi, quello di Neer et al., quello di Seinsheimer e quello di Egund e Kolmert, ma la classificazione attualmente più utilizzata è quella AO modificata da Muller et al. (Tab. I).
Il razionale di questa classificazione è basato sul progressivo aumento di severità in base alla morfologia della frattura (tipo A, B, C) e alla sua complessità (tipo 1, 2, 3). Infatti le fratture del femore distale sono divise in tre gruppi principali: extra-articolari (tipo 33A), monocondiloidee (tipo 33B), bicondiloidee (tipo 33C); successivamente nei relativi sottogruppi.
Il sistema di classificazione AO aggiornato da Muller si è dimostrato un attendibile strumento predittivo della gravità della lesione, del meccanismo traumatico e della prognosi. Infatti, la gravità della frattura e l'energia del trauma aumentano progressivamente da A a C e naturalmente la prognosi peggiora. Stesso discorso vale per la suddivisione in sottogruppi 1, 2 e 3, per cui la gravità della lesione è crescente da 1 a 3 con evidenti conseguenze per la prognosi [4].

Tab. I. Classificazione delle fratture del femore distale.

Classificazione AO/ASIF sec. Muller.	
33	Femore distale
33-A	Fratture extra-articolari
33-A1	Semplici
33-A2	Sovracondiloidee a due frammenti
33-A3	Sovracondiloidee comminute
33-B	Fratture monocondiloidee
33-B1	del condilo laterale, nel piano saggittale
33-B2	del condilo mediale, nel piano saggittale
33-B3	del condilo laterale o mediale, nel piano coronale
33-C	Fratture bicondiloidee
33-C1	Sovracondiloidee non comminute, ad estensione intercondiloidea (a "T" o a "Y")
33-C2	Sovracondiloidee comminute, ad estensione intercondiloidea (a "T" o a "Y")
33-C3	Sovracondiloidee comminute con comminuzione intercondiloidea

MATERIALI E METODI

Tra il gennaio del 1995 e il febbraio del 2006 sono state trattate 167 fratture di femore distale. L'età media dei pazienti è stata 57,67 (range 3-106); 78 pazienti di sesso femminile con età media di 69,4 anni e 89 pazienti di sesso maschile con età media di 47,4 anni. Le fratture si sono verificate per caduta accidentale nei pazienti anziani e per trauma ad alta energia nei soggetti di età più giovane. In particolare abbiamo riscontrato 47 traumi ad alta energia (28,15%) e 120 traumi da caduta accidentale (71,85%).
Le 167 fratture sono state classificate secondo la Classificazione AO/ASIF come: 33 A1 (n° 33), 33 A2 (n° 42), 33 A3 (n° 8), 33 B1 (n° 4), 33 B2 (n° 8), 33 B3 (n° 3), 33 C1 (n° 26), 33 C2 (n° 17) e 33 C3 (n° 22). A queste si aggiungono 4 fratture periprotesiche del 3° distale del femore. I mezzi di sintesi utilizzati per il trattamento cruento di queste fratture sono stati: placca DCS, chiodo RT, placca LCP, placca monoblocco condilica, chiodo AFN, placca LC-DCP, placca DCS con tecnica MIPO, placca LISS, Fissatore esterno tipo Hoffman 2, chiodo GK, chiodo CFN, chiodo PFN lungo, sintesi a minima, viti interframmentarie, viti AO. In alcuni casi selezionati si è deciso di eseguire trattamento incruento con immobilizzazione in apparecchio gessato.

TRATTAMENTO

Trattamento conservativo
Il trattamento incruento delle fratture distali di femore è un'opzione terapeutica valida solo in casi selezionati, con immobilizzazione in apparecchio gessato nei casi di minimo spostamento dei monconi di frattura, o al contrario con trazione. Questo tipo di trattamento veniva ampiamente utilizzato fino ad alcuni decenni fa, anche se bisogna ricordare come Trethowan, già nel 1921, affermava che quando i mezzi di trazione "si dimostrano insufficienti a garantire un corretto riallineamento, non vi dovrebbe essere alcuna esitazione a fissare i frammenti di frattura con lunghe viti e pastiche di osso autologo" [5]. Diversi e contrastanti i risultati pubblicati in letteratura, alcuni Autori, come Steinman, Tees e Kennedy, convenivano circa la difficoltà di riuscire a mantenere un'adeguata riduzione in questo tipo di frattura con il trattamento incruento e al tempo stesso sottolineavano le complicanze dovute alla prolungata

immobilizzazione e perciò ritenevano indicata una riduzione cruenta. Le complicanze del trattamento conservativo sono dovute nella maggior parte dei casi ai difetti di riduzione della frattura ed alla prolungata immobilizzazione, che esita sempre in rigidità articolare del ginocchio, e che può favorire infezioni polmonari e fenomeni tromboembolici [6].

Trattamento chirurgico

L'evoluzione dei mezzi di sintesi ed il miglioramento della tecnica chirurgica hanno fatto sì che l'intervento chirurgico sia diventato il trattamento di scelta nella maggior parte delle fratture del femore distale. I punti cardine per la gestione terapeutica di queste fratture, secondo le linee guida AO (Davosn, 2005), sono:

– ricostruire in modo anatomico e stabile con fissazione interna la frattura intra-articolare;
– fissare stabilmente la componente meta-diafisaria nel rispetto assoluto di lunghezza, asse e rotazione;
– preservare la vascolarizzazione nella zona di frattura a mezzo di una riduzione diretta.

Ecco che la riduzione a cielo aperto, in mani esperte, oltre a permettere una ricostruzione accurata della superficie articolare, offre il vantaggio di una precoce mobilizzazione e deambulazione, sebbene ciò dipenda dal tipo di frattura e dall'iniziale dimostrazione della consolidazione della stessa. Il principale svantaggio dell'intervento chirurgico è il potenziale ulteriore danno al microcircolo locale che può causare l'insorgenza di complicazioni come pseudoartrosi ed infezioni. Wenz et al. nel 1970 sono stati i primi a pubblicare una casistica di fratture distali di femore trattate secondo i principi del gruppo AO. Hanno riportato in 112 pazienti un 73,5% di risultati buoni o eccellenti: percentuale di gran lunga migliore rispetto ad ogni altro dato pubblicato fino ad allora.

Nel 1975 Schaltzer et al. hanno riportato risultati simili, usando gli stessi principi del gruppo AO, dopo aver trattato 32 fratture sovracondiloidee del femore su 71 totali con riduzione cruenta e fissazione interna. Negli anni successivi sono stati riportati in letteratura tassi variabili dal 72% al 92% di risultati buoni o eccellenti in fratture isolate anche esposte. È interessante notare che sia Healy et al. sia Siliski et al. hanno rilevato che l'età non sembra influire negativamente sui risultati chirurgici e funzionali finali [7].

In questi anni c'è stato un continuo sviluppo dei mezzi di sintesi e della tecnica operatoria, nel tentativo di ridurre questi problemi. I mezzi di sintesi più comunemente utilizzati per il trattamento delle fratture di questo segmento di femore sono: la *Angled Blade Plate*, la *Dynamic Condylar Screw*, la *Condylar Buttress Plate*, i chiodi flessibili, i chiodi femorali intramidollari, il chiodo sovracondilico, la placca LISS, la tecnica MIPO, i fissatori esterni ed eventualmente la protesizzazione del ginocchio (Tab. II).

È importante sottolineare come anche i nuovi impianti come LCP, LISS o i chiodi, non favoriscono la ricostituzione dell'asse anatomico del femore, per quanto si debba affermare che il ripristino del corretto asse femorale risulta difficile con qualsiasi impianto.

95° Angled Blade Plate (ABP)

Progettato nel 1959, questo dispositivo fu il maggior passo avanti nel trattamento delle fratture sovracondiloidee del femore, tanto che la sua efficacia mise in evidenza la reale possibilità di ottenere una fissazione interna rigida e stabile. Il vantaggio di questo tipo di impianto è che permette un eccellente controllo rotazionale del segmento distale, sia sul piano frontale sia sul piano sagittale. Comunque, il posizionamento della ABP è tecnicamente impegnativo e deve essere controllato simultaneamente su tutti e tre i piani: il punto d'ingresso e la direzione dell'inserimento della lama-placca sono passaggi delicati. Una volta eseguito l'inserimento della lama, è molto difficile modificarne la posizione; inoltre una tecni-

Tab. II. Vantaggi e svantaggi delle diverse opzioni chirurgiche di trattamento delle fratture distali di femore (Forster, Injury 2006).

Impianto	Vantaggi	Svantaggi
Angled blade plate	Fissazione interna rigida e stabile	Tecnicamente impegnativa Frattura dei condili femorali
Dynamic condylar screw	Tecnica meno impegnativa	Volume di osso rimosso per le viti
Chiodi flessibili	Tecnica poco impegnativa, minimo danno ai tessuti molli	Scarsa riduzione delle fratture intra-articolari
Condylar buttress plate	Tecnica meno impegnativa, possibilità di posizionare più viti a compressione	Minor resistenza, spesso necessaria una placca mediale
Chiodi anterogradi	Minimo interessamento dei tessuti molli	Scarsa riduzione dei frammenti distali
Chiodo sovracondilico	Minimo interessamento dei tessuti molli	Perdita di riduzione, possibile danno femoro-rotuleo
Placca LISS	Approccio mini-invasivo, viti bloccate, possibilità di multipla fissazione epifisaria	Tecnica chirurgica impegnativa
Fissatore esterno	Minimo danno ai tessuti molli	Scarsa riduzione dei frammenti intra-articolari, alta incidenza di infezione superficiale e profonda, se trans-articolari posso causare rigidità articolare
Artroprotesi totale di ginocchio	Artrosi concomitante, fratture basse	Pochi casi riportati in letteratura

ca di posizionamento poco accurata rischia di danneggiare il legamento collaterale laterale, la superficie articolare, o i legamenti crociati e può essere causa di mal allineamento. Se i condili femorali sono fratturati, prima di posizionare la lama-placca, deve essere effettuata la ricostruzione con viti a compressione. Purtroppo, questo non è possibile quando la frattura dei condili risulti comminuta, poiché l'inserimento della lama potrebbe determinare un allontanamento dei frammenti di frattura.
Sebbene sia tecnicamente difficoltosa, questa procedura può garantire buoni risultati in mani esperte.
Abbiamo eseguito una revisione della letteratura sull'argomento. In base ai dati riportati la percentuale dei risultati buoni o ottimi variava tra il 52% e l'85% dei casi. I tassi di complicazione riportati erano altrettanto variabili: infezione profonda 5-8%; pseudoartrosi 0-7%; malallineamento 5-19%; frattura condilare durante il posizionamento della lama 0-2%. Il ROM superava sempre i 100° [8].

Vite dinamica condilica (DCS) [Synthes, Paoli, PA]
Questo mezzo di sintesi, progettato per rendere più semplice la tecnica chirurgica di osteosintesi rispetto alla placca condilica (ABP), iniziò ad essere largamente utilizzato negli anni '80. La posizione della placca può essere determinata dopo l'inserimento della vite a compressione; grazie al montaggio passo dopo passo, la DCS è un po' meno impegnativa della placca condilica e può essere impiantata con un'esposizione più modesta dei tessuti molli. Inoltre nel posizionare la DCS bisogna considerare solo due piani dello spazio e, previa preparazione di una trincea nella corticale esterna del femore, la vite e il lato della placca possono essere ruotate per avere maggior presa sulla corticale laterale del femore. Le fratture intercondiloidee devono essere sintetizzate prima del posizionamento della DCS, usando viti di lag, ma la compressione può essere anche prodotta dal dispositivo di trazione e dalle viti della placca, oltre che dalle viti di lag condiloidee. Con l'utilizzo delle viti trans-condiloidee la possibilità di fratturare i condili è minore rispetto all'utilizzo della lama dell'ABP, per contro nel posizionamento della vite a compressione viene alesata una discreta quantità di osso.
In letteratura, nei vari lavori riguardanti la placca DCS, le percentuali di risultati buoni o eccellenti varia dal 71% al 74% [8].
La percentuale di complicanze è stata significativamente più bassa rispetto a quella riportata con l'utilizzo dell'ABP; nello specifico vengono riportati i seguenti tassi di complicanze: infezione 0-5%; difetti di consolidazione 0-10%; mal allineamento 0-5%. Il range articolare del ginocchio, infine, è risultato sovrapponibile a quello ottenuto nei casi trattati con ABP; la rottura e la mobilizzazione della DCS, si sono verificate nello 0-5% dei casi. Butt et al., in uno studio randomizzato prospettico, hanno messo a confronto il trattamento con DCS e il trattamento incruento delle fratture intra-articolari scomposte in una coorte di pazienti anziani. I pazienti del gruppo trattato chirurgicamente hanno ottenuto il 53% di risultati buoni o eccellenti, contro il 31% di quelli del gruppo trattato conservativamente. Altri Autori hanno ottenuto risultati simili utilizzando la vite-placca DCS in alternativa ad altre metodiche tradizionali di fissazione interna quali la lama-placca e la placca a rinforzo condiloideo, specialmente nell'anziano [9].

Placca condilica di sostegno (CBP)
Questo dispositivo è stato progettato per la riduzione e la sintesi delle fratture comminute per le quali l'ABP o la DCS non garantivano un risultato accettabile, in particolar modo in presenza di fratture sul piano coronale. Di conseguenza questo mezzo di sintesi viene utilizzato per il trattamento cruento delle fratture particolarmente complesse. La CBP è caratterizzata da una porzione distale allargata che si adatta alla regione condilica e quindi permette il posizionamento di più viti a compressione. Lo svantaggio principale di questa placca è la sua minore resistenza e questo risulta essere un problema in termini di stabilità del sistema osso-mezzo di sintesi, che causa mobilizzazione delle viti e rottura della placca. Diversamente da quanto accade con l'ABP e la DCS, nella CBP le viti non si bloccano a livello della placca e, quindi, l'impianto non funziona come dispositivo ad angolo fisso. Le viti possono perciò mobilizzarsi all'interfaccia vite-placca e determinare il fallimento dell'impianto. Il suo utilizzo è stato limitato a causa di questi motivi ed allo sviluppo delle nuove placche LCP.
Sanders et al. hanno raccomandato l'utilizzo addizionale di una placca mediale e di innesti ossei, per poter garantire una fissazione stabile e prevenire angolazioni in varo, specialmente in presenza di un difetto osseo mediale. Ciò richiede un ulteriore sacrificio dei tessuti molli e danno vascolare, con le complicanze che questo può determinare. Nel loro studio hanno riesaminato 9 pazienti con fratture di tipo C2 e C3 trattate con la doppia placca. Il tempo chirurgico medio era di oltre 6 ore [8]. Nella loro esperienza non vi sono stati casi di mancata consolidazione della frattura. In particolare ottennero buoni risultati in tutti i casi di fratture tipo C2, ma in un solo caso di tipo C3. Un solo paziente riusciva a flettere il ginocchio oltre i 100° e solo un paziente ritornò alla sua occupazione originale.

Chiodi flessibili
Questi dispositivi (chiodi di Rush, Ender e Zickel) vengono utilizzati raramente. Possono garantire una fissazione parziale e, inoltre, possono essere usati solo per le fratture extra-articolari, dal momento che non possono mantenere ridotti i frammenti intra-articolari. Generalmente richiedono un gesso post-operatorio, o un tutore funzionale. Il vantaggio principale dei chiodi flessibili è la semplicità di posizionamento e la minima incisione richiesta, risparmiando, quindi, i tessuti molli. Nei lavori pubblicati in letteratura i risultati sono stati buoni soprattutto nei pazienti anziani.
In particolare i migliori risultati sono stati riscontrati nelle fratture extra-articolari semplici. Al contrario quando questi mezzi di sinstesi vengono impiegati nelle fratture intercondiloidee, o nelle fratture pluriframmentarie extra-articolari, i risultati non sono così buoni. A patto che l'indicazione sia corretta (fratture extra-articolari semplici) in letteratura vengono riportati risultati buoni o eccellenti nel 72-84% dei casi. Negli stessi lavori la percentuale di mancata consolidazione della frattura è bassa (0-2%) [8], tuttavia viene segnalata la rigidità articolare del ginocchio come una complicanza comune nel post-operatorio, presumibilmente ciò è dovuto all'immobilizzazione in apparecchio gessato. Zickel et al., nel loro studio, hanno riscontrato che nel 30% di tutte le fratture la flessione del ginocchio non superava i 90° e ciò si verificava addirittura

nel 54% delle fratture intercondiloidee. Per tutte queste problematiche questi mezzi di sintesi sono stati del tutto abbandonati.

Chiodi intramidollari femorali

I chiodi anterogradi sono stati usati per la stabilizzazione delle fratture sovracondiloidee; in particolare sono riservati alle fratture tipo 33A e C1-C2. Questi mezzi di sintesi sono più adatti per le fratture extra-articolari alte, ma alcuni Autori consigliano un loro utilizzo anche per le fratture intra-articolari. Ogni frattura intra-articolare viene stabilizzata con viti percutanee a compressione prima del posizionamento del chiodo intramidollare. In letteratura vengono riportati risultati buoni o eccellenti nel 76-100% dei casi. Bisogna però sottolineare che in questi studi è esiguo il numero di fratture intra-articolari e ancora più basso quello di fratture 33C3. Comunque il tasso di mancata consolidazione della frattura era variabile fra 0% e 18%, mentre il range di movimento medio era 0°-110° [8].

Le indicazioni per l'utilizzo dei chiodi retrogradi sono le fratture di tipo 33A. Il principale vantaggio di questa tecnica rispetto al chiodo anterogrado è che l'inserimento e la riduzione di ogni frammento intra-articolare possono essere ottenuti attraverso la stessa incisione. Diversi studi dimostrano tuttavia i limiti e le complicanze di questa tecnica, per esempio malallineamento e rigidità del ginocchio (Sanders, 1993. J Orth Trauma), difficoltà ad ottenere la corretta lunghezza e rotazione (Tornetta, 2000. J Bone Joint Surg/B), pseudoartrosi (20% circa) (Patterson, 1995. J Trauma), precoce artrosi femoro-rotulea (Pingsmann, 2005. J Trauma), dolore al ginocchio (36%) (Ricci, 2001. J Orthp Trauma), reinterventi, deviazioni in varo od in valgo, vizi di consolidazione (Leqgan, 2001. Am J Knee Surg). Infine problemi irrisolti dei chiodi retrogradi sono la possibilità di produzione iatrogena di fratture osteocondrali e l'insorgenza di sinoviti articolari (Krupp, 2003. J Orth Trauma) (Fig. 1).

Chiodo sovracondilico (SCN)

Le principali indicazioni del chiodo SCN sono le fratture sovracondiloidee, i pazienti con severa osteopenia e i fallimenti di fissazione con placche (Green Selegson, 1991. Contemp Orth). I chiodi sovracondilici derivano da un'evoluzione dei chiodi retrogradi, adattati per migliorare la qualità della fissazione in fratture sovracondiliche. Le viti di bloccaggio distali hanno alloggiamenti più distali e ravvicinati, al fine di migliorarne la fissazione. Alcuni sistemi utilizzano una lama a spirale e una vite per il bloccaggio distale. Sia il bloccaggio prossimale sia quello distale sono ottenuti mediante una maschera esterna. È possibile ottenere una buona esposizione di qualunque frammento intra-articolare ed una vite a compressione può essere utilizzata per sintetizzarlo, prima dell'inserimento del chiodo.

Nelle fratture extra-articolari, il chiodo può essere inserito con tecnica mini-invasiva, praticando la riduzione a cielo chiuso, senza quindi intervenire sul focolaio di frattura. Janzing et al. non sono d'accordo nel concedere un carico precoce, a causa della cattiva tenuta delle viti distali di blocco ed hanno, inoltre, evidenziato alcune difficoltà nell'utilizzo della maschera durante il bloccaggio prossimale. In letteratura sono stati riportati risultati buoni o eccellenti nell'85%-91% dei casi. Molto spesso è residuata rigidità articolare, con deficit di flessione del ginocchio nel 48% dei casi, ed un ROM inferiore ai 90° inoltre il 15% dei casi [8].

Fig. 1. Rottura del chiodo intramidollare AFN in paziente maschio di 52 aa a distanza di 4 mesi dall'intervento.

Altre complicanze verificatesi comprendono: deficit di riduzione nel 7% dei casi, rottura delle viti di blocco in oltre l'8% dei casi, la protrusione del chiodo all'interno dell'articolazione del ginocchio nel 2% dei casi e dolore anteriore di ginocchio nel 22% dei casi. Ulteriori, seppur meno frequenti, complicanze sono state: frattura iatrogena della diafisi femorale durante l'alesaggio (2%), fallimento dell'impianto (6%) e viti di bloccaggio inserite al di fuori del chiodo (oltre il 12%).

È importante sottolineare che la protrusione del chiodo può causare gravi danni all'articolazione femoro-rotulea, inoltre, si è visto, in studi condotti sui cani, come tutti i chiodi retrogradi compromettano per il 50% la vascolarizzazione dell'LCA e possono determinare insufficienza dell'LCP (Elmaraghy et al., 1998. J Orth Trauma).

Utilizzo di impianti standard per l'osteosintesi con tecniche mini-invasive

L'ABP, la DCS e la CBP sono stati progettati per essere inseriti con le tecniche classiche di riduzione aperta anatomica della AO, associate alla fissazione interna rigida. Questo richiede un'ampia esposizione chirurgica, specialmente in caso di frattura complessa, ed aumenta il rischio di danno vascolare, con potenziale mancata consolidazione della frattura e infezione profonda. Tutto questo ha portato allo sviluppo di tecniche che prevedono la riduzione indiretta della frattura e la stabilizzazione della stessa con placche a ponte. La ABP ed la DCS sono state utilizzate in questo senso con discreto successo.

Bolhofner et al. hanno descritto risultati buoni o eccellenti in tutti e 28 i pazienti trattati con ABP, con tecnica di riduzione indiretta.

Tuttavia hanno ottenuto risultati significativamente peggiori nei pazienti con più di 67 anni, o nei casi di fratture tipo C2, o C3. Krettek et al. hanno descritto una tecnica mini-invasiva per l'utilizzo della placca DCS. Nel loro studio hanno trattato cinque fratture extra-articolari e tre intra-articolari complesse, con risultati accettabili in cinque casi e senza riscontrare vizi di consolidazione o infezioni. Sempre lo stesso Autore ha utilizzato la CBP con tecnica mini-invasiva, in 5 pazienti con frattura di tipo C3 ottenendo risultati accettabili in 3 casi. In un altro lavoro, Bolhofner et al. hanno descritto 29 casi di osteosintesi con placca CBP, includendo 19 fratture C2 e C3. In 20 casi (69%) hanno ottenuto risultati buoni o eccellenti.
Infine, il chiodo SCN è stato utilizzato per via percutanea con discreto successo. Infatti, nel suo lavoro, Henry ha revisionato 111 casi ed ha confrontato i risultati ottenuti con tecnica aperta e quelli ottenuti con tecnica mini-invasiva. La tecnica classica è risultata essere gravata da un maggior tempo chirurgico, aumentato sanguinamento e maggior incidenza di mancata consolidazione (5,6% contro 2,6%) [8].

MIPO (Minimally Invasive Plate Osteosynthesis)
Questo tipo di tecnica chirurgica consente un approccio biologico alla frattura. Infatti, evitando l'esposizione del focolaio di frattura e preservando l'ematoma di frattura, la vascolarizzazione dei frammenti ossei e la vascolarizzazione periostale sotto la placca, sembrerebbe ridurre l'incidenza di pseudoartrosi, di rifrattura e di infezioni, favorendo inoltre la mineralizzazione del callo in 5-6 settimane. Trova indicazione nelle fratture meta-diafisarie.
Gli svantaggi di questa tecnica sono legati alle difficoltà che si incontrano nella riduzione, nel ripristino della lunghezza e nel rispettare il corretto allineamento assiale e rotatorio. Inoltre, per la stabilità relativa consentita dalla riduzione indiretta, necessita di fissatori a ponte supplementari o placca a ponte e di un distrattore per la riduzione.
Farouk et al. (JOT, 1999) hanno confrontato la tecnica MIPO con la tecnica tradizionale, analizzando la capacità di preservare la vascolarizzazione periostale e la perfusione midollare. I risultati evidenziano come nel caso della vascolarizzazione periostale ci sia una differenza marcata a favore della MIPO nel 50% dei casi e moderata nel 33%; risultato simile anche nella valutazione della perfusione midollare, che risulta migliore con tecnica MIPO nel 70% dei casi.
Il limite principale della MIPO è costituito dalla difficile applicazione della tecnica chirurgica che richiede una lunga curva di apprendimento.

Less Invasive Stabilization System (LISS)
Le indicazioni all'utilizzo delle placche LISS sono le fratture pluriframmentarie articolari complesse, anche in pazienti osteoporotici. Le placche LISS sono state progettate per la riduzione indiretta delle fratture e dotate di strumentario per l'applicazione mediante via sottomuscolare mini-invasiva, al fine di rendere più facili queste procedure. Inoltre questa tecnica prevede il posizionamento della placca LISS all'osso agendo come "un fissatore interno", senza provocare danno al periostio e quindi preservando, teoricamente, l'apporto ematico. L'estremità prossimale della placca è modellata in maniera tale da permettere un facile inserimento al di sotto del muscolo, con minor dissezione dello stesso rispetto agli impianti tradizionali. La placca presenta all'estremità distale sette fori che permettono possibilità multiple di fissazione epifisaria. Le viti distali sono convergenti e si bloccano nella placca, grazie alle teste filettate. La combinazione placca/vite si comporta come un dispositivo ad angolo fisso, tutto ciò riduce in maniera considerevole la possibilità di perdita di riduzione o di mobilizzazione dell'impianto.
Le viti prossimali sono monocorticali, permettendo la fissazione anche in presenza di impianti metallici prossimali, come una componente protesica o un chiodo femorale prossimale. Le viti sono anche auto-perforanti e auto-filettanti e vengono posizionate, grazie a una maschera, per via percutanea. Le viti, inoltre, sono caratterizzate da un nucleo più spesso per fornire più resistenza al carico assiale e da una filettatura meno profonda per ridurre il danno all'osso osteoporotico, migliorandone la stabilità.
Le placche possono essere difficili da rimuovere, particolarmente nel caso che le testine delle viti siano state involontariamente danneggiate.
Nonostante sia una tecnica di recente introduzione, in letteratura esistono molti lavori sulle fratture distali di femore trattate con LISS. Vengono riportati risultati buoni o eccellenti in media nel 72-74% dei casi, con punte fino al 96%. In queste casistiche vengono riportate numerose fratture tipo 33C3 (20-42%). Questo tipo di impianto mostra un tasso di mobilizzazione dello 0-7% ed un tasso di fallimento dello 0-2%. Il range medio di movimento è di circa 100° [8]. La mobilizzazione della placca LISS, quando si verifica, avviene di solito prossimalmente ed è causata dal posizionamento eccessivamente eccentrico dell'estremità prossimale della placca. Se la placca non viene posizionata centralmente sull'osso, con accurato controllo radioscopico in L-L, le viti si fisseranno alla placca, ma non avranno adeguata presa sull'osso, con possibile mobilizzazione dell'impianto [10]. Altri problemi tecnici inerenti il posizionamento delle placche LISS sono costituiti dal *pull-out* delle viti prossimali (mobilizzazione delle viti dall'osso senza perdita dei rapporti con la placca), dall'eventuale cattivo allineamento e cattivo posizionamento. Ulteriori problemi non tecnici sono il costo, la dipendenza dal controllo radioscopico e una lunga curva di apprendimento per le difficoltà tecniche (Krettek, Unfall, 1996).

Fissazione esterna
Il ruolo della fissazione esterna nel trattamento delle fratture distali di femore è limitato solitamente alla stabilizzazione provvisoria della frattura, prima che sia possibile l'osteosintesi convenzionale. Il fissatore può essere considerato un mezzo di fissazione definitivo solamente in alcune fratture complesse (fratture esposte particolarmente gravi). La fissazione esterna provvisoria delle fratture distali di femore, con montaggio a ponte sull'articolazione, è indicata: nei pazienti politraumatizzati, nelle fratture esposte o nelle fratture chiuse con gravi lesioni dei tessuti molli. Come per le tecniche mini-invasive, l'uso dei fissatori esterni presenta il vantaggio biologico della stabilizzazione della frattura senza ulteriori danni ai tessuti molli. In letteratura ci sono alcuni studi retrospettivi che riguardano un limitato numero di casi. I risultati sono stati buoni o

eccellenti nel 64%-77% dei casi. Le fratture trattate erano quasi sempre fratture tipo 33C3 [8]. È stato utilizzato un montaggio monolaterale femorale, con stabilizzazione a cielo aperto limitata alla superficie articolare del ginocchio. In uno dei lavori esaminati, Ali, in associazione alla fissazione esterna con un montaggio monolaterale, ha descritto una ricostruzione articolare con tecnica mini-open e posizionamento di Ilizarov supplementare a ponte sull'articolazione solamente nei casi più gravi. Altri Autori, nei casi più complicati, hanno preferito un fissatore esterno di Ilizarov femorale, associato o meno a tecnica mini-open, o un fissatore esterno di Ilizarov a ponte sull'articolazione, associato a riduzione della superficie articolare con tecnica mini-open.
L'utilizzo di fissatori esterni a ponte sull'articolazione del ginocchio ha costantemente comportato una maggior rigidità articolare residua. Ali e Saleh hanno segnalato in questi casi una riduzione del ROM del ginocchio (85° confrontati a 110°) rispetto ad altre tecniche di sintesi. Sovrapponibili i risultati di Hutson e Zych che nel loro studio hanno riscontrato un range medio di movimento di 0-92°. Le tecniche che non prevedevano l'utilizzo del fissatore a ponte sull'articolazione del ginocchio hanno consentito risultati decisamente migliori in termini di motilità articolare, con un range che andava da 0° a oltre 100°. Infine va sottolineato che l'uso di fissatori esterni ha comportato due ulteriori complicazioni: le infezioni nel punto di ingresso delle pins (6-70%) e l'infezione profonda (0-12%) [10].

Artroprotesi totale di ginocchio
La protesi totale di ginocchio può essere presa in considerazione per alcune fratture intra-articolari, o per fratture extra-articolari basse, negli anziani o in caso di concomitante gonartrosi. Raramente è possibile utilizzare una componente femorale standard. Spesso è necessario l'utilizzo di una protesi vincolata, o comunque di una componente femorale da revisione dotata di steli di stabilizzazione diafisaria. La presenza di lesioni legamentose e l'eventuale necessità di riduzione di frammenti di frattura impone talvolta l'uso di allotrapianti ossei e di un vincolo intrinseco importante.

COMPLICANZE

Complicanze del trattamento conservativo
Le complicanze più comuni del trattamento incruento sono: pseudoartrosi, vizi di consolidazione in accorciamento, deformità rotazionali o angolari, artrosi post-traumatica dovuta all'incongruenza articolare e, infine, rigidità articolare.

Complicanze del trattamento chirurgico
Infezione: rappresenta la più importante e precoce complicanza del trattamento chirurgico con una frequenza media che raggiunge il 7% [11 12]. I fattori che aumentano il rischio d'infezione precoce sono i traumi ad alta energia con importante devascolarizzazione dei frammenti ossei, le fratture esposte, le vaste e prolungate dissezioni chirurgiche ed una inadeguata stabilizzazione ossea. È fondamentale ridurre il lasso di tempo tra l'eventuale posizionamento del F.E. provvisorio ed l'osteosintesi definitiva (chiodo o placca), poiché è stato riscontrato che la percentuale d'infezione aumenta dal 7,2% al 30,6% quando l'intervento definitivo è stato eseguito oltre i 14 giorni dal trauma (Beandosi et al., 2005. J Orthop Trauma). Una procedura profilattica importante è costituita dal *debridement* accurato di tutte le lesioni esposte, in modo da ottenere un terreno bonificato su cui poter impiantare il mezzo di sintesi.
Pseudoartrosi: la percentuale di pseudoartrosi riportata dai diversi lavori varia fra lo 0% ed il 4%. I miglioramenti delle tecniche chirurgiche e il perfezionamento dei mezzi di fissazione hanno permesso la riduzione dell'incidenza di questa complicanza. Le pseudoartrosi dell'estremo distale del femore si verificano più frequentemente nella regione sovracondiloidea, mentre sono più rare qualora vi sia un'estensione intracondiloidea della frattura. I fattori predisponenti sono costituiti da: perdite significative di sostanza ossea, traumi ad alta energia, fratture trattate con inadeguata fissazione, mancato innesto di osso autologo nel corso della procedura, infezione della ferita. Il trattamento di questa complicanza può essere estremamente difficile.
Vizi di consolidazione: comprendono mal allineamento assiale; l'accorciamento dell'arto e difetti di tipo rotazionale. Con una certa frequenza è stato riscontrato un allineamento eccessivo in varismo dopo riduzione cruenta e fissazione interna in caso di importante comminuzione sovracondiloidea, specialmente sul versante mediale. Per evitare questa complicanza è consigliabile l'utilizzo di innesti ossei e l'aggiunta di una placca mediale. La deformità rotatoria e l'angolazione in valgo sono comuni complicanze dopo fissazione endomidollare di questo tipo di fratture.
Fallimento della fissazione: la perdita di stabilità della fissazione di una frattura sovracondiloidea di femore può avvenire indipendentemente dal tipo di tecnica chirurgica utilizzata. I fattori che favoriscono l'insorgenza di questa complicanza includono: notevole comminuzione sovracondiloidea; marcata osteopenia nei pazienti anziani; infezioni; fratture trans-condiloidee e inter-condiloidee basse, nelle quali è difficile ottenere una fissazione stabile; infine scarsa adesione dei pazienti ai protocolli riabilitativi. Se la stabilità della fissazione è giudicata inadeguata o scarsa in sala operatoria, si deve prendere seriamente in considerazione un ulteriore provvedimento atto a migliorare la stabilità dell'impianto, come l'utilizzo di innesti ossei, l'applicazione supplementare di cemento, la sintesi con placca mediale o la fissazione esterna trans-articolare a ponte. Se la fissazione risulta ancora inadeguata, gli esercizi di mobilizzazione devono essere ritardati e l'arto immobilizzato deve essere frequentemente valutato per la possibilità di fallimento. L'infezione va sospettata ogni qualvolta la fissazione fallisca, specie quando la perdita di stabilità è diagnosticata tardivamente. Se si sospetta o si diagnostica un'infezione, è indicata una procedura ricostruttiva in più tempi.
Rigidità articolare: è una complicanza frequente e la prevenzione rappresenta il trattamento più efficace. La mobilizzazione precoce dopo una stabile fissazione interna, specialmente nel trattamento di fratture ad estensione intracondiloidea, è vitale per evitare la rigidità articolare e la contrattura muscolare. I fattori che favoriscono l'insorgenza di questa complicanza sono: insufficiente riduzione delle superfici articolari; mezzo di sintesi intra-articolare; aderenze

intra-articolari; cicatrizzazione capsulare o legamentosa; contrattura muscolare extra-articolare; artrosi post-traumatica. L'artroscopia può essere utile per valutare la superficie articolare e trattare l'eventuale artrofibrosi post-traumatica.

RISULTATI

Dei metodi di fissazione da noi utilizzati, abbiamo deciso di valutare dal punto di vista clinico e radiologico secondo la scheda di valutazione di Neer-Grantham-Shelton solo i pazienti sottoposti a riduzione ed osteosintesi con placca LISS e DCS. Sono stati richiamati a controllo 73 pazienti. 4 pazienti sono deceduti, 5 non si sono resi disponibili. Al controllo abbiamo valutato 20 pazienti trattati con DCS e 44 con placca LISS. Non si è verificata nessuna rottura di questi mezzi di sintesi (LISS e DCS), si è verificato in un solo caso la rottura di un chiodo AFN (non relativo a questa casistica), trattato con l'impianto di una placca LISS (Fig. 2).
Per la valutazione clinica si è presa in considerazione la deambulazione, il trofismo muscolare della coscia, la funzionalità dell'arto, l'eventuale presenza di versamento, i difetti assiali, l'accorciamento e le caratteristiche del dolore. Il controllo radiologico è stato effettuato in due proiezioni: AP e LL.
Il follow-up medio è stato di 14 mesi (range 8-26 mesi). Il punteggio medio ottenuto dai pazienti trattati con placca DCS è stato di 72,56 (range 50,2-82,4), mentre il punteggio medio ottenuto dai pazienti trattati con placca LISS è stato di 84,3 (range 65,2-90,1) su un punteggio massimo di 100. Quindi, in base alla nostra valutazione, i risultati sono stati buoni o eccellenti nel 76,2% dei casi per quanto riguarda la LISS e nel 69,3% dei casi per quanto riguarda la placca DCS.

DISCUSSIONE

Un giudizio di confronto tra i diversi metodi di fissazione delle fratture distali di femore non è facile. Gli studi clinici presi in considerazione hanno utilizzato diversi metodi di valutazione.
La qualità dei risultati dipende ovviamente dai criteri e dalle scale di valutazione utilizzate e ciò rende non uniformi ed omogenei i dati presentati e molto difficoltosi i confronti che si prestano a numerose interpretazioni.
Generalmente gli studi più datati hanno la tendenza a sovrastimare la qualità del risultato poiché le aspettative sia del chirurgo che del paziente erano decisamente inferiori. Attualmente, grazie al miglioramento degli impianti e delle tecniche chirurgiche, le aspettative sono notevolmente aumentate. Un altro dato che rende molto poco omogenee le casistiche è il tipo di lesione ossea; infatti il numero di fratture complesse varia da uno studio all'altro, rendendo ancora più complicato il confronto. Nonostante siano stati pubblicati numerosi studi di coorte, sono pochi quelli che mettono a confronto le differenti opzioni chirurgiche. In una vasta ricerca in letteratura, non abbiamo trovato trials clinici di tipo prospettico, randomizzato, che confrontino le diverse procedure chirurgiche per le fratture distali di femore. Solamente 3 studi non randomizzati erano di tipo comparativo. Hahn et al. hanno confrontato la placca LISS ed la ABP. Su 121 fratture nel periodo considerato di 15 anni, solo 32 ABP e 10 LISS sono state messe a confronto. La placca LISS è stata disponibile solo per un breve periodo verso la conclusione del periodo considerato nello studio e, quindi, è stata confrontata rispetto a controlli storici. Pur con tale limitazione i risultati riportati sono stati buoni o eccellenti nel 75%, senza una differenza statisticamente significativa tra ABP e LISS. Wu e Shih hanno presentato uno studio prospettico, non randomizzato, su 66 fratture sovracondiliche di femore trattate con placca in 28 casi e con un chiodo bloccato femorale nei restanti 38 [13].
Le fratture trattate con chiodo bloccato hanno ottenuto un maggior tasso di consolidazione e migliori risultati funzionali. In base a questi risultati, è stato suggerito per le fratture sovracondiliche il trattamento con chiodo bloccato statico, con rigorosa assenza di carico, e sostegno funzionale in pazienti non collaboranti. Markmiller et al. hanno confrontato la placca LISS e il SCN, in uno studio prospettico non-randomizzato. Sono stati valutati 32 pazienti, 16 per gruppo [14]. A distanza di 1 anno di follow-up, non sono emerse differenze per quanto riguarda ROM, tasso di consolidazione della frattura, tasso di fallimento, infezione, o qualità della deambulazione fra i due gruppi. La conclusione, ovvia alla luce dei risultati, è stata che entrambi i metodi offrono buoni risultati. Da un punto di vista biomeccanico, diversi studi evidenziano alcuni vantaggi della placca LISS rispetto alla DCS in termini di resistenza. Il SCN, d'altra parte, si è dimostrato meno resistente nei tests di torsione rispetto alla DCS, ma sovrapponibile ad essa nei tests di flessione

Fig. 2. Rimozione chiodo intramidollare AFN rotto e posizionamento placca LISS.

Tab. III. Studi biomeccanici comparativi.

Studio	Anno	Dispositivo	Tipo di frattura	Risultati
Komert et al. [33]	1982	ABP *vs.* chiodi flessibili	A1	ABP più resistente
Davis et al. [10]	1997	SCN *vs.* DCS	A1, C1, C2	DCS più resistente alla torsione; SCn al carico assiale
Koval et al. [35]	1997	ABP *vs.* CBP *vs.* CBP modificata	A1	CBP modificata più resistente rispetto alla ABP e alla CBP al carico assiale; ABP al carico torsionale
Ito et al. [10]	1998	ABP *vs.* SCN	A3	ABP più resistente in torsione, per il resto sovrapponibili
Harder et al. [23]	1999	ABP *vs.* DCS	C1, C2	Nessuna differenza in C1; DCS migliore nelle C2
Meyer et al. [48]	2000	SCN *vs.* DCS	A3	DCS più resistente sia in torsione sia al carico assiale
Marti et al. [45]	2001	LISS *vs.* CBP *vs.* DCS	A1	Nessuna differenza significativa
Zlowodzki et al.	2004	LISS *vs.* ABP *vs.* IMN retrogrado	A3	LISS più resistente rispetto alla ABP sia alla torsione sia al carico assiale; rispetto al IMN solo alla torsione.

e di carico assiale. È ancora da stabilire quanto siano rilevanti clinicamente questi riscontri (Tab. III).

CONCLUSIONI

Il trattamento chirurgico delle fratture del femore distale si è evoluto al punto che il trattamento conservativo, gravato da un maggior rischio di complicanze, è ormai riservato a casi selezionati, rendendo così l'intervento chirurgico l'opzione di scelta nella maggior parte di tali fratture. Il trattamento chirurgico negli ultimi 30-40 anni è passato attraverso diverse esperienze, fino alla fine degli anni '90, quando sono giunti alla ribalta alcuni concetti quali: tecnica MIPO; rispetto biologico (vascolarizzazione dei frammenti); precisa riduzione diretta per la componente articolare e riduzione indiretta approssimativa per la componente meta-diafisaria pur nel rispetto della ricostruzione degli assi, delle rotazioni ed degli allineamenti fisiologici. Resta ancora da chiarire quale tipo di impianto debba essere usato, per che tipo di frattura e in che tipo paziente. Le maggiori difficoltà nel trattamento di queste fratture restano la stabilizzazione del o dei frammenti articolari distali e la correzione dell'allineamento. Infatti una scarsa qualità dell'osso, un segmento distale di piccole dimensioni (inferiore a 2-3 cm) o la presenza di un impianto (protesico o di sintesi) possono comprometterne la fissazione, specialmente se associate a frammentazione metafisaria o a difetti ossei. Per sopperire a queste difficoltà alcuni Autori hanno proposto l'associazione di placche multiple, innesti ossei con sintesi a minima della superficie articolare e posizionamento di fissatore interno LISS. La riduzione va ottenuta e mantenuta con nuovi strumenti (pinza co-lineare, distrattore, f.e. transarticolare) prima ed in corso di posizionamento della placca che, grazie alle sue caratteristiche "biologiche" quali la stabilità angolare e il rispetto della vascolarizzazione del periostio, introdotta con tecnica MIPO, ci garantisce stabilità meccanica immediata, anche in situazioni di grave osteopenia, mantenendola anche sotto carico e/o mobilizzazione, per giungere attraverso il rispetto della biologia dell'osso alla formazione più precoce di callo osseo, anche in pazienti osteoporotici. Tutto questo potrebbe ridurre al minimo il numero dei fallimenti meccanici e biologici che sono oggi da ascrivere prevalentemente alla necessaria lunga curva di apprendimento del chirurgo e/o alle condizioni locali di contaminazione e necrosi in caso di traumi ad alta energia associato o meno a esposizione della frattura.

I risultati degli studi di coorte, fatta eccezione per i chiodi flessibili e le CBP, hanno evidenziato risultati sovrapponibili con tecniche e impianti diversi. L'uso delle tecniche chirurgiche mini-invasive sta mostrando risultati promettenti, nelle mani di chirurghi esperti di traumatologia, ma non è ancora chiaro come questi risultati possano essere riproducibili qualora tali tecniche vengano utilizzate da chirurghi meno smaliziati. Pochi sono gli studi che mettono a confronto le tecniche e i mezzi di sintesi più comunemente utilizzati, ancor meno quelli comparativi sul trattamento delle fratture intra-articolari complesse. La scelta della metodica dipende da parecchi fattori tra cui, la qualità dell'osso, il tipo di frattura, l'eventuale esposizione della frattura ed infine la scelta del chirurgo.

In attesa di nuovi strumenti (placche conformate alla regione metaepifisaria) e di diffusione di strumenti per la verifica intraoperatoria dell'intervento, al fine di ridurre a zero il numero delle revisioni chirurgiche – TC in sala operatoria, navigatore o scopia tridimensionale (Ragazzoni, 2005) –, ci apprestiamo ad un miglioramento della tecnica con i nostri "vecchi" strumenti di controllo. Purtroppo, nonostante il trattamento delle fratture distali di femore sia in continua evoluzione, c'è, a tutt'oggi, una limitata evidenza ed esperienza clinica su cui basare la scelta di trattamento.

BIBLIOGRAFIA

1. Martinet O, Cordey J, Harder Y, Maier A. *The epidemiology of fractures of the distal femur Injury*. Int J Care Injured 2000;31:SC62-3.
2. Newman JH. *Supracondylar fractures of the femur*. Injury Br J Acc Surg 1990;21:280-2.
3. Kolmert L, Wulff K. *Epidemiology and treatment of distal femoral fractrures in adults*. Acta Orthop Scand 1982;53:957-62.
4. Muller ME, Nazarian S, Koch P, Schatzker J. *The comprehensive classification of fractures of long bones*. Berlin: Spring-Verlag 1990, pp. 116-147.
5. Trethowan WH. *Simple fractures of the upper and lower limbs*. In: Sie RJ, ed. *Orthopaedic Surgery of Injuries*. vol. I. London: Oxford University Press 1921.
6. Connolly JF, Lafollette B. *Closed reduction and early cast brace ambulation in the treatment of femoral fractures*. J Bone Joint Surg 1973;55A:1581-99.
7. Healy WL, Brooker AF. *Distal femoral fractures: comparisonof open and closd methods of treatment*. Clin Orthop 1983;174:166-71.
8. Forster MC, Komarsamy B, Davison JN. *Distal femoral fractures: a review of fixation methods*. Injury Int J Care Injured 2006;37:97-108.
9. Krettek C, Schandelmaier P, Miclau T, Bertram R, Holmes W, Tscherne H. *Transarticular joint reconstruction and indirect plate osteosynthesis for complex distal supracondylar femoral fractures*. Injury 1997;1:A31-41.
10. Kregor PJ, Stannard J, Zlowodzki M, Cole PA, Alonso J. *Distal femoral fracture fixation utilizing the less invasive stabilization system (LISS): the technique and early results*. Injury 2001;32:SC32-47.
11. Kregor PJ, Stannard JA, Zlowodski M, Cole PA. *Treatment of distal femur fractures using the less invasive stabilization system: surgical experience and early clinical results in 103 fractures*. J Orthop Trauma 2004;18:509-20.
12. Stover M. *Distal femoral fractures: current treatment, results and problems*. Injury Int J Care Injured 2001;32:SC3-13.
13. Wu CC, Shih CH. *Treatment of femoral supracondylar unstable comminuted fractures. Comparisons between plating and Grosse-Kempf interlocking nailing techniques*. Arch Orthop Trauma Surg 1992;111:232-6.
14. Markmiller M, Konrad G, Sudkamp N. *Femur-LISS and distal femoral nail for fixation of distal femoral fractures: are there differences in outcome and complications?* Clin Orthop 2004;426:252-7.

G.I.O.T. 2006;32(suppl. 1):S102-S104

Sintesi temporanea con fissatore esterno

Temporary stabilization with external fixator

R. Aldegheri, S. Pasquato, M. Brunettin

RIASSUNTO

Gli Autori, basandosi sull'esperienza maturata nei passaggi da fissatore ad altra sintesi, propongono di considerare "temporanea" una fissazione esterna applicata in urgenza con il programma di convertirla in altra sintesi appena le condizioni generali o locali lo consentono e comunque entro i 40 giorni.
Definiscono le indicazioni alla sintesi temporanea mediante fissazione esterna nei pazienti politraumatizzati e nei traumi ad alta energia. Analizzano inoltre altre possibili indicazioni in relazione all'evoluzione delle tecniche di osteosintesi ed ai progressi di specialità quali la chirurgia plastica e vascolare.
L'analisi della nostra casistica ha dimostrato la necessità di seguire un rigoroso protocollo per limitare al massimo il pericolo di infezione ossea nel cambio della sintesi.

Parole chiave: fissazione esterna, uso temporaneo, conversione, sintesi interna

SUMMARY

The authors following the experience in converting external fixation into internal fixation in different situations, consider as "temporary" the external fixation applied in emergency with the programme of converting it into a definitive fixation as soon as possible and not later than 40 days. They define the use of temporary external fixator in politrauma patients and in high energy trauma patients.
Further possible indications are related to the advances on internal fixation techniques and progress in vascular and plastic surgery. Our experience reinforces the importance of a rigid protocol to be followed to prevent the risk of deep bone infection.

Key words: external fixation, temporary usage, conversion, internal fixation

Clinica Ortopedica, Università di Padova

Indirizzo per la corrispondenza:
Prof. R. Aldegheri, via Giustiniani, 2, 35100 Padova

INTRODUZIONE

Negli ultimi anni vi è stato un marcato aumento dei traumi causati dal traffico stradale, in particolare quelli ad alta energia. Grazie al miglioramento dell'organizzazione del soccorso stradale e alle più efficienti tecniche rianimatorie è aumentato il numero dei sopravvissuti ai politraumatismi e ai traumi ad alta energia. Il trattamento urgente anche solo temporaneo delle fratture di bacino, femore, tibia, può costituire momento essenziale nella fase di stabilizzazione emodinamica del paziente politraumatizzato [,8].
In queste circostanze la sintesi esterna, per le sue caratteristiche di scarsa invasività e di rapida applicazione, ha guadagnato negli ultimi anni sempre più il favore dei traumatologi. La fissazione esterna quindi mantiene il primato tra le metodiche di sintesi per il rispetto biologico dei tessuti, ma non è sempre in grado di assicurare, quale trattamento definitivo, i migliori risultati funzionali specialmente nelle fratture di femore e nelle fratture periarticolari [2 4].
La sintesi esterna ha dimostrato inequivocabili vantaggi anche nel trattamento delle lesioni ad alta energia che possono generare complicanze importanti se trattate con sintesi interna precoce.
Per tutti questi motivi siamo convinti che sia corretto proporre in casi selezionati l'impiego temporaneo del FE, sostituito in tempi brevi da una sintesi definitiva.
Sulla base di queste considerazioni definiamo quindi "sintesi temporanea" l'applicazione di un fissatore esterno con l'intento di sostituirlo con altra sintesi appena le condizioni locali e generali lo consentono e comunque entro i 40 giorni dalla sua applicazione.

MATERIALI E METODI

Nel periodo compreso tra gennaio 2003 e dicembre 2005 abbiamo applicato 55 F.E. per il trattamento in acuto di 48 pazienti affetti da fratture esposte di vario grado oppure in condizioni cliniche precarie per politraumatismo.
Di questi ne abbiamo analizzati 14, applicati con l'intento della sintesi temporanea: 9 sono stati applicati al femore, 4 alla tibia e 1 all'omero.
In 4 casi si trattava di fratture con interessamento articolare del ginocchio e in 10 casi si trattava di fratture meta-diafisarie o diafisarie. I pazienti in totale erano 11 di età compresa tra 20 e 72 anni.
In 4 pazienti il F.E. è stato applicato per le condizioni generali precarie derivate da politraumatismo e in 7 pazienti è stato applicato per compromesse condizioni locali (pericolo di sindrome compartimentale, danno vascolare, esposizione del focolaio di frattura).
Gli impianti di fissazione esterna presi in esame sono stati conver-

titi entro 40 giorni dalla loro applicazione ad altra metodica di sintesi: 5 su 14 sono stati convertiti a chiodo, 7 a placca, 1 a fissatore esterno circolare Ilizarov e 1 a F.E. monoassiale.
I 9 F.E. applicati al femore sono stati convertiti a chiodo in 5 casi, a placca LISS in 3 casi e a F.E. circolare Ilizarov in 1 caso.
I 4 fissatori applicati alla tibia sono stati convertiti in 3 casi a placca LCP e in 1 caso a F.E. monoassiale.
L'unico F.E. applicato all'omero è stato convertito a placca LCP.
Nella valutazione dei risultati abbiamo considerato la consolidazione ossea, la eventuale presenza di deformità e le complicanze infettive riconducibili alla metodica della conversione alla sintesi interna.

RISULTATI

La conversione ad altro tipo di F.E. è stata eseguita in 2 casi con finalità di trasporto per perdita di sostanza ossea. Dei rimanenti 12 casi, quelli convertiti in placca, (3 al femore, 3 alla tibia e 1 all'omero) sono giunti a guarigione senza complicanze settiche, senza deformità e con un buon risultato clinico e funzionale.
Gli altri 5 F.E. (tutti al femore), convertiti a chiodo, sono guariti in 4 casi. In 1 caso si è manifestata infezione profonda e, fallito un trattamento chirurgico limitato, si è resa necessaria la rimozione del chiodo ed ulteriore trattamento con F.E.
Ad eccezione di quest'ultimo caso la consolidazione delle fratture è avvenuta in un tempo medio di 3 mesi e mezzo (da un periodo minimo di 2 mesi ad un periodo massimo di 5 mesi).
Sono stati convertiti a sintesi interna in un solo tempo chirurgico 10 FE. In 2 casi si è resa necessaria una conversione in 2 tempi: abbiamo provveduto in un primo tempo alla rimozione del fissatore esterno e ai prelievi microbiologici dai tramiti delle viti e, successivamente, all'immobilizzazione in apparecchio gessato per un periodo medio di 15 giorni, e alla terapia antibiotica mirata. Solo dopo aver registrato un andamento discendente del valore degli indici di flogosi (PCR, VES, emocromo) e la completa chiusura dei tramiti delle viti siamo passati ad una sintesi interna.

DISCUSSIONE

L'esperienza di numerosi Autori [4 8] conferma la validità della stabilizzazione in urgenza mediante l'uso di fissatore esterno per le fratture delle ossa lunghe in tutti quei casi in cui il malato è troppo grave per subire ulteriori danni chirurgici (politraumatizzato), oppure quando le condizioni locali non consentono un atto chirurgico invasivo ma necessario per un ripristino di funzione ritenuto ottimale: ciò può avvenire per grave compromissione dei tessuti molli o per rischio settico legato ad esposizione della frattura. Vi sono poi altri motivi che possono consigliare di rinviare un trattamento definitivo di una frattura complessa, per la quale è comunque consigliata una stabilizzazione provvisoria: la necessità di approfondimenti diagnostici, le concomitanti urgenze di tipo vascolare come per esempio si è verificata in un nostro caso e, la presenza di perdite di sostanza cutanea che richiedono un precoce intervento plastico-ricostruttivo [4]. Non vanno poi sottovalutati i problemi organizzativi (personale di sala, disponibilità di materiali di sintesi, ecc.) e l'esperienza professionale del medico reperibile. Tutti questi aspetti possono contribuire a consigliare un trattamento iniziale mediante fissazione esterna temporanea.
In particolare la gestione di un politraumatizzato in una moderna terapia intensiva con le esigenze di monitoraggio e di trasporto per accertamenti diagnostici (TC, RMN, ecc.) ci impone di evitare la trazione transcheletrica.
Mentre nelle fratture di tibia il F.E. mantiene tutta la sua validità e il cambio di strategia è dettato per lo più dall'insuccesso della metodica o dalla mancata compliance del paziente, nelle fratture di femore la fissazione esterna predispone a diverse complicanze tra cui ricordiamo la rigidità di ginocchio e la frequente infezione dei tramiti delle viti [1 9]. Per questi motivi molti Autori sostengono di ricorrere all'inchiodamento programmato [1-3 6] preceduto da fissatore esterno. Quanto alle complicanze settiche abbiamo constatato che una conversione precoce non comporta rischi superiori ad una normale sintesi eseguita con tessuti normotrofici [3 5 7 9].

L'unico caso complicato da infezione profonda è stato un paziente politraumatizzato già operato di osteosintesi interna all'arto inferiore controlaterale, in cui l'inchiodamento era stato effettuato nella stessa seduta dopo rimozione del fissatore a 40 giorni dal trauma ed in cui i tramiti delle viti erano lievemente infiammati ma senza secrezioni evidenti. Lo stato settico si è manifestato a 2 settimane dall'intervento ed il germe isolato con emocoltura (*Pseudomonas aeruginosa*) risultava resistente ad ogni terapia antibiotica. In questo caso è fallito il tentativo di "salvare" il chiodo mediante toilette chirurgica e lavaggi e si è reso necessario, per le compromesse condizioni generali del paziente, la rimozione del chiodo e il ripristino della sintesi esterna.
Questa esperienza ci ha consigliato di adottare criteri più rigidi nel passaggio alla fissazione interna. La conversione ad altra sintesi pertanto dovrà seguire un protocollo rigoroso quale quello da noi proposto: in un tempo chirurgico unico quando avviene entro 7-14 giorni dal trauma, in assenza di segni locali e laboratoristici di infezione in atto, in 2 tempi quando avviene dopo 15-20 giorni anche

Fig. 1. Trauma ad alta energia. Frattura distale di femore e prossimale di tibia ds: fissatore temporaneo transarticolare; sintesi interna dopo 10 giorni. Controllo a distanza di 60 giorni.

in assenza di segni clinici di infezione. L'attesa in apparecchio gessato oppure in trazione sarà di 1-3 settimane seguendo il quadro clinico e laboratoristico.

CONCLUSIONI

Alla luce dei risultati riportati consideriamo la fissazione esterna temporanea metodica valida ed indicata nei seguenti casi:

– il politrauma, per evitare anestesie prolungate, perdite ematiche consistenti e compromissione delle condizioni generali;
– le fratture ad alta energia, per favorire un recupero dei tessuti molli in vista della chirurgia invasiva che consente però una ricostruzione anatomica articolare;
– i traumi con lesioni che necessitano di chirurgia plastica e in cui la fissazione esterna temporanea ha lo scopo di garantire l'attecchimento dei lembi di copertura cutanea;
• traumi complessi con danno vascolare, nei quali il F.E. consente l'intervento di rivascolarizzazione in tempi adeguati.

Abbiamo constatato come le complicanze settiche siano un rischio trascurabile quando le conversioni sono precoci ed in assenza di qualsiasi segno clinico di infezione locale. Una minima secrezione o un dubbio stato infiammatorio dei tramiti delle viti deve far scattare una procedura in 2 tempi che comprenda anche l'esame microbiologico dei tramiti stessi ed il monitoraggio degli indici di flogosi (VES, PCR ed emocromo) prima di qualsiasi fissazione interna.

Fig. 2 e 3. Gravissimo politrauma. La frattura chiusa di omero sinistro trattata con sintesi temporanea in urgenza e sintesi interna mediante placca LCP a distanza di 15 giorni. Controllo immediato e a distanza di 8 mesi.
La frattura comminuta di femore sinistro associata ad amputazione prossimale di gamba, trattata con F.E. ed inchiodamento dopo 40 giorni. Controllo a distanza di 8 mesi.

BIBLIOGRAFIA

1. Paderni S, Trentoni P, et al. *Osteosintesi endomidollare dopo fissazione esterna*. Chir Organi Mov 2001;86:183-190.
2. Nowotarski PJ, Clifford H, Turen, et al. *Conversion of External Fixation to Intramedullary Nailing for Fractures of the Shaft of the Femur in Multiply Injured Patients*. J Bone and Joint Surg 2000;82-A.
3. Bhanolari M, Zlovrodzki M, Tornetta P. *Intramedullary Nailing Following External Fixation in Femoral and Tibial Shaft Fractures*. J Orthop Trauma 2005;19.
4. George J Haidukewych. *Temporary External Fixation for the Management of Complex Intra- and Peri-articular Fractures of the Lower Extremity*. Journal of Orthopaedic Trauma 2002;16:678-685.
5. Chin-En Chen, Jih-Yang Ko, et al. *Infection after Intramedullary Nailing of the Femur*. J of Trauma 2003;55:338-344.
6. Siebenrock KA, Gerich T, Jakob RP. *Sequential Intramedullary Nailing of open tibial shaft fractures after external fixation*. Arch Orthop Trauma Surg 1997;116:32-36.
7. Marshall PD, Saleh M, Douglas DL. *Risk of deep infection with intramedulary nailing following the use of external fixators*. J R Coll Surg Edinb 1991;36:268-71.
8. Craig S Roberts, Hans-Cristophe Pape, et al. *Damage Control Orthopaedics*. J B J Surgery Org 2005;87-A.
9. Parameswaran A Dushi, et al. *Pin Tract Infection with Contemporary External Fixation: How Much of a Problem?* J Orthop Trauma 2003;17:503-507.

Inchiodamento retrogrado di femore e articolazione del ginocchio: analisi dei risultati clinici e revisione della letteratura

Retrograde nailing of the femur and knee joint: analisis of clinical outcome and review of the literature

T. Nizegorodcew, G. Maccauro, F. Pezzillo, F. Liuzza, N. Magarelli[1], L. Aulisa

RIASSUNTO

L'inchiodamento retrogrado è una metodica diffusa nel trattamento delle fratture distali del femore. Dall'analisi della letteratura emerge che la gonalgia ne è una complicanza frequente.
Obiettivo del nostro lavoro è stato quello di rivedere la letteratura e di valutare retrospettivamente i pazienti sottoposti ad inchiodamento retrogrado eseguito per frattura diafisaria (32) o della regione meta-epifisaria distale del femore (33-A, 33-B) con particolare riguardo all'influenza di tale tecnica sull'articolazione del ginocchio.
Sono stati sottoposti ad inchiodamento retrogrado 62 pazienti per un totale di 64 fratture.
I pazienti sono stati controllati mediante esame clinico e radiografico a differenti intervalli di tempo. Sono state analizzate le complicanze a carico del ginocchio operato.
I risultati clinici sia soggettivi che oggettivi, in linea con le principali casistiche della letteratura sull'argomento, sono stati soddisfacenti.
Si conferma che l'inchiodamento retrogrado è un valido sistema per il trattamento delle fratture della regione meta-epifisaria distale di femore ed in casi selezionati di fratture diafisarie. Viene posto in particolare risalto il ruolo della corretta tecnica chirurgica come unica possibilità di ridurre, ma non annullare, molte cause di gonalgia post-operatoria, tanto da convincere gli Autori che tale metodica non sia raccomandata in soggetti giovani affetti da fratture extra-articolari isolate del femore distale (32-A).

Parole chiave: inchiodamento endomidollare retrogrado, articolazione del ginocchio, fratture del femore distale

Dipartimento di Scienze Ortopediche e Traumatologia, Università Cattolica del Sacro Cuore, Policlinico "A. Gemelli", Roma; [1] Dipartimento di Bioimmagini e Scienze radiologiche, Università Cattolica del Sacro Cuore, Policlinico "A. Gemelli", Roma

Indirizzo per la corrispondenza:
Tomasz Nizegorodcew, Dipartimento di Scienze Ortopediche e Traumatologia, Università Cattolica del Sacro Cuore, Policlinico Universitario "Agostino Gemelli", largo Gemelli 8, 00168 Roma, Italy - Tel. +39 335 6357418 - Fax +39 06 3015161 - E-mail: tomasz.n@virgilio.it / tomasz.nizegorodcew@rm.unicatt.it

SUMMARY

Retrograde intramedullary nailing is a useful method for the treatment of distal femoral fractures. According to the literature knee pain is a frequent complication.
According to the literature, we retrospectively analyzed patients treated with retrograde nailing for distal femur (32) or metaepiphyseal femoral fractures (33-A, 33-B), taking into account the influence of this method on knee joint.
62 patients with 64 fractures were operated of femoral retrograde nailing. Patients were clinically and radiographically followed at different interval. Knee complications were reported.
Average subjective and objective clinical outcomes were good, according to the main series of the literature.
We concluded that retrograde nailing is a useful system for the treatment of distal femoral fractures, especially in the metaepiphyseal region. A correct surgical technique may reduce but not eliminate, most of the possible causes of postoperative knee pain of these patients, So we do not recommend this method in isolated fracture of the distal femur (32-A) in young patients.

Key words: intramedullary retrograde nailing, knee joint, distal femoral fracture

INTRODUZIONE

L'inchiodamento endomidollare è considerato una delle metodiche più indicate nel trattamento delle fratture diafisarie (32) e, dopo l'introduzione dell'inchiodamento bloccato, anche delle fratture meta-epifisarie distali del femore (33-A, 33-C). In particolare per il trattamento delle fratture ipsilaterali della diafisi e del collo del femore è stata introdotta nei primi anni '80 una tecnica di inchiodamento con accesso retrogrado [1]. Gradualmente l'indicazione a questo tipo di metodica si è estesa sia alle fratture diafisarie (*floating knee*, presenza di protesi o mezzi di sintesi nel femore prossimale, donne in gravidanza, pazienti plurifratturati e politraumatizzati, grandi obesi) sia alle fratture del femore distale (fratture 33-A, 33-C) [2-8]. La particolarità di questa tecnica consiste nella via d'accesso intra-articolare alla femoro-tibiale, che coincide con l'accesso utilizzato nell'inchiodamento anterogrado di tibia, ed è contigua all'articolazione femoro-rotulea.
Per questa ragione le ripercussioni che si possono verificare sull'articolazione del ginocchio e che sono rappresentate essenzialmente dalla comparsa del dolore anteriore del ginocchio sono di

grande interesse, tanto che il dolore di ginocchio è considerato un sintomo chiave della valutazione dei risultati clinici [2].
Scopo del presente lavoro è stato, attraverso la revisione retrospettiva della casistica delle fratture diafisarie e meta-epifisarie distali del femore, trattate presso il Reparto di Ortopedia e Traumatologia dell'Università Cattolica, di analizzare i risultati clinici e radiografici dei casi trattati mediante questa metodica, con particolare riguardo alle eventuali problematiche relative al ginocchio.
Sono stati valutati i risultati dei 64 interventi eseguiti nei 62 pazienti da noi trattati nel periodo 1997-2005 mediante inchiodamento retrogrado (fratture 32, 33-A, 33-C).

MATERIALI E METODI

Dal 1997 al 2005 sono state trattate 64 fratture in 62 pazienti d'età compresa tra i 31 ed i 96 anni con un'età media di 49,5 anni in cui è stato eseguito l'intervento di inchiodamento endomidollare bloccato retrogrado. Si trattava di 45 uomini e 17 donne, il lato prevalente era il destro (43 casi contro 19). In 25 casi si trattava di fratture isolate (di cui 3 peri-protesiche di ginocchio), in 3 casi vi era la presenza di frattura bilaterale di femore distale; in 4 casi di *floating knee*, in 23 casi vi erano lesioni viscerali associate e in 21 casi fratture della pelvi, del piede, e dell'arto superiore.
I pazienti sono stati trattati in pronto soccorso mediante trazione transcheletrica o fissazione esterna (pazienti plurifratturati e politraumatizzati) e in seguito sottoposte ad intervento chirurgico definitivo mediante inchiodamento retrogrado. Si è trattato sempre di fratture chiuse o esposte grado 1, 2 di Gustilo, tranne 2 casi di frattura grado 3°. I pazienti in base al tipo di trauma, al grado di esposizione, alle lesioni associate, sono stati sottoposti a profilassi antibiotica ad ampio spettro, e profilassi antitromboembolica con eparina a basso peso molecolare.
In tutti i pazienti è stata intrapresa la mobilizzazione passiva del ginocchio a partire dalla prima giornata post-operatoria; il carico sul lato affetto nei pazienti con frattura articolare non è stato concesso fino a circa 30 giorni dall'intervento; nei pazienti affetti da frattura extra-articolare è stato concesso il carico parziale già in 5° giornata post-operatoria. Dopo la dimissione, i pazienti sono stati controllati a 1, 3, 6 e 12 mesi post-operatori; per i 40 pazienti controllati il follow-up è stato minimo di 1 anno e massimo di 7 anni.
Sono stati osservati 7 decessi entro 30 giorni dall'intervento: 3 per la gravità delle lesioni traumatiche associate e 4 per patologie non correlate al trauma.

RISULTATI

Dei 62 pazienti operati, 7 sono deceduti entro 30 giorni, per complicanze legate alla gravità delle condizioni generali; dei 55 pazienti rimasti, 15 si sono perduti nel corso del follow-up e 40 sono stati controllati regolarmente fino ad almeno 12 mesi dall'intervento.
I 40 pazienti regolarmente controllati sono stati sottoposti ad esame clinico e radiografico a scadenze prefissate: 1, 3, 6, 12 mesi dall'intervento. Ai pazienti è stato somministrato il modulo di valutazione soggettiva della scheda IKDC (*International Knee Documentation Committee*) [9]. Come parametro clinico oggettivo è stato valutato il ROM. La Tabella I riporta i principali risultati ottenuti: è particolarmente importante rilevare come un solo caso di pseudoartrosi con associata rottura della sintesi sia stata osservata in una pregressa frattura esposta grado IIIA di Gustilo, trattata mediante revisione della sintesi. Sono stati osservati 3 casi di fratture da stress sull'apice del chiodo trattate con la sostituzione della sintesi con chiodo di lunghezza e calibro maggiore, e giunte a guarigione. I difetti combinati, accorciamento e rotazione, sono stati osservati in pazienti con fratture di entrambi gli arti inferiori, in cui tale risultato, legato anche alla difficoltà specifica dei casi, è da considerare un errore di tecnica. Secondariamente può verificarsi un'insufficienza dell'apparato estensore con conseguente rotula bassa. Sono considerati errori di tecnica anche i 2 casi di protrusione distale del chiodo con impingement rotuleo e un caso di impingement con il piatto tibiale protesico. Questi casi di impengement sono stati precocemente revisionati.
Per quanto riguarda i problemi al ginocchio, essi sono stati relativamente frequenti e sono andati dal generico dolore anteriore non riconducibile a cause meccaniche (7 casi), probabilmente legati al trauma in sé più che alla metodica chirurgica, al deficit di flessione oltre i 110° riconducibile a processi infiammatori sul tendine rotuleo, ad impingement del chiodo con il tendine, con la rotula o delle viti di bloccaggio distale, o a processi artrosici pre-esistenti al trauma e aggravati da esso. Tali percentuali sono in linea con i dati di letteratura sull'argomento.
La valutazione soggettiva dei risultati, utilizzando la scheda IKDC con score 0-79, ha evidenziato risultati soddisfacenti con un punteggio medio di 48,3. Il punteggio massimo da noi ottenuto è di 65,5 e quello minimo di 39. Quest'ultimo dato si riferisce a un

Tab. I. Principali risultati relativi all'analisi retrospettiva dei pazienti sottoposti ad inchiodamento retrogrado presso l'UOC di Ortopedia e Traumatologia dell'Università Cattolica del Sacro Cuore di Roma. Si ricorda che i difetti possono essere combinati e le complicanze coesistere.

Emartro	0
Pseudoartrosi	1
Frattura da stress	3
Rottura mezzi di sintesi	1
Ritardo di consolidazione	0
Infezione	0
Deficit di flessione > 30°	2
Deficit di flessione oltre i 110°	22
Accorciamento > 2 cm	1
Difetti di rotazione > 5°	2
Difetti combinati	2
Protrusione delle viti	14
Protrusione delle viti clinicamente rilevanti	3
Gonalgia	7
ROM medio	0°-103°
Tempo medio di guarigione	13,5 settimane
Impingement con la rotula	2
Impingement con il piatto tibiale protesico	1

paziente politraumatizzato e plurifratturato con accorciamento, protrusione del chiodo e impingement rotuleo.

DISCUSSIONE

L'inchiodamento retrogrado è una metodica che trova indicazione elettiva nelle fratture sovra- e dia-condiloidee del femore (33-A, 33-C) e nelle fratture diafisarie (32) associate a fratture ipsilaterali del collo del femore, pelviche, acetabolari o "*floating knee*", nei pazienti plurifratturati, politraumatizzati, in pazienti obesi o portatori di protesi di ginocchio o anca ipsilaterali, nelle donne in gravidanza.

La gonalgia nel periodo post-operatorio rappresenta un evento frequente, che può condizionare il recupero funzionale, specialmente nei pazienti operati di inchiodamento retrogrado: in letteratura vi è una certa controversia sull'importanza di questa complicanza, tanto che alcuni Autori prediligono metodiche alternative.

Con l'obiettivo di fornire un contributo alla letteratura sull'argomento, abbiamo eseguito un'analisi retrospettiva della nostra casistica e rivisto la letteratura sull'argomento, che confronta questa metodica con altre che non prevedano l'accesso intraarticolare.

È necessario fare una premessa: il dolore femoro-rotuleo è un'evenienza molto frequente nelle fratture di femore, indipendentemente dalla tecnica chirurgica utilizzata [2]. L'eziologia di questo sintomo è multifattoriale: trauma diretto della cartilagine dell'articolazione femoro-rotulea, ipotrofia post-traumatica del quadricipite con conseguente alterazione della cinematica della articolazione femoro-rotulea.

Ovviamente tale osservazione rende particolarmente problematico distinguere effetti del trauma in sé, da effetti della metodica utilizzata, spesso correlati. Tentando di schematizzare effetti diversi sul ginocchio dell'inchiodamento retrogrado, dobbiamo innanzitutto distinguere tra metodica con artrotomia e senza artrotomia. Una delle possibili cause di gonalgia post-operatoria riscontrata nei pazienti sottoposti ad inchiodamento retrogrado è da attribuire all'artrotomia del ginocchio, metodica praticata inizialmente, e che ha molto influito sulla scarsa fortuna che ha avuto questo tipo di trattamento negli anni '80 e '90 [1]. Sugli effetti a lungo termine, attualmente, poco può essere detto, in quanto in letteratura non sono state pubblicate casistiche con follow-up sufficientemente lunghi.

Sulle possibili conseguenze a carico del ginocchio dell'inchiodamento retrogrado eseguito senza artrotomia, devono essere distinti gli effetti esercitati dalla via di accesso, dalla scelta della metodica in sé, dall'ingresso del chiodo, dalla sua presenza, e dalla sua eventuale sporgenza.

L'utilizzo dell'accesso transtendineo induce processi infiammatori sul tendine rotuleo che possono diventare clinicamente rilevanti oltre i 90° di flessione. Una delle possibili cause è l'accesso in sé, l'altra è il possibile conflitto con il chiodo [3 4].

La scelta della metodica si basa sulla sede e sul tipo di frattura, ovviamente, in relazione al tipo di paziente ed alle eventuali lesioni associate. Senza dover ribadire le tipiche indicazioni all'inchiodamento retrogrado, è utile ricordare che nelle fratture diafisarie si può paragonare l'inchiodamento retrogrado con l'anterogrado, mentre nelle fratture meta-epifisarie distali il paragone deve essere condotto con metodiche di sintesi corticale. Per quanto riguarda il primo gruppo (Tab. II) non vi sono differenze statisticamente significative nei tempi di guarigione, mentre sono riportate differenze sulle problematiche cliniche, essendo prevalente la gonalgia nel gruppo dei retrogradi e il dolore alla coscia e all'anca, specie al trocantere negli anterogradi [5-7]. Katsoulis et al. considerano 1.063 inchiodamenti anterogradi e 516 inchiodamenti retrogradi con il 18,6% di gonalgia nella tecnica anterograda e il 25,6% in quella retrograda e inoltre rilevano processi infiammatori spesso sintomatici attorno alle viti distali del chiodo retrogrado [2]. I vantaggi dell'inchiodamento retrogrado sono senz'altro da attribuire alla relativa semplicità di posizionamento del paziente sul letto operatorio e la durata del tempo anestesiologico complessivamente più breve di quello dell'anterogrado. Vengono però poste in rilievo la frequenza più elevata di procedure chirurgiche secondarie e le maggiori problematiche di lunghezza e rotazione del femore nel gruppo dei retrogradi [6].

La letteratura sul confronto tra inchiodamento retrogrado e sintesi corticali, specie di ultima generazione, tipo LISS, è molto esigua e conferma che le differenze nei risultati tra le diverse metodiche non sono statististicamente significative né in termini di tempi di consolidazione né di complicanze, ad accezione dell'incidenza di infezione e deformità assiali (Tab. III) [8].

Molto controverso è il problema del danno condrale che è strettamente correlato al punto di ingresso del chiodo ed all'eventuale danno da conflitto femoro-rotuleo post-operatorio.

Ad Aglietti si deve lo studio più accurato sull'anatomia della regione distale del femore, che ha messo in luce le zone di contatto fra il femore e la rotula a vari gradi di flessione di ginocchio [10]. Il suo lavoro è stato successivamente ripreso da Morgan che ha misurato le sollecitazioni meccaniche che si esercitano sulla cartilagine articolare ai vari gradi di flessione in presenza del foro e del chiodo, concludendo che la biomeccanica della femoro-rotulea non viene alterata, se non dalla sporgenza del chiodo, anche minima (1 mm) [11].

Successivamente Carmack e Moed hanno individuato il punto di ingresso ideale distante dalle zone di contatto femoro-rotuleo situato anteriormente all'inserzione prossimale del legamento crociato posteriore e medialmente al centro della gola intercondiloidea in perfetto allineamento con l'asse del canale midollare [12 13]. Tuttavia, data la variabilità anatomica, in alcuni soggetti, il punto d'ingresso, anche se è in posizione ideale, può coinvolgere una superficie di possibile contatto femoro-rotuleo. Nella nostra casistica abbiamo riscontrato 2 casi di conflitto tra il chiodo e la rotula risolti con la revisione immediata della sintesi, mentre 1 caso di accorciamento e difetto di rotazione, a causa dell'alterazione della biomeccanica del ginocchio da rotula bassa, hanno indotto un conflitto femoro rotuleo post-operatorio.

La metodica può indurre problematiche a breve ed a lungo termine di tipo puramente biologico, puramente meccanico o miste: quelle biologiche sono l'emartro e l'infezione, quelle meccaniche sono legate alla sporgenza del chiodo che induce conflitto con la rotula, alla sporgenza delle viti distali e della spiral blade; le miste sono la pseudoartrosi, e le deformità assiali e rotatorie, anche se queste complicanze possono essere correlate ed interdipendenti.

Tab. II. Confronto tra inchiodamento retrogrado ed inchiodamento anterogrado per le fratture diafisarie di femore [5-7].

	N° fratture	Tempo di guarigione	Tempo chirurgico	N° pz guariti	Ritardo di consolidazione	Dolore anca	Dolore ginocchio	ROM ginocchio	Infezione	Deviazione assiale	Procedure secondarie	Follow-up
Anterogrado Ostrum 2000	46	14,4 sett	68,3 min	100%	0	10 (21,7%)	4	16,4 sett (120° eccetto 1)	0 riportato	non	28	10-59,3 mesi (media 29,1)
Retrogrado Ostrum 2000	54	18,1 sett	18,1 sett	98%	1	2 (3,7%)	5	9,1 sett (120° eccetto 1)	0	non riportato	6	10-59,3 mesi (media 29,1)
Anterogrado Tornetta 2000	38	98 giorni (14 sett)		100%	0	non riportato	25	nessuna differenza	non riportate	rotational deformity 17%	non riportate	12 mesi
Retrogrado Tornetta 2000	31	92 giorni (13 sett)	>	100%	0	non riportato	13	nessuna differenza	non riportate	rotational deformity 33%	non riportate	12 mesi
Anterogrado Ricci 2001	94	non riportato	A-UR = R-UR	84 (89%)	6 (6%) pseudoartrosi + 4 (4%) ritardi di consolidazione + 12 malunioni (13%)	non riportato	11 (12%)	non riportato	non riportato	non riportato	16 (17%)	5-64 mesi (media 23)
Retrogrado Ricci 2001	104	non riportato	R-R = A-R	91 (88%)	6 (6%) pseudoartrosi + 7 (7%) ritardi di consolidazione + 11 malunioni (13%)	non riportato	34 (33%)	non riportato	non riportato	non riportato	17 (16%)	6-66 (media 23)

Tab. III. Confronto tra inchiodamento retrogrado e LISS per le fratture sovra-dia-condiloidee di femore.

	N° fratture	Tempo di guarigione	Tempo chirurgico	N° pz guariti	Ritardo di consolidazione	Dolore anca	Dolore ginocchio	ROM ginocchio	Infezione	Deviazione assiale	Procedure secondarie	Follow-up
DFN Markmiller 2004	16	14,6 sett	Non riportato	Non riportato	2	Non riportato	9	103°	1	2	1	1 anno
LISS Markmiller 2004	16	13,8 sett	Non riportato	Non riportato	1	Non riportato	6	100°	0	3	2	1 anno

La tipica complicanza a breve termine è l'emartro, che può richiedere l'esecuzione di un'artrocentesi, attribuito al mancato utilizzo della vite di chiusura del chiodo [6], mentre la più temuta è l'artrite settica di ginocchio [13], riscontrata in casi sporadici. È possibile riscontrare sia infezioni superficiali della ferita chirurgica, ulcere da decubito in corrispondenza della testa o della punta delle viti di bloccaggio distale, sino ai casi più gravi in cui si ha una vera e propria artrite settica del ginocchio. Nella nostra casistica non è stato osservato nessun caso clinico con questo tipo di problema; i dati riportati in letteratura, confermano la scarsa frequenza di queste complicanze particolarmente gravi. Probabilmente anche l'utilizzo del titanio come materiale principale per questo tipo di sintesi potrebbe contribuire a spiegare una certa esiguità di casi di infezione.

Per quanto concerne le complicanze a medio-lungo termine, in letteratura è stato riportato un singolo caso di metallosi della membrana sinoviale [14].

Le complicanze meccaniche devono essere ricondotte ai vari tipi di conflitto tra il chiodo e le varie strutture articolari e periarticolari del ginocchio. Se il conflitto è presente nell'immediato post-operatorio, deve essere attribuito ad errore di tecnica chirurgica (per esempio un errore nel punto d'ingresso) o all'anatomia del soggetto. Se insorge tardivamente, è da attribuire ad altri fattori: sporgenza anche minima del chiodo, conflitto con il tendine rotuleo, anche secondario a difetti di lunghezza o rotazione del femore. Anche la eventuale sporgenza delle viti distali e/o della *spiral blade* può provocare dolore e conflitto con i tessuti molli [5]. Nella nostra casistica abbiamo osservato 3 casi di conflitto meccanico post-operatorio risolti con la sostituzione immediata della sintesi, e diversi tipi di conflitto soprattutto riconducibili alla protrusione delle viti o della *spiral blade* (14 casi) che, però, solo in 3 casi ha richiesto la sostituzione delle viti. Ovviamente anche la pseudoartrosi potrà determinare complicanze meccaniche sul ginocchio per sporgenza o rottura della sintesi. Nella nostra esperienza abbiamo riscontrato questo problema in un singolo caso di pseudoartrosi trattata con inchiodamento retrogrado.

Un aspetto particolare da considerare è la limitazione articolare del ginocchio, che è però legata al tipo di frattura, al tipo di trattamento chirurgico eseguito e al tipo di protocollo riabilitativo. Nella nostra esperienza, i casi di grave deficit della flessione del ginocchio (> 30°) dopo inchiodamento retrogrado sono stati due ed erano pazienti anziani affetti da fratture complesse e inveterate tipo 32-C.2. Anche nella letteratura internazionale non sono frequenti e comunque sono più probabili nei pazienti affetti da fratture articolari più comminute. Oltre a ciò, è necessario considerare che nei casi in cui si opta per una sintesi corticale, specialmente se non è possibile eseguire la riduzione a "cielo chiuso", è molto più frequente osservare limitazioni dell'articolarità del ginocchio, anche marcate.

Globalmente i nostri risultati hanno valori numerici mediamente buoni, a testimonianza che se la metodica, che pur richiede una certa curva di apprendimento da parte dei chirurghi, è corretta, è in grado di fornire buoni risultati clinici e funzionali.

CONCLUSIONI

Dai dati emersi dalla letteratura e dalla nostra esperienza è possibile affermare che l'eziologia del dolore al ginocchio nelle fratture diafisarie (32) e sovra-diacondiloidee (33) trattate mediante inchiodamento è multifattoriale. Dipende in primo luogo dal trauma in sé e dalle sue conseguenze sull'apparato capsulo-ligamentoso del ginocchio e sull'apparato estensore. L'inchiodamento retrogrado può causare il dolore al ginocchio soprattutto in presenza di errori di tecnica (errato punto d'ingresso, sporgenza del chiodo, sporgenza delle viti). Gli errori di tecnica meno frequenti sono invece difetti di lunghezza, dell'asse e della rotazione. Una corretta tecnica chirurgica, soprattutto in termini di controllo del punto di ingresso, ed una accuratezza nel controllo dell'asse e della rotazione del femore per tutta la durata dell'intervento contribuisce in misura notevole ad evitare questi errori e così ridurre l'incidenza di gonalgie post-operatorie ma non è, di per sé, in grado di abolirle; l'artrotomia e lo *splitting* del tendine rotuleo, possibili cause di gonalgia, sono comunque correlate alla tecnica chirurgica. Ne emerge l'importanza della curva d'apprendimento.

Tuttavia l'analisi della letteratura e della nostra esperienza ci induce ad evitare l'utilizzo di questa metodica, quando possibile, nei soggetti giovani affetti da fratture extra-articolari isolate (33-A).

BIBLIOGRAFIA

1. Swiontkowski MF, Hansen ST, Kellam J. *Ipsilateral fractures of the femoral neck and shaft*. J Bone Joint Surg Am 1984;66:260-8.
2. Katsoulis E, Court-Brown C, Giannoudis PV. *Incidence and aetiology of anterior knee pain after intramedullary nailing of the femur and tibia*. J Bone Joint Surg Br 2006;88:576-80.
3. Gellman RE, Paiement GD, Green HD, Couglin RR. *Treatment of supracondylar femoral fractures with a retrograde intramedullary nail*. Clin Orthop 1996;332:90-7.
4. Herscovici D Jr, Whiteman KW. *Retrograde nailing of the femur using an intercondylar approach*. Clin Orthop 1996;332:98-104.
5. Ostrum RF, Agarwal A, Lakatos R, Poka A. *Prospective comparison of retrograde and antegrade femoral intramedullary nailing*. J Orthop Trauma 2000;14:496-501.
6. Tornetta P 3rd, Tiburzi D. *Antegrade or retrograde reamed femoral nailing. A prospective, randomised trial*. J Bone Joint Surg Br 2000;82:652-4.
7. Ricci WM, Bellabarba C, Evanoff B, Herscovici D, Di Pasquale T, Sanders R. *Retrograde versus antegrade nailing of femoral shaft fractures*. J Orthop Trauma 2001;15:161-9.
8. Markmiller M, Konrad G, Südkamp N. *Femur-LISS and distal femoral Nail for fixation of distal femoral fractures are there differences in outcome and aomplications?* Clin Orthop 2004;426:252-6.
9. Commissione IKDC-AOSSM: Anderson A, Bergfeld J, Boland A, Dye S, et al. ESSKA: Staubll H, et al. APOSSM: Chan K, et al. 2000.
10. Aglietti P, Insall JN, Walker PS, Trent P. *A new patella prosthesis. Design and application*. Clin Orthop 1975;107:175-87.
11. Morgan E, Ostrum RF, Di Cicco J, McElroy J, Poka A. *Effects of retrograde femoral intramedullary nailing on the patellofemoral articulation*. J Orthop Trauma 1999;13:13-6.
12. Carmack DB, Moed BR, Kingston C, Zmurko M, Watson JT, Richardson M. *Identification of the optimal intercondylar starting point for retrograde femoral nailing: an anatomic study*. J Trauma 2003;55:692-5.
13. Moed BR, Watson JT. *Retrograde nailing of the femoral shaft*. J Am Acad Orthop Surg 1999;7:209-16.
14. Johnson EE, Marroquin CE, Kossovsky N. *Synovial metallosis resulting from intraarticular intramedullary nailing of a distal femoral nonunion*. J Orthop Trauma 1993;7:320-4.

G.I.O.T. 2006;32(Suppl.1):S110-S117

Cenni storici ed inquadramento attuale al trattamento delle fratture del pilone tibiale

G. Cerciello, D. Rossetti

RIASSUNTO

Gli Autori riportano i contributi scientifici salienti che hanno fino ad oggi segnato l'inquadramento nosografico ed il trattamento delle fratture del pilone tibiale. Il percorso cronologico consente di valutare meglio lo sforzo profuso nel tentativo di conoscere e curare al meglio queste complesse lesioni dello scheletro e delle parti molli circostanti.
Nonostante l'impegno non possiamo considerare conclusa la sfida verso questa difficile chirurgia, dove, allo stato attuale e con la corretta indicazione, tutte le opzioni terapeutiche trovano ancora uno spazio di applicazione.

Parola chiave: pilone tibiale

CRONOLOGIA NOSOGRAFICO-TERAPEUTICA

Le fratture del pilone tibiale interessano il segmento distale metaepifisario della tibia, con estensione della rima alla superficie articolare: si collocano pertanto fra le soprastanti fratture sopramalleolari extra-articolari e le sottostanti fratture malleolari (Fig. 1).
Sono causate da traumi ad elevata energia che spesso comportano lesioni:
- cutanee,
- legamentose (legamenti perimalleolari e tibio-peroneali),
- ossee (frattura del perone, del malleolo interno e posteriore ed osteocondrali dell'astragalo).

La complessità ed il polimorfismo morfologico di queste fratture, associata all'evoluzione delle metodiche di trattamento ha impegnato costantemente numerosi Autori che si sono susseguiti negli anni. Perciò gli aspetti storici di questo capitolo costringono a ripercorrere le tappe della traumatologia scheletrica degli ultimi 100 anni.
In questo lungo periodo l'analisi dell'evoluzione delle conoscenze sulla morfologia di questa frattura, sul coinvolgimento dei tegumenti, sulle implicazioni vascolo-nervose, sulle metodiche di trattamento e sulla presa in carico delle complicanze consente di individuare 4 periodi:

- 1° periodo: dal 1911 al 1964 (l'anatomia patologica ed il trattamento conservativo);
- 2° periodo: dal 1956 al 1984 (la fisiopatologia ed il trattamento con osteosintesi interna);
- 3° periodo: dal 1984 al 1995 (le complicanze ed il trattamento con osteosintesi esterna);
- 4° periodo: dal 1995 ai nostri giorni (gli esiti artrosici ed il trattamento differito).

ASL RM "E", Presidio Ospedaliero "Villa Betania", U.O.C. di Chirurgia della Spalla e del Ginocchio

1° PERIODO: L'ANATOMIA PATOLOGICA ED IL TRATTAMENTO CONSERVATIVO

Siamo agli inizi di studi organici sulla traumatologia dello scheletro e gli Autori sono impegnati più dalla descrizione anatomica delle lesioni, che dal loro trattamento, essendo quest'ultimo prevalentemente limitato all'apparecchio gessato.
Etienne Destot, lionese, introduce per primo, nel 1911, il termine di "pilone tibiale" nella sua monografia "Traumatisme du pied et rayons X", intendendo identificare quella regione anatomica costituita dall'estremo distale di tibia e che si estende per circa 5 cm prossimalmente alla rima articolare.
Questa denominazione risulta subito più semplice e calzante rispetto a quella anglosassone di "lower end of the tibia involving the ankle joint", o a quella tedesca di "stauchung" (compressione) che esprimono sommariamente traumi ad alta energia a morfologia complessa.
Il pilone tibiale, costituto dalla metaepifisi distale della tibia, comprende oltre i 3/4 della superficie articolare ad esclusione dei malleoli interno e posteriore. È la superficie articolare col domo astragalico che, nelle fratture del pilone, agisce come il martello sull'incudine, "commettendo il danno e sfuggendo la pena".
Bonin, nel 1950, le definisce "plafond fractures" ovvero lesioni del "tetto articolare" per sottolineare l'interessamento della superficie articolare.
Lorenzo Bohler, nel 1951, propone la prima classificazione anatomica suddividendo le fratture in extra-articolari ed intra-articolari; si tratta di una classificazione morfologica che non include le compressioni centrali né l'estensione alla regione metafisaria.
Lauge-Hansen nel 1953 dà importanza al meccanismo traumatico, ovvero alla posizione del piede al momento del trauma, descrivendo così per il pilone tibiale 4 stadi anatomo-patologici durante i movimenti forzati di pronazione-dorsiflessione del complesso tibio-peroneo-astragalico. Inizialmente si ha una frattura malleolare mediale a rima traversa o verticale, seguita dalla frattura del margine anteriore tibiale; quindi in progressione compaiono la frattura distale del perone e quella del margine posteriore tibiale. Questo schematismo evolutivo non offre utili informazioni sul possibile trattamento.
Ancora Bohler, nel 1954, riporta su "Die Techik der Knochnbruchbehandlung" la sua ampia esperienza di terapia conservativ mediante trazione transcalcaneare seguita da apparecchio gessato; raramente vengono ridotti e sintetizzati a cielo aperto grandi frammenti ossei.

Fig. 1.

2° PERIODO: LA FISIOPATOLOGIA ED IL TRATTAMENTO CON OSTEOSINTESI INTERNA

Questa seconda fase cronologica è contraddistinta dagli studi di fisiopatologia e quindi dalla sentita necessità di ripristinare quanto più possibile la morfologia articolare.

Rienau e Gay, nel 1956, preconizzano la osteosintesi del perone seguita dal trattamento in gesso; nello stesso anno Trojian e Jahna rimarcano l'importanza di ricostituire la corretta lunghezza peroneale eventualmente associandola a stabilizzazione del frammento tibiale antero-laterale.

Decoulx e Razemon, nel 1961, propongono la sistematica osteosintesi a cielo aperto dei grandi frammenti di frattura.

Gay e Evrard, nel 1963, introducono una classificazione morfologica fondamentale, distinguendo fratture parziali (marginali anteriori e posteriori) da quelle complete (bimarginali) con le indicazioni al trattamento chirurgico.

Sempre nel 1963 Allgower su "Techik der operativen Frakturenbehandlung", con l'obiettivo di un precoce recupero funzionale, propone l'approccio chirurgico in quattro tempi mediante l'osteosintesi interna:

- osteosintesi del perone;
- ricostruzione anatomia della superficie articolare;
- riempimento del difetto spongioso con innesti ossei;
- sintesi epifisio-metafisaria alla diafisi.

Ruedi, Matter e Allgower nel 1968 forniscono un contributo classificativo storico, base delle successive schematizzazioni del gruppo AO/ASIF. Gli Autori arricchiscono i dettagli delle tipologie ed introducono un algoritmo terapeutico per affrontare meglio il trattamento delle fratture del pilone tibiale.

Heim, nel 1972, studia la morfologia delle fratture complesse e propone una terapia chirurgica con eventuale apposizione di innesti ossei autologhi, sottolineando l'importanza dei frammenti antero-laterali come prima fase alla ricostruzione epifisaria.

Ancora nel 1972, Weber descrive 3 morfotipi di frattura da compressione intra-articolare della tibia distale associate a:

- frattura del perone con sindesmosi integra;
- frattura dell'astragalo;
- perone integro con sindesmosi lesa.

Vichard e Watelet, nel 1973, segnalano per primi gli infossamenti isolati della superficie articolare.

Ruedi e Allgower nel 1978 prendendo spunto dalla precedente classificazione del 1968, la modificano distinguendo 3 tipi di fratture articolari a seconda della comminuzione e scomposizione dei frammenti:

- tipo I: dislocazione assente;
- tipo II: dislocazione e comminuzione minime;
- tipo III: dislocazione e comminuzione gravi.

Questa estrema esemplificazione viene tutt'ora utilizzata da molti chirurghi per decidere l'approccio terapeutico, utilizzando anche il supporto delle ricostruzioni in TAC-3D.

Kellam e Waddel nel 1979 propongono una classificazione prognostica differenziando le fratture in:

- tipo A (prognosi migliore): sono le fratture conseguenti ad un trauma a "bassa energia", per rotazione, con presenza di grandi frammenti ossei e concomitante frattura del perone;
- tipo B (prognosi peggiore): sono le fratture dovute ad un trauma ad "alta energia", per compressione, con frequente comminuzione ossea e rara concomitanza di una frattura del perone.

Aubry e Fieve, nel 1984 effettuano studi sulla vascolarizzazione cutanea del quarto inferiore di gamba, precisando che esiste una rete sopra-aponeurotica e sottocutanea alimentata da vasi arteriosi intermedi, collaterali dei tronchi segmentari. Le arterie intermedie attraversano dunque il piano aponeurotico superficiale a livello dei setti intertenomuscolari. I tronchi segmentari sono le tibiali e le peroniere ed i loro rispettivi territori cutanei si sovrappongono, definendo il settore antero-laterale quale più vascolarizzato.

Vives et al., sempre nel 1984 propongono l'osteosintesi tibiale mediante accesso chirurgico antero-esterno, sfruttando un territorio cutaneo riccamente irrorato.

3° PERIODO: LE COMPLICANZE ED IL TRATTAMENTO CON OSTEOSINTESI ESTERNA

Dagli inizi degli anni '80 l'attenzione dei traumatologi si focalizza progressivamente sulle lesioni delle parti molli, a causa del crescente aumento di politraumi ad elevata energia della strada, del lavoro e dello sport, ma anche sull'aumento dei morfotipi di frattura (circa il 20-25% di queste fratture sono aperte ed in 1/3 dei casi si associano fratture del calcagno, del piatto tibiale, dell'acetabolo, delle vertebre lombari).

Techerne e Goetzen nel 1984 ("Fractures with soft tissue injuries") classificano il danno dei tessuti molli associato a fratture chiuse in 4 gradi:

- grado 0: assenza di lesioni ai tessuti molli;
- grado I: abrasione o contusione della cute e del sottocute;
- grado II: abrasione e contusione della cute e dei muscoli più superficiali;
- grado III: esteso schiacciamento della cute e del sottocute associato a grave danno muscolare con possibili sindromi compartimentali.

Gustilo ed Anderson propongono nello stesso anno, 1984, la loro schematizzazione delle fratture esposte:

- tipo I: ferita inferiore a 1 cm. Non contaminazione degli strati profondi;
- tipo II: ferita superiore a 1 cm. Assenza di gravi danni dei tessuti molli;
- tipo III: ferita superiore a 10 cm. Grave danno dei tessuti molli;
- tipo III A: ferita ampia. Possibile la copertura con tessuti molli;
- tipo III B: ferita ampia. Esposizione ossea ed impossibile copertura con tessuti molli;
- tipo III C: ferita ampia con grave lesione arteriosa.

Ovadia e Beals nel 1986 apportano una ulteriore modifica alla classificazione anatomica di Ruedi ed Allgower ridistribuendo in 5 gruppi i possibili morfotipi ed inserendo la regione metafisaria:

- tipo I: fratture articolari composte;
- tipo II: fratture articolari con minima scomposizione;
- tipo III: fratture articolari scomposte a grandi frammenti;
- tipo IV: fratture articolari scomposte con frammenti multipli;
- tipo V: fratture articolari scomposte e comminute.

In pratica il tipo I di Ruedi e Allgower corrisponde ai morfotipi I e II, il tipo II di Ruedi e Allgower al morfotipo III, e il tipo III di Ruedi e Allgower ai morfotipi IV e V.

Muller e il suo gruppo propongono nel 1987 la attuale classificazione dell'AO, successivamente aggiornata nel 1990 ("Comprehensive Classification of Fractures of Long Bone"), nella quale la metaepifisi distale tibiale, identificata col numero "43" e paragonata ad un quadrato col lato inferiore quale profilo articolare, può essere interessata da tre tipi di frattura:

- A: extra-articolare;
- B: articolare parziale;
- C: articolare completa.

Ogni gruppo viene ulteriormente suddiviso in tre sottogruppi (A1, A2, A3; B1 …) a seconda della comminuzione e della rima di frattura.

Le fratture del pilone tibiale, per definizione, sono riconducibili solo ai tipi B e C; il sottogruppo B1 descrive il morfotipo di frattura meno grave (B1: frattura semplice; B2: frattura-infossamento; B3: frattura-infossamento comminuta) mentre il C3 quello più severo (C1: frattura semplice meta-epifisaria; C2: frattura semplice epifisaria e comminuta metafisaria; C3: frattura comminuta epifisaria e metafisaria).

In questi anni l'impiego diffuso delle metodologie di osteosintesi a cielo aperto è associato spesso ad un numero considerevole di complicanze postoperatorie, anche su traumi chiusi. Mc Ferran (1992) e Teeny (1993) riportano una percentuale di complicanze del 30% per le fratture del tipo I e II e tra il 42% ed il 70% per le fratture del ripo III. Schematizzando (Thordarson, 2000) possiamo dividere le complicanze a breve termine (20% di infezioni della ferita chirurgica) e a lungo termine (27% di rigidità articolare; 18% di pseudoartrosi; 42% di viziose consolidazioni; 17% di osteomieliti; 6% di amputazioni). Altre complicanze riportate in letteratura sono la distrofia simpatica riflessa (14%), la metallosi (25%) e la ripresa chirurgica (42%).

Poiché l'impiego di metodiche aperte di riduzione associate alla osteosintesi sono ritenute causa delle necrosi cutanee e della devitalizzazione dell'osso, vengono ridotte le dimensioni degli impianti che si applicano per via percutanea sotto controllo scopico.

Durante questo periodo la tecnica della fissazione esterna, utilizzata inizialmente come metodica di salvataggio per gravi politraumi con lesioni delle parti molli, viene sempre più impiegata quale terapia di scelta nel trattamento delle fratture del pilone tibiale, sia chiuse che esposte, con la convinzione di molti Autori (Mast, 1989; Bone 1993; Muhr 1993) di poter ridurre l'incidenza delle complicazioni descritte con le metodiche aperte.

Il fissatore esterno rimpiazza vantaggiosamente la classica trazione trans-scheletrica ed inoltre può proteggere una sintesi a minima denominata "Minimal Invasive Osteosynthesis" (MIO) (Lecheveller, 1989; Nordin, 1988).

Questa è l'innovazione di quegli anni: osteosintesi interna "a minima" associata da un trattamento in ligamentotassi mediante fissatore esterno: ciò permette di liberare il ginocchio e l'anca, di consentire una deambulazione precoce, di migliorare la vascolarizzazione ed il trofismo regionale e non ultimo sollevare il morale del paziente (Bone, 1993; Saleh, 1993). In realtà non si trattò di una vera novità poiché Scheck nel 1965 applicò per primo questa tecnica su 5 casi di frattura comminuta del pilone tibiale ottenendo risultati definiti soddisfacenti.

4° PERIODO: GLI ESITI ARTROSICI ED IL TRATTAMENTO DIFFERITO

In questo ultimo e più recente periodo ci si resi conto che le fratture del pilone tibiale anche se relativamente rare, rappresentando l'1% delle fratture dell'arto inferiore ed il 7-10% di quelle tibiali, sono in costante aumento (Geissler, 1996; Wittle, 1998, Helfet, 1994); inoltre sono responsabili di un'evoluzione artrosica in oltre il 50% dei casi, con pesanti ripercussioni sui costi sociali trattandosi per lo più di individui giovani (età media 35/40 anni).

Anche di fronte ad un trattamento ben condotto l'evoluzione artro-

sica si manifesta clinicamente e radiograficamente. La sua origine è spesso multifattoriale (Bone, 1993; Heim, 1976): incongruenza articolare (maggiore di 2 mm), instabilità articolare, danno cartilagineo e/o degenerazione della cartilagine per prolungata immobilità, necrosi dell'osso sub-condrale, viziose consolidazioni con difetti d'asse (Ruedi, 1973).
Secondo lo studio di Picanz (1990) l'atrosi post-traumatica si manifesta nel 100% dei casi se la riduzione articolare è insoddisfacente. Questa artrosi metatraumatica, altamente invalidante, costringe il paziente a trattamenti chirugici successivi che vanno dal semplice debridment artroscopico, alla artrodesi tibio-tarsica o alla artroprotesi di caviglia con risultati clinici contraddittori.
Negli ultimi anni è pertanto cresciuto il consenso verso quegli Autori che auspicano una riduzione quanto più anatomica della superficie articolare, associata ad una sintesi stabile e quindi ad una precoce mobilizzazione. Molti Autori infatti ritengono che la precoce mobilizzazione possa migliorare il trofismo cartilagineo, ridurre le aderenze, fonte di rigidità, la contrattura muscolare e l'artrofibrosi, garantendo migliori risultati funzionali. Babis (1997) ha osservato una migliore escursione articolare della caviglia nei pazienti trattati con osteosintesi interna differita rispetto a quelli con sintesi "a minima" e fissatore esterno.
Heim nel 1995 (The pilon tibial fracture"), sulla scorta della documentazione radiografica del gruppo AO propone di distinguere le fratture del pilone tibiale per separazione e per infossamento a seconda della gravità morfologica della lesione articolare.
Bastian nel 1995 codifica il trattamento chirurgico dei casi più gravi in due tempi, riservando la sintesi in urgenza solo per le fratture più semplici. Nella prima fase ci si limita ad una riduzione e stabilizzazione provvisoria, meglio con fissatore piuttosto che con trazione transcalcaneare. Segue, alla risoluzione dell'edema (7-12 giorni), l'osteosintesi definitiva eseguita con le più attuali regole della minilesività.
La letteratura dell'inizio del nuovo millennio propone contributi sull'attuale stato dell'arte (Sirkin nel 2001 e Borrelli nel 2002) e sulla necessità di approfondire gli aspetti anatomo-morfologici (studio radiografico e TAC) e terapeutici (artroscopia) per migliorare i risultati clinici.
Kralinger nel 2003 riporta un caso di frattura del pilone tibiale tipo 43C3, chiusa, ridotta con successo mediante tecnica mininvasiva con vite percutanea assistita in artroscopia della tibio-tarsica.
Topliss nel 2005 effettua uno studio anatomo-radiografico (TAC) su 126 consecutive fratture del pilone tibiale, distinguendo due gruppi:
- gruppo con rima di frattura sagittale: secondario a traumi ad alta energia con angolazione in varo, in giovani pazienti;
- gruppo con rima di frattura coronale: conseguenza di traumi a bassa energia con angolazione in valgo, in soggetti più anziani.

Barei nel 2006, attraverso uno studio radiografico condotto su 217 fratture del pilone tibiale, dimostra che quelle associate a frattura del perone sono statisticamente classificabili come più gravi rispetto a quelle senza frattura della fibula. Le fratture del perone sono per lo più associate al morfotipo C.

ATTUALI ORIENTAMENTI TERAPEUTICI

Il polimorfismo morfologico delle fratture del pilone tibiale, associato al frequente coinvolgimento delle parti molli, rende difficile la scelta della migliore opzione terapeutica.
Inoltre, allo stato attuale, non esistono linee guida codificate e condivise dalla maggior parte degli Autori.
In ogni caso la scelta deve far riferimento ad alcuni parametri:
- l'inquadramento anamnestico (traumi a bassa o alta energia),
- le condizioni generali (diabete, vasculopatie periferiche),
- l'esame obiettivo locale (stato della cute, turbe vascolo-nervose),
- lo studio morfologico della frattura mediante investigazioni radiologiche.

Questo preliminare consente:
- di inquadrare la frattura in relazione alla classificazione in uso;
- di valutare la condizione delle parti molli nell'ambito della scelta terapeutica;
- di differire eventualmente l'opzione chirurgica in relazione ad altre condizioni morbose (politrauma, esposizioni della frattura, edemi, necrosi cutanea).

La scelta chirurgica come opzione differita è comunque condivisa da numerosi Autori (Bourne, 1983; Leone, 1993; Helfet, 1994).
Pertanto la valutazione delle numerose variabili esposte ci consente di affrontare delle scelte terapeutiche come opzioni meditate nei tempi e nei modi, consapevoli delle difficoltà di ottenere, nelle forme con grave scomposizione, quella ricostruzione anatomica che sarebbe l'obiettivo del trattamento.
La sintesi del pensiero degli Autori in letteratura riconduce il trattamento a 5 scelte principali:
- conservativo incruento;
- la sintesi interna;
- la sintesi esterna;
- l'artrodesi di prima intenzione;
- l' amputazione.

Trattamento conservativo incruento
L'impiego della trazione calcaneare associata all'apparecchio gessato rappresenta una metodica attualmente poco impiegata:
- per lo scarso confort per il paziente (apparecchio gessato femoro-podalico flesso),
- per la impossibilità di ottenere la riduzione della componente articolare della frattura,
- per la difficoltà di mantenere stabile la riduzione ottenuta (scomposizioni secondarie ad axim, ad latus,…),
- per l'impossibilità di controllare lo stato della cute,
- per le conseguenze indotte da una prolungata immobilizzazione in gesso (rigidità articolare, fibrosi, algodistrofia).

In una revisione di Ayeni (1988) il 50% dei pazienti trattati con questa metodica si ritiene insoddisfatto.
Pertanto questa opzione terapeutica non può ritenersi attuale, ma conserva un suo spazio in particolari casi:
- in soggetti attivi, per fratture senza spostamento o con slivellamento minore di 1 mm;

– in soggetti anziani e defedati, anche con scomposizioni maggiori;
– come procrastinazione ad un successivo trattamento chirurgico. In quei pazienti politraumatizzati con sofferenza delle parti molli (edema), turbe dello stato circolatorio e neurologico periferico, ove si renda indispensabile il recupero di una condizione compatibile con la chirurgia. In questi casi la trazione calcaneare è un buona metodica in attesa del definitivo trattamento con apparecchio gessato o sintesi chirurgica.

Trattamento con sintesi interna

Nonostante pareri discordi è innegabile che la riduzione chirurgica associata alla sintesi interna consente di ottenere un risultato morfologico accettabile, anche nelle forme più complesse. Certo questa opzione è tecnicamente difficile e non scevra di complicanze che vanno portate a conoscenza del paziente, specie l'infezione e la possibile perdita secondaria della riduzione.

Inoltre questa strada può non essere intrapresa se coesistono controindicazioni quali:
– l'esposizione cutanea,
la comminuzione della frattura,
– la compromissione delle parti molli.

In alcuni casi può essere impiegata la trazione calcaneare come metodica di procrastinazione in attesa di un recupero della condizione locale compatibile con l'atto chirurgico.

Al momento dell'intervento la strategia dovrà già essere pianificata. Infatti:
– dovrà essere preventivamente scelta la migliore via di accesso al caso da trattare (antero-mediale, antero-laterale, posteriore),
– se coesiste, dovrà essere eseguita la preliminare osteosintesi della frattura perone che consente il recupero di una corretta lunghezza segmentarla,
– andrà ricostruita la superficie articolare tibiale sulla sindesmosi col perone, impiegando fili di Kirschner per la sintesi temporanea,
– sarà posto in preventivo l'impiego di innesti autoplastici o succedanei dell'osso nel riempimento della lacuna metafisaria postriduttiva, con funzione anche meccanica di sostegno,
– sarà impiegata la sintesi più adatta al caso (placche a basso profilo, viti cannulate).

Se il risultato morfologico e meccanico saranno soddisfacenti si potrà iniziare, dopo la risoluzione dell'edema, una mobilizzazione attiva dell'arto inferiore. Tutto ciò oltre ad evitare, come già detto, le complicanze dell'immobilità articolare, dà un'importante sostegno alla psicologia del paziente.

Note di tecnica

L'intervento deve rispettare al massimo le parti molli, per questo si utilizzano placche a basso profilo ed a stabilità angolare con accesso antero-laterale nelle fratture del pilone-tibiale ad estrinsecazione prevalente in tale versante.

L'incisione cutanea è longitudinale pre-peroniera antero-esterna, estendendosi distalmente fino al mesopiede ove ricurva leggermente all'esterno.

Nella parte diafisaria si deperiostizza la faccia anteriore del perone, la membrana interossea, e la superficie antero-esterna della tibia.

Distalmente, a livello articolare, la divaricazione esterna del legamento anulare permette di sollevare le strutture tendinee della loggia antero-laterale col fascio vasculo-nervoso pedidio. Due divaricatori di Putti, il prossimale sulla diafisi tibiale, il distale sul collo dell'astragalo, consentono un sufficiente controllo meta-epifisario tibiale. Il bilancio articolare è essenziale e va eseguito con precisione valutando anatomicamente quanto analizzato nello studio radiografico.

La deconnessione della capsula articolare deve essere limitata allo stretto necessario.

Il tempo preliminare è la sintesi del perone i cui vantaggi sono già stati evidenziati. Per la metaepifisi tibiale il primo passo è la ricomposizione della sindesmosi col perone. Su questo mattone iniziale va ricostruita la tibia distale utilizzando sintesi provvisorie con fili di Kirschner.

Una volta ottenuta la riduzione meta-epifisaria controllata con l'ampliscopio, si riduce la diafisi e si valuta la perdita di sostanza metafisaria.

La sintesi viene eseguita con una placca tibiale antero-esterna e con viti cannulate sui fili di Kirschner precedentemente impiantati, eventualmente anche con controincisioni mediali.

Il riempimento metafisario può essere ottenuto con innesti autoplastici o con i sostituti dell'osso attualmente in uso.

Questo accesso antero-esterno è indicato nelle fratture del pilone tibiale a prevalente estrinsecazione antero-laterale ed ha alcuni vantaggi:
– attraversa la cute in un settore ben vascolarizzato,
– elude i tegumenti mediali, spesso contusi dal trauma e dalla deformità,
– consente l'esposizione simultanea del perone, della parte antero-laterale del pilone e della articolazione talo-crurale,
– protegge le sintesi metalliche tibiali al di sotto del manto muscolare antero-laterale.

Nelle fratture ad estrinsecazione postero-mediale, l'accesso descritto deve essere associato ad una via postero-mediale per la sintesi del terzo malleolo di Destot.

Ruedi e Allgower (1973) riportano il 73,7% di buoni risultati funzionali (40% col trattamento incruento) conseguiti mediante un protocollo chirurgico che prevede una riduzione anatomica della frattura; il 90% dei pazientti ritorna alla precedente occupazione. Analoghi risultati positivi sono stati raggiunti anche da altri Autori (Kellam, 1979; Mast, 1989), ma in tutti i casi si trattava di traumi a bassa energia.

Heim e Naser (1976) riportano il 90% di buon ed eccellenti risultati utilizzando la metodica di Ruedi ed Allgower.

Kellam e Waddell (1979) ribadiscono la necessità di una stabile fissazione per un rapido recupero e riferiscono il 65% di risultati buoni o eccellenti, soprattutto con il morfotipo A (84%) rispetto al B (53%).

Ovadia e Beals (1986) riportano una ampia serie ottenendo una percentuale del 65% di buoni ed eccellenti risultati nei casi in cui si effettuava una sintesi stabile, contro il 34% nei casi in cui ciò non era possibile. A differenza delle precedenti casistiche sono presenti traumi ad alta energia con compromissione delle parti molli e

maggiore incidenza di complicanze sia nelle fratture chiuse (10% di infezioni superficiali; 6% di osteomieliti), che in quelle aperte (21% di infezioni superficiali; 10% di osteomieliti).
Tale alta incidenza di complicanze settiche viene riportata anche da altri Autori (Bourne, 1983: 13% di infezioni; Dillin, 1986: 55% di infezioni).
Helfet (1994), in pazienti con traumi ad elevata energia, riferisce il 77% di risultati buoni ed eccellenti nel tipo II di Ruedi ed Allgower ed il 63% nel tipo III; per ridurre le complicanze settiche il trattamento chirurgico di sintesi interna viene effettuato allorquando le parti molli sono guarite.
Lo stesso principio viene anche adottato da D'Imporzano (2002) che, correlando il morfotipo di frattura al risultato soggettivo, riporta i risultati ottenuti su 44 pazienti: tipo I - 85,7% di risultati eccellenti e buoni; tipo II - 80% di risultati eccellenti e buoni; tipo III - 40% di risultati eccellenti e buoni. I casi di infezione sono 8, numero non elevato considerando che 20 fratture appartengono al tipo III, con 8 casi di esposizione cutanea.

Trattamento con sintesi esterna
Alcuni Autori riportano in letteratura (Bonar, 1994; Thordarson, 2000) risultati equivalenti nel trattamento delle fratture del pilone tibiale con osteosintesi interna o con osteosintesi esterna. L'impiego del fissatore esterno riduce le complicanze secondo Saleh (1993) e può essere usato vantaggiosamente in:
– fratture esposte,
– fratture chiuse associate a grave lesione delle parti molli,
– fratture comminute,
– politraumi.
Il fissatore esterno può essere applicato in urgenza con una tecnica relativamente semplice; consente l'immediata stabilizzazione della frattura ed il monitoraggio dei tessuti molli danneggiati (plastiche cutanee). Tale metodica riduce inoltre il periodo di ospedalizzazione e permette al paziente un rapido recupero dell'autonomia a prezzo di regolari controlli clinici fino alla rimozione fissatore.
Le tecniche descritte (Bonar,1994; Murphy,1994) fanno riferimento a tre metodiche di fissazione esterna:
– fissatore esterno ibrido, monoversante non a ponte sulla caviglia,
– fissatore esterno a ponte sulla caviglia non articolato,
– fissatore esterno a ponte sulla caviglia articolato.
Il trattamento con fissatore esterno "puro" trova soprattutto indicazione nelle fratture del gruppo B, meno in quelle del gruppo C. Infatti i limiti di tale metodica rendono praticamente impossibile la riduzione anatomica dei frammenti articolari comminuti e scomposti (Sirkin, 2001).
Mc Donald nel 1996 ha fornito ottimi risultati utilizzando il fissatore esterno di Ilizarov con una percentuale di pazienti soddisfatti pari al 91%.
L'obiettivo di ricostruire il versante articolare ha comportato negli anni l'impiego di fissatori esterni associati ad una osteosintesi interna "a minima" della regione epifisaria; questo approccio garantisce stabilità e rispetto biologico del focolaio di frattura. Due sono le possibili opzioni:
– osteosintesi a minima epifisaria associata a fissatore esterno ibrido (comminuzione metafisaria) o a ponte articolato (comminuzione epifisaria);
– osteosintesi a minima epifisaria associata a fissatore esterno temporaneo che permetta la guarigione delle parti molli per una successiva osteosintesi interna estensiva.
Questo tipo di opzione trova la migliore indicazione nelle fratture più gravi, ovvero in quelle del gruppo C. Alcuni Autori (Bonar, 1993) ribadiscono che non è sempre possibile ridurre, in questi approcci chirurgici limitati, una frattura comminuta.
Tornetta nel 1993 riporta uno studio mediante trattamento combinato con fissazione interna ed esterna; l'82% totale di buoni risultati (69% nei traumi ad alta energia).
Barbieri nel 1996 effettua uno studio su 37 pazienti: 22 trattati con solo fissatore esterno ibrido, 15 con fissatore associato a osteosintesi interna e ottiene il 67% di risultati accettabili con il 35% di complicanze.
Wyrsch (1996) conduce uno studio randomizzato su due gruppi: uno trattato con fissazione interna, l'altro con fissazione esterna e constata che i pazienti del primo gruppo presentano una più alta incidenza di complicanze. Una attenta valutazione dei dati pone in risalto che i casi con fissatore esterno sono trattati a poche ore o dopo più di una settimana dal trauma, mentre quelli con fissazione interna dopo 3-5 giorni, quando l'edema è massimo. Questi casi si associano ad un alto tasso di complicanze.
Tale studio pertanto dimostra che l'alta incidenza di complicanze con la fissazione interna non è legata alla metodica, ma al periodo in cui si effettua il trattamento. Attendere la risoluzione dell'edema delle parti molli significa ridurre l'incidenza di molti eventi pregiudizievoli.
Un trattamento chirurgico nelle 72 ore va riservato ai morfotipi in cui è proponibile una fissazione interna o un piccolo fissatore esterno.
Quando si è al cospetto di un importante coinvolgimento dei tessuti molli, attualmente si preferisce un trattamento differito. Una scelta chirurgica affrettata può comportare difficoltà nel suturare la ferita chirurgica a fine intervento o una sutura in tensione, aumentando il rischio di complicanze a breve e lungo termine (Picanz, 1990; Mc Ferran, 1992; Tenny, 1993; Helfet, 1994).
In particolare la stabilizzazione temporanea con fissatore esterno, seguita da una classica riduzione e sintesi a cielo aperto sembra trovare un sempre maggior seguito (Patterson, 1999; Sirkin, 1999). Questo protocollo in due fasi viene utilizzato in numerosi "Trauma Centers" mondiali:
– 1° stadio: eseguito in urgenza (12-18 ore) con riduzione e sintesi interna del perone e contemporanea applicazione di un fissatore esterno triangolare a ponte sulla caviglia da mantenere fino alla risoluzione dell'edema e comunque alla guarigione dei tessuti molli perilesionali;
– 2° stadio: riduzione della frattura a cielo aperto associata a sintesi interna (dopo 10-14 giorni). Alcuni Autori (Leone, 1993; Helfet, 1994; Bone, 1997; Patterson, 1999) consigliano un'attesa di 4 settimane per consentire la completa guarigione delle parti molli. Tuttavia un così lungo periodo può rendere difficile l'identificazione dei frammenti di frattura per ottenere una perfetta ricostruzione articolare.

Patterson (1999) riporta la propria esperienza su 21 pazienti trattati con il protocollo in due stadi su fratture del gruppo C: consolidazione in tutti i casi ed assenza di complicanze, con una percentuale di risultati buoni ed eccellenti pari al 77%. Il tempo medio trascorso tra l'applicazione del fissatore in urgenza e l'escuzione dell'osteosintesi interna è stato di 24 giorni.
Sirkin (1999), sempre applicando la tecnica in due fasi su fratture del gruppo C, in 56 pazienti ha rilevato una elevata incidenza di complicanze settiche superficiali e profonde da attribuire probabilmente al breve periodo intercorso tra uno stadio e l'altro (14 giorni).

Artrodesi ed amputazione
Nei casi di grave comminuzione ossea metaepifisaria associata ad una severa compromissione delle parti molli, in pazienti con limitate necessità funzionali, può essere praticata una artrodesi in urgenza (fissatore esterno, placca o chiodo endomidollare retrogrado) con contemporanea riparazione vascolare e/o nervosa. La corretta lunghezza della gamba può essere ricostituita successivamente con un intervento di allungamento segmentale secondo Ilizarov (Trentz, 1993).
L'amputazione resta un gesto chirurgico giustificato di fronte a situazioni complesse con danni vascolo-nervosi e complicanze settiche che mettono in pericolo la vita del paziente.

CONCLUSIONI

Le fratture del pilone tibiale stanno diventando più frequenti, dato l'incremento della traumatologia della strada, del lavoro e dello sport.
Spesso si tratta di traumi ad elevata energia cinetica che comportano:
- un estremo polimorfismo morfologico,
- la comminuzione della frattura con perdita di sostanza spugnosa metafisaria,
- il coinvolgimento dei tegumenti con esposizioni da "fuori a dentro" e viceversa,
- il frequente interessamento vascolo-nervoso.

È evidente che l'approccio terapeutico a simili lesioni si presenta complesso e debba essere programmato strategicamente.
La suggestione di una osteosintesi interna è attraente per l'aspetto cosmetico e funzionale immediato. Tuttavia questa scelta è limitata ai casi privi di complicanze tegumentali o vascolo-nervose.
Nei casi più complessi il trattamento aperto va differito o addirittura escluso, trovando un impiego logico il fissatore esterno.
È proprio in questi casi complessi che risulta auspicabile la fattiva collaborazione intraspecialistica (ortopedici cultori di tecniche chirurgiche differenti) ed interspecialistica (ortopedico e chirurgo plastico) per programmare la strategia chirurgica e più in generale l'iter terapeutico più idoneo al caso specifico (D'Imporzano, 2002).
Inoltre, le temibili complicanze settiche sono in grado di inficiare una buona ricostruzione morfologica e di allungare considerevolmente il periodo di malattia. Tuttavia anche in questo ambito specialistico il progresso delle conoscenze microbiologiche è in grado di sistematizzare meglio il trattamento farmacologico che risulta essere sempre più efficace.
Infine, l'evoluzione artrosica sembra essere una costante, tanto più precoce e grave quanto più la lesione è stata complessa e l'intervento chirurgico elaborato. L'artrosi tibio-tarsica è dunque una evoluzione dolorosa ed invalidante.
La presa in carico di questa complicanza apre dunque un ultimo capitolo fonte di studi e confronti ove attualmente si oppongono sostenitori di metodiche conservative (osteotomie d'asse, artrodesi) e sostenitori di metodiche sostitutive (artroprotesi). Quest'ultimo settore è in piena evoluzione con risultati incoraggianti specie per il dolore.

BIBLIOGRAFIA

Aubry P, Fieve G. *Vascularisation osseuse et cutanee du quart inferieur de jambe*. Rev Chir orthop 1984;70:589-597.

Ayeni JP. *Pilon fractures of the tibia: A study based on 19 cases*. Injury 1988;19:109-114.

Babis GC, Vayanos ED, Papaioannou N, Pantazopoulos T. *Results of surgical treatment of tibial plafond fractures*. Clin. Orthop 1997;341:99-105.

Barei DP, Nork SE, Bellabarba C, Sangeorzan BJ. *Is the absence of an ipsilateral fibular fracture predictive of increased radiographic tibial pilon fracture severity?* J Orthop Trauma 2006;20:6-10.

Bastian L, Blauth M, Thermann H, Tscherne H. *Verschiedene Therapiekonzepte bei schweren Frakturen des pilon tibiale. Eine Vergleichsstudie*. Unfallchirurg 1995;98:591-598.

Bohler L. *Die Technik der Knochenbruchbehandlung*. Auflage, Maudrich Wien, 1951.

Bohler L. *Die Technik der Knochenbruchbehandlung*. Auflage, Maudrich Wien, 1954.

Bonar SK, Marsh JL. *Unilateral external fixation for severe pilon fractures*. Foot Ankle Int 1993;14:57-64.

Bonar SK, Marsh JL. *Tibial plafond fractures, changing principles of treatment*. J Am Acad Orthop Surg 1994;2:297-305.

Bone L, Stageman P, Mc Namara K, Seibel R. *External fixation of severely comminuted and open tibial pilon fractures*. Clin Orthop 1993;292:101-107.

Bonin JG. *Injuries to the ankle*. William Heinemann, London, 1950:248-260.

Borrelli J, Ellis E. *Pilon fractures: assessment and treatment*. Orthop Clin North Am 2002;33:231-245.

Bourne RB, Rorabeck CH, Mc Nab J. *Intra-articular fractures of the distal tibia: The pilon fracture*. J Trauma 1983 ;23:591-596.

Decoulx P, Razemon JP, Rousselle Y. *Fractures du pilon tibiale*. Rev Chir Orthop 1961 ;47:563-577.

Destot E. *Traumatisme du pied et rayon X: malleoles-astragale-calcaneum-avant-pied*. Masson, Paris, 1911.

Gay R, Evrad J. Les fractures recentes du pilon tibial chez l'adult. Rev Chir Orthop 1963;49:397-512.

Geissler WB, Tsao AK, Hughes JL. *Fractures and injuries of the ankle*. In: Rockwood CA Jr, Green DP. *Fractures in adults*, Vol. 2, 4th ed. Lippincott-Raven, Philadelphia, New York, 1996:2236-2242.

Gustilo RB, Mendoza RM, Williams DN. *Problems in the management of type III (severe) open fractures: a new classification of type III open fractures*. J Trauma 1984;24:742-746.

Heim U, Naser M. *Die operative Behandlung der Pilon-Tibial-Fractur. Technik der Osteosynthes und Resultate bei 128 Patienten*. Unfallchir 1976;86:341-356.

Heim U. *Le traitment chirurgical des fractures du pilon tibial*. J Chir 1972 ;104:307-322.

Heim U. *The pilon tibial fracture*. Philadelphia, Saunders, 1995.

Helfet DL, Koval K, Pappas J, et al. Intra-articular "pilon" fractures of the tibia. Clin Orthop 1994;298:221-228.

Kellam JF, Waddell JP. *Fractures of the distal metaphysic with intraarticular extension: the distal tibial explosion fracture*. J Trauma 1979;19:593-601.

Kralinger F, Lutz M, Wambacher M, Smekal V, Golser K. *Arthroscopically*

assisted recostruction and percutaneous screw fissation of a pilon tibial fracture. Arthroscopy 2003;19:E45.

Lauge-Hansen N. *Fractures of the ankle: pronation-dorsiflexion fracture*. Arch Surg 1953;67:813.

Lechevallier J, Thomme JM, Biga N. *Le fixateur externe tibio-calcaneen dans le traitement des fractures du pilon tibial*. Rev Chir Orthop 1989;74:52-60.

Leone VJ, Ruland RT, Meinhard BP. *The management of the soft tissue in pilo fractures*. Clin Orthop 1993;292:315-320.

Mast J, Jakob R, Ganz R. *Planning and Reduction Technique in Fracture Surgery*. Heidelberg, Springer-Verlag, 1989.

Mc Donald MG, Burgess RC, Bolano LE, Nicholls PJ. *Ilizarov treatment of pilon fractures*. Clin Orthop 1996;325:232-238.

Mc Ferran MA, Smith SW, Boulas J, Schwartz HS. *Complications encountered in the treatment of pylon fractures*. J Orthop. Traumatol 1992;6:195-200.

Muhr G, Breifuss H. *Complications after pilon fractures*. In: *Major Fractures of the Pilon, the Talus and the Calcaneus*. pp.65-67. Heidelberg, Springer-Verlag, 1993.

Muller ME, Allgower M, Willenegger H. *Technik der operativen Frakturenbehandlung*. Springer-Verlag, Heidelberg, 1963.

Muller ME, Nazarian S, Koch P. *Classification AO des fractures. Les os long*. Springer-Verlag, Berlin Heidelberg, 1987.

Muller ME, Nazarian S, Koch P, Schatzker J. *The comprehensive classification of fractures of long bones*. Springer-Verlag, Berlin Heidelberg New York, 1990.

Nordin JY, Pages C, Barba L, et al. *Osteosynthese par fixateur externe de 35 fractures ouvertes et/ou comminutives de la cheville*. Rev Chir Orthop 1988;74(Suppl):230-233.

Ovadia D, Beals RK. *Fractures of tibial plafond*. JBJS Am 1986;68:543-551.

Patterson M, Cole JD. *Two-staged delayed open reduction and internal fixation of severe pilon fractures*. J Orthop Trauma 1999;13:85-91.

Picanz J. *Poor results mark ORIF of tibial plafond fractures*. Orthop Today 1990;10:1-2.

Riennau G, Gay R. *Enclouage du perone dans les fractures supra-malleolaires*. Lyon Chir 1956;51:594-600.

Ruedi T, Matter P, Allgower M. *Die intrartikularen Frakturen des distalen Unterschekelendes*. Helv Chir Acta 1968;35:556-582.

Ruedi T, Allgower M. *Fractures of the lower end of the tibia into the ankle joint*. Injury 1969;1:92-99.

Ruedi T, Allgower M. *Fractures of the lower end of the tibia into the ankle joint. Results 9 years after open reduction and internal fixation*. Injury 1973;5:130.

Ruedi T, Allgower M. *Spatresultate nach operativer Behandlug der Gelenkbruche am distalen Tibiaende (sog. Pilon-Frakturen)*. Unfallheilkunde 1978;81:319-323.

Saleh M, Shanahan MDG, Fern ED. *Itra-articular fractures of the distal tibia: surgical management by limited internal fixation and articulated distraction*. Injury 1993;24:37-40.

Sirkin M, Sanders R. *The treatment of pilon fracture*. Orthop Clin North Am 2001;32(1):91-102.

Teeny SM, Wiss DA. *Open reduction and internal fixation of tibial plafond fractures: variables contributing to poor results and complications*. Clin Orthop Rel Res 1993;292:108-117.

Thordarson DB. *Complications after treatment of tibial pilon fractures:prevention and management strategies*. JAAOS 2000;8:253-265.

Topliss CJ, Jackson M, Atkins RM. *Anatomy of pilon fractures of the tibia*. JBJS Br 2005;87:692-697.

Tornetta PI, Weiner L, Bergman M. *Pilon fractures: Tretment with combined internal and external fixation*. J Orthop Trauma 1993;7:489-496.

Trentz O, Friedl HP. *Critical soft tissue conditions and pilon fractures*. In: *Major Fractures of the Pilon, the Talus, and the Calcaneus*. Heidelberg, Springer-Verlag, 1993.

Trojan E, Jahna H. *Zur Behandlung der Stauchungsbruche am distalen Unterschenkelende*. Klein Med 1956;11:313-317.

Tscherne H, Goetzen L. *Fractures with soft tissue injuries*. Springer Verlag, Berlin Heidelberg, New York, 1984.

Vives P, Hourlir H, De lestang M, et al. *Etude de 84 fractures du pilon tibial de l'adulte*. Rev Chir Orthop 1984;70:129-139.

Vichard P, Watelet F. *Les formes de transition entre les fractures de la malleole interne et les fractures du pilon tibial*. Rev Chir Orthop 1973;59:657-665.

Weber BG. *Die Verletzung des oberen Sprunggelenkes 2*. Auflage. Huber, Bern Stuttgart Wien, 1972.

Whittle AP. *Fractures of lower extremity*. In: Canale ST, *Campbell's operative orthopaedics*. Vol. 3, 9 th ed. Mosby, St Louis, 1998:2057-2066.

Wyrsch B, Mc Ferran MA, Mc Adrews M, et al. *Operative treatment of fractures of the tibia plafond: A randomized, prospective study*. JBJS Am 1996;78:1646-1657.

G.I.O.T. 2006;32(suppl. 1):S118-S121

Attuali orientamenti nel trattamento delle fratture del pilone tibiale

Updated concepts in tibial pilon factures treatment

F. Maggi, E. Lanzani, S. Bastoni, G. Valvason

RIASSUNTO

Il trattamento delle fratture del pilone tibiale richiede grande esperienza, rigore procedurale ed abilità chirurgica per ottenere risultati ripetibili. Ripristinare la congruenza articolare rimane obbiettivo primario insieme alla possibilità della più rapida ripresa del movimento articolare.
Tuttavia gran parte delle complicanze sono legate ai tessuti molli e possono insorgere da una programmazione che non tenga conto di quando operare, che via chirurgica adottare e quali mezzi di sintesi impiegare [1]. In questo senso la recente evoluzione delle tecniche chirurgiche e dei mezzi di sintesi può offrire vantaggi considerevoli. In particolare i fissatori interni, placche con viti che si fissano su di esse a stabilità angolare, possono dare importanti vantaggi alle tecniche di osteosintesi tradizionali [2].

Parole chiave: tibia, pilone, frattura, pianificazione, osteosintesi, fissatore interno, stabilità angolare

SUMMARY

Tibial pilon fractures treatment requires great experience, procedural precision and surgical ability to obtain repeatable results. Primary goal remains to restore articular congruence as to allow articular mobility as soon.
However many of the complications are due to soft tissues and arise from a planning not taking into account when to operate, which surgical approach to choose and what kind of implants to use. For this considerations, the recent evolution of surgical technique and osteosynthesis may offer considerable advantages. Particularly the new internal fixators, plates with screws locking on the plate itself producing angular stability, may offer important advantages to traditonal osteosynthesis technique.

Key words: tibia, pilon, fracture, planning, timing, osteosynthesis, internal fixator, angular stability.

INTRODUZIONE

Tranne rare eccezioni, rappresentate da fratture extra-articolari e/o composte in pazienti in età pediatrica o in soggetti anziani con ridotte esigenze funzionali e inoperabili, il trattamento delle fratture metaepifisarie distali della tibia deve essere chirurgico. La tecnica golden standard prevede la riduzione accurata delle superfici articolari seguita da osteosintesi stabile con placche e viti per garantire una pronta mobilizzazione articolare.
Ciò richiede una valutazione attenta delle lesioni. Questa non può limitarsi alla osservazione e classificazione della lesione ossea ma dovrà considerare lo stato locale dei tessuti molli. Infatti sono soprattutto le parti molli, scarsamente rappresentate ed altamente vulnerabili al terzo distale di gamba, a condizionare timing, modalità dell'intervento e rischio di complicanze. Anche in caso di riduzioni accurate e sintesi stabili, la maggior parte delle complicanze per questo tipo di frattura è legata ad una chirurgia troppo aggressiva e poco rispettosa sia della vascolarizzazione periostale sia, soprattutto, dei tegumenti. L'orientamento terapeutico negli ultimi anni mira quindi a limitare questo rischio grazie ad una strategia attenta ed all'evoluzione della tecnica chirurgica e dei mezzi di sintesi.

S.I.T.S., Istituto Ortopedico "Gaetano Pini", Piazza Cardinal Ferrari 1 , 20122 Milano

PROGRAMMAZIONE DEL TRATTAMENTO

Diagnosi strumentale
Una corretta interpretazione della frattura non può prescindere da esami radiografici completi. L'approfondimento mediante TAC e ricostruzione 2D e 3D risulta spesso necessario, soprattutto per valutare la frammentazione della superficie articolare: l'osservazione di frammenti osteocartilaginei impattati, ruotati o incastrati nella spongiosa condiziona infatti le scelte sia della via chirurgica e degli strumenti adatti per la riduzione sia dei mezzi di sintesi necessari alla loro stabilizzazione. Ad esempio l'impattamento della porzione del plafond tibiale prossimo alla sindesmosi tibioperoneale anteriore difficilmente potrà essere raggiunto attraverso la via mediale classicamente adottata per la sintesi della tibia distale con placca.

Timing
Come precedentemente sottolineato, la valutazione delle parti molli assume un'importanza nodale nella pianificazione. Le condizioni locali devono permettere 2-3 ore di chirurgia [1]. Generalmente un trauma ad alta energia comporta da un lato fratture più complesse e dall'altro maggiore compromissione dei tessuti molli ma spesso, soprattutto nel caso di pazienti in età avanzata, anche traumi meno importanti si accompagnano a pluriframmentazione e scarso trofismo tissutale per riduzione della vascolarizzazione periferica.
Nelle fratture chiuse viene riconosciuta una parentesi temporale corrispondente alle prime 6-8 ore dal trauma nelle quali le fratture più semplici possono essere operate immediatamente, prima che l'edema e l'imbibizione inizino a compromettere significativamente le capacità trofiche delle parti molli.

Fig. 1. Uomo di 26 aa, frattura pluriframmentaria del pilone tibiale da schiacciamento con sofferenza dei tessuti molli.

Nel caso in cui la complessità della frattura richieda maggiori accertamenti e/o il paziente non possa essere condotto in sala entro tale limite di tempo, è imperativo attendere la risoluzione dell'edema post-traumatico. Questa si realizza solitamente in 7-10 giorni ed è comunque testimoniata dalla risoluzione delle flittene, spesso presenti e che andranno debitamente medicate, e dalla ricomparsa delle pieghe cutanee al dorso della caviglia. Durante l'attesa, l'arto viene posto in trazione trans-calcaneale o fissatore esterno temporaneo che meglio consentiranno l'osservazione e la gestione dei tegumenti rispetto alla contenzione in tutore.

Fig. 2. Riduzione e sintesi con viti cannulate e fissatore esterno ibrido.

Per le fratture originariamente esposte l'opzione primaria di trattamento rimane il debridement delle ferite seguito da fissazione esterna e questo andrà praticato quanto prima.

Fissazione esterna e conversione a sintesi interna

Anche in caso di fratture non direttamente esposte ma con sofferenza cutanea tale da pregiudicare una chirurgia a cielo aperto, la fissazione esterna riconosce in questo distretto l'indicazione ad apparecchi ibridi con montaggio circolare a livello articolare e fiches su morsetti a livello diafisario. Dipendentemente dalla configurazione dei frammenti, tale sintesi può essere implementata dall'utilizzo di viti cannulate attraverso brevi accessi che risparmino le sedi di lesione cutanea. Sfruttando la ligamentotassi e manovre di riduzione indiretta, in fratture più semplici e meno scomposte attraverso questa tecnica si possono ottenere buone riduzioni e montaggi sufficientemente stabili da consentire la mobilizzazione articolare. I controlli clinici e radiografici nelle settimane successive consentiranno di optare per il mantenimento del fissatore esterno fino a guarigione o per la conversione a sintesi interna. Le variabili da osservare saranno l'evoluzione delle lesioni cutanee, il mantenimento della riduzione originariamente ottenuta, la progressione della consolidazione ossea, la ripresa della mobilità articolare e la compliance del paziente.

Fig. 3. Conversione a sintesi interna con LCP da ricostruzione per pilone tibiale, Rx a 14 mesi.

Anche per fratture originariamente non esposte o inquinate, è opportuno rispettare i principi della conversione: bonifica dei tramiti, analisi ematochimiche relative ad indici infiammatori e tempi di attesa in apparecchio gessato (solitamente una quindicina di giorni) tra rimozione del fissatore e nuovo intervento di sintesi interna.

Vie chirurgiche
La scelta delle incisioni chirurgiche è condizionata dalla configurazione dei frammenti e dalle eventuali sofferenze cutanee residue associate.
Classicamente il malleolo peroneale viene raggiunto attraverso una via laterale diretta, mentre per la riduzione e sintesi del pilone tibiale la via è anteromediale. Questo doppio approccio richiede tuttavia alcune considerazioni ulteriori.
La distanza tra le due incisioni non deve essere inferiore ai 6-7 cm per non compromettere il trofismo del ponte cutaneo interposto. Le incisioni dovrebbero essere dirette fino all'osso per evitare di creare spazi morti, la deperiostizzazione deve essere limitata al minimo indispensabile. Anche la capsula articolare va incisa longitudinalmente per non compromettere la vascolarizzazione di frammenti articolari ad essa adesi. Spesso tuttavia, questo doppio accesso non consente di controllare agevolmente la riduzione e la sintesi di frammenti all'angolo anterolaterale della tibia, in corrispondenza della sindesmosi tibioperoneale anteriore, la cui riduzione può essere la chiave di volta. Un'alternativa in questo caso può essere una singola via anterolaterale, con il rispetto del nervo peroneo superficiale, attraverso la quale dominare sia la frattura peroneale che quella tibiale ma in questo caso andranno verificate le caratteristiche dei mezzi che si intendono utilizzare per la sintesi della tibia quanto a posizionamento, caratteristiche di stabilità meccanica e ingombro.

Innesti ossei
Quando grazie alla diagnostica per immagini si osservi un impattamento dell'osso spongioso subcondrale, il riallineamento della superficie cartilaginea articolare può creare degli spazi vuoti per i quali risulta indicato un innesto osseo di supporto, pena l'affondamento dei frammenti articolari durante la mobilizzazione. Solitamente l'innesto è spongioso autologo e la sede di prelievo è la cresta iliaca che deve essere debitamente preparata nell'allestimento del campo operatorio. Come discusso in seguito, i nuovi fissatori interni grazie alla stabilità angolare delle viti possono ovviare allo sprofondamento di frammenti articolari sospesi, tuttavia, dipendentemente dalle dimensioni dei frammenti e degli spazi vuoti, l'innesto osseo mantiene la sua indicazione nelle fratture articolari complesse.

Fasi chirurgiche
Qualora si preveda la necessità di un innesto osseo, il prelievo dalla cresta iliaca viene eseguito precedentemente all'intervento sul pilone, oppure in contemporanea da un'équipe sufficientemente numerosa.
Il primo tempo è quindi la sintesi del perone per avere un riferimento di lunghezza ed asse nel ripristinare i corretti rapporti articolari del mortaio tibioperoneale. Si procederà quindi alla riduzione della superficie articolare del plafond tibiale con fili di Kirschner, eventualmente già con fili guida per viti cannulate. Evitare manipolazioni eccessive ed ampie deperiostizzazioni cercando di ottenere la riduzione mobilizzando attraverso le rime di frattura i frammenti, ne preserva le connessioni ai tessuti molli e quindi la vitalità. I frammenti articolari verranno quindi bloccati sul moncone diametafisario della tibia sempre con fili di Kirschner o pinze da riduzione. In questa fase verrà quindi inserito, ove necessario, l'innesto osseo preventivamente prelevato. Infine si procederà al montaggio definitivo della tibia con placca e viti.
Al termine del montaggio è necessario saggiare funzionalmente l'arco di flessoestensione della tibiotarsica e verificare *de visu* la stabilità dei frammenti sintetizzati.

Sutura degli accessi
La capsula dovrebbe essere suturata ma la fascia lasciata aperta per evitare il rischio di sindrome compartimentale. La sutura cutanea dovrebbe essere atraumatica e attenta. Nel caso delle due incisioni tradizionali per perone e tibia, se la chiusura di entrambi gli accessi pone la cute in tensione eccessiva, l'incisione laterale può essere lasciata aperta con punti di avvicinamento "a laccio di scarpone" ed essere coperta con un trapianto cutaneo nei giorni successivi.

EVOLUZIONE DELL'OSTEOSINTESI

I cardini del trattamento chirurgico delle fratture articolari prevedono una riduzione quanto più accurata delle superfici articolari e la loro sintesi in compressione con guarigione diretta *per primam*.
I mezzi di sintesi che consentono di ottenere la necessaria compressione interframmentaria per le fratture del pilone tibiale sono le viti supportate da una placca di sostegno.
Da 5-6 anni circa sono disponibili i cosiddetti "fissatori interni" ossia placche che, grazie alla corrispondenza tra un foro filettato ove si avvita la testa della vite parimenti filettata, realizzano la stabilità angolare tra placca e viti similmente alle fiches ed ai morsetti di un fissatore esterno.
I fissatori interni del sistema LCP - Locking Compression Plate (Synthes, USA) grazie ad un foro combinato permettono l'utilizzo di viti sia tradizionali sia a stabilità angolare e possono offrire diversi vantaggi nel trattamento di queste fratture.
Uno dei problemi dell'osteosintesi tradizionale con placca e viti è che le viti serrano la placca contro la superficie periostale provocando un cosiddetto "effetto ombra" ossia il soffocamento della vascolarizzazione periostale, cui si è ovviato parzialmente grazie alle placche low contact. Particolarmente per le fratture del pilone tibiale, sono state in passato prodotte le placche a trifoglio che consentono una favorevole configurazione tridimensionale del montaggio abbracciando il versante mediale della tibia e permettendo l'inserimento delle viti con direzioni multiple e convergenti rispetto alle placche rette. Tuttavia proprio questa forma avvolgente amplifica l'effetto ombra su una superficie di periostio maggiore.
Inoltre se una placca tradizionale non viene perfettamente modellata sul profilo osseo, il serraggio delle viti in essa inserite può comportare la perdita della riduzione precedentemente ottenuta, trazionando i frammenti contro la placca.
Altro elemento da tenere in considerazione è lo spessore della placca, solitamente 4,5 mm, che, in un distretto come la tibia distale mediale, può risultare ingombrante vista la sottile copertura offerta dalla sola cute.
Un'alternativa proposta per ottenere un montaggio che offrisse una migliore configurazione tridimensionale limitando al contempo

l'ingombro, è l'utilizzo di due placche rette da 3,5 mm di cui una anteriore ed una mediale.
Tuttavia anche così rimangono i problemi dell'effetto ombra e del rischio di perdita della riduzione.
Come già osservato, eventuali spazi vuoti determinati dall'impattamento della spongiosa subcondrale devono essere riempiti da innesti ossei altrimenti potrebbero provocare l'affondamento della superficie cartilaginea con il carico funzionale. Senza innesto osseo questo potrebbe verificarsi anche se i frammenti articolari venissero stabilizzati con viti inserite in placche tradizionali.
La stabilità angolare dei fissatori interni può risultare vantaggiosa rispetto ai problemi menzionati.
Anzitutto le viti non serrano la placca contro l'osso e può rimanere spazio tra la placca-fissatore interno e l'osso senza compromettere la stabilità del montaggio: questo limita notevolmente l'effetto ombra ed il danno a carico della vascolarizzazione periostale [3-5].
Inoltre, una volta ottenuta la riduzione, il perfezionamento della sintesi con un fissatore interno non pone a rischio di scomposizione perché le viti a tenuta angolare non richiamano l'osso contro la placca. Le necessità di modellamento di queste nuove placche sono quindi limitate a non determinare un ingombro eccessivo sollevando il piano cutaneo.
La stabilità angolare inoltre offre un valido sostegno rispetto all'affondamento di frammenti osteocondrali non supportati da innesto osseo, opzione che comunque non possiamo dire superata da questa evoluzione dei materiali.
Tra i fissatori interni abbiamo assistito ad un'evoluzione che ha portato a placche dedicate alla tibia distale, dal profilo anatomicamente preconformato e che presentano una combinazione di viti da 5 mm per l'ancoraggio prossimale alla diafisi e viti da 3,5 mm a direzione divergente per la porzione metaepifisaria. Queste risultano particolarmente utili nell'osteosintesi a tecnica M.I.P.O. delle fratture extra-articolari del terzo distale di tibia così come placche di sostegno nelle fratture del pilone tibiale.
Spesso tuttavia il controllo di una pluriframmentazione a livello articolare implica l'utilizzo di viti cannulate o addirittura di una seconda placca in sede anteriore o anterolaterale oltre alla placca posizionata sul versante mediale della tibia.
A questo fine sono state recentemente introdotte delle placche da ricostruzione a basso profilo che alla loro estremità distale presentano un "reticolo" di fori filettati per viti da 3,5 mm dal quale si dipartono due bracci, sempre di fori filettati, che possono essere modellati per avvolgere anteriormente e posteriormente il profilo dell'epifisi tibiale senza effetto ombra periostale.
Ultimo vantaggio da sottolineare rispetto a questi mezzi di sintesi è il materiale impiegato, ossia il titanio, che pone vantaggi in termini di modulo di elasticità più simile rispetto a quello dell'osso, di minore suscettibilità alle infezioni dimostrata *in vitro* [6], di migliore duttilità e di non interferenza con le indagini RMN.
Ottenuta quindi un'accurata riduzione, nella nostra esperienza affidiamo la sintesi dei frammenti articolari a viti in compressione ed utilizziamo il fissatore interno LCP come placca di neutralizzazione.

CONCLUSIONI

Le fratture del pilone tibiale rimangono una sfida che deve essere affidata alle mani di chirurghi esperti. La maggior parte delle complicanze deriva da riduzioni inaccurate per quanto riguarda la lesione scheletrica ma soprattutto è legata alla compromissione dei tessuti molli.
La corretta interpretazione della frattura ma più globalmente del trauma porta alla formulazione di una corretta strategia: timing, tipo di sintesi interna/esterna, scelta degli accessi e del tipo di mezzo di sintesi [7] sono le variabili che hanno visto negli ultimi anni un'evoluzione tesa a limitare le complicanze intra e perioperatorie e a migliorare i risultati funzionali a distanza.

BIBLIOGRAFIA

1. Sommer C, Rüedi TP. *Tibia: distal (pilon).* In: Rüedi TP, Murphy WM, *AO Principles of Fracture Management.* Berlin: Thierne Verlag, 2000:539.
2. Frigg R. *Locking Compression Plate (LCP). An osteosynthesis plate based on the Dynamic Compression Plate and the Point Contact Fixator (PC-Fix).* Injury 2001;32(Suppl2):63-6.
3. Farouk O, Krettek C, Miclau T, Schandelmaier P, Guy P, Tscherne H. *Minimally invasive plate osteosynthesis: does percutaneous plating disrupt femoral blood supply less than traditional technique?* J Orthop Trauma 2000;14:225.
4. Farouk O, Krettek C, Miclau T, Schandelmaier P, Tscherne H. *Effects of percutaneous and conventional plating techniques on the blood supply tothe femur.* Arc Orthop Trauma Surg 1998;117:438-41.
5. Perren SM. *Evolution of the internal fixation of long bone fractures. The scientific basis of biological internal fixation: choosing a new bilance between stability and biology.* JBJS Br 2002;84:1093-110.
6. Eijer H, Hauke C, Arens S, Printzen G, Schlegel U, Perren SM. *PC-Fix and local infection resistance - influence of implant design on postoperative infection development, clinical and experimental results*. Injury 2001;32(Suppl2):63-6.
7. Sommer C, Gautier E, Müller M, Helfet DL, Wagner M. *First clinical results of the Locking Compression Plate (LCP)*. Injury 2003;34(SupplB):43-54.

G.I.O.T. 2006;32(suppl. 1):S122-S126

Trapianti di caviglia negli esiti delle fratture del pilone

Osteochondral bipolar shell allograft of the ankle joint in pilon fractures sequalae

S. Giannini, R. Buda, F. Vannini, R. Bevoni

RIASSUNTO

Lo sviluppo di un artrosi a seguito di un trauma della tibiotarsica è un'evenienza frequente che spesso porta a dolore persistente e limitazione funzionale severa.
Le opzioni chirurgiche a disposizione del chirurgo finora utilizzate, artrodesi e protesi della tibiotarsica, non sempre raggiungono risultati ottimali. L'artrodesi infatti può dare un esito positivo nell'eliminazione del dolore al prezzo della limitazione funzionale che con l'andare del tempo può dare sovraccarico delle articolazioni sovra e sottosegmentarie. D'altra parte i risultati riportati in letteratura per la sostituzione protesica della tibiotarsica sono contradditori e, nonostante i significativi miglioramenti negli impianti disponibili, questa soluzione non appare adeguata nel caso di pazienti giovani ed attivi.
Il trapianto di caviglia rappresenta un'opzione chirurgica innovativa, che permette la sostituzione biologica dell'articolazione danneggiata con un trapianto osteocondrale fresco. Scopo di questo lavoro è di riportare i primi risultati di questa tecnica chirurgica.

Parole chiave: artrosi caviglia, ricostruzione biologica, trapianto osteocondrale, cartilagine, lesione osteocondrale

SUMMARY

The developement of post-traumatic arthritis is a frequent eventuality leading to severe functional limitation for the patient. Surgical treatment typically relies on arthrodesis or prosthetic artrhroplasty. Arthrodesis provides satisfactory relief of pain but creates functional impairment and overloading of other lower extremity joints. Total ankle replacement has demonstrated poor results in young active patients. The rationale behind fresh osteochondral allografting is the transplantation of an intact organ as hyaline articular cartilage, into a diseased or damaged joint, resulting in a biologic substitution of the joint. The aim of this paper is to review the state of the art of the allograft transplantation technique with special attention to osteochondral bipolar allograft of the ankle. An original surgical technique and early results are also reported.

Istituto Ortopedico Rizzoli, Via G.C. Pupilli, 1, 40136 Bologna

Key words: ankle arthritis, biological reconstruction, osteochondral allograft, cartilage, osteochondral lesion

INTRODUZIONE

Le fratture del pilone tibiale sono una delle cause più frequenti di artrosi a carico della tibiotarsica [1]. Tale artrosi post traumatica dà origine nella maggior parte dei casi a dolore persistente, resistente alla terapia fisica ed ai farmaci e ad una limitazione funzionale residua di entità tale da richiedere un trattamento chirurgico.
Gli interventi chirurgici tradizionalmente praticati per il trattamento di questa patologia sono l'artrodesi e la sostituzione protesica dell'articolazione. L'artrodesi è un trattamento in grado di offrire un buon risultato in termini di riduzione del dolore, tuttavia crea limitazioni funzionali e può determinare a lungo termine sovraccarico a livello delle articolazioni vicine [2]. Risultati contradditori sono stati invece riportati in letteratura per la protesizzazione della tibio tarsica, e benché nuovi disegni protesici siano in corso di valutazione, tale metodica non è al momento da considerarsi adeguata per un paziente giovane ed attivo [3].
Il razionale alla base del trapianto osteocondrale è quello di trapiantare un organo intatto, costituito di osso e cartilagine, in grado di integrarsi con il ricevente e di sostituire un'articolazione danneggiata con un buon risultato funzionale, senza peraltro compromettere la possibilità di una sostituzione protesica futura [4].
Scopo di questo studio è di riportare lo stato dell'arte relativo ai trapianti osteocondrali delle superfici articolari di tibio-tarsica che, benché tecnicamente complesso, in tempi recenti è stato proposto come valida e realizzabile alternativa all'artrodesi nel trattamento di artrosi postraumatica di tibio-tarsica nel paziente giovane e attivo, e di descrivere i risultati preliminari relativi alla casistica da noi trattata.

STATO DELL'ARTE

La prima estesa casistica di allograft osteocondrali è datata 1908 e si deve a Lexer [5] che eseguì 11 trapianti di una singola superficie articolare e 23 trapianti totali di ginocchio come interventi ricostruttivi in pazienti con sarcomi, osteomielite e tubercolosi riportando buoni risultati nel 50% dei casi.
In seguito furono condotti studi su modelli canini allo scopo di stabilire le dinamiche di osteointegrazione e riassorbimento dei trapianti osteoarticolari massivi e il lavoro pionieristico di Bonfiglio [6], datato 1955, cominciò ad indagare l'immunogenicità dell'osso e le

possibili complicanze di tali trapianti stabilendo che la risposta immune del paziente nei confronti del trapianto poteva essere ridotta per mezzo del congelamento.
Inizialmente le indicazioni per il trapianto articolare, che prevedeva l'uso di allograft massivi congelati, si restringeva alla chirurgia di salvataggio nell'ambito dell'ortopedia oncologica [7].
Numerose furono anche le complicanze descritte tra le quali: fratture (20%), pseudoartrosi della giunzione tra osso dell'ospite e innesto (11-17%) e infezioni (10-15%). Inoltre la vitalità dei condrociti risulta compromessa dal congelamento con conseguente artrosi dell'articolazione ricostruita. Per questi motivi, dopo un entusiasmo iniziale, il trapianto osteoarticolare massivo ha lasciato spazio a diverse soluzioni protesiche o a combinazioni innesto-protesi [8].
Nel tempo tuttavia, sia la tecnica chirurgica che le procedure di conservazione del materiale osteocartilagineo da impiantare sono significativamete progredite e il trapianto osteocondrale massivo ha trovato un ampliamento nelle indicazioni e nelle possibilità applicative [9-11].
Solo pochi studi riportano casi di trapianto osteocartilagineo all'anca.
Meyers, principalmente, in un lavoro dell'aprile 1983 descrisse la tecnica chirurgica di sostituzione della superficie articolare della testa femorale in seguito a osteonecrosi [12].

Il campo in cui negli ultimi 10 anni il trapianto osteocondrale ha trovato maggiore applicazione è certamente il ginocchio.
Benché, la sostituzione protesica del ginocchio sia una procedura ormai ampliamente consolidata, con risultati ottimi a lungo termine e riproducibili, è comunque accertato che tali risultati hanno risultati peggiori nel paziente giovane e attivo per il quale è necessario trovare delle alternative [10].
Beaver [13] eseguì 99 trapianti osteocondrali freschi su 98 ginocchia per riparare difetti osteocondrali post-traumatici e riportò una percentuale di successi clinici pari al 75% a 5 anni, al 64% a 10 anni e al 63% a 14 anni. La percentuale di successo fu inferiore nei trapianti bipolari (indipendentemente dall'età) e nei pazienti con età uguale o superiore ai 60 anni.
Nel 1994, Garrett [14] descrisse una serie di 17 pazienti trattati con trapianti osteocondrali freschi per osteocondrite dissecante del condilo femorale.
Ghazavi et al.[15] rivalutarono clinicamente 123 pazienti trattati tra il 1972 e il 1992 con piccoli trapianti osteocondrali freschi utilizzati per ricostruire lesioni post-traumatiche in 126 ginocchia. La sopravvivenza dei trapianti fu del 95% a 5 anni, del 71% a 10 anni e del 66% a 20 anni.
I risultati relativi a 55 trapianti osteocondrali freschi a conchiglia in pazienti con lesioni cartilaginee a livello del ginocchio vennero riportati da Chu et al.[9]. Quarantadue dei 55 pazienti (76%) ottennero risultati buoni o eccellenti. Risultati migliori si ottennero in pazienti con trapianti unipolari (84% risultati buoni o eccellenti) rispetto ai pazienti con ricostruzioni bipolari (50% risultati buoni o eccellenti).
Uno studio di coorte per evidenziare i risultati in pazienti trattati precedentemente con trapianti osteocondrali freschi a livello del piatto tibiale fu condotto da Shasha et al. [16].
L'analisi dei risultati mostrò una sopravvivenza dei trapianti del 95% a 5 anni, dell'80% a 10 anni, del 65% a 15 anni e del 46% a 20 anni; una tendenza a maggiori percentuali di sopravvivenza si manifestò in pazienti sottoposti ad un concomitante trapianto di menisco. Al termine del periodo di studio, 44 (68%) dei 65 trapianti erano vitali e ancora in sede dopo una media di 12 anni, mentre 21, erano stati convertiti in una artroplastica di ginocchio dopo una media di 9 anni.
Budgbee [17] ha dimostrato che il trapianto osteocondrale fresco è utilizzabile in un ampio spettro di patologie del ginocchio, che si integra bene con il ricevente e che la cartilagine articolare sopravvive al procedimento.
L'autore riporta un tasso >75% di successi nel trattamento delle lesioni focali dei condili femorali in seguito a trauma, nelle osteocondriti dissecanti, nelle necrosi avascolari e nell'artrosi postraumatica.
Inoltre un ruolo sempre maggiore è stato assunto dal trapianto osteoarticolare come chirurgia di salvataggio in seguito al fallimento di altre procedure volte a ricostruire il mantello cartilagineo.
Anche in questo caso l'autore raccomanda ulteriori ricerche relative agli aspetti tecnici della tecnica chirurgica, così come nel campo della biologia, dei trapianti osteoarticolari, al fine di migliorare la comprensione dei processi di integrazione dell'osso e la sopravvivenza dei condrociti.

IL TRAPIANTO OSTEOCONDRALE TOTALE NELLA TIBIO-TARSICA

La prima serie di trapianti osteocondrali massivi nella caviglia è stata riportata da Gross [18], ma la tecnica chirurgica di trapianto di entrambe le superfici articolari della caviglia venne messa a punto da Kim et al.[11], utilizzando le sole superfici articolari e un sottile strato osseo per favorire al massimo l'osteointegrazione del trapianto (trapianti a conchiglia).
L'autore riporta una serie di 7 pazienti con follow-up medio di 148 mesi (range, 85-198).
Tre sono i cattivi risultati descritti e la percentuale di complicanze vanno dalla frammentazione del trapianto alla mancata consolidazione.
Uno studio relativo alle complicanze della sostituzione articolare di tibiotarsica con trapianto osteocartilagineo fresco è stato presentato da Brage et al. [19] all'AOFAS 2002 Annual Winter Meeting. Le complicanze sono distinte in intraoperatorie e postoperatorie.
Le complicanze intraoperatorie sono state: fratture del malleolo laterale o mediale avvenute in 3/16 pazienti (19%) e rottura della vite durante il fissaggio del trapianto avvenute in 1/16 pazienti (6%)
Le complicanze postoperatorie sono state la frammentazione e frattura della componente tibiale in 1/16 pazienti (6%), il malposizionamento del trapianto e sublussazione avvenute in 1/16 dei pazienti (6%) e la pseudoartrosi del trapianto occorsa in 1/16 dei pazienti (6%).
In 2 casi è stato necessario praticare un'artrodesi dopo il fallimento.

CASISTICA E CENNI DI TECNICA CHIRURGICA

A partire dall'agosto 2004, 18 pazienti di età media 37,8 (min 19-max 55) affetti da artrosi post-traumatica della tibio tarsica (Fig. 1 A, B) sono stati sottoposti a trapianto osteocondrale totale di tibio tarsica presso il nostro dipartimento.

La casistica comprende 13 maschi e 5 femmine affetti da artrosi post-traumatica della tibio-tarsica. In tutti i casi era già stato tentato un trattamento incruento con cure fisiche e mediche e la maggior parte dei pazienti si era già sottoposto a interventi di pulizia artroscopica della cartilagine articolare senza beneficio.

Una valutazione clinica e radiografica pre operatoria ed a 4 e 6 mesi di follow up è stata eseguita utilizzando l'AOFAS score e mediante Rx convenzionali, RMN e TAC.

I trapianti sono stati prelevati da donatori giovani (età media 28 anni) in regime di sterilità, conservati a +4° in una soluzione di sostanze antibiotiche e condroprotettrici e considerati freschi fino a 14 giorni. Sulla base delle dimensioni del trapianto, il ricevente viene scelto mediante misurazioni eseguite su Rx e TAC.

Un apposito strumentario è stato messo a punto allo scopo tagliare il trapianto della forma e spessore desiderato (circa 1 cm nelle zone più spesse) e di rendere riproducibili ed il più possibile congruenti la sagomatura del trapianto e l'alloggiamento creato a livello del ricevente.

Previa preparazione del trapianto, si esegue un approccio anteromediale alla tibiotarsica evidenziando il malleolo mediale. Si dispone la mascherina per il taglio del malleolo fissandola con 1 filo di Kirshner e si esegue il taglio della superficie articolare del malleolo mediale.

Si esegue il secondo accesso per via laterale al perone. Si pratica un'osteotomia del perone che si ribalta lateralmente. Si espone la superficie laterale della tibiotarsica dove si posiziona la mascherina con le apposite componenti per il taglio della cupola astragalica e della tibia distale. Una volta completati i tagli, le superfici articolari di tibia distale e astragalo possono venire rimossi. Nell'alloggiamento così creato si inserisce il trapianto articolare avendo cura di posizionarlo nel modo più naturale, sfruttando il taglio curvilineo in senso latero-laterale. Previo controllo ampliscopico della posizione del trapianto, lo si fissa con microviti in titanio a rottura programmata. Si riduce il perone e lo si sintetizza con viti e placca (Fig. 2 A, B).

Fig. 1. A,B: visione radiografica anteroposteriore e laterolaterale pre-operatoria di tibio tarsica artrosica in paziente maschio di 41 anni.

Fig. 2. A,B: visione radiografica anteroposteriore e laterolaterale post-operatoria dopo intervento di trapianto osteocondrale totale di tibio tarsica.

Il paziente viene immobilizzato con stivaletto gessato per 15 giorni. Al termine di questo periodo comincia la mobilizzazione attiva e passiva della caviglia che rimane in scarico per almeno 6 mesi. Dai 6 mesi comincia il carico progressivo sull'arto operato, qualora le valutazioni radiologiche lo consentano (Fig. 3 A, B).

RISULTATI PRELIMINARI

Il follow-up medio è di 10 mesi. I primi 7 pazienti oltre i 12 mesi di follow-up sono soddisfatti dell'intervento e camminano liberamente senza dolore.
Ad oggi si sono verificate fratture del perone in 2 pazienti che hanno richiesto la revisione del trapianto. In un caso la frattura era dovuta ad inosservanza del protocollo postoperatorio e nell'altro caso era di verosimile natura post-traumatica essendosi verificata distalmente all'osteotomia. Il primo caso è stato successivamente sottoposto ad artrodesi mediante chiodo retrogrado.
Non si sono verificati casi di consolidazione viziosa dei trapianti che apparivano in via di integrazione da un punto di vista radiografico già dal quarto mese post-operatorio. Non si sono verificati casi di rigetto o infezione.

Fig. 3. A,B: visione TAC anteroposteriore e laterolaterale a 6 mesi di follow-up che dimostrano una perfetta integrazione della caviglia sostituita.

CONCLUSIONI

Lo sviluppo della tecnica di trapianto osteoarticolare totale apre un campo promettente nella chirurgia di salvataggio della tibio tarsica, in grado di offrire una valida alternativa all'artrodesi e dilazionare l'impiego della chirurgia protesica.
Gli aspetti tecnici e biomeccanici sono punti fondamentali nella riuscita di un trapianto osteoarticolare.
Per ottimizzare i risultati e minimizzare l'incidenza di complicanze è necessaria un'adeguata selezione dei pazienti e un'implementazione della tecnica chirurgica. Deformità e maleallineamenti devono sempre essere corretti prima o durante l'intervento; per effettuare tale correzione non è opportuno modificare lo spessore del trapianto, in quanto ciò può portare ad una scarsa integrazione, si deve eseguire un'osteotomia prima dell'impianto.
Conviene per quanto possibile limitare l'uso di mezzi di fissazione interna perché spesso associato alla comparsa di fratture del trapianto.
Le superfici ossee del ricevente e dell'allograft devono avere un contatto ottimale da ottenersi con un press fit ed eventualmente per mezzo dell'apposizione di frammenti di osso autologo.
È necessaria un'accurata selezione in termini di comparabilità tra le dimensioni dell'articolazione del donatore e del ricevente
Lo spessore del trapianto deve essere di circa 1 cm, in modo da favorire l'integrazione del trapianto ed evitare problemi immunologici.
Il nostro follow up è breve, tuttavia l'andamento dei pazienti ed i risultati preliminari appaiono incoraggianti.
Il miglioramento della tecnica chirurgica, le maggiori conoscenze dei meccanismi alla base dell'osteointegrazione e il miglioramento dei metodi di prelievo e conservazione degli allografts osteocondrali, consentono ora un'applicabilità su vasta scala dei trapianti osteocondrali. Valutazioni successive sono necessarie per stabilire l'effettiva validità della metodica.

BIBLIOGRAFIA

1. Coester LM, Saltzman CL, Leupold J, Pontarelli W. *Long-term results following ankle arthrodesis for post-traumatic arthritis*. J Bone Joint Surg Am 2001;83-A:219-28.
2. Coester LM, Saltzman CL, Leupold J, Pontarelli W. *Long-term results following ankle arthrodesis for post-traumatic arthritis*. J Bone Joint Surg Am 2001;83-A:219-28.
3. Kitaoka HB, Patzer GL. *Clinical results of the Mayo total ankle arthroplasty*. J Bone Joint Surg Am 1996;78:1658-64.
4. Bugbee WD, Convery R. *Osteochondral Allograft Transplantation*. Clin Sports Med 1999;18: 67-75.
5. Lexer E. Die *Verwendung der Freinen Knochenplastic nebst Versuchen uber Gelenkversteinfung & Gelenk-transplantation*. Arth Klein Chir 1908;86:939.
6. Bonfiglio M, Jeter WS, Smith C. *The immune concept: its relation to bone transplantation*. Ann NY Acad Sci 1955;59:417.
7. Ottolenghi CE. *Massive osteo and osteoarticular bone grafts: Tecniques and results of 52 cases*. Clin Orthop 1972;87:156.
8. Aho AJ, Ekfirs T. *Incorporation and Clinical Results of Large Allografts of the Extremities and Pelvis*. Clin Orthop 1994;307:200-213.
9. Chu CR, Convery FR, Akeson WH, et al. *Articular Cartilage Transplantation*. Clin Orthop 1999;360:159-168.

[10] Meyers MH, Akeson W, Convery FR. *Resurfacing of the Knee Joint with Fresh Osteochondral Allograft*. J Bone J Surg 1989;71A:704-713.

[11] Kim CW, Jamali A, Tonz W Jr, Convery FR, Brage ME, Bugbee W. *Treatment of post-traumatic ankle arthrosis with bipolar tibiotalar osteochondral shell allografts*. Foot Ankle Int 2002;23:1091-1102.

[12] Meyers MH. *Resurfacing of the Femoral Head with Fresh Osteochondral Allografts. Long term results*. Clin Orthop 1985;197:111-4.

[13] Beaver RJ, Mahomed M, Backstein D, Davis A, Zukor DJ, Gross AE. *Fresh osteochondral allografts for post-traumatic defects in the knee. A survivorship analysis*. J Bone Joint Surg Br 1992;74:105-10.

[14] Garret JC. *Fresh Osteochondral Allografts for treatment of articular defects in osteochondritis dissecans of the lateral femoral condyle in adults*. Clin Orthop 1994;303:33-37.

[15] Ghazavi MT, Pritzker KP, Davis AM, Gross AE. *Fresh Osteochondral Allografts for Post-Traumatic Osteochondral Defects of the Knee*. The Journal of Bone and Joint Surg 1997;79B:1008-1013.

[16] Shasha N, Krywulak S, Backstein D, Pressman A, Gross AE. *Long-Term Follow-up of Fresh Osteochondral Allografts for Failed Tibial Plateau Fractures*. The Journal of Bone and Joint Surg 2003;85A(Suppl2):33-39.

[17] Bugbee WD. *Fresh Osteochondral Allografts*. J Knee Surg 2002;15:191-195.

[18] Gross AE, Agnidis Z, Hutchison CR. *Osteochondral defects of the talus treated with fresh osteochondral allograft transplantation*. Foot Ankle Int 2001;22:385-91.

[19] Brage ME, Bugbee WD, Tontz W. *Intraoperative and postoperative complications of fresh tibiotalar allografting*. AOFAS 2002 Annual Winter Meeting.

Le riprese nelle fratture di tibia prossimale

The surgical treatment in proximal tibia mal-union

M. Manili, M. Anzini, A. Vitullo, F. Muratori

RIASSUNTO

Una inadeguata riduzione delle fratture del piatto tibiale può essere responsabile di complicanze tardive importanti come la rigidità articolare, l'instabilità, le deformità angolari e l'artrosi post-traumatica. Anche la pseudoartrosi e la perdita di riduzione in presenza di una sintesi corretta possono essere responsabili di complicanze tardive. Risulta spesso necessario, per evitare ciò, intervenire correggendo le deformità con osteotomie e nuove sintesi. Sulla base della poco rappresentata letteratura e della propria esperienza di 4 casi che hanno richiesto una ripresa chirurgica prima di un'evoluzione degenerativa, gli Autori si soffermano sugli aspetti clinici, diagnostici e sul trattamento chirurgico da loro affrontato.

Parole chiave: piatto tibiale, osteotomie, complicanze

SUMMARY

An inadequate reduction of the tibial plateau fractures may be responsible of important late complications as the articular rigidity, the instability, the angular deformities and the post-traumatic arthritis. Also the non union and the loss of reduction in presence of a correct synthesis can be responsible of late complications. It often results necessary to avoid this to intervene correcting the deformities with osteotomies and new syntheses. Considering on the little one represented literature and of their own experience of 4 cases that they have asked for a new surgical operation before a degenerative evolution, the Authors analyze clinical and diagnostic aspects and on the surgical treatment from them faced.

Key words: tibia plateau, osteotomy, complications

INTRODUZIONE

Nonostante il corretto inquadramento e trattamento delle fratture del piatto tibiale, a causa della loro complessità, spesso sopraggiungono complicanze tardive come la rigidità, l'instabilità, le deformità angolari, e l'artrosi post-traumatica.

I Divisione Ortopedia e Traumatologia, Ospedale San Pietro FBF, Roma

Indirizzo per la corrispondenza:
Muratori Francesco, Via Teodoro Valfrè 12, 00165 Roma

Tra le cause che possono portare a queste complicanze ricordiamo una inadeguata riduzione e sintesi della frattura legata spesso ad una non corretta classificazione e ad un insufficiente studio diagnostico della frattura stessa [1 2 3].

Un'altra causa è la perdita di riduzione, evenienza non rara, anche in presenza di una buona riduzione e sintesi interna, dal momento che in certi casi la necrosi avascolare dei frammenti ossei, sollevati in caso di frattura infossata, soprattutto in pazienti osteoporotici può portare alla perdita di riduzione. Ed in ultimo, evenienza fortunatamente rara, la pseudoartrosi che può essere causa di perdita di riduzione e di gravi complicanze tardive [4 5].

La perdita di riduzione può essere causa di deformità angolari in varo e in valgo, di deformità sul piano antero posteriore e deficit settoriali del piano articolare comportando dolore e gravi limitazioni funzionali con evoluzione in artrosi.

Sulla base della poco rappresentata letteratura e della propria esperienza di 4 casi che hanno richiesto una ripresa chirurgica prima di un evoluzione degenerativa, gli Autori si soffermano sugli aspetti clinici diagnostici e sul trattamento chirurgico da loro affrontato.

CASE REPORT

Primo caso: paziente uomo S.L. di 55 anni, che giungeva alla nostra osservazione, con frattura dell'emipiatto mediale tibiale destro tipo IV di Schatzker, trattata incruentamente con apparecchio gessato presso altra struttura circa 3 mesi prima e viziosamente consolidata in varo. All'ispezione il paziente mostrava un aumento del varismo rispetto al ginocchio controlaterale e lamentava dolore sul compartimento mediale e senso di instabilità. All'esame obiettivo si evidenziava dolore alla digitopressione sul compartimento mediale e alla massima flessione. L'esame radiografico in antero-posteriore mostrava una consolidazione non corretta del frammento mediale la cui rima si estendeva dalla superficie articolare medialmente alla spina tibiale giù lungo l'epifisi e la metafisi fino alla corticale mediale in senso latero-mediale. La proiezione laterale non documentava alterazioni di rilievo. Il paziente veniva sottoposto a tomografia computerizzata con ricostruzioni tridimensionali. Le scansioni sul piano coronale ben documentavano la rima di non consolidazione del frammento mediale mentre le scansioni sul piano sagittale invece dimostravano l'estensione della rima di frattura alla metafisi. Nelle scansioni assiali articolari vi era la presenza di rima completa in senso antero posteriore della superficie articolare. Dopo un accurato planning chirurgico, il pz veniva sottoposto a primo step chirurgico artroscopico che evidenziava un gradino intra articolare a tutto spessore in senso antero-posteriore della superficie articolare con iniziali danni cartilaginei. Si procedeva quindi per via anteromediale, dopo

un attento e minuzioso scollamento dei tessuti molli ad una identificazione della pregressa rima di frattura. Con l'ausilio dell'amplificatore di brillanza si eseguiva l'osteotomia del frammento mediale e si cruentava con l'uso di scalpelli e curette per rimuovere il tessuto fibroso neoformatosi. Si eseguiva riduzione anatomica della frattura riportando il frammento mediale a contatto con l'emipiatto laterale e sintetizzando il tutto con placca LCP e viti. Nell'immediato post-operatorio il paziente veniva sottoposto a chinesi passiva su CPM del ginocchio e a carico sfiorante che veniva concesso in terza giornata e carico completo dopo 5 settimane. Clinicamente il paziente a 5 settimane mostrava un buon range di movimento articolare del ginocchio (0-130°).

Secondo caso: paziente donna di anni 50 G.N. giunta alla nostra osservazione con frattura bifocale di tibia trattata incruentamente. La prima prossimale tipo IV di Schatzker interessante l'emipiatto mediale comprendente il massiccio delle spine tibiali. La seconda frattura obliqua al terzo prossimale della diafia. La paziente era stata trattata presso altra struttura in maniera incruenta. Clinicamente a tre mesi dal trauma era manifesta la presenza di deviazione assiale in varo, con dolore alla deambulazione soprattutto sul compartimento mediale e con limitazione del range di movimento.
La paziente fu sottoposta ad osteotomia correttiva per via antero mediale. La direzione di osteotomia fu eseguita in senso disto-prossimale e medio-laterale. La sintesi realizzata con placca LCP e viti. Fu iniziata subito la chinesi attiva e passiva dell'articolazione del ginocchio. A 6 settimane dopo i controlli radiografici che documentavano l'avvenuta consolidazione di entrambe le fratture fu concesso il carico completo. I controlli clinici e radiografici erano caratterizzati dall'assenza della sintomatologia dolorosa, da un buon range articolare 0-130° e dal ripristino della correzione del varismo che si era instaurato dopo il trattamento incruento.

Terzo caso: paziente donna di 55 anni trattata incruentamente con apparecchio gessato nel dicembre del 2000 per frattura piatto tibiale laterale con affondamento della superficie articolare e viziosamente consolidata. All'ispezione la paziente mostrava un aumento del valgismo rispetto al ginocchio controlaterale e lamentava dolore sul compartimento laterale. All'esame obiettivo si evidenziava dolore alla digitopressione sul compartimento laterale e riduzione dell'articolarità. L'esame radiografico in antero-posteriore mostrava una consolidazione non corretta del frammento laterale con affondamento del frammento stesso (Fig. 1). La paziente veniva sottoposta a tomografia computerizzata con ricostruzioni tridimensionali. Le scansioni sul piano coronale ben documentavano la depressione dell'emipiatto laterale a partenza dalla spina tibiale fino alla corticale laterale (Fig. 2). Nelle scansioni sagittali si evidenziava l'affondamento del piatto laterale in regione medio-anteriore (Fig. 3). Dopo un accurato planning chirurgico, la paziente veniva sottoposta ad intervento chirurgico per via anteriore. Si eseguiva l'osteotomia del frammento laterale affondato, riduzione anatomica della frattura e sintesi con viti e placca. Nell'immediato post-operatorio la paziente veniva sottoposta a chinesi attiva e passiva del ginocchio con carico sfiorante che veniva concesso in ter-

Fig. 1. Proiezione antero posteriore mostra la non corretta riduzione con affondamento dell'emipiatto tibiale laterale dopo trattamento incruento.

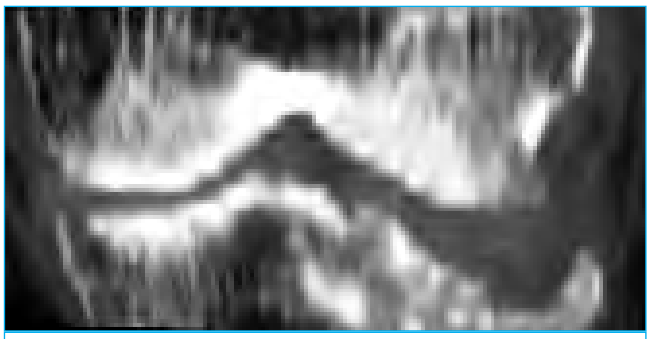

Fig. 2. TC coronale che documenta l'affondamento dell'emipiatto tibiale laterale.



Fig. 3. TC sagittale.

Fig. 4. Proiezione antero posteriore che documenta la buona riduzione e la sintesi con placca dopo osteotomia.

Fig. 5. Proiezione laterale dopo riduzione e sintesi.

za giornata e carico completo dopo 5 settimane dopo avere eseguito i controlli radiografici (Fig. 4, 5) che documentavano l'avvenuta consolidazione della frattura con la correzione della deviazione assiale del ginocchio. Clinicamente la paziente all'ultimo follow-up di 5 anni mostrava un buon range di movimento articolare del ginocchio 0-135°.

DISCUSSIONE

La perdita di riduzione delle frattura del piatto tibiale e la conseguente consolidazione non corretta, rappresenta, nonostante gli scarsi dati presenti in letteratura evenienza non rara [1-4]. In una frattura instabile del piatto tibiale, l'allineamento angolare ed antero-posteriore deve essere opportunamente controllato e le forze che agiscono sulla zona di frattura devono essere neutralizzate attraverso la riduzione e la sintesi interna con placche ed innesti evitando improprie metodiche chirurgiche o altre metodiche alternative come l'utilizzo di apparecchi gessati o tutori esterni che non possono garantire una adeguata riduzione della frattura stessa.
Infatti a causa dell'instabilità di queste fratture, il condilo femorale laterale o mediale, inizialmente non coinvolto può crollare all'interno della rima di frattura e indurre a lungo tempo gravi ed invalidanti cambiamenti degenerativi su base artrosica.
Causa invece rara di perdita di riduzione e quindi di vizi angolari importanti è anche la pseudoartrosi o non consolidazione della frattura [4 5]. La rarità delle pseudoartrosi delle fratture del piatto tibiale può essere attribuita alla buona vascolarizzazione di questa regione anatomica, al fatto che queste fratture interessano l'osso spongioso, e al fatto che la guarigione è favorita dalla compressione e dall'impatto dell'osso spongioso. Ricordiamo comunque che le continue forze che agiscono sul sito di pseudoartrosi e il movimento sui frammenti di frattura portano alla progressiva perdita di sostanza ossea con deformità angolari in varo e in valgo. Le gravi deformità di allineamento e i gravi processi artrosici che a lungo andare si instaurano suggeriscono l'uso di osteotomie di correzione o l'uso di artroprotesi totali di ginocchio anche in pazienti giovani con tutti gli svantaggi noti [3]. Di fondamentale importanza per evitare di incorrere in tali complicanze risulta essere una adeguata classificazione della frattura da trattare. Le classificazioni più comunemente usate sono la classificazione AO che distingue differenti sottogruppi e soprattutto la classificazione secondo Schatzker che classifica le fratture in sei tipi. Ciascun tipo comprende un gruppo di fratture simili per meccanismo traumatico, per morfologia di frattura, per approccio terapeutico e per prognosi [4 5]. Per una corretta classificazione è necessario un attento ed adeguato studio di imaging. Le proiezioni standard, antero-posteriore e laterale, spesso non sono sufficienti e devono essere integrate con le proiezioni oblique, ma soprattutto con la tomografia computerizzata che fornisce al chirurgo le immagini della frattura in sezioni anatomiche trasversali di qualsiasi livello desiderato e la loro ricostruzione sagittale. Se vi sono dubbi, utili sono anche le ricostruzioni tridimensionali, che

permettono al chirurgo di avere un'idea tridimensionale della frattura e di giudicarne l'operabilità.
Per questi motivi la tempestiva ricostruzione della superficie articolare ha indubbi vantaggi, poiché permette di preservare la superficie articolare e il bone stock, ripristina l'allineamento angolare e previene ulteriori cambiamenti intra-articolari.
Qualora si verificasse la perdita della riduzione articolare per lo spostamento secondario di un grosso frammento, deve essere preso in considerazione il prima possibile un intervento di revisione, soprattutto se lo spostamento del frammento può essere causa di una instabilità dell'articolazione. Infatti ricordiamo che la diastasi dei frammenti articolari non si riempie di tessuto osteocartilagineo, ma di tessuto fibroso con conseguente riduzione della stabilità. Se invece si è in presenza di una viziosa consolidazione per uno spostamento secondario o per l'insuccesso secondario nell'ottenere una buona riduzione, si deve prendere in considerazione un intervento di osteotomia intra-articolare di riallineamento dell'articolazione.
Per pianificare il reintervento è necessario sottoporre il paziente ad un attento studio radiodiagnostico con radiografie tradizionali e con la tomografia computerizzata con ricostruzione nei diversi piani e ricostruzione tridimensionale per valutare bene l'entità dello spostamento del frammento e pianificare l'osteotomia da eseguire per ripristinare la riduzione anatomica della superficie articolare. Al reintervento spesso si rende necessario eseguire un iniziale step chirurgico artroscopico per valutare i danni cartilaginei.

BIBLIOGRAFIA

1. Wu CC. *Salvage of proximal tibial malunion or nonunion with the use of angled blade plate*. Arch orthop trauma surg 2006;126: 82-7.
2. Papagelopoulos PJ, et al. *Complications after tibia plateau fracture surgery*. Injury 2006;37:475-84.
3. Dorr LD, et al. *Bone graft for tibial defects in total knee arthroplasty. 1986*. Clin Orthop Relat res 2006;446:4-9.
4. King GJ, Schatzker J. *Nonunion of a complex tibial plateau fracture*. J Orthop Trauma 1991;5:209-12.
5. Schatzker J, et al. *The management of nonunions following high tibial osteotomies*. Clin Orthop Relat Res 1985;193:230-3.

Principi biologici dell'uso dei fattori di crescita nelle pseudoartrosi

Biological principles for the use of growth factors in the treatment of nonunions

A. Gigante, M. Cappella, F. Greco, E. Chiurazzi[1], R. Bencivenga[1]

RIASSUNTO

Scopo dello studio è stato valutare l'efficacia e i limiti dell'applicazione di rhBMP-7 in alcuni casi di pseudoartrosi. Sono stati inoltre studiati gli effetti in vitro della rhBMP-7 e del concentrato piastrinico autologo (PRP) sulle popolazioni cellulari presenti nella sede di pseudoartrosi.
Undici casi di pseudoartrosi sono stati trattati utilizzando rhBMP-7 in associazione o meno ad innesto osseo spongioso o ad aspirato midollare. È stato effettuato follow-up clinico e radiografico.
Durante gli interventi sono stati prelevati campioni di tessuto per l'allestimento di colture di cellule osteoblasto-simili, fibroblasto-simili e mesenchimali. Le cellule sono state incubate con rhBMP-7 (1 µg/ml) e PRP (1%, 10% e 20%).
Una scarsa osteogenesi riparativa è stata osservata nei pazienti trattati solo con rhBMP-7, mentre l'aggiunta di innesto osseo spongioso ha determinato una maggiore e più rapida formazione di osso. La stimolazione con rhBMP-7 non ha incrementato la proliferazione delle popolazioni studiate, mentre ha favorito il mantenimento del fenotipo osteoblastico. Il PRP ha stimolato la proliferazione cellulare con un effetto dose-dipendente.
L'impiego della rhBMP-7 sembrerebbe utile nel trattamento delle pseudoartrosi inveterate. Tuttavia emerge la necessità di una valida stabilità meccanica del focolaio e dell'impiego di osso spongioso, fonte di cellule target per il fattore di crescita.

Parole chiave: pseudoartrosi, tessuto osso, osteoinduzione, BMP, fattori di crescita

SUMMARY

The aim of the study was to evaluate the efficacy and limits of rhBMP-7 in the treatment of bone nonunion. The authors performed also an experimental study to assess the effects of rhBMP-7 and autologous PRP on cell populations localized at nonunion site.
Eleven patients affected by nonunion were treated with rhBMP-7, that has been mixed in some cases with autologous bone cancellous graft. Clinical and radiographic follow-up was then performed. During surgery samples of cancellous bone, fibrous tissue and bone marrow were harvested to obtain cultures of different cell populations. Cell populations were incubated with rhBMP-7 (1 µg/ml) and PRP (1%, 10% e 20%).
Treatment with rhBMP-7 alone exerted in poor reparative osteogenesis; nevertheless the use of rhBMP-7 and cancellous bone promoted a wider and earlier bone formation.
RhBMP-7 addition to culture medium did non induce higher proliferative rate, while it allowed the maintenance of the osteoblast phenotype. Autologous PRP stimulated cell proliferation in a dose-dependent manner.
Our results seem to support the use of rhBMP-7 in the treatment of bone nonunion. Anyway mechanical stability at the nonunion site and cancellous bone graft, as source of target cells for the growth factor, seem to be needed.

Key words: nonunion, bone tissue, osteoinduction, BMP, growth factors

Clinica Ortopedica, Università Politecnica delle Marche, Ancona; [1] Medicina Trasfusionale, Azienda Ospedali Riuniti, Ancona

Indirizzo per la corrispondenza:
Dott. Antonio Gigante, Clinica Ortopedica, Università Politecnica delle Marche, Via Tronto 10, 60020 Ancona

INTRODUZIONE

Nonostante i continui miglioramenti delle procedure chirurgiche utilizzate nel trattamento delle fratture e la sempre maggiore conoscenza dei meccanismi cellulari e molecolari che regolano i processi dell'osteogenesi riparativa, circa il 5-10% delle fratture va incontro a ritardo di consolidazione o a pseudoartrosi [1].
Numerosi sono i fattori eziologici che possono favorire lo sviluppo della pseudoartrosi e condizionarne il trattamento, che prevede diverse e non alternative opzioni di tipo funzionale, biofisico, meccanico e biologico, sebbene nessuna possa essere considerata ottimale, poiché differenti sono le problematiche alla base dei vari tipi di pseudoartrosi (atrofica, ipertrofica, infetta) [2 3].
Il trattamento biologico è caratterizzato dall'impiego di innesti ossei autologhi cortico-spongiosi, trapianti autologhi vascolarizzati o, come più recentemente descritto, da fattori di crescita (GFs) [4].
Riguardo a tali proteine osteoinduttive, l'oggetto di maggiore interesse da parte della ricerca scientifica è rappresentato dalle bone morphogenetic proteins (BMPs), come la BMP-7 umana prodotta con metodo ricombinante (rhBMP-7), di cui numerosi studi *in vitro* e *in vivo* hanno dimostrato l'elevata capacità di stimolare i processi riparativi dell'osso [5 6].
Più recentemente la ricerca e la clinica si sono interessate anche all'impiego di concentrati piastrinici (PRP), contenenti una varie-

gata quantità di GFs, e in particolare PDGF, TGF-b, BMPs, IGF, FGFb, VEGF, in differenti concentrazioni [7 8]. L'uso dei PRP permette la contemporanea disponibilità di più fattori di crescita, dei quali recenti studi in vivo hanno dimostrato positivi effetti sulla risposta osteogenetica [9]. Inoltre esso presenta il vantaggio dell'impiego di GFs autologhi e a costi contenuti.
Tuttavia l'utilizzo clinico di GF per la modulazione dei processi dell'osteogenesi riparativa è ancora caratterizzato da numerose problematiche non risolte, come la scelta del fattore di crescita più idoneo, la corretta dose di impiego, il carrier ottimale, la possibile combinazione di più fattori per ottenere un effetto sinergico, i tempi di applicazione dei GFs più efficaci. Va poi rilevato che gli effetti sia in vitro che in vivo su modelli animali sono ovviamente dati necessari ma non sufficienti a dimostrare l'efficacia terapeutica di tali sostanze nella patologia umana, in particolare in quelle malattie multifattoriali e croniche come le pseudoartrosi inveterate. Rimane quindi aperto il principale problema circa l'efficacia terapeutica e le indicazioni all'uso di queste sostanze.
Il presente lavoro riporta i risultati di uno studio sperimentale e di uno clinico sull'uso di GFs nel trattamento delle pseudoartosi inveterate.
Lo scopo dello studio clinico è stato la valutazione di alcuni casi di pseudoartrosi trattati mediante impiego di rhBMP-7 per la individuazione delle potenzialità terapeutiche, delle modalità e dei limiti di impiego di tale fattore.
Lo studio sperimentale ha valutato la proliferazione e la differenziazione dei diversi fenotipi cellulari (osteoblasto-simile, fibroblasto-simile e mesenchimale) che possono essere isolati nella sede della pseusoartrosi, dopo stimolazione con rhBMP-7 (rhOP-1) e PRP a differenti concentrazioni.

MATERIALI E METODI

Presso la Clinica Ortopedica di Ancona undici pazienti (8 maschi e 3 femmine), di età media pari a 46,1 anni (range: 19-73), affetti da pseudoartrosi sono stati reclutati nell'ambito di uno studio prospettico, dopo essere stati in precedenza sottoposti a vari interventi chirurgici, da un minimo di 2 ad un massimo di 7, con risultati insoddisfacenti. Otto pazienti sono stati trattati mediante l'impiego di rhBMP-7 (Osigraft·, Stryker) in associazione o meno ad innesto osseo spongioso autologo o ad aspirato midollare (tibia: 4 casi; ulna: 1 caso; omero: 1 caso; femore: 1 caso; radio: 1 caso). In tre casi di controllo è stato effettuato il solo innesto di tessuto osseo autologo (tibia: 2 casi; radio: 1 caso). In tutti i casi i principi del nostro trattamento hanno previsto la sintesi stabile e possibilmente in compressione del focolaio di pseudoartrosi, la cruentazione dei margini e la perforazione del canale midollare. I casi 1, 2, e 7 sono stati trattati mediante sintesi con fissazione esterna. Nel caso 3 è stata effettuata la sola apertura del focolaio di pseudoartrosi senza la rimozione del mezzo di sintesi endomidollare, posizionato in occasione di un precedente intervento chirurgico. Nei casi 4, 5, 6, 8, 1c, 2c e 3c è stata eseguita una sintesi con placca e viti.
Ad eccezione di due soli casi (3 e 2c), tutti gli interventi chirurgici sono stati caratterizzati dalla modifica dell'osteosintesi effettuata nel corso dei precedenti interventi.
Il trattamento biologico è consistito nell'applicazione di 1 fiala di Osigraft (3,5 mg di rhBMP-7) nella sede di pseudoartrosi. Nei casi 3 e 5 è stato utilizzato il solo fattore di crescita. Nei restanti casi la rhBMP-7 è stata aggiunta ad innesto osseo spongioso autologo. In tutti i controlli è stato utilizzato un innesto osseo autologo. Nei casi 2, 4, 7 e 1c il prelievo del tessuto osseo autologo è stato effettuato dalla cresta iliaca posteriore, mentre in tutti gli altri casi l'innesto è stato ottenuto mediante prelievo dalla cresta iliaca anteriore.
I pazienti sono stati valutati mediante follow-up clinico e radiografico a 1, 2, 4, 6, 8 e 12 mesi (Tab. II, III, IV).

Isolamento e caratterizzazione cellulare
Durante la procedura chirurgica sono stati prelevati da 5 pazienti frammenti bioptici di tessuto osseo spongioso, tessuto fibroso e campioni di aspirato midollare (età media: 35,6 anni; range: 19-53). Il tessuto osseo spongioso e i campioni di aspirato midollare sono stati prelevati dalla cresta iliaca (anteriore: 3 casi; posteriore: 2 casi); il tessuto fibroso è stato prelevato dalla sede di pseudoartrosi (tibia: 2 casi; radio: 2 casi; ulna: 1 caso).
I campioni di osso spongioso e tessuto fibroso sono stati trasportati in laboratorio in DMEM (Gibco, Italia) senza siero in condizioni di sterilità e successivamente posti in due Petri contenenti DMEM (Gibco, Italia) + antibiotici (1% streptomicina e penicillina) + antimicotico (1% fungizone) (Gibco, Italia) e sminuzzati con una lama da bisturi. Sono stati effettuati ripetuti lavaggi con la soluzione di DMEM + antibiotici (1% streptomicina e penicillina) + antimicotico (1% fungizone). Si è aggiunto nelle due petri nuovo DMEM senza siero contenente 0,25% (1 ml/10 ml) di Collagenasi tipo IA (Sigma, Italia) e si è lasciato il contenuto in incubazione per 80 minuti (frazionabili in 40, 20, 20 min). Si è rimosso il sovranatante e aggiunto DMEM-10% FBS (fetal bovine serum) (Gibco, Italia)

Tab. I. Suddivisione in gruppi delle tre popolazioni cellulari stimolate con i fattori di crescita.

Popolazione cellulare	Gruppi	Fattore di crescita aggiunto nel medium di coltura
Cellule osteoblasto-simili	O-controllo	Controllo positivo
	A	rhBMP-7 (1mg/ml)
	B	PRP (1%)
	C	PRP (10%)
	D	PRP (20%)
Cellule fibroblasto-simili	F- controllo	Controllo positivo
	A_1	rhBMP-7 (1mg/ml)
	B_1	PRP (1%)
	C_1	PRP (10%)
	D_1	PRP (20%)
Cellule mesenchimali	M-controllo	Controllo positivo
	A_2	rhBMP-7 (1mg/ml)
	B_2	PRP (1%)
	C_2	PRP (10%)
	D_2	PRP (20%)

per inibire la attività enzimatica. Le piastre di coltura sono state poste in incubatore a 37°C al 5% di CO_2 e 95% di O_2 e mantenute in DMEM-10% FCS. Una volta raggiunta la confluenza, le cellule sono state staccate dalle piastre di coltura con Tripsina (Sigma, Italia) al 2,5% e trasferite in fiasche di coltura da 75 cm^2 (Corning Inc, NY) dove è avvenuta la loro espansione. Il medium è stato cambiato ogni 3 giorni.
Al raggiungimento della confluenza gli elementi delle due popolazioni cellulari sono stati staccati dalle fiasche di coltura mediante tripsinizzazione. Quindi si è proceduto alla conta al microscopio ottico delle cellule in sospensione nella cameretta di Burker utilizzando la colorazione Tripan Blu.
I campioni di aspirato midollare sono stati trasportati in laboratorio in DMEM (Gibco, Italia) privo di siero e con aggiunta di anticoagulante in condizioni di sterilità. Le cellule mononucleate sono state separate dal volume di aspirato midollare mediante centrifugazione in soluzione a gradiente di densità (Ficoll-Sigma, Italy). È stata quindi effettuata la deplezione delle cellule CD45+ e glicoforina-A (GlyA)+ utlizzando microbiglie magnetiche (Miltenyi Biotec, Italia). Le cellule CD45-/GlyA- sono state poste in fiasche di coltura da 75 cm2 (Corning Inc, NY) con mesencult + supplemento (entrambi da StemCell Technologies Inc, BC, Canada) e 1% penicillina-streptomicina (Gibco, Italia) fino al raggiungimento della confluenza. Quindi le cellule sono state tripsinizzate ed espanse attraverso sei consecutivi passaggi in coltura. Ad ogni passaggio, le cellule sono state caratterizzate mediante sistema di citofluorimetria a flusso FACSCalibur (Becton Dickinson, CA, USA) utilizzando anticorpi specifici per i seguenti antigeni di superficie: CD3, CD34, CD14, CD45, CD90 and CD105 (Becton Dickinson). Si è proceduto alla conta al microscopio ottico delle cellule in sospensione nella cameretta di Burker utilizzando la colorazione Tripan Blu.

Colture cellulari
Le tre diverse popolazioni cellulari sono state seminate in piastre multiwells formate da 6 pozzetti (Nunc A/S, Denmark), per la valutazione della proliferazione (analisi spettrofotometrica della reazione all'MTT) e della differenziazione cellulare (analisi spettrofotometrica della produzione di ALP, analisi citochimica, analisi immunocitochimica).
Alcuni campioni sono stati stimolati mediante aggiunta di fattori di crescita autologhi e ricombinanti (Tab. I). I fattori di crescita sono state aggiunti al medium di coltura 24 ore dopo la semina delle cellule nelle piastre di coltura. La concentrazione della rhBMP-7 (Sigma, US) è stata stabilita in 1 µg/ml sulla base di una nostra precedente sperimentazione in vitro. Il PRP è stato ottenuto mediante processazione del sangue periferico prelevato dai pazienti presso il Dipartimento di Medicina Trasfusionale dell'Azienda Ospedaliero Universitaria Ospedali Riuniti di Ancona. Il PRP è stato utilizzato a tre diverse concentrazioni, rispettivamente 1%, 10% e 20% del medium di coltura, sulla base di una nostra precedente sperimentazione in vitro.

Crescita cellulare
Le popolazioni cellulari sono state seminate nelle piastre multiwells a 6 pozzetti (Nunc A/S, Denmark) nella seguente modalità: cellule osteoblasto-simili: 2x104 cell/well; cellule fibroblasto-simili: 104 cell/well; cellule mesenchimali: 104 cell/well.
La proliferazione cellulare è stata valutata a 3, 7, 14 e 21 giorni di coltura mediante la valutazione colorimetrica con MTT (methylthiazolyldiphenyl-tetrazolium bromide; thiazolyl blue) (Sigma, Italia). A ciascun tempo di coltura 5 mg/ml di soluzione MTT sono stati aggiunti in ogni campione. I campioni sono stati lasciati in incubazione per 3 ore. La soluzione è stata quindi rimossa e si è proceduto all'aggiunta di isopropanolo acidico (0,04-0,1 N HCl in isopropanolo puro) in ciascun campione per solubilizzare la colorazione. Ciascun campione è stato sottoposto ad analisi spettrofotometrica per la misurazione dell'assorbanza a 570 nm. Gli esperimenti sono stati condotti in duplicato. La proliferazione cellulare dei gruppi trattati con i fattori di crescita è stata valutata in percentuale del controllo.

Produzione di ALP
La produzione di fosfatasi alcalina delle tre popolazioni cellulari è stata valutata su lisato cellulare mediante impiego del Kit specifico (Kit Sigma). L'analisi dell'attività di fosfatasi alcalina è stata misurata a 3, 7, 14 e 21 giorni di coltura tramite analisi allo spettrofotometro per la misurazione dell'assorbanza a 410 nm. Gli esperimenti sono stati ripetuti in duplicato. La proliferazione cellulare dei gruppi trattati con i fattori di crescita è stata valutata in percentuale del controllo.

Analisi citochimica e immunocitochimica
È stata effettuata la valutazione citochimica e immunocitochimica di tutti i gruppi in ciascuna popolazione cellulare a 14 e 21 giorni di coltura. Le cellule sono state posizionate nelle multichambers e fissate mediante esposizione per 20 minuti a paraformaldeide al 4% in un tampone fosfato 0,1 M, a pH 7,4, a 4°C. Successivamente sono stati effettuati tre lavaggi con PBS (phosphate-buffered saline).
L'istochimica ha valutato la produzione di ALP (fosfatasi alcalina) (colorazione di Gomori) e la mineralizzazione della matrice (colorazione di Von-Kossa). Il medium di coltura (DMEM-10%FCS) delle multichambers contenenti le cellule osteoblasto-simili e fibroblasto-simili è stato addizionato con 5 mM di b-glicero-fosfato (β-GP) e 50 µgr/ml di acido ascorbico.
L'analisi immunoistochimica ha previsto il blocco dei legami non specifici mediante esposizione dei campioni ad una soluzione costitita da PBS e siero di capra al 3% a pH 7,4, for 30 minuti; i campioni sono stati incubati per 12 ore con anticorpi primari a 4°C. Le sezioni sono state successivamente incubate con i seguenti anticorpi: anticorpo anti-collagene I policlonale (Monosan, Netherlands), diluizione 1:150; anticorpo anti-collagene III monoclonale 1:100 (InnoGenex, San Ramon, CA); anticorpo anti-osteonectina monoclonale 10nM (Biodesign Int, ME, USA); anticorpo anti-osteocalcina monoclinale 1:500 (Tacara Bio Inc, Japan). Il sistema biotina-avidina perossidasi è stao usato come rivelatore. Immunoglobuline anti-rabbit e anti-mouse sono state utilizzate come controllo alle stesse diluizioni degli anticorpi primari. Sono stati effettuati tre lavaggi con una soluzione di 0,05 M Tris-HCl, a pH 7,6. I campioni sono stati infine analizzati al microscopio ottico (Leica Cambridge Ltd., UK).

Analisi statistica
Le differenze tra i gruppi relative alla proliferazione e alla proliferazione cellulare sono state valutate mediante analisi di varianza ad un fattore (ANOVA). Il livello di significatività statistica è stato fissato per $p<0,05$.

RISULTATI

Studio clinico
Nel caso 1 è stata osservata la consolidazione della frattura a 6 mesi dall'intervento chirurgico, con assenza di dolore sia in ortostatismo che in clinostatismo, carico completo senza ausili e piena ripresa della attività fisica. Nel caso 2 è stata ottenuta una soddisfacente ripresa del processo di osteoriparazione a 6 mesi dall'intervento chirurgico, con concessione di carico protetto. La consolidazione della frattura è stata raggiunta a 8 mesi dall'intervento chirurgico. Il carico completo è stato raggiunto a 12 mesi, con parziale recupero dell'attività fisica.
A 12 mesi dall'intervento nei casi 3 e 5, trattati con la sola rhBMP-7, si è osservata una scarsa osteogenesi riparativa.
I casi 4, 6 e 7 mostravano, a 12 mesi dall'intervento, un'evoluzione positiva del processo di riparazione, pur in assenza di fenomeni osteogenetici completi.
Nel caso 8 è stata osservata la consolidazione della frattura a 6 mesi dall'intervento chirurgico in assenza di limitazioni funzionali.
Nel caso 1C è stata osservata la completa riparazione della lesione a 8 mesi dall'intervento chirurgico e un totale recupero funzionale a 12 mesi.
Il caso 2C ha mostrato una buona ripresa del processo osteoriparativo a 6 mesi; la fusione ossea non è apparsa tuttavia completa a 12 mesi, nonostante l'assenza di limitazioni funzionali.
Nel caso 3C la consolidazione della frattura è apparsa completa dopo 6 mesi senza alcuna limitazione dell'attività fisica.

Studio sperimentale
La proliferazione delle cellule osteoblasto-simili è risultata maggiore nei gruppi A, B, C e D rispetto al controllo a 3 e 7 giorni di coltura, sebbene senza differenze significative ($p>0,05$) (Fig. 1). La proliferazione delle cellule fibroblasto-simili nei gruppi A_1, B_1, C_1 e D_1 è stata più elevata rispetto a quella osservata nel gruppo di controllo, senza differenze significative a 3, 7 e 14 giorni di coltura. La proliferazione delle cellule mesenchimali è risultata superiore al controllo in tutti i gruppi (A_2, B_2, C_2 e D_2) solo a 3 giorni di coltura ($p<0,05$), mentre sono stati osservati valori inferiori in tutti gli altri tempi di coltura (Fig. 2).
L'attività di fosfatasi alcalina delle cellule osteoblasto-simili è risultata sempre maggiore in tutti i gruppi trattati con i fattori di crescita rispetto al controllo. In particolare i valori maggiori sono stati osservati nei gruppi C e D a 3 e a7 giorni ($p<0,001$) (Fig. 3).
La produzione di ALP nei gruppi C_1 e D_1 è stata significativamente maggiore a tutti i tempi di coltura, particolarmente a 7 giorni ($p<0,001$). Anche nei gruppi C_2, D_2 sono stati osservati valori significativamente superiori rispetto al controllo, in particolare a 3 e a7 giorni Le cellule mesenchimali stimolate (Fig. 4).
L'analisi citochimica ha mostrato in tutti i gruppi la positività alla reazione di Gomori. La produzione di ALP appare più spiccata nelle cellule mesenchimali e nelle cellule osteoblasto-simili stimolate con rhBMP-7. Le cellule osteoblasto-simili presentano una spicca-

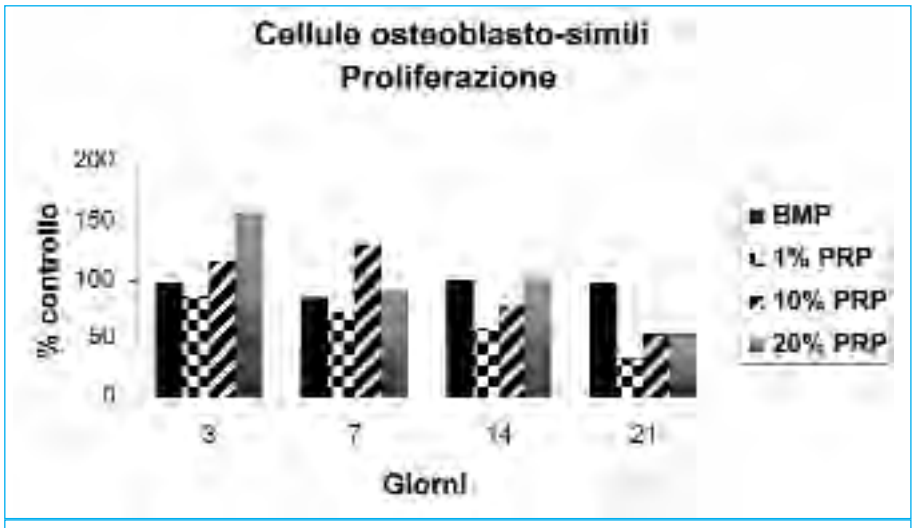

Fig. 1. Proliferazione delle cellule osteoblasto-simili dopo stimolazione con rhBMP-7 e PRP. I valori riportati sono in percentuale del controllo.

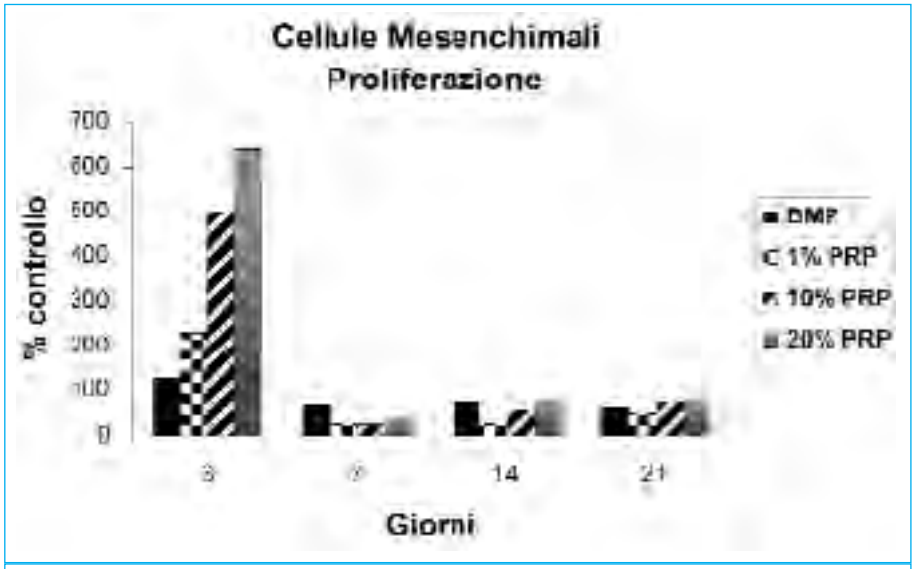

Fig. 2. Proliferazione delle cellule mesenchimali dopo stimolazione con rhBMP-7 e PRP. I valori riportati sono in percentuale del controllo.

ta immunoreattività per il collagene I, osteonectina e osteocalcina in tutti i gruppi. Le cellule fibroblasto-simili sintetizzano collagene I, mentre presentano una minore positività per gli anticorpi anti-osteonectina e anti-osteocalcina.
L'analisi immunocitochimica delle cellule mesenchimali stimolate con rhBMP-7 evidenzia la positività intracitoplasmatica per i markers del fenotipo osteoblastico, come l'osteonectina e l'osteocalcina.

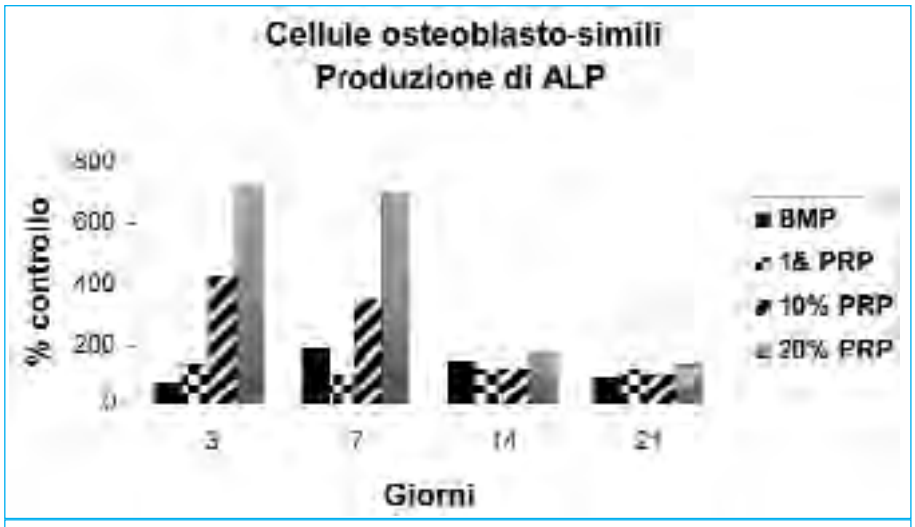

Fig. 3. Espressione di ALP delle cellule osteoblasto-simili dopo stimolazione con rhBMP-7 e PRP. I valori riportati sono in percentuale del controllo.

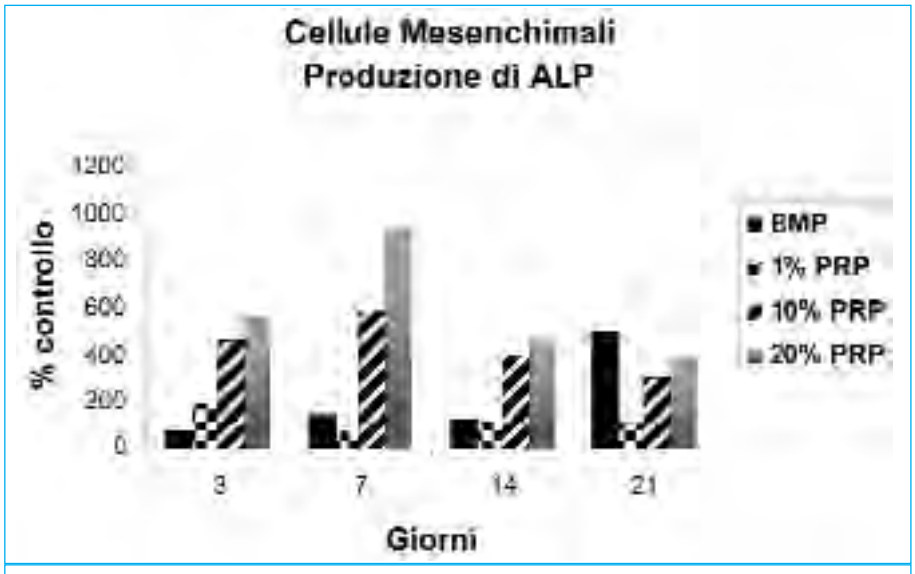

Fig. 4. Espressione di ALP delle cellule mesenchimali dopo stimolazione con rhBMP-7 e PRP. I valori riportati sono in percentuale del controllo.

DISCUSSIONE

I risultati dello studio clinico mostrano una scarsa osteogenesi riparativa nei casi trattati con rhBMP-7 senza aggiunta di cellule midollari o di innesto osseo spongioso. Al contrario l'implementazione del focolaio di pseudoartrosi con osso spongioso, ricco di cellule responsive alla rhBMP-7 [1], ha determinato una soddisfacente formazione di tessuto osseo riparativo.
Come riportato da precedenti studi, condizione necessaria affinché la rhBMP-7, analogamente ad altri sostituti ossei, possa favorire il processo osteogenetico è la presenza di una valida vascolarizzazione e di cellule osteoprogenitrici nella sede di impianto [10]. Tale obiettivo è stato da noi perseguito nel trattamento chirurgico di tutti pazienti, mediante l'asportazione del tessuto fibroso del focolaio di pseudoartrosi, la cruentazione dei monconi ossei e la perforazione del canale midollare. Tuttavia il fattore di crescita sembra favorire il processo osteogenetico solo in presenza di un innesto di tessuto osseo spongioso, finalizzato ad incrementare la concentrazione di cellule osteoprogenitrici nel focolaio di pseudoartrosi. Al contrario l'impiego della sola rhBMP-7 non appare sufficiente a stimolare la neoformazione ossea. I risultati clinici e radiografici più soddisfacenti sono stati infatti osservati nei pazienti trattati con rhBMP-7 associata ad innesto osseo spongioso, pur in assenza di rilevanti differenze rispetto al gruppo di controllo. Tale fenomeno non sembrerebbe in relazione ad una assenza di responsività delle cellule fibroblasto-simili del focolaio di pseudoartrosi; infatti Kloen et al. [1] hanno osservato che tale popolazione cellulare esprime i recettori per le BMPs e le proteine di trasduzione del segnale (pSmad 1), senza alcuna differenza rispetto alle cellule osteoblasto-simili del tessuto osseo spongioso sano.
La proliferazione delle cellule osteoblasto-simili, fibroblasto-simili e mesenchimali non ha mostrato un significativo incremento dopo la stimolazione con rhBMP-7. Infatti la BMP-7 stimola la differenziazione delle cellule osteoprogenitrici in senso osteoblastico e condroblastico, in rapporto allo stadio differenziativi della cellula target, ma non induce un aumento della proliferazione [4 11 12].
La stimolazione con PRP sembra invece stimolare la proliferazione delle cellule osteoblasto-simili, come riportato da vari autori [13 14]. Slater et al. [13] hanno osservato che l'aggiunta del PRP nel medium di coltura delle cellule osteoblasto-simili favorisce il mantenimento del fenotipo osteoblastico. I nostri dati confermano la capacità dei PRP di mantenere la differenziazione osteoblastica e di stimolare anche la proliferazione cellulare; in particolare la maggiore attività proliferativa è stata osservata nelle cellule mesenchimali indifferenziate con un effetto dose-dipendente. Tale fenomeno potrebbe essere spiegato con il possibile effetto sinergico dei numerosi fattori di crescita rilasciati dalle piastrine.
I limiti del presente studio rappresentati da numerose variabili, qua-

li il tipo e le differenti sedi di pseudoartrosi, i fattori predisponenti, i precedenti trattamenti chirurgici, oltre all'esiguità del numero dei casi trattati, rendono difficile discriminare il ruolo terapeutico svolto del fattore di crescita e non permettono di attribuire ai dati ottenuti una significatività statistica.
Tuttavia lo studio suggerisce che l'impiego della rhBMP-7 appare un'utile presidio nel trattamento delle pseudoartrosi inveterate atrofiche o dove sia altrimenti necessario un innesto massivo, ma richiede il contemporaneo impiego di cellule target, come quelle presenti nell'osso spongioso e nell'aspirato midollare. Inoltre dall'analisi dei casi emerge la necessità di garantire innanzitutto una valida stabilità meccanica del focolaio e di impiegare osso spongioso, fonte di cellule target per il fattore di crescita [15].

Fig. 5. Aspetto macroscopico e consistenza del concentrato piastrinico omologo al momento dell'impiego.

BIBLIOGRAFIA

1. Kloen P, Doty SB, Gordon E, Rubel IF, Goumans MJ, Helfet DL. *Expression and activation of the BMP-signaliong component in human fracture nonunions*. J Bone Joint Surg 2002;84-A:1909-18.
2. Hadjiargyrou M, McLeod K, Ryaby JP, Rubin C. *Enhancement of fracture healing by low intensity ultrasound*. Clin Orthop 1998;355S:S216-229.
3. Hayda RA, Brighton CT, Esterhai JL. *Pathophysiology of delayed healing*. Clin Orthop 1998;355S:S31-S40.
4. Lind M. Growth factor stimulation of bone healing. *Effects on osteoblasts, osteomies and implant fixation*. Acta Orthop Scand 1998;69(283 Suppl):1-37.
5. Cheng H, Jiang W, Phillips FM, Haydon RC, Peng Y, Zhou L, et al. *Osteogenic activity of the fourteen types of human bone morphogenetic proteins (BMPs)*. J Bone Joint Surg Am 2003;85-A:1544-52.
6. Salked SL, Patron LP, Barrak RL, Cook SD. *The effect of osteogenic protein-1 on the healing of segmental bone defects treated with autograft or allograft bone*. J Bone Surg 2001;83-A:803-16.
7. Kevy S, Jacobson M. *Preparation of growth factor enriched autologous platelet gel*. In: Abstract book of the 27th Annual Meeting of The Society for Biomaterials, Apr. 2001.
8. Landesberg R, Roy M, Glickman RS. *Quantification of growth factor levels using a simplified method of platelet-rich plasma gel preparation*. J Oral Maxillofac Surg 2000;58:297-300.
9. Kassolis JD, Rosen PS, Reynolds MA. *Alveolar ridge and sinus augmentation utilizing platelet-rich plasma in combination with freeze dried bone allograft: case series*. J Periodont 2000;71:1654-1661.
10. Friedlaeder GE, Perry CR, Cole D, Cook SD, Cierny G, Muschler GF, et al. *Osteogenic protein-1 (bone morphogenetic protein-7) in the treatment of tibial nounions. A prospective, randomized clinical trial comparing rhOP-1 with fresh bone autograft*. J Bone and Joint Surg Am 2001;83A(Suppl1-part II):S151-S158.
11. Asahina I, Sampath T, Hauschka P. *Human osteogenic protein-1 induces chondroblastic, osteoblastic, and/or adipocytic differentiation of clonal murine target cells*. Exp Cell Res 1996;222:38-47.
12. Wozney JM. *Overview of bone morphogenetic proteins*. Spine 2002;27(16S):2-8.
13. Slater M, Patava J, Kingham K, Mason RS. *Involvement of platelets in stimulating osteogenic activity*. J Orthop Res 1995;13:655-663.
14. Lucarelli E, Beccheroni A, Donati D, et al. *Platelet derived growth factors enhance proliferation of human stromal stem cells*. Biomateriali 2003;18:3095-3100.
15. Gigante A, Bevilacqua C, Cappella M, Greco F. *Bone morphogenetic protein-7 nel trattamento delle pseudoartrosi: indicazioni e limiti*. GIOT 2004;30(Suppl1):125-128.

G.I.O.T. 2006;32(suppl. 1):S137-S139

L'osteotomia nelle pseudoartrosi e nelle consolidazioni viziose del femore prossimale

G.F. Zinghi

LA PSEUDOARTROSI DEL COLLO FEMORALE

La frattura del collo del femore, che nell'età giovanile è giusto definire "lesione atipica", può imputarsi a circostanze patogenetiche differenti come la caduta accidentale, l'infortunio stradale, o il meccanismo da "durata". Anche oggi, simili affezioni possono evolvere fino alla pseudoartrosi o per la mancanza di una corretta diagnosi, o per una cattiva osteosintesi.
Nei soggetti giovani la pseudoartrosi del collo femorale può rappresentare un difficile problema di indicazione, soprattutto quando nasconde *in fieri* una necrosi ischemica dell'epifisi. Per porvi rimedio Putti e Pauwels hanno ideato due diversi tipi di osteotomia che in un lavoro del 1985 (Zinghi et al.) abbiamo sottoposto ad uno studio analitico, radiografico e clinico, valutandone i risultati.

OSTEOTOMIA D'APPOGGIO

Fu ideata da Putti nel 1938 con lo scopo di fornire alla rima di pseudoartrosi una mensola di sostegno che annullasse le forze di scivolamento. In pratica il taglio osteotomico doveva essere eseguito a livello intertrocanterico, il moncone diafisario veniva medializzato e la stabilizzazione era affidata all'apparecchio gessato. Una modifica sostanziale fu introdotta da Ruggieri e Salvagni nel 1966 che, partendo dalla vite di Putti, idearono una placca angolata per fissare in modo stabile l'osteotomia.
Questi AA introducevano, lungo l'asse del collo, una vite cervico-epifisaria che superava il piano di pseudoartrosi esercitando una valida presa sull'epifisi. Eseguita l'osteotomia, alla vite di Putti modificata veniva raccordata una placca angolata al fine di medializzare proporzionalmente la diafisi. Allo scopo era disponibile una serie di placche con ampia possibilità di scelta relativamente al grado di angolazione in varo-valgo, all'entità della medializzazione e al livello del taglio osteotomico.

OSTEOTOMIA VALGIZZANTE

Se correttamente eseguita e accompagnata da un grado proporzionale di lateralizzazione (Pauwels, Bombelli), può fornire risultati eccellenti. Essa può risolvere meccanicamente il problema della pseudoartrosi, compensando anche, e in modo proporzionale, l'accorciamento. L'osteotomia è indicata nei soggetti giovani, una volta esclusa la presenza di una necrosi epifisaria e per questo deve essere preceduta da uno studio clinico e strumentale accurato (RMN).
L'osteotomia intertrocanterica cuneiforme a base esterna cambia l'orientamento della rima di pseudoartrosi, rendendola perpendicolare alla forza risultante R. L'inclinazione ideale da conferire al piano di frattura è di circa 20° rispetto all'orizzontale: solo così le forze in taglio potranno realizzare quella compressione assiale sul focolaio che condurrà alla guarigione.
Per rendere chiaro il concetto, è bene rifarsi alla figura di Otto Fischer che riproduce la fase 16 della deambulazione durante l'appoggio uni-podalico. Nel disegno, l'apofisi trasversa di L4, verso l'arto che oscilla, è il punto di passaggio (S5) della forza K dovuta alla gravità e perpendicolare al suolo. Essa può essere quantificata sottraendo il peso dell'arto che oscilla a quello totale del corpo.
M è la risultante di tutte le componenti muscolari che agiscono come un sistema-tirante sul femore prossimale: i pelvi-trocanterici e il tensore della fascia lata. R rappresenta invece la risultante tra K e M e, attraversato il centro di rotazione dell'epifisi, diverge in basso e all'esterno rispetto all'asse del collo femorale con un'obliquità di 16°.
Sostanzialmente con il planning preoperatorio bisogna stabilire:
– *il cuneo osteotomico da togliere*
– *l'entità della lateralizzazione (fino ad un massimo di 3-4 cm).*
L'osteotomia, rigorosamente intertrocanterica, deve essere perpendicolare all'asse femorale e ad almeno 2 cm di distanza dall'alloggiamento della lama-placca.
Per valutare correttamente il cuneo osseo da asportare sul radiogramma in AP, eseguito in massima rotazione interna, si calcola l'angolo formato dal piano di pseudoartrosi e dalla perpendicolare all'asse diafisario.
Concludendo (vedi disegno) bisogna prendere in considerazione 3 grandezze vettoriali:
– la perpendicolare all'asse anatomico del femore (A);
– la perpendicolare ad R (B);
– la rima di pseudoartrosi (C).
Le linee A e B sono una costante e incontrandosi formano un angolo di 20°. La linea C è una variabile e assume valori diversi a seconda dell'obliquità del piano di scivolamento.
Il cuneo osseo da rimuovere, perché R possa divenire normale al piano di pseudoartrosi, viene valutato in base al valore dell'angolo tra C e B.

LA PSEUDOARTROSI METADIAFISARIA

Rileggendo gli studi di Pauwels e osservando la figura di Otto Fischer che riproduce la fase 16 della deambulazione, si può comprendere il notevole coefficiente di sollecitazione cui soggiace la corticale interna del femore nel suo tratto prossimale. Questo ci induce a fare alcune considerazioni:
– durante le manovre di osteosintesi (per intenderci quando si usa la placca) la corticale interna deve essere reintegrata o con la fissazione del piccolo trocantere o con un innesto osseo;
– l'angolo cervico-diafisario deve essere ripristinato facendogli assumere un valore normale.

L'indicazione all'osteosintesi endomidollare deve essere posta con cautela ed è da riservarsi comunque alle pseudoartrosi della diafisi prossimale con rima comprimibile e con un buon trofismo osseo: essa è da escludersi se il frammento prossimale è portico.
Seguendo, in linea di massima, i criteri di classificazione delle fratture del femore laterale secondo Briot, abbiamo distinto queste forme di pseudoartrosi in 3 tipi: *pertrocanteriche, intertrocanteriche, sottotrocanteriche*.

Pseudoartrosi pertrocanterica (PP)
In queste lesioni il planning preoperatorio ha uno scopo preciso: quello di calcolare preventivamente il cuneo a base supero-esterna da rimuovere. Il gesto mira a ripulire il focolaio per asportare ogni traccia di tessuto necrotico e a ristabilire il normale angolo cervico-diafisario. Valutata l'ampiezza della resezione, con la sega oscillante e con scalpelli taglienti si rimodella il focolaio in modo che le superfici osteotomiche siano pianeggianti e costituite da tessuto osseo sano e sanguinante.
All'occorrenza, prima di introdurre la lama della placca a 95°, si può eseguire una sintesi provvisoria con qualche filo AO.
Per una buona tenuta dell'impianto è bene che il punto di introduzione della lama corrisponda all'apice del gran trocantere e che la coda della placca sia un po' discosta dalla diafisi in modo da conferire al montaggio una buona tensione in valgismo.

Pseudoartrosi intertrocanterica (PI)
Se il piano di pseudoartrosi è situato nel tratto compreso tra base del collo e piccolo trocantere, vi è indicazione ad una resezione che ricalca fedelmente il piano di osteotomia di Pauwels. Questo permette di mantenere o di ripristinare l'angolo cervico-diafisario come descritto a proposito della pseudoartrosi del collo femorale. È importante sottolineare che, quando è necessario, la diafisi può essere generosamente lateralizzata purché venga mantenuto un contatto tra le superfici osteotomiche di almeno 1 cm^2. Praticata la resezione, si prepara l'alloggiamento per la placca di Bombelli a 130° sulla guida dell'apposita squadra preventivamente scelta. La manovra ripete l'ultima fase dell'osteotomia di Pauwels cercando, con la lateralizzazione proporzionale, di ripristinare la geometria del profilo trocanterico.
In sostanza la tecnica dell'intervento trasforma la rima di pseudoartrosi in piano di osteotomia in modo da:
– restituire al collo femorale il giusto angolo di inclinazione;
– lateralizzare la diafisi per compensare, per quanto possibile, l'accorciamento.

Pseudoartrosi sottotrocanterica (ST)
Nelle forme serrate e allineate (o allineabili) il focolaio di pseudoartrosi può essere messo in compressione con una sintesi extrafocale di buona qualità. Nelle forme lasse si impone invece la resezione del focolaio, asportando il tessuto osseo necrotico, rimodellando i frammenti e apponendo, sul versante mediale della rima di pseudoartrosi, una stecca di osso corticale. L'innesto, raccordato alla placca per mezzo delle viti, accresce la stabilità del montaggio

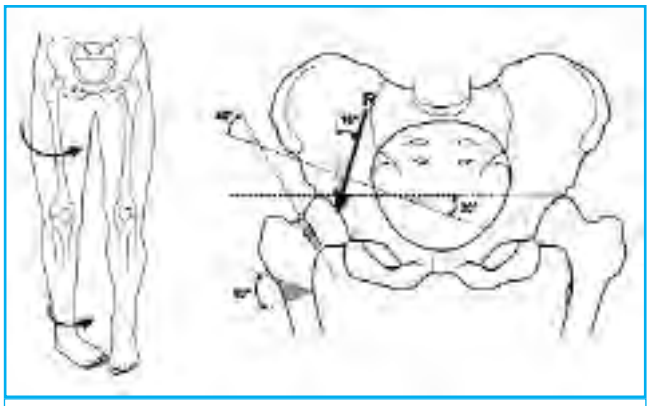

Fig. 1.

proteggendo il versante *debole* della frattura dalle pericolose sollecitazioni in flessione e in rotazione.
La tecnica d'osteosintesi ripete i principi generali esposti negli altri capitoli, partendo dallo studio del piano di pseudoartrosi e realizzando i tipi di impianto più vantaggiosi (compressione assiale, osteosintesi interframmentaria diretta o attraverso la placca di neutralizzazione ecc.).
L'alloggiamento cervico-epifisario deve essere preparato secondo i dettami dell'osteosintesi AO con l'apposito scalpello e con la squadra da 90° valutando con precisione la lunghezza da conferire alla lama che deve essere introdotta nel quadrante inferiore della testa femorale (zona di maggior tenuta).
La compressione assiale può essere esercitata dalla placca stessa che viene messa in tensione agendo sull'apposito tenditore o sui fori ovali.
Se il piano di pseudoartrosi è sufficientemente obliquo, la vite interframmentaria deve precedere l'applicazione della placca che assume in tal caso le caratteristiche di un impianto di neutralizzazione.

CASISTICA E RISULTATI

La nostra casistica comprende 34 pseudoartrosi del collo femorale (20 femmine, 14 maschi). Di esse 21 erano state sottoposte ad osteotomia d'appoggio secondo Putti e controllate a oltre 20 anni, 13 ad osteotomia di valgo-lateralizzazione secondo Pauwels (queste ultime controllate a oltre 10 anni). Nel secondo gruppo di pazienti l'età era compresa tra un minimo di 16 ed un massimo di 34 aa. Nella prima serie l'età si estendeva da 28 a 66 aa. perché a quel tempo non esistevano alternative chirurgiche all'osteotomia. Questo materiale di studio ci ha permesso di eseguire un'analisi comparativa sui risultati ottenuti in ambedue le metodiche (vedi grafico).
Tutte le pseudoartrosi del collo femorale sottoposte a controllo sono guarite entro un lasso di tempo assai ristretto (4-5 mesi dall'intervento), indipendentemente dal tipo di osteotomia eseguito. Sotto il profilo funzionale invece la differenza tra le due metodiche è risultata sostanziale.

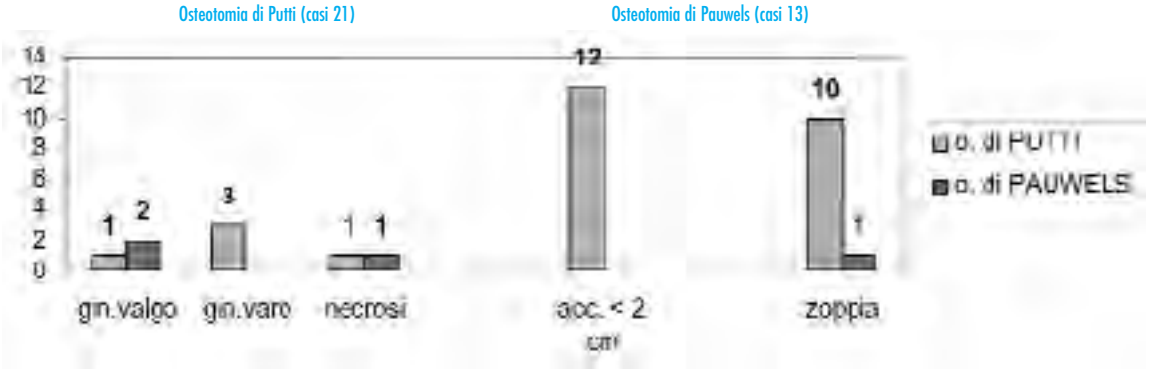

Fig. 2.

Nell'osteotomia di Putti l'accorciamento dell'arto è stato quasi sempre sensibile (in nessun caso inferiore ai 2 cm); oltre a ciò, anche a distanza di anni, si è apprezzato in quasi tutti i pazienti un grado variabile di zoppia (Trendelemburg).
Nell'osteotomia valgizzante, quando il metodo ha aderito agli schemi preoperatori, dopo una breve parentesi di insufficienza funzionale, il risultato clinico è stato sempre eccellente e l'accorciamento pressoché irrilevante.
In ambedue le metodiche si è vista una necrosi epifisaria verosimilmente "in fieri" al momento dell'atto chirurgico; per questo, se possibile, è bene far precedere l'indicazione chirurgica da una RMN.
La presenza di un ginocchio valgo o varo di compenso è stata imputata ad una inadeguata tecnica dell'osteotomia: si ricorda in proposito che, ai fini di un corretto asse funzionale del ginocchio, l'osteotomia d'appoggio deve avere un grado proporzionale di medializzazione, l'osteotomia di Pauwels deve essere lateralizzata.
Abbiamo trattato complessivamente 17 casi di pseudoartrosi del femore prossimale, distinti secondo i 3 tipi di configurazione anatomo-radiografica sotto citati.
La Tabella I è stata realizzata studiando il piano di pseudoartrosi e cercando di adeguarlo al tipo di osteosintesi.
Tutti i pazienti sottoposti a questo protocollo terapeutico sono guariti tranne un caso che è andato incontro ad una rifrattura ed è sfuggito al nostro controllo.

CONSOLIDAZIONI VIZIOSE

Sono particolarmente frequenti le viziose consolidazioni in varismo, flessione e intra-extrarotazione.
Nei soggetti in età avanzata ogni tipo di varismo deve essere corretto chirurgicamente per prevenire la frattura da durata del collo del femore.

Tecnica chirurgica
Per correggere il varismo si deve eseguire uno schema preoperatorio valutando il cuneo osseo da rimuovere su un radiogramma in massima intrarotazione e in AP.
Disinserito il vasto esterno dal setto intermuscolare e dal piano osseo, si introduce un filo guida dalla regione trocanterica lungo l'asse del collo secondo l'angolazione prestabilita (vedi capitolo delle pseudoartrosi) e su questa direzione viene introdotto lo scalpello con la guida-slitta. La placca viene applicata una volta rimosso il cuneo a base esterna precedentemente calcolato.
Per correggere la rotazione e la flessione, la migliore valutazione è quella clinica.
Possono venire utilizzate, a seconda del tipo di deformità, sia le placche condiliche, sia quelle a 130° da valgizzazione.
La lateralizzazione proporzionale della placca a 130° compensa, seppure parzialmente l'accorciamento.

Tab. I.

Sede	Piano di pseudoartrosi	Tipo di trattamento	Casi
trocanterica	obliquo	placca condilica	5
intertrocanterica	orizzontale	placca a 130°	7
sottotrocanterica	orizzontale-obliquo	placca condilica	5

G.I.O.T. 2006;32(suppl. 1):S140-S143

Trattamento miniinvasivo con placche LCP delle fratture diafisarie e/o metadiafisarie di gamba

Minimally invasive plate osteosynthesis with LCP plate in the treatment of diaphiseal or metaphiseal tibial fractures

N. Annicchiarico, A. Pace[1], R. Fagetti, C. Marolda, M. Broggi

RIASSUNTO

Il trattamento delle fratture di gamba specie delle diafisarie è l'inchiodamento endomidollare (alesato o non) ma in casi particolari (canale stretto, fratture con estensione metafisaria e/o epifisaria) l'osteosintesi mini-invasiva (MIPO) con fissatore interno (placca LCP e viti autobloccate) può rappresentare una valida alternativa con minori complicanze (gonalgie e malallineamenti).

Parola chiave: MIPO LCP fissatore interno

SUMMARY

The treatment af tibial diaphyseal fractures is intramedullary nailing (reamed or not) but in some cases (narrow canal, fracture with methaphiseal or epiphiseal extension) MIPO (minimal invasive plate osteosynthesis) with internal fixator (LCP plate with locked screws) can be an altervative technique with lesser complications (anterior knee pain and malunion).

Key words: MIPO LCP internal fixator

INTRODUZIONE

Le fratture di gamba in genere necessitano di un trattamento chirurgico di riduzione e sintesi (placca, chiodo, fissatore esterno, fissatore interno) in rapporto al tipo di frattura, alla sua localizzazione, alle condizioni dei tessuti molli e dello stesso paziente.
Il chiodo endomidollare rappresenta il gold standard per le fratture diafisarie con indicazioni ampliate anche per le metadiafisarie (prossimali o distali).
In casi particolari (canale stretto, malformazioni) o in localizzazioni distali (diafisi-metafisi) ove più frequentemente si possono verificare malallineamenti (deviazione assiale e/o rotazionale) e gonalgie nel punto di inmgresso del chiodo, il trattamento con placche a stabilità angolare e tecnica MIPO (minimal invasive plate osteosynthesis) rappresenta una valida alternativa con ottimi risultati clinici e radiografici.

SOC Ortopedia e Traumatologia, Ospedale di Chiavenna (SO), Azienda Ospedaliera della Valtellina e Valchiavenna; [1] Fondazione Istituto San Raffaele, G. Giglio, Cefalù (PA)

Indirizzo per la corrispondenza:
Dr. Nicola Annicchiarico, Via Andres 16, 23037 Tirano (SO)

TECNICA CHIRURGICA

Quando le condizioni dei tessuti molli sono ideali, il paziente viene operato su letto piano con il controllo ampliscopico e fascia ischemica.
Il piano preoperatorio deve essere meticoloso e prevedere la corretta tattica e tecnica chirurgica (prima le viti tradizionali e poi le autobloccate).
Se pianificata la sintesi del perone, deve essere eseguita per prima (placca 1/3 tubulare o LCP da 3.5 stretta).
La riduzione preoperatoria della frattura di tibia deve essere indiretta (trazione manuale, joy stick, distrattore) e poi dopo aver misurato la placca da utilizzare si esegue la incisione cutanea di 2-4 cm (nel 3° prossimale può essere mediale o laterale mentre nelle fratture medio distali solo mediale).
La placca viene fatta scivolare dopo aver preparato il tunnel, si fissa provvisoriamente e dopo il controllo scopico nelle 2 proiezioni, la fissa in modo definitivo tramite piccole incisioni in corrispondenza dei fori combinati (Fig. 1 Passaggi chirurgici).
Il bloccaggio finale delle viti autobloccate deve essere sempre fatto a mano con il cacciavite dinamometrico.
Il giorno successivo all'intervento inizia il programma riabilitativo ed il carico viene deciso in base alla evoluzione radiografica.

CASISTICA

Con questa tecnica chirurgica abbiamo trattato e valutato 25 fratture di gamba, 21 uomini e 4 donne, di età variabile dai 14 ai 78 anni, così distribuite secondo la classificazione AO (42-43 tipo A-B-C).
In tutti i casi abbiamo eseguito la profilassi tromboembolica con eparina a basso peso molecolare e la short antibiotico terapia.
L'intervento è stato eseguito dopo 2-7 giorni dal ricovero ed in tutti i casi il programma riabilitativo è iniziato dal 1° giorno postoperatorio.
Tutte le fratture sono guarite in un periodo di tempo variabile da 16 a 32 settimane senza nessuna complicanza con deviazioni angolari

misurate radiograficamente minori di 10° ed una funzionalità completa del ginocchio e della caviglia.
In 6 casi abbiamo evidenziato una certa sporgenza sottocutanea della placca (mediale).
In 5 casi abbiamo rimosso i mezzi di sintesi senza problemi.

DISCUSSIONE

Inchiodamento
L'inchiodamento endomidollare è il trattamento di scelta delle fratture diafisarie di tibia anche se complicanze quali malallineamenti e gonalgie nel punto di ingresso del chiodo sono riportate in letteratura già dal 1991.
Secondo Koval et al. [1] questa procedura chirurgica comportava al follow-up un 58% di complicanze che per Court-Brawn et al. [2] erano per un 56,2% di dolore anteriore al ginocchio, presente a riposo nel 33,7% e più frequente nei pazienti più giovani, spesso associato a limitazione funzionale.
Bonnevialle et al. [3] nel 1998 riportava con studio TAC retrospettivo una percentuale del 23% di difetti torsionali e/o accorciamento rispetto all'arto controlaterale anche se non vi erano segni clinici di artrosi del ginocchio e/o della caviglia: comunque era necessario uno studio più a lungo termine per una esatta valutazione.
Nel 1998 Richter et al. [4] consigliva la sintesi con placca del perone nelle fratture distali di tibia prima di eseguire l'inchiodamento della tibia per avere meno disallineamenti.
Nel 2002 Kahn et al. [5] concludeva che la malrotazione dopo l'inchiodamento di tibia è raramente documentata e per questo motivo ha una incidenza più alta di quanto riportato e può causare alterazioni funzionali che non sono stati ancora ben studiati.
Nello stesso anno Boucher et al. [6] riportava un 75% di malpositioni con uno studio tridimensionale che comunque non vuol dire sempre malfunzione articolare.
Nel 2004 Puloski et al. [7] sempre con uno studio TAC evidenziava un 22 % di malrotazioni oltre 10°.
Nel 2005 Vaisto et al. [8] confermava il dolore cronico anteriore al ginocchio (67%) come la complicanza maggiore dell'inchiodamento di tibia con fenomeni tendinitici indipendenti dall'approccio usato (para o transtendineo).
Nel 2004 Bombaci et al. [9] paragonando l'inchiodamento tibiale con l'osteosintesi con

Fig. 1. Passaggi chirurgici: misurazione placca, preparazione e scorrimento sottocutaneo placca, campo chirurguco finale. Al centro mobilizzazione precoce (paziente Figura 2)

Fig. 2. Quadro radiografico iniziale e a 22 settimane. Clinica.

placca concludeva che l'osteosintesi era più indicata per le fratture semplici (più rapida guarigione) mentre l'inchiodamento, più rispettoso della biologia, era indicato per le fratture comminute.
Secondo Dogra et al. [10] il 31% dei pazienti trattati con inchioadamento tibiale si riteneva insoddisfatto.

OSTEOSINTESI

Nel 1997 Ruedi et al. [11] popularizzava la riduzione indiretta delle fratture e Helfet [12] riportava i primi risultati sul trattamento miniinvasivo con placca percutanea delle fratture distali di tibia (meno complicanze più rapida guarigione per maggior rispetto delle parti molli).
Nel 2001 Frigg R. realizzava la placca LCP (loocking compression plate) con il foro combinato che permetteva di utilizzare oltre alle viti standard, tradizionali anche quelle autobloccate.
Questo rappresentava una rivoluzione nell'osteosintesi con placca: viti a stabilità angolare, sintesi elastica con lungo braccio di leva (Fissatore Interno Bloccato), Schutz et al. [13].
Con questo sistema si rispetta la vascolarizzazione periostale con meno perdita di riduzione primaria e secondaria e miglior pull-out delle viti (maggior tenuta anche nell'osso osteoporotico), con una sintesi elastica della frattura (più fisiologica) e la possibilità di inserzione percutanea, mini-invasiva senza dover modellare accuratamente la placca.

Da allora il trattamento chirurgico delle fratture di gamba con placca ha ripreso un nuovo impulso rispetto all'inchiodamento specie nei casi in cui questo (inchiodamento) appare più critico (canale stretto o deformato, fratture metafisarie o fratture diafisarie con estensione meta epifisarie).
Ed i primi risultati riportati in letteratura sono stati incoraggianti: ottima funzionalità del ginocchio, della caviglia e poco malallineamento, Ryf et al. [14], Sommer et al. [15].

CONCLUSIONI

Il trattamento con chiodo endomidollare delle fratture di tibia può portare come complicanze il malallineamento e la gonalgia.
In letteratura esistono diverse linee guida circa il grado di malallineamento accettabile: si va da < di 5° di deviazione su tutti i piani fino a 20° (non tutti gli autori sono però d'accordo).
Sicuramente la correlazione tra deviazioni accettabili e risultati funzionali non è chiaramente documentata anche se spesso il ginocchio e la caviglia funzionano bene.
L'osteosintesi mini-invasiva (MIPO) con placca LCP delle fratture di tibia permette di rispettare la biologia dei tessuti molli (inserzione per cutanea della placca) e del focolaio di frattura (riduzione indiretta), con riduzione del danno alla vascolarizzazione ossea (non compressione della placca sull'osso) e grazie alla stabilità

Fig. 3. Rx iniziali a 32 settimane al centro e a 12 mesi a dx dopo rimozione LCP. Campo chirurgico, clinica.

Fig. 4. Rx iniziali, controllo rx e clinica a 24 settimane a dx.

angolare delle viti autobloccate ed al lungo braccio di leva del costrutto (fissatore interno) permette di realizzare una fissazione elastica o se necessario rigida (viti standard, fratture epifisarie) con ottimi risultati clinici e radiografici (meno malallineamenti e gonalgie rispetto all'inchiodamento) purchè si realizzi un meticoloso planning preoperatorio, una corretta tecnica e tattica chirurgica.

BIBLIOGRAFIA

1. Koval KJ, Clipper MF, Brumback RJ, Eleison PS Jr, Poksa A, Bathon GH. *Complications of reamed intramedullary nailing of the tibia*. J Orthop Trauma 1991;5:184-9.
2. Court-Brawn CM, Gustilo T, Shaw AD. *Knee pain after intramedullary tibial nailing: its incidence, etiology and outcome*. J Orthop Trauma 1997;11:103-105.
3. Bonnevialle P, Andrieu S, Bellumore Y, Challe JJ, Rongières M, Mansat M. *Torsional abnormalities and length discrepancies after femoral and tibial shaftnailing: Measurement by computed tomography*. Rev de Chiru Orthop. 1998;84:397-410.
4. Richter D, Hahn MP, Laun RA, Ekkernkamp A, Muhr G, Osterman G. *Ankle para-articular fracture: Is osteosynthesis with tibial nail unreamed intramedullary. Nail adequate?* Chirurg 1998;69:563-70.
5. Kahn KM, Beals RK. *Malrotation after locked intramedullary tibial nailing: three case reports and review of the literature*. J Trauma 2002;53:549-52.
6. Boucher M, Leone J, Pierrynowski M, Bhandari M. *Three-dimensional assessment of tibial malunion after intramedullary nailing: a preliminary study*. J Orthop Trauma 2002;16:473-483.
7. Puloski S, Romano C, Buckley R, Powell J. *Rotational malalignment of the tibia following reamed intramedullary nail fixation*. J Orthop Trauma 2004;18:397-402.
8. Vaisto O, Toivanen J, Paakkala T, Jarvela T, Kannus P, Jarvinen M. *Anterior knee pain after intramedullary nailing of a tibial shaft fracture: an ultrasound. Study of the patellar tendons of 36 patients*. J Orthop Trauma 2005;19:311-316.
9. Bombaci H, Generi B, Gorgec M, Kafadar A. *A comparison between intramedullary nailing and plate-screw fixation in the treatment of tibial diaphysis fractures*. Acta Orthop Traumatol Turc 2004;38:104-9.
10. Dogra AS, Ruiz AL, Marsh DR. *Late outcome of isolated tibial fractrures treated by intramedullary nailing: the correlation between disease-specific and generic outcome measures*. J Orthop Trauma 2002;16:245-9).
11. Ruedi TP, Sommer C, Luetenegger A. *New technique in indirect reduction of long bone fractures*. Clin Orthop Relat Res 1998;347:27-34.
12. Helfet DL, Shonnard PY, Levine D, Borrelli J Jr. *Minimally invasive plate osteosynthesis of distal fractures of tibia*. Injury 1997; 28(Suppl1):A42-7.
13. Schutz M, Sudkamp NP. *Revolution in plate osteosynthesis:new internal fixator*. J Orthop Sci 2003;8:252-8.
14. Ryf C, Gotsch U, Perren T, Rillmann P. New surgical treatment procedures in fractures of the distal tibia (LCP, MIPO). The Umsch 2003;60:768-75.
15. Sommer Ch, Bereiter H. *Actual relevance of minimal invasive surgery in fracture treatment*. Ther Umsch 2005;62:145-51.

G.I.O.T. 2006;32(suppl. 1):S144-S147

Il trattamento delle fratture complesse di tibia

Treatment of complex tibial fractures

G. Sessa, R. Varsalona, G. Salvo

RIASSUNTO

Le fratture diafisarie di tibia sono fra le lesioni più comuni delle ossa lunghe. A dispetto del concetto che le fratture tibiali sono spesso difficili da trattare, la maggior parte delle fratture diafisarie sono a bassa energia con minimo danno delle parti molli. Uno studio epidemiologico condotto nel Regno Unito da Court-Brown e McBirnie ha evidenziato che le fratture tibiali erano chiuse per il 76,5% e che erano tipo Tscherne C1 per il 53,6%. Questi dati dimostrano come le fratture complesse siano lesioni relativamente rare. Tuttavia, l'alta velocità di alcuni motoveicoli o automobili e la crescente popolarità di alcuni sport estremi contribuiscono all'incremento delle fratture complesse di tibia nella società di oggi. Le lesioni associate (mortificazione delle parti molli, gravi esposizioni, perdita di parti molli ed ossee, polifratturati, lesioni vascolari, ecc.) condizionano le modalità del trattamento.

Parole chiave: complesse, tibia, ricostruzione

SUMMARY

Tibial shaft fractures are the most common long-bone fracture. Despite the perception that tibial fractures are often difficult to treat, the majority of diaphyseal tibial fractures are low-energy injuries with relatively minor degrees of soft-tissue injury. Court-Brown and McBirnie performed an epidemiological study in the United Kingdom and found that 76.5% of tibial fractures were closed and 53.6% were Tscherne C1. These data demonstrate that severe fractures are relatively rare. But, the high-speed lifestyles with motor vehicles, snowmobiles, and motorcycles and the growing popularity of extreme sports contribute to the increasing occurrence of complex tibial shaft fractures in today's society. The associated lesions (blunted skin, open fractures, bone and soft-tissue loosening, multi-fractures, vascular lesions, etc.) determine the way and the type of treatment.

Key words: complex, tibia, reconstruction

INTRODUZIONE

Le fratture della diafisi tibiale sono fra le lesioni più comuni delle ossa lunghe e sono responsabili di significativa perdita di produttività ed aumento delle spese sanitarie. La maggior parte di esse sono il frutto di traumi a bassa energia, così come dimostrato da un interessante studio epidemiologico condotto nel Regno Unito da Court-Brown e McBirnie, il quale evidenziò che le fratture tibiali erano chiuse per il 76,5% e che erano tipo Tscherne C1 per il 53,6%. Tuttavia le fratture ad alta energia, pur non essendo così frequenti, presentano diverse difficoltà sia dal punto di vista anatomo-patologico sia da quello delle modalità di trattamento.

I sistemi classificativi descrivono il rapporto fra tipo di frattura e meccanismo traumatico: una rima spiroide è causata da una torsione; una rima obliqua o trasversale è causata da una flessione, spesso per trauma diretto; una frattura segmentaria o trasversale altamente comminuta è causata da uno schiacciamento. Il gruppo AO/ASIF ha seguito tale schema, suddividendo le diafisi in tre gruppi e relativi sottogruppi, in base all'ordine crescente di gravità, in relazione alla complessità morfologica della frattura, alla difficoltà prevista di trattamento ed alla prognosi, distinguendo così le fratture in semplici, con frammenti a farfalla o a cuneo, e complesse.

Tuttavia, è riduttivo definire le fratture "complesse" di tibia solo in base alla pluriframmentarietà della lesione scheletrica, ma è necessario considerare in questo gruppo, secondo quanto pubblicato da Collinge C. (*Temporary External Fixation for the treatment of High-Energy Fractures*, OTA 2003) le fratture esposte, le fratture associate ad una sindrome compartimentale, ad una lesione vascolare, con una "*Mangled Extremity*" molto severa, con estensione periarticolare, ed in pazienti polifratturati e politraumatizzati.

Esse hanno sempre rappresentato una sfida impegnativa per il chirurgo ortopedico che si trova ad affrontare tali lesioni, non solo perché sono difficili da trattare, ma anche perché il costo di un non adeguato trattamento è alto sia in termini di complicanze (pseudoartrosi, infezioni, ecc.), sia in termini di disabilità del paziente, sia in termini economici.

MATERIALE E METODO

Presso l'Istituto di Clinica Ortopedica e Traumatologica dell'Università di Catania, negli anni compresi tra il 2000 ed il 2005, sono state trattate 481 fratture diafisarie di tibia in 473 pazienti (358 maschi e 115 femmine), la cui età media era di 34,3 aa. (min. 16 aa., max. 77 aa.). Esse rappresentavano il 10,84% di tutte le fratture ed il 78,1% del segmento tibia. Fra le fratture diafisarie di tibia 52 erano "complesse" (10,8%).

Le indicazioni per fratture "complesse" diafisarie di tibia sono state quelle pubblicate da Collinge.

Tutti i pazienti erano vittime di traumi ad alta energia. Fra le cause, i traumi della strada costituiscono l'evenienza più comune, come si può notare dalla Tabella I.

Dipartimento di scienze medico-chirurgiche, Sezione Ortopedia e Traumatologia, Università di Catania

Tab. I.

Cause	
Incidente con motociclo	15 (28%)
Incidente con veicolo a motore	13 (24%)
Cadute	7 (13%)
Pedoni investiti da automobili	6 (12%)
Lesioni da schiacciamento	4 (8%)
Lesioni da arma da fuoco	2 (4%)
Altro	5 (11%)

Tab. II.

Classificazione AO	Casi 52
42 A1	3
42 A2	4
42 A3	2
42 B1	6
42 B2	9
42 B3	7
42 C1	9
42 C2	7
42 C3	5

Tab. III.

Classificazione di Gustilo-Anderson	
Grado I	4
Grado II	8
Grado IIIA	9
Grado IIIB	11
Grado IIIC	3

Il 12% dei pazienti erano politraumatizzati (lesioni cranio-encefaliche e/o viscerali associate a lesioni scheletriche), il 15% erano polifratturati (due o più segmenti scheletrici interessati), mentre il 73% presentavano lesioni di un solo segmento scheletrico.
Le fratture sono state tipizzate secondo la Classificazione AO (Tab. II).
Secondo la Classificazione di Gustilo-Anderson, abbiamo avuto 35 fratture esposte (Tab. III).
In 15 casi è stato usato un inchiodamento endomidollare bloccato. In 26 casi è stata utilizzata una fissazione esterna definitiva. In 11 casi si è applicata una fissazione esterna temporanea, che è stata sostituita in 8 casi con un inchiodamento endomidollare retrogrado ed in tre casi con un sistema di sintesi interna.
In 5 casi con difetto osseo pari a circa 2 cm^2 si è praticato un trapianto osseo e fattori di crescita, mentre in 8 casi con difetto maggiore è stato necessario eseguire un tempo di ricostruzione attraverso tecniche di allungamento. In due casi è stato utilizzato un trapianto osseo di perone vascolarizzato.
La presenza di danno ai tessuti molli è stata inquadrata facendo riferimento alla classificazione di Tscherne and Gotzen, mentre la presenza di esposizione della frattura è stata inquadrata secondo la classificazione di Gustilo-Anderson. Tutte le fratture esposte sono state inizialmente stabilizzate ed irrigate abbondantemente. I pazienti sono stati sottoposti a profilassi antitetanica e terapia antibiotica ad ampio spettro. In 23 casi si è effettuato un tempo di chirurgia plastica (5 casi di lembo libero, 15 casi di lembo di trasposizione, 3 casi di innesti dermo-epidermici) per la ricostruzione delle parti molli.
In 4 casi si è operata una fasciotomia per il trattamento di una sindrome compartimentale, mentre in 3 casi si è riparato una lesione vascolare.
Il decorso post-operatorio è stato differenziato in base alle condizioni generali e locali del paziente ed alla stabilità della sintesi.
I pazienti sono stati seguiti per un minimo di 12 mesi post-operatoriamente e valutati con controlli radiografici seriati ed esame clinico che prendeva in considerazione la guarigione della ferita da esposizione, il dolore, l'allineamento assiale, la lunghezza degli arti inferiori, il ROM articolare, la ripresa della precedente attività lavorativa e le complicanze.
Abbiamo anche fornito ai pazienti una scheda usata in ambito internazionale la SF36. La SF-36 o *Short Form-36 Health Survey* è uno strumento, sviluppato negli USA negli anni '80, che misura differenti concetti di salute selezionati tra quelli utilizzati dal *Medical Outcomes Study*. Attraverso 36 domande a risposta multipla i dati vengono aggregati in 8 scale al fine di indagare sull'attività fisica, sulla salute fisica, sul dolore fisico, sulla salute in generale, sulla vitalità, sulle attività sociali, sullo stato emotivo, sulla salute mentale. Si è aggiunta inoltre una domanda sul cambiamento dello stato di salute durante l'ultimo anno. Le diverse scale si possono ulteriormente aggregare per dare origine a due indici sintetici: quello di salute Mentale e quello di salute Fisica. Tra gli aspetti peculiari vi è la sua brevità e relativa facilità di applicazione, oltre alla disponibilità di una grande mole di dati comparativi.

RISULTATI

Quarantanove dei 52 pazienti (5 lesioni vascolari, 4 sindromi compartimentali, 30 fratture esposte e 10 fratture chiuse) furono disponibili per un follow-up ad una media di 23 mesi dopo la lesione (min. 12 mesi, max. 72 mesi).
Abbiamo avuto 5 casi di Trombosi Venosa Profonda, risoltasi solo con terapia medica ed ausili meccanici, senza ulteriori complicanze.
Ci sono stati 2 casi di amputazione a seguito di grave frattura esposta con lesione vascolare, mentre gli altri tre casi hanno raggiunto la consolidazione ossea, pur con alcuni deficit vasculo-nervosi. Tre dei 4 casi trattati con fasciotomia a seguito di una sindrome compartimentale sono giunti a guarigione senza particolari reliquati funzionali, mentre 1 caso ha sviluppato una osteomielite, sottoposta successivamente ad intervento chirurgico di debridment e resezione segmentaria e successivo trasporto osseo.
In 26 pazienti la frattura è guarita con singola metodica. In 20 casi

si è resa necessaria una seconda procedura per raggiungere la consolidazione.
Tutte le fratture chiuse sono guarite dopo la procedura primaria e non c'è stato nessun caso di infezione.
Nei 30 casi di fratture esposte si è ottenuta la consolidazione ossea con procedura primaria in 14 casi, mentre in 16 casi è stato necessario eseguire due (10 casi) o tre (6 casi) interventi chirurgici per ottenere la guarigione. In particolare si sono avuti 4 casi di immediato difetto osseo post-traumatico o a seguito del debridment del focolaio di esposizione, 3 casi di ritardo di consolidazione e 9 pseudoartrosi, di cui 6 casi con difetto osseo e 3 con infezione trattati con resezione segmentaria e tecnica di trasporto osseo.
Quaranta pazienti (88%) avevano l'estensione completa, i rimanenti sei (12%) presentavano un deficit di estensione inferiore al 10%. Tre pazienti (7%) presentavano una flessione < 90°, 25 pazienti (54%) avevano una flessione fino a 100°, e 18 pazienti (41%) avevano una flessione > 100°.
I risultati della SF36, dopo 23 mesi di follow-up medio, sono stati interpretati utilizzando la SF-36 Norm-Based Scale Score, nella quale sono stati analizzati i seguenti parametri, utilizzando una scala da 0-100: PF (funzione fisica); RP (ruolo fisico); BP (dolore fisico); GH (salute generale); VT (vitalità); SF (funzione sociale); RE (ruolo emozionale); MH (salute mentale). I risultati ottenuti sono stati confrontati con quelli ottenuti sottoponendo il questionario ad una popolazione sana della stessa età. I risultati ottenuti sono stati confrontati secondo il test T di Student. Differenze significative ($p < 0,05$) sono emerse tra le due popolazioni in tutti gli indici esaminati. Il gruppo dei pazienti fratturati mostrava una certa difficoltà nel riprendere le proprie attività, ma non particolari limitazioni dovute a problemi riguardanti la sfera emozionale. In particolare, ventinove dei quarantanove pazienti sottopostosi a follow-up sono ritornati alle proprie attività lavorative, riportando nessuno o minimo dolore, per il quale occasionalmente facevano uso di analgesici. Mentre diciassette pazienti presentavano una riduzione significativa della propria capacità lavorativa per presenza di dolore cronico, per incapacità di mantenere la stazione eretta prolungata e di percorrere lunghi percorsi.

DISCUSSIONE

Una stabilizzazione precoce rappresenta la chiave nel trattamento di queste lesioni. Secondo Gustilo, il piano di trattamento adoperato per la stabilizzazione è indicato dalle sede anatomica, dalla ferita, e dall'entità della comminuzione ma anche dall'esperienza del singolo chirurgo.
I fissatori esterni sono diventati lo standard nel trattamento delle fratture complesse di tibia, secondo i dettami proposti dal *Damage Control Orthopaedics* (DCO), soprattutto in pazienti politraumatizzati con sindrome multi-lesionale che supera un punteggio di "lesione grave" (ISS pari a 17), con conseguenti lesioni sistemiche che condurrebbero a disfunzioni o decadimento degli organi vitali, non compromessi al momento del trauma. L'applicazione delle linee guida del DCO ha lo scopo pertanto di minimizzare il danno da infiammazione sistemica e nel contempo, attuando metodiche poco invasive come la fissazione esterna, lo stress chirurgico cui il paziente deve essere sottoposto, facilitando l'assistenza infermieristica al paziente, diminuendo il dolore e quindi il conseguente uso di analgesici, migliorando la compliance respiratoria, riducendo le perdite ematiche. Pertanto, quando applicati opportunamente, i fissatori esterni consentono una precoce immobilizzazione dei monconi di frattura e possono essere montati a distanza variabile dalla ferita, con minimo danno delle parti molli.
Inoltre, lo scopo dell'iniziale ed urgente trattamento dei tessuti molli è creare un ambiente sterile attorno alla ferita, grazie ad un debridment aggressivo. Potrebbe essere necessario eseguire la pulizia della ferita più volte, al fine di abbassare la conta batterica complessiva. Nelle fratture tipo IIIB e IIIC di Gustilo, c'è spesso una perdita di sostanza delle parti molli. In questo caso il trattamento si deve avvalere della messa in posa di perle o spaziatori antibiotati insieme ad una copertura battericida per mantenere un ambiente sterile. Si raccomanda la chiusura con lembo libero di rotazione o microvascolare entro i primi 5-7 giorni.
Un approccio iniziale adeguato di queste lesioni, sia dal punto di vista osseo sia da quello cutaneo, minimizzerà le complicanze nel decorso successivo. Joyce e Krebs fornirono una revisione completa delle complicanze associate al salvataggio di un arto, sottolineando come queste potrebbero essere evitate mediante un'amputazione precoce. Uno studio di Georgiadis et al. indicava che i pazienti cui era stato salvato l'arto ad un follow-up medio di 3 anni avevano maggiori complicanze, mentre le procedure messe in atto e la degenza ospedaliera erano state più lunghe rispetto ai pazienti con amputazione precoce sotto il ginocchio. Anche uno studio più recente di Hertel et al. mette a confronto i risultati dell'amputazione con quelli della ricostruzione nelle fratture esposte tipo IIIB e IIIC, riscontrando un minor numero di interventi ed un minor tempo complessivo di riabilitazione ad un follow-up medio di 7 anni dall'amputazione. Tuttavia trovarono anche che i pazienti amputati avevano più dolore, più danno dei tessuti molli, maggiore atrofia del quadricipite, e minore sicurezza nella deambulazione su terreno accidentato.
Inoltre, delicata risulta pure la comunicazione non solo con gli altri specialisti, ma anche con il paziente e la famiglia: il coinvolgimento del paziente nel processo decisionale è fondamentale. Il salvataggio dell'arto dovrebbe aver luogo all'interno del contesto del protocollo dell'"*American College of Surgeons Advance Trauma Life Support*" (ATLS), dando sempre la priorità alla vita più che all'arto, cercando così di ridurre le complicanze sistemiche e le lesioni misconosciute. La decisione resta pertanto clinica e legata a criteri oggettivi di valutazione:

A. condizioni generali buone;
B. nessuna lesione degli organi vitali;
C. tempo di ischemia inferiore a 6 ore (tipo III-C);
D. buona prognosi funzionale dell'arto traumatizzato basato su:
   - nessuna distruzione dei maggiori nervi e gruppi muscolari,
   - nessuna lesione da avulsione o da schiacciamento del nervo tibiale post,
   - amputazione incompleta,
   - perdita segmentaria fino a 10 cm.

Le lesioni vasculo-nervose presentano diverse difficoltà sia dal punto di vista dell'inquadramento anatomo-patologico sia da quello terapeutico, in termini di tempo e qualità della riparazione.

Qualora la perfusione venga restaurata grazie ad una prima riduzione, occorre, comunque, una particolare cautela perché può esistere un rischio potenziale di una lesione arteriosa con un'occlusione differita. Se, invece, la riduzione e l'immobilizzazione non ripristinano subito un adeguato flusso sanguigno o persiste un'instabilità emodinamica, allora è necessario una valutazione strumentale accurata (arteriografia) ed un eventuale intervento di tipo vascolare (embolizzazione arteriografica, riparazione, ecc.), tenendo condo che un tempo di ischemia maggiore alle 6-8 ore o la compromissione di più "alberi" vascolari porterà ad una necrosi mioneurale, con un arto pertanto non funzionale. Di fronte a tali evenienze, un'amputazione precoce è spesso un mezzo più sicuro, più vantaggioso, più rapido e meno costoso.
La ricostruzione scheletrica e delle parti molli a seguito di una frattura complessa di tibia segue dei protocolli che si adattano alle singole situazioni cliniche da affrontare. Tali lesioni infatti possono presentare sia delle perdite dirette di sostanza ossea a causa della comminuzione, sia perdite secondarie a contaminazione o a *debridment*. Lo scopo è quello di ottenere la consolidazione della frattura ed il mantenimento della lunghezza assiale. Il metodo di Ilizarov permette di ricostruire difetti scheletrici attraverso l'osteogenesi in distrazione. In ampi difetti ossei si può ricorrere a trapianti ossei vascolarizzati.

CONCLUSIONI

Le fratture complesse di tibia sono l'espressione di traumatismi ad alta energia che interessano allo stesso tempo l'osso, le parti molli, i vasi ed i nervi.
Queste complicanze locali di una frattura, rendono la prognosi molto severa non solo per la guarigione stessa della frattura ma anche per il completo recupero funzionale dell'arto colpito.
Il protocollo di trattamento per questo tipo di lesioni associate prevede che la lesione scheletrica sia subito ridotta in lunghezza e rotazione, e stabilizzata anche in maniera provvisoria con un sistema di Fissazione Esterna, per una rivalutazione attenta dello stato generale e locale del paziente.
Il successo del salvataggio dell'arto dopo lesioni complesse di tibia richiede un'équipe che si impegni profondamente nel trattamento delle problematiche complesse di origine muscolo-scheletrica. Ottimizzare i risultati del salvataggio significa coordinare le cure di un particolare team di specialisti, creando algoritmi di trattamento che abbiano precisi limiti nel definire chiaramente le possibilità di un recupero reale dell'arto, cercando di eseguire un'attenta valutazione dei dettagli.

BIBLIOGRAFIA

1. American College Of Surgeons, Committee On Trauma. *Advanced Trauma Life Support*. Ed 5. Chicago, American College Of Surgeons, 1993.
2. Cierny G, Karen E, Zorh KE, Nahai F. *Bony Reconstruction in the lower extremity*. Clin Plast Surg 1992;19:905-16.
3. Court-Brown CM, Will E, Christie J, McQueen M. *Reamed or unreamed nailing for closed tibial fractures. A prospective study in Tscherne C1 fractures*. J Bone Joint Surg 1996;78B:580-3.
4. De Long WG, Born CT, Wei SY, Petrik ME, Ponzio R, Schwab CW. *Aggressive treatment of 119 open fracture wounds*. J Trauma 1999;46:1049-54.
5. Godina M. *Early microsurgical reconstruction of complex trauma of the extremities*. Plast Reconstr Surg 1986;78:285-92.
6. Greco F, Mollica Q, Sessa G, Leonardi W, De Palma L, Specchia N. *La risposta dell'osso al trauma nelle infezioni aspecifiche e nelle infezioni post-traumatiche*. Giornale Italiano di Ortopedia e Traumatologia Congresso SIOT 1993;LXXVIII:321-39.
7. Greco F, Sessa G, Specchia N. *La risposta dell'osso all'infezione post-traumatica*. Giornale Italiano di Ortopedia e Traumatologia Congresso SIOT 1999;XXV:381-8.
8. Gustilo BR, Anderson JT. *Prevention of infection in the treatment of one thousand and twenty-five open fractures of long bones*. J Bone Joint Surg 1976;58A:453-8.
9. Gustilo BR, Mendoza RM, Williams DN. *Problems in the management of type III (severe) open fractures: a new classification of type III open fractures*. J Trauma 1984;24:742-6.
10. Gustilo BR, Robert PG, Tracy D. *Classification of type III (severe) open fractures relative to treatment and results*. Orthopaedics 1987;10:1781-8.
11. Helfet DL, Howey T, Sanders R, Johansen K. *Limb salvage versus amputation. Preliminary results of the mangled extremity severity score*. Clin Orthop 1990;256:80-6.
12. Hertel R, Lambert SM, Muller S, Ballmer FT, Ganz R. *On the timing of soft-tissue reconstruction for open fractures of the lower leg*. Arch Orthop Trauma Surg 1999;119:7-12.
13. Jeng SF, Wei FC. *Use of the vascular pedicle of a previously transferred muscle as the recipient vessel for a subsequent vascularized bone flap*. Plast-Reconstr-Surg 1997;99:1129-33.
14. Keating JF. *Interlocking intramedullary nailing of open fractures of the tibia: a prospective randomised comparison of reamed and unreamed nails*. J Bone Joint Surg 1995;77BI:73.
15. Khan MZ, Downing ND, Henry AP. *Tibial reconstruction by ipsilateral vascularized fibular transfer*. Injury. 1996;27:651-4.
16. Leonardi W, Varsalona R, Mollica Q. *Il trattamento delle pseudoartrosi infette: sintesi esterna*. Giornale Italiano di Ortopedia e Traumatologia XXV Congresso SIOT 1999:323-39.
17. Lowenberg DW, Feibel RJ, Louie KW, Eshima I. *Combined muscle flap and Ilizarov reconstruction for bone and soft tissue.* Clin Orthop 1996;332:37-51
18. Muller ME, Nazarian S, Koch P, Schatzker J. *The comprehensive classification of fractures of long bones.* Berlin: Springer-Verlag 1987.
19. Olson S. *Open fractures of the tibial shaft. Current treatment.* J Bone Join Surg 1996;78A:1428-37.
20. Quirke TE, Sharma PK, Boss WK, Oppenheim WC, Rauscher GE. *Are type IIIC lower extremity injuries an indication for primary amputation?* J Trauma 1996;40:992-6.
21. Sessa G, Leonardi W, Russo TC, Mollica Q. *Il trattamento delle fratture esposte contaminate*. Giornale Italiano di Ortopedia e Traumatologia XXV Congresso SIOT 1999:323-39.
22. Shtarker H, David R, Stolero J, Grimberg B, Soudry M. *Treatment of open tibial fractures with primary suture and Ilizarov fixation*. Clin Orthop 199;335:268-74.
23. Singer RW, Kellam JF. *Open tibial diaphyseal fractures. Results of unreamed locked intramedullary nailing*. Clin Orthop 1995;315:114-8.
24. Sproviero E, Mollica R, Varsalona R, Onesta MG. *La riabilitazione nelle gravi pseudoartrosi infette con perdita ossea.* Giornale Italiano di Ortopedia e Traumatologia XXV Congresso SIOT 1999:481-7.
25. Templeman DC, Gulli B, Tsukayama DT, Gustilo RB. *Update on the management of open fractures of the tibial shaft*. Clin Orthop 1998;350:18-25.

G.I.O.T. 2006;32(suppl. 1):S148-S150

Analisi della letteratura sul trattamento delle fratture chiuse della diafisi tibiale

Analysis of the literature about the treatment of closed tibial shaft fractures

V. Caiaffa, M. Bruno, R. Cagnazzo, V. Freda, C. Mori

RIASSUNTO

La frattura della diafisi tibiale, rappresentando una lesione frequente in traumatologia, è stata oggetto di evoluzione continua nel trattamento al fine di individuare il mezzo di sintesi ideale.
La letteratura internazionale è particolarmente ricca di lavori scientifici che, effettuando metanalisi, cercano di individuare il "*gold standard*" nel trattamento per questa tipologia di lesione. Gli Autori riportano le loro conclusioni dopo aver analizzato gli articoli più recenti presenti in letteratura su tale annoso argomento.

Parole chiave: fratture chiuse di diafisi tibiale

SUMMARY

The treatment of tibial shaft fractures is one of most controversial problem in traumatology. International literature is rich in scientific studies with the aim to find the gold standard in the treatment of this kind of lesion. The Authors summarize their conclusion after a critical analysis of recently published studies.

Key words: closed tibial shaft fractures

Il trattamento delle fratture chiuse della diafisi tibiale è stato, negli ultimi trent'anni, fervido argomento di discussione ed oggetto di numerosi studi per cercare di stabilire quale fosse il "*gold stardard*". La frattura della diafisi tibiale, infatti, rappresentando una lesione frequente in traumatologia, è stata oggetto di evoluzione continua nel trattamento al fine di individuare il mezzo di sintesi ideale da un punto di vista clinico-progettuale.
Si è passati dall'apparecchio gessato alla sintesi con placca e viti, anni '70 ed '80, all'inchiodamento endomidollare degli anni '90. Il chiodo è stato utilizzato sempre più sino a trovare indicazione, secondo alcuni Autori, anche nel trattamento delle fratture esposte.
L'obiettivo del nostro studio è stato, attraverso un'analisi delle pubblicazioni presenti in letteratura su tale argomento, individuare un valido algoritmo per il trattamento di tali lesioni. Consultando le banche dati più rilevanti, dopo un'iniziale analisi più estesa, abbiamo concentrato la nostra attenzione sui lavori scientifici pubblicati nel periodo compreso tra il 1997 ed il 2006. Abbiamo escluso gli studi che non avessero presentato nella casistica un follow-up di almeno sei mesi ed un numero soddisfacente di pazienti trattati (min. 20 casi).

Ortopedia I, Università di Bari, piazza G. Cesare 11, Bari

Littenberg et al. nel 1998 [1] si proposero di effettuare una meta-analisi su tre tipi di trattamento di una frattura chiusa della diafisi tibiale (trattamento conservativo con apparecchio gessato e tutore, ORIF e fissazione con chiodo endomidollare). Fissati i criteri di inclusione (studi con controlli randomizzati, studi con gruppi di almeno 20 pazienti, studi con fratture trattate entro 21 giorni dal trauma, studi con uno dei trattamenti sopraindicati e scritti in inglese, studi con descrizione di almeno un *outcome* e con chiari riferimenti a fratture chiuse di tibia) e di esclusione (studi con modelli animali, studi con pazienti politraumatizzati o con fratture esposte, studi che includessero bambini, studi con casistica mista di fratture esposte e chiuse), furono esaminati 2.372 lavori scientifici pubblicati tra il 1966 e il 1999. Quando non fosse stato possibile escludere un lavoro solamente dal titolo, esso veniva letto e giudicato da un ortopedico ed un epidemiologo; e qualora si fosse ancora in disaccordo, il lavoro veniva esaminato da ulteriori tre ortopedici. Ai lavori "eleggibili" veniva infine assegnato un punteggio secondo un "*quality score about follow-up measures*" stabilito in partenza (in sostanza un trattamento veniva interpretato in base agli *outcomes* che erano valutati sulla base di alcuni parametri: tempo di guarigione in settimane, mortalità, infezioni superficiali, infezioni profonde, pazienti rioperati, guarigioni ritardate, pseudoartrosi, amputazioni, rifratture, durata della ospedalizzazione). In questo modo gli Autori giudicarono corrispondenti ai criteri di inclusione solo diciannove reports per un totale di 2.005 pazienti trattati con gesso e tutori, 474 trattati con placche e viti e 407 trattati con chiodo endomidollare. Pur sottolineando i limiti qualitativi della letteratura a disposizione, si concludeva che il trattamento con placche e viti desse il miglior risultato di guarigione della frattura (13 settimane in media) rispetto al gesso (13,7 settimane in media) e al chiodo endomidollare (20 settimane in media); e che il trattamento conservativo avesse una percentuale di infezioni minore rispetto al trattamento chirurgico.
Gli Autori evidenziavano inoltre come fosse esigua la letteratura riguardante l'inchiodamento endomidollare per esprimerne una valutazione esaustiva.
Bone et al. nel 1997 [2] condussero uno studio su 99 pazienti con fratture unilaterali, scomposte e chiuse della diafisi tibiale con la finalità di determinare gli effetti del trattamento in base ai risultati clinici (*Iowa knee evaluation system, Ankle-Evaluation rating System. Medical Outcome study Sf-36 questionnaire*) e radiografici. Furono individuate un gruppo di 47 fratture trattate con inchiodamento

midollare e un gruppo di 52 fratture trattate con apparecchio gessato. All'interno di questi gruppi, poi, furono organizzati altri sottogruppi accoppiati per età, sito di frattura, grado di scomposizione, legame col fumo. Il follow-up medio fu di 4,4 anni (min. 2-max. 6,5 anni). Anche questo studio osservò una netta preferenza del trattamento chirurgico con chiodo endomidollare rispetto al trattamento conservativo.

Sempre nel 1997 Khalily et al. [3] analizzarono le 205 risposte di un questionario sul trattamento delle fratture chiuse della diafisi tibiale distribuito a 600 ortopedici raggruppati per provenienza (America *vs.* resto del mondo) ed esperienza (chirurgica e non). Gli Autori ottennero i seguenti risultati: maggior preferenza per il chiodo endomidollare e per l'apparecchio gessato rispetto alla placca e alla fissazione esterna.

Uno degli studi osservazionali più importanti è quello di Coles et al. che nel 2000 [4] analizzarono i principali studi prospettici e/o randomizzati dal 1966 al 1999, selezionando 13 studi, di cui 8 randomizzati e 5 prospettici per un totale di 895 fratture. I risultati misero in evidenza per i pazienti trattati incruentemente la più alta incidenza di malunion e pseudoartrosi. Il trattamento con placca e viti, invece, pur essendo gravato da un elevato numero di infezioni, era caratterizzato da una percentuale inferiore di queste complicanze. Infine, i chiodi endomidollari, suddivisi in due sottogruppi (alesati e non), rappresentavano il trattamento con la più bassa incidenza di malunion, pseudoartrosi, accorciamenti e vizi di rotazione.

Gli Autori concludevano sottolineando come il trattamento di scelta dipendesse strettamente dalla abilità del chirurgo nell'utilizzo dei diversi mezzi di sintesi.

Karladani et al. nel 2000 [5] condussero uno studio su 53 pazienti trattati in maniera randomizzata con chiodo endomidollare o apparecchio gessato. Attraverso un follow-up radiografico e clinico (NHP *index score*), gli Autori evidenziarono come l'inchiodamento endomidollare portasse ad un miglior risultato funzionale con minore incidenza di complicanze a distanza, pur sottolineando, in una percentuale non trascurabile di pazienti, il dolore anteriore di ginocchio.

Bhandari et al. nel 2000 [6] svilupparono un questionario redatto da un pool di traumatologi e lo inviarono agli specialisti ortopedici in tutto il mondo. Dalle 447 risposte ottenute, si concluse che l'inchiodamento endomidollare era il trattamento di scelta per le fratture chiuse di diafisi tibiale in particolare in Europa e Nord America, mentre in Asia, Africa e Sud America si prediligeva la fissazione esterna.

Skoog et al. nel 2001 [7] pubblicarono i risultati di uno studio prospettico su 64 pazienti con fratture di diafisi tibiale (di cui 56 con fratture chiuse), 43 trattati con chiodo endomidollare, 11 con placca e viti, e 10 con apparecchio gessato. Ad un anno di distanza furono visitati per valutarne le condizioni funzionali (ISS scale e SF-36 e VAS scale). Gli Autori evidenziarono come, nonostante il basso numero di insuccessi ad un anno di distanza, le limitazioni funzionali connesse alla frattura fossero presenti in percentuali rilevanti.

In base ai risultati ottenuti, l'inchiodamento endomidollare si dimostrò il trattamento più idoneo per questo tipo di fratture, nonostante avesse comportato dolore anteriore di ginocchio tale da rendere indispensabile, in alcuni casi, la rimozione del mezzo di sintesi.

Fig. 1. Rx Ap relativa a frattura chiusa di tibia trattata con chiodo normo-dimensionato.

Fig. 2. Rx Ap relativa a frattura chiusa di diafisi tibiale trattata con chiodo sotto-dimensionato.

Foerster et al. nel 2005 [8] hanno esaminato 1.200 lavori presenti in letteratura dal 1966 ad oggi, alla ricerca di studi prospettici randomizzati che mettessero a confronto l'inchiodamento endomidollare nelle fratture chiuse della diafisi tibiale con e senza alesaggio. Solo sette studi mettevano a confronto questi due aspetti della tecnica chirurgica e, tra questi, solamente tre rispondevano al criterio iniziale, per un totale di 291 casi giudicati validi per tale studio. I tre studi selezionati consideravano gli stessi risultati come la pseudoartrosi, la consolidazione viziosa, la sindrome compartimentale, le infezioni e i fallimenti dell'impianto. Gli studi analizzati dagli Autori non permisero agli stessi di trarre conclusioni, ma solo alcune osservazioni, e cioè: che l'inchiodamento endomidollare alesato non comporti maggiori rischi di sindrome compartimentale o di infezione rispetto all'inchiodamento non alesato; e che, infine, l'in-

chiodamento non alesato comporti un maggiore rischio di rottura del mezzo di sintesi.
Le conclusioni che possiamo trarre dall'analisi della letteratura da Noi effettuata è che dopo il 2001 si sono effettuati, e quindi pubblicati, sempre meno lavori su tale argomento. Particolarmente rari in letteratura, inoltre, sono gli studi prospettici randomizzati che prendono in considerazione tutti i possibili trattamenti delle fratture chiuse di diafisi tibiale. Una difficoltà ulteriore, nel trarre conclusioni statisticamente significative, deriva dalla scarsa sovrapponibilità dei parametri di standardizzazione utilizzati dai diversi Autori. Infatti, la difficoltà nello stabilire i criteri per classificare i pazienti sulla base dei fattori di rischio per le complicanze (obesità, fumo, ecc.) comporta che gli studi non siano sovrapponibili e comparabili tra loro.
L'unico dato certo è la presenza di complicanze precoci ed a distanza per tutti i mezzi di sintesi utilizzabili per il trattamento di queste fratture.
Molti studi, d'altra parte, sono stati effettuati paragonando tra loro il trattamento conservativo e l'inchiodamento endomidollare, sottolineando la minore attenzione negli ultimi anni della letteratura verso altre tipologie di trattamento per queste fratture.
L'inchiodamento endomidollare, a Nostro avviso, è comunque il trattamento che più di altri si avvicina a quel "*gold standard*" che ci eravamo prefissati di individuare con questa analisi. L'argomento di discussione, ancora aperto, riguarda la necessità o meno di alesare il canale endomidollare, ma, viste le esigue pubblicazioni scientifiche in tal senso, non emergono dalla letteratura differenze statisticamente significative tra le due modalità di impianto. L'unico limite emerso, all'utilizzo di tale mezzo di sintesi, è rappresentato dal dolore anteriore di ginocchio a livello del punto di inserzione.
Come già stabilito per altre lesioni, infine, il trattamento di scelta per le fratture chiuse della diafisi tibiale può essere ancora influenzato dalle capacità e dall'esperienza specifica del chirurgo ortopedico.

BIBLIOGRAFIA

1. Littenberg B, Weinstein LP, McCarren M, Mead T, Swiontkowski MF, Rudicel SA, et al. *Closed fractures of the tibial shaft: a meta-analysis of three methods of treatment*. J Bone Joint Surg Am 1998;80:174-83.
2. Bone LB, Sucato D, Stegermann PM. *Displaced isolated fractures of the tibial shaft treated with either a cast or intramedullary nailing. An outcome analysis of matched pairs of patients*. J Bone Joint Surg Am 1997;79:1336-41.
3. Khalily C, Behnke S, Seligson D. *Treatment of closed tibia shaft fractures: a survey from the 1997 Orthopaedic Trauma Association and Osteosynthesis International-Gerhard Küntscher Kreis Meeting*. J Orthop Trauma 2000;14:577-81.
4. Coles CP, Gross M. *Closed tibial shaft frac-tures: management and treatment complica-tions. A review of the prospective literature*. Can J Surg 2000;43:256-62.
5. Karladani AH, Granhed H, Edshage B, Jerre R, Styf J. *Displaced tibial shaft fractures: a prospective randomized study of closed intramedullary nailing versus cast treatment in 53 patients*. Acta Orthop Scand 2000;71:160-7.
6. Bhandari M, Guyatt GH, Tong D, Adili A, Shaughnessy SG. *Reamed versus nonreamed intramedullary nailing of lower extremity long bone fractures: a systematic overview and meta-analysis*. J Orthop Trauma 2000;14:2-9.
7. Skoog A, Soderqvist A, Tornkvist H, Ponzer S. *One year after tibial shaft fractures: results of a prospective fracture registry*. J Orthop Trauma 2001;15:210-5.
8. Forster MC, Bruce AS, Aster AS. Should be tibia reamed when nailing? Injury 2005;36:439-44.

Fratture esposte di gamba da alta energia complicate da osteomielite

Open leg high energy fractures complicated from osteomyelitis

P.V. Frediani, A. Pascazio[1], S. Borrè[2], V. Malzev[3]

RIASSUNTO

Gli Autori presentano la loro casistica riguardante il trattamento delle fratture di gamba da alta energia evolute in pseudoartrosi infetta, dove ad un primo approccio chirurgico in urgenza evoluto nel corso degli anni dalla placca, alla fissazione esterna monoassiale ed ultimamente di preferenza all'osteosintesi mediante chiodo bloccato, è seguito l'utilizzo di fissatore circolare di Ilizarov, dopo asportazione dell'osso diafisario infetto, utilizzando la tecnica di compressione semplice o di compressione e distrazione per l'allungamento. In tutti i pazienti si è ottenuta la guarigione dell'osteomielite, ma non in tutti i casi si è giunti a consolidazione del focolaio sede della resezione dell'osso infetto, che è stata ottenuta con l'applicazione di un chiodo bloccato a cielo chiuso o con la cruentazione del focolaio e l'impianto di un nuovo fissatore circolare di Ilizarov.
Questa esperienza ci sembra dimostri che un cambio di tecnica chirurgica al momento opportuno può fare ripartire il processo osteoriparativo, e che non esiste una sola tecnica che sia in grado da sola di indurre con certezza la consolidazione di una frattura infetta di gamba. Neppure la metodica di Ilizarov, che pure è infallibile per la sterilizzazione del focolaio settico, garantisce la consolidazione dello stesso.

Parole chiave: osteomielite, resezione focolaio infetto, Ilizarov in compressione distrazione, chiodo bloccato

SUMMARY

The Authors present their cases regarding the treatment of open leg fractures evolved in infected pseudoarthrosis, in which the first surgical approach evolved during the years from the plate to the external fixation, and today to nail fixation. Osteomielytis treatment previews Ilizarov external fixation technique, removal of the infective bone from diaphisis and successive simple compression or compression-distraction for lenghtening.
In all the patients the recovery of the osteomyelitis has been obtained but not in all the cases the consolidation of the zone in which infected bone was removed has been achieved; in these cases the consolidation has been obtained both with nail fixation than with bleeding of the focus and a second Ilizarov external fixation.
This experience demonstrates that a different surgical technique at a convenient time can reactivate the repairing process and it can be also asserted that does not exist an unique technique inducing with certainty the consolidation of an infected fracture.
Also Ilizarov technique that is infallible for sterilization of the septic focus doesn't guarantee his consolidation.

Key words: osteomyelitis, removal of infective bone, Ilizarov compression/distraction, locked nail

Direttore Unità Operativa Ortopedia e Traumatologia Ospedale Gallarate; [1] Dirigente Medico I livello Divisione di Ortopedia e Traumatologia Ospedale Gallarate; [2] Dirigente Unità Prevenzione Rischio Infettivo ASO Novara; [3] Dirigente I livello Istituto "S. Raffaele" di Milano

INTRODUZIONE

Gli Autori presentano la loro casistica personale di fratture diafisarie di gamba esposte da alta energia, classificate Gustillo II e III, complicate da osteomielite ed evolute in pseudoartrosi infette. La casistica che viene presentata è frutto di 15 anni di esperienza, pertanto l'approccio chirurgico in urgenza è evoluto dalla sintesi con viti e placca, alla stabilizzazione con fissatore esterno monoassiale e più recentemente al chiodo bloccato.
I pazienti seguiti sempre nel nostro centro sono tutti giunti a guarigione, controllando l'osteomielite con terapia antibiotica mirata, prescritta dal consulente infettivologo, resecando con ampiezza l'osso infetto e necrotico ed applicando apparato di Ilizarov che in compressione ha permesso nella totalità dei casi di eliminare l'esposizione ossea.
Si è proceduto a copertura cutanea con *skin graft* se residuavano aree disepitelizzate.
In contemporanea si è eseguito allungamento osseo, ove accettato dal paziente, per ripristinare l'eumetria degli arti mediante corticotomia metafisaria prossimale.
La consolidazione del rigenerato si è sempre ottenuta, il focolaio di resezione ossea ha invece dimostrato in 7 casi (70%) un ritardo di consolidazione, mentre l'osteomielite era sempre guarita sia clinicamente che agli esami di laboratorio (VES, PCR e leucociti nei valori normali) e al controllo con scintigrafia ossea.
Di questi 7 casi 4 sono guariti con l'applicazione di un chiodo bloccato, 1 mediante la *reprise* con Ilizarov dopo cruentazione del focolaio, 1 dopo osteotomia di sottrazione del perone ed apparecchio gessato con carico libero. Un caso non è consolidato a livello di una ulteriore frattura del pilone tibiale e non è stato trattato per sopraggiunte complicanze vascolari gravi. In tutti i casi non si sono verificate recidive di osteomielite dopo un follow-up medio di 8 anni.
Crediamo che l'interesse di questo lavoro stia nella evidenziazione che per riuscire ad ottenere la guarigione dell'osteomielite e la consolidazione nelle fratture da alta energia di gamba si debba per forza ricorrere a metodiche chirurgiche diverse che trovano indicazione a seconda del momento e del tipo di problema che dobbiamo affrontare.

Lo schema di trattamento ha come primo obiettivo risolvere l'osteomielite, combinando la terapia antibiotica all'indispensabile ampia resezione del focolaio infetto con l'applicazione di apparato di Ilizarov in compressione ed allungamento.
Qualora il focolaio di resezione non sia consolidato dopo diversi mesi si può cruentare il focolaio e proseguire con l'apparato di Ilizarov oppure applicare un chiodo bloccato che di norma è meglio accettato rispetto al fissatore esterno circolare, che nel lungo periodo è mal tollerato dai pazienti.

MATERIALI E METODI

A partire dal 1999 tutti i pazienti affetti da frattura esposta di gamba da alta energia, come tutti i politraumatizzati giunti alla nostra osservazione, sono stati sottoposti a chemioprofilassi all'arrivo in Pronto Soccorso prima dell'intervento di stabilizzazione del focolaio di frattura applicando lo schema allegato [1] (Tab. I).
La casistica che presentiamo è costituita da 10 pazienti affetti da frattura esposta di gamba evoluta in pseudoartrosi infetta.
Tutti i casi presi in esame sono fratture ad alta energia con grave sofferenza cutanea che ha sicuramente favorito la complicanza infettiva. La diagnosi eziologia è stata ottenuta con prelievi dalla deiescenza cutanea dopo accurata pulizia dell'area circostante con etere etilico. I campioni sono stati prontamente consegnati al microbiologo per esami culturali in aerobiosi ed anaerobiosi. Si è quindi instaurata terapia antibiotica mirata somministrata endovena per i 10-15 giorni precedenti all'intervento ottenendo una buona risposta clinica con riduzione della flogosi tissutale e normalizzazione degli indici ematici di infiammazione. Durante l'intervento di resezione del tessuto osseo necrotico ed infetto sono stati eseguiti prelievi intraoperatori per confermare l'agente eziologico. La terapia antibiotica è stata quindi proseguita per altri 15 giorni a dosaggio adeguato per via endovenosa e quindi per os per 2-6 mesi con i consueti controlli bioumorali.
In tutti i pazienti l'osteomielite è guarita, l'eumetria (differenza tra i due arti < 1 cm) è stata ripristinata in 6 casi su 10. Un paziente ha rifiutato l'allungamento, un altro ha voluto interrompere l'allungamento, per intolleranza, dopo aver recuperato 5 cm di lunghezza. In uno si è preferito non eseguire l'allungamento per l'età avanzata.
9 pazienti camminano correttamente con una limitazione media di un terzo dell'articolarità della tibio tarsica e senza dolore, un solo paziente cammina con calzatura ortopedica alta per una mancata consolidazione del focolaio di frattura articolare del pilone e l'impossibilità di un trattamento ulteriore a causa di sopraggiunte gravi problematiche vascolari.

METODICA

Resezione ampia del focolaio di osteomielite, applicazione di apparato di Ilizarov a 4 cerchi con compressione di 2 mm al giorno nella sede in cui è stata eseguita l'asportazione dell'osso infetto e necrotico, allungamento di 1 mm al giorno sulla corticotomia metafisaria prossimale sede dell'allungamento [2] (Fig. 1). In caso di integrità del perone è necessario eseguire osteotomia. La terapia antibiotica viene mirata sull'antibiogramma.
Immediatamente si ottiene la guarigione dell'osteomielite. Una plastica cutanea con *skin graft* si esegue ove residui un'area di disepitelizzazione.

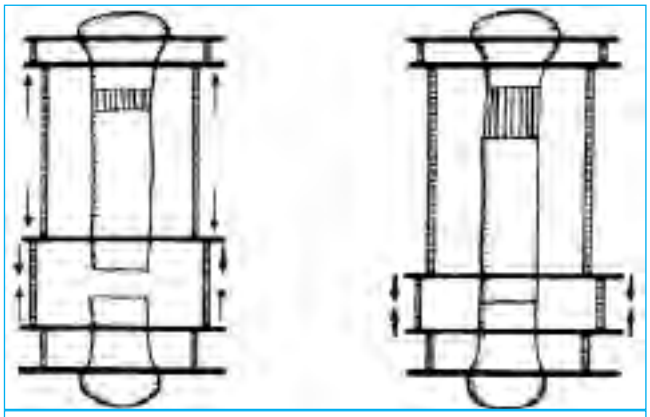

Fig. 1. Compressione e distrazione con Ilizarov.

Tab. I. Antibiotico-profilassi nelle fratture esposte e nei politraumatizzati agli arti.

	Schema di trattamento antimicrobico per il grave traumatizzato degli arti		
	Frattura chiusa	Frattura esposta di I grado	Frattura chiusa con parti molli gravemente contuse Frattura esposta di II o di III grado Amputazione traumatica
Trattamento immediato	No	AMC	AMC = amoxicillina clavulanato (100 mg/kg/die e.v. in 3 somministrazioni)
Perioperatorio Ultra Short Term (Sintesi interna)	Vancomicina 1 g e.v. un'ora prima dell'intervento		
Post-operatorio	No	Per 48 ore	Sequenziale per os, fino a guarigione delle parti molli

N.B.: monitoraggio e trattamento mirato di eventuali complicanze settiche generali o locali

Tab. II. Riepilogo casi clinici.

Paziente	Trattamento iniziale	Trattamento infezione con Ilizarov	Trattamento risolutivo	Consolidazione	Dismetria	Follow-up
S.G.	Fissatore esterno monoassiale	Resezione di 8 cm e allungamento (sospeso per intolleranza dopo 5 cm di allungamento)	Chiodo bloccato	13 mesi	-3 cm	13 anni
F.S.	Fissatore esterno monoassiale	Resezione di 3 cm senza allungamento per rifiuto del paziente	Chiodo bloccato	9 mesi	-3 cm	11 anni
T.R.	Fili K. + fissataore esterno a ponte	Resezione di 3 cm con allungamento	Pseudoartrosi di una ulteriore frattura del pilone	12 mesi	-3 cm	10 anni
R.G.	Placca e viti	Rimozione placca, resezione focolaio settico e allungamento	Chiodo bloccato	8 mesi	-0,7 cm	13 anni
R.N.	Placca e viti	Rimozione placca, resezione focolaio infetto e allungamento	Cruentazione e nuovo impianto di Ilizarov	16 mesi	-1 cm	3 anni
O.F.	Placca e viti	Rimozione placca e resezione focolaio infetto senza allungamento per età		10 mesi	-2 cm	5 anni
P.A.	Chiodo bloccato con cerchiaggi e placca peroneale	Rimozione chiodo, resezione focolaio infetto e allungamento	Chiodo bloccato	20 mesi	=	4 anni
M.G.	Placca e viti	Resezione focolaio e allungamento	Osteotomia di perone gesso da carico	18 mesi	=	9 anni
S.F.	Chiodo bloccato	Resezione focolaio e allungamento		10 mesi	=	7 anni
C.C.	Chiodo bloccato	Resezione focolaio e allungamento		12 mesi	=	5 anni

La consolidazione del rigenerato è solitamente rapida.
Non infrequente è invece il ritardo di consolidazione sul focolaio di resezione. Dopo 6 mesi in media, se non vi è stata una consolidazione, abbiamo eseguito in un caso di molti anni fa la resezione ampia di un segmento di diafisi del perone e concesso il carico totale con apparecchio gessato, in un caso *reprise* del focolaio con Ilizarov. In 4 casi abbiamo proceduto a stabilizzazione con chiodo bloccato.
Tutti i pazienti sono rapidamente guariti (in media 3 mesi dopo questo ulteriore atto chirurgico).
Il tempo medio di guarigione è risultato di 14 mesi (Tab. II). In nessun caso è stata utilizzata proteina osteogenica.

DISCUSSIONE

La complicanza infettiva in traumatologia è un evento frequente e condizionato da molteplici fattori tra i quali l'entità della lesione delle parti molli, il concomitante politraumatismo, il tempo intercorso tra evento traumatico e intervento chirurgico, l'impiego di sistemi per l'osteosintesi.
La contaminazione microbica è influenzata inizialmente dal contesto ambientale in cui si è verificato l'evento traumatico, successivamente dalle manipolazioni della sede del traumatismo ed infine dall'intervento a cielo aperto di riduzione ed osteosintesi della frattura.
L'evento infettivo deve quindi essere contrastato fin dall'arrivo del paziente in ospedale con adeguata toelette della ferita, stabilizzazione della frattura ed iniziando precocemente il trattamento antibiotico. Prelievi per indagini microbiologiche per ricerca di aerobi e anaerobi (massima attenzione all'idoneità del campione, alla modalità di conservazione e al trasporto al laboratorio di microbiologia) vanno sempre subito eseguiti: all'identificazione di particolari patogeni seguirà eventualmente la sostituzione della molecola antibiotica inizialmente adottata.
Pur attivando tutte le idonee metodiche atte a ridurre le complicanze infettive, queste si verificano ancora con percentuali che variano a seconda dei diversi Autori, della sede, della modalità ed entità dell'evento traumatico, dell'impiego di mezzi di osteosintesi. L'identificazione del o dei patogeni in causa diventa quindi essenziale, ricordando come colturali eseguiti su ulcere o fistole potrebbero portare all'isolamento di colonizzanti e quindi portare ad impostare terapie del tutto inadeguate: agoaspirazioni (eventualmente radio-guidate) sono sicuramente più attendibili; valutata quindi l'antibiotipia, la terapia, nonostante i limiti connessi alla

scarsa penetrazione a livello osseo e nei tessuti minimamente vascolarizzati, rivestirà un ruolo chiave se somministrata per via parenterale, a dosaggio adeguato (nel tentativo di raggiungere concentrazioni > della MIC nella sede di infezione) con farmaci possibilmente battericidi. La durata del trattamento endovenoso dovrà essere di almeno 15 gg.: a fronte di una buona risposta clinica con riduzione degli indici infiammatori, si potrà continuare con terapia orale (se lo spettro di sensibilità lo consente). La terapia così impostata dovrà proseguire per 4-6 settimane.
Nella fase iniziale del processo infettivo, l'apporto vascolare all'osso alterato dall'evento traumatico è oltremodo ridotto dall'infezione che si estende nei tessuti molli circostanti: ne consegue un insufficiente apporto ematico midollare-periostale con formazione di aree più o meno estese di osso necrotico in cui i batteri sono difficilmente intercettabili sia dalla risposta antinfettiva dell'ospite che dalla terapia antibiotica. La presenza di mezzi di osteosintesi, condizionanti meccanismi patogenetici ben noti (adesività batterica, produzione di glicocalice), favoriscono l'impianto di organismi normalmente considerati a bassa patogenicità (stafilococchi coagulasi negativi) trattabili solo con la rimozione del corpo estraneo. A questo punto i cardini della terapia si fondano su terapia antibiotica mirata, toilette chirurgica del focolaio con rimozione dei tessuti molli e ossei necrotici ed eventuale ristabilizzazione del focolaio fratturativo.
Il trattamento delle pseudoatrosi infette in esiti di frattura di gamba da alta energia tipo Gustillo II e III, è da sempre risultato difficoltoso e viene affrontato diversamente a seconda delle scuole [3-6]. Nella scuola ortopedica anglosassone ha trovato ampia indicazione l'uso di lembi vascolarizzati muscolo-cutanei ed anche muscolo-osteocutanei, nel nostro Paese prevale l'utilizzo della fissazione esterna monoassiale o circolare secondo Ilizarov. La metodica introdotta in Italia dalla scuola di Lecco ha indubbi vantaggi, non richiede tecnica microchirurgica, permette di eliminare anche un'ampia quantità di osso infetto ripristinando contemporaneamente la lunghezza del segmento osseo. La tecnica della compressione permette anche la risoluzione del problema dell'esposizione ossea, tanto che gli interventi di chirurgia plastica sono stati di norma dei semplici *skin graft*.
La rapida risoluzione del focolaio di osteomielite è sempre avvenuta ed è stata dimostrata sia clinicamente che dagli esami di laboratorio (VES, PCR, leucociti).
L'allungamento, dove eseguito dopo corticotomia metafisaria prossimale, ha sempre dato buon esito e una consolidazione rapida.
Invece, diversi problemi di consolidazione si sono verificati a livello della resezione del focolaio dove nel 70% dei casi si è manifestato un ritardo di consolidazione. Il limite del fissatore circolare di Ilizarov è la tollerabilità sul lungo termine, perché dopo molti mesi i pazienti manifestano un rifiuto alla prosecuzione del trattamento con questa metodica. Ragione per cui in 4 casi su 7 ci siamo orientati all'utilizzo di una osteosintesi con chiodo bloccato eseguita a cielo chiuso in contemporanea con la rimozione dell'apparato circolare.
Questa metodica richiede una assoluta certezza che il focolaio di osteomielite sia risolto e va preceduto da un controllo dei parametri ematochimici e da una scintigrafia ossea secondo lo schema allegato (Fig. 2).

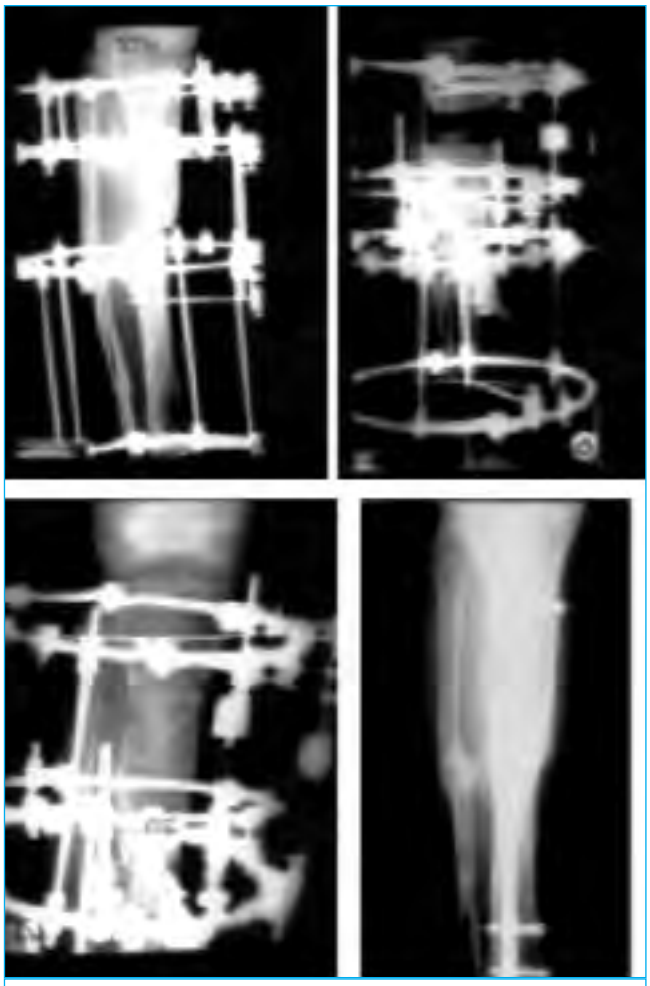

Fig. 2. Caso clinico: consolidazione con chiodo bloccato dopo asportazione del focolaio settico, impianto di Ilizarov in compressione - distrazione e successivo ritardo di consolidazione del focolaio bonificato.

Come evidenziato non abbiamo avuto nessuna recidiva di osteomielite ed in media in tre mesi si è ottenuta la consolidazione.

CONCLUSIONI

Gli Autori, presentando la loro esperienza nel trattamento delle pseudoartrosi infette di gamba conseguenti a fratture di gamba da alta energia, evidenziano come la tecnica di pulizia, terapia antibiotica e fissatore esterno di Ilizarov e quando necessario resezione-compressione o resezione-compressione-allungamento conduca in tutti i casi alla guarigione della osteomielite.
Diversamente sul focolaio di resezione nel 70% dei casi si è avuto un ritardo di consolidazione che è stato trattato con modalità differenti come evidenziato.
L'applicazione di un chiodo bloccato a cielo chiuso è risultata metodica affidabile e priva di rischi, naturalmente se eseguita dopo attento controllo dei parametri bioumorali e scintigrafici. I risultati clinici sono soddisfacenti anche se il tempo di guarigione medio è risultato elevato.

BIBLIOGRAFIA

1. Borrè S, Ceffa R, Ghibellini F. *Profilassi e terapia antimicrobica nel traumatizzato grave degli arti.* Giornale Italiano di Ortopedia e Traumatologia 1999;25(Suppl):532-8.
2. Cattagni MA, Guerreschi F, Cattaneo R. *Trattamento delle pseudoartrosi infette con Ilizarov.* Giornale Italiano di Ortopedia e Traumatologia 1999;25(Suppl):443-51.
3. Toh C-L, Jupiter JB. *The infected nonunion of the tibia.* Clin Orthop Rel Res 1995;315:176-91.
4. Meadows SE, Zuckerman JD, Koval KJ. *Posttraumatic tibial osteomyelitis: diagnosis, classification, and treatment.* Bull Hosp Joint Dis 1993;52:11-5.
5. Patzakis MJ, Zalavras CG. *Chronic posttraumatic osteomyelitis and infected nonunion of the tibia: current management concepts.* J Am Acad Orthop Surg 2005;13:417-27.
6. Seligson D, Klemm K. *Adult posttraumatic osteomyelitis of the tibial diaphysis of the tibial shaft.* Clin Orthop Rel Res 1999;360:30-6.

G.I.O.T. 2006;32(Suppl.1):S156-S158

Le fratture di femore prossimale nell'anziano: incidenza e costi

G. Zatti, L. Murena, L. Donnini, P. Cherubino

RIASSUNTO

Le fratture di femore prossimale nell'anziano costituisco una patologia di frequente risconto nella pratica ortopedica quotidiana, con una incidenza in costante aumento a causa del progressivo invecchiamento della popolazione. Non sempre la classe medica è sufficientemente consapevole dei rilevanti costi socio-economici correlati a questa patologia. Gli autori analizzano i dati epidemiologici riportati in letteratura riguardo ad incidenza, prevalenza, mortalità e disabilità residua di queste fratture. Vengono inoltre considerati i costi ospedalieri e riabilitativi in questa popolazione di pazienti al fine di sensibilizzare i chirurghi ortopedici ad una attenta valutazione delle indicazioni al trattamento, dei fattori di rischio favorenti questa patologia e delle possibilità di prevenzione.

Parole chiave: frattura di femore, anziano, incidenza, costi

SUMMARY

Hip fractures in elderly are frequent in common orthopaedic practice, showing a constant growth of incidence due to progressive ageing of population. Social and economic costs of these fractures are relevant but often underestimated by orthopaedics surgeons. The authors reviewed literature looking for epidemiologic data and cost estimation of these lesions, in order to focus the attention on the importance of proper treatment indications and knowledge of risk factors to establish a suitable strategy of prevention.

Key words: hip fractures, elderly, incidence, cost estimation

Nella pratica ortopedica quotidiana le fratture del femore prossimale nei pazienti anziani costituiscono una patologia di frequente osservazione che impegna le strutture e gli operatori sanitari in modo considerevole. Attualmente il trattamento di queste lesioni sembra essere sempre più orientato verso un approccio chirurgico. L'obiettivo di consentire una precoce mobilizzazione del paziente nel tentativo di ridurre al minimo le complicanze di un allettamento prolungato porta il chirurgo ortopedico ad indicare un trattamento chirurgico tranne che in rari casi di gravissima compromissione dello stato di salute generale del paziente. Peraltro, l'evoluzione continua ed il miglioramento delle procedure anestesiologiche, compresa l'assistenza nel post-operatorio, rende possibile condurre in sala operatoria malati che in passato venivano considerati inoperabili. Le stesse tecniche chirurgiche, sostenute da strumentari ed impianti sempre meno invasivi e di più rapido e semplice utilizzo, favoriscono un ricorso sempre più frequente al trattamento cruento rispetto alla opzione del trattamento conservativo. Ad un aumento di interventi dovuto ad una estensione, rispetto al passato, delle indicazioni chirurgiche si aggiunge inoltre un considerevole aumento della patologia stessa. Secondo dati ISTAT in Italia al 1° gennaio 2005 la percentuale di popolazione di età superiore ai 65 anni era di 19,5%, in crescita rispetto al 16,5% del 1995. Le proiezioni per l'anno 2050 indicherebbero un possibile aumento di questa percentuale fino al 34%. Secondo dati forniti d'Unità Operativa Osservatorio Statistico-Epidemiologico di Varese, la nostra provincia è in linea con il dato nazionale presentando una percentuale di abitanti con età maggiore di 64 anni pari al 19%. A questo invecchiamento della popolazione si accompagna un aumento delle richieste funzionali dei pazienti che anche in età avanzata, in molti casi, vogliono mantenere livelli di attività elevati.

Strettamente correlata con l'invecchiamento della popolazione è l'osteoporosi, fattore di rischio determinante per le fratture tipiche dell'anziano, quali quelle di femore e di omero prossimale, quelle di epifisi distale di radio e quelle vertebrali. Si calcola che nel mondo siano affette da osteoporosi circa 200 milioni di persone. In Italia lo studio ESOPO riporta che quasi 4.000.000 di donne sono affette da osteoporosi con una prevalenza di oltre 40% al di sopra dei 60 anni [1].

Generalmente l'ortopedico nella attività quotidiana si occupa del problema del trattamento di questi pazienti, non sempre con una lucida consapevolezza di quale impatto sociale ed economico abbia questa popolazione di malati dopo la dimissione dal reparto chirurgico.

Fra le fratture dell'anziano l'impatto socio-economico maggiore è da attribuire a quelle del femore prossimale. Nel 1990 si è stimata una incidenza mondiale di fratture di femore prossimale di 1,31 milioni, con una prevalenza di disabilità ad esse conseguente di 4,48 milioni e 740.000 decessi correlati [2-4]. Si stima che nel 2050 le fratture di femore nel mondo raggiungeranno l'incidenza di 6,26 milioni. Negli Stati Uniti i costi economici complessivi aumenteranno da 7 miliardi di dollari del 1986 ai 62 miliardi nel 2020 [5]. La maggiore incidenza stimata risulta essere nei paesi industrializzati, la minore in Cina ed India. Infatti dei 1,31 milioni di fratture di femore del 1990 il 52,5% sarebbe occorso in Nord America, Giappone, Australia ed Europa occidentale, mentre in India solo il 6,3%, in Cina il 10,9% e nell'Africa Sub-Sahariana lo 0,5% [4]. In

Dipartimento di Scienze Ortopediche e Traumatologiche "M. Boni", Università dell'Insubria, Viale Borri 57, 21100 Varese

Indirizzo per la corrispondenza:
Luigi Murena, luigi.murena@uninsubria.it

ogni caso deve essere considerato il fatto che le informazioni epidemiologiche sono di difficile reperimento già nel mondo occidentale: è possibile che la scarsa affidabilità dei dati provenienti dai paesi in via di sviluppo faccia sì che il quadro sopra presentato possa essere una sottostima della situazione reale. Tra tutte le cause di mortalità le fratture di femore prossimale rappresentano l' 1,1% nei paesi industrializzati [4].

Nei paesi occidentali la mortalità annua di questo tipo di fratture risulta essere maggiore di quella causata da patologie neoplastiche come il carcinoma gastrico e pancreatico. Il rischio di riportare una frattura del femore prossimale è maggiore di quello combinato di tumore mammario, endometriale e ovarico nelle donne e di quello di tumore della prostata negli uomini [6].

La mortalità di una frattura del femore prossimale nell'anziano è stimabile intorno al 5% in fase acuta e al 15-25% nel primo anno, con un ritorno ad una autonomia comparabile a quella antecedente l'evento traumatico solo nel 30-40% dei casi ed una disabilità deambulatoria permanente nel 20% [6].

Numerosi studi sono stati condotti per determinare i costi per tipologia di lesioni in Europa [7-9]. In ogni caso questi studi presentano rilevanti differenze metodologiche, classificative e di valutazione e misurazione dei costi. Polinder et al. hanno invece applicato un metodo uniforme per lo studio dei costi ospedalieri correlati a diverse tipologie di lesioni in dieci dei maggiori paesi europei [10]. È stato dimostrato che i costi pro capite aumentano esponenzialmente nei gruppi di età maggiore ai 65 anni, ed in particolare nelle donne più anziane. Sebbene le donne siano oggetto del 45% del numero totale della fratture prese in esame, ad esse corrisponde circa il 59% del totale dei costi. Il dato interessante è che il costo maggiore pro capite in nove dei dieci paesi presi in esame è risultato essere quello associato alle fratture di femore prossimale. La media dei costi di ospedalizzazione associata alle fratture di femore è stata di 5530 euro, seguita da quella del trattamento delle ustioni corrispondente a 4065 euro. I costi attribuibili a pazienti di età superiore a 65 anni corrispondevano a circa il 30-40% dei costi totali ospedalieri esaminati dallo studio. Questi pazienti, corrispondenti al 16% della popolazione studiata, consumavano una quantità sproporzionata di risorse per il trattamento delle lesioni traumatiche, in particolar modo dovute alle fratture di femore prossimale.

Riguardo alla situazione italiana, è difficile reperire dati generali uniformi. Lo studio più completo e aggiornato sull'incidenza e i costi delle fratture di femore in Italia risale al 2005: Rossigni et al. analizzano gli anni dal 1999 al 2002, basandosi sull'analisi dei dati della Scheda di Dimissione Ospedaliera del Ministero della Salute valutando inoltre anche le risorse impegnate per la riabilitazione post-operatoria, compresi gli aiuti sociali connessi alla disabilità conseguente alla frattura [11]. Il totale dei ricoveri nel 2002 per fratture femorali in pazienti con più di 45 anni era di 86.719, in crescita di 2300 unità rispetto al 2001 e di 7000 rispetto al 2000. Il 77% di questi ricoveri riguardava soggetti di sesso femminile ed oltre l'80% delle fratture nelle donne si sono verificate in ultra 65enni. Nel 2002 l'incidenza di frattura su 10.000 abitanti passava da 3,5 ad 84,9 negli uomini e da 4,7 a 185 nelle donne rispettivamente nelle classi di età fra i 45 e 64 anni ed oltre i 75 anni. I giorni di degenza media rilevati da questo studio sono stati pari a 14 circa nel gruppo più giovane (45-65 anni) e 16,5 nei gruppi più anziani. I costi diretti attribuibili ai ricoveri ed agli interventi ammontavano nel 2002 a 510 milioni di euro di cui 394 milioni per i pazienti ultrasessantacinquenni. Di questi l'80% era di sesso femminile, a conferma del ruolo rilevante dell'osteoporosi nella concausa delle fratture. Nell'anno 1999 il totale ammontava a 417 milioni. L'incremento annuo è stato quindi di circa il 15% dal 1999 al 2002. Ai costi diretti deve poi essere sommata la cifra di spesa per la riabilitazione che generalmente risulta essere quanto meno equivalente. Non devono essere dimenticati infine i costi sociali correlati alle pensioni di invalidità ed accompagnamento per gli stimati 18.000 pazienti disabili all'anno. In questo modo si raggiunge un totale, verosimilmente sottostimato, di 1.097.000.000 di euro per i soli pazienti con più di 65 anni affetti da fratture di femore prossimale. Va sottolineato come la stima dei costi riabilitativi sia in ogni caso complessa sia per la durata variabile della stessa, sia per il fatto che non venga eseguita in egual misura da tutti i pazienti per ragioni familiari, sociali o per carenze strutturali.

In conclusione le fratture di femore prossimale nell'anziano a causa del progressivo invecchiamento della popolazione e della prevalenza dell'osteoporosi nei pazienti con più di 65 anni costituiscono una patologia ad altissimo impatto sociale ed economico. Non sempre a livello della classe medica in generale ed in particolare di quella dei chirurghi ortopedici questa rilevanza è chiaramente riconosciuta. Nel perseguire l'obiettivo di un contenimento della spesa sanitaria i responsabili delle politiche sanitarie stanno attivando piani di prevenzione di questo tipo di fratture; questi coinvolgono sia l'utilizzo di terapie farmacologiche adeguate per il trattamento dell'osteoporosi, sia la messa in opera di programmi di sensibilizzazione atti al miglioramento degli ambienti domestici e delle abitudini di vita dei soggetti più a rischio. Questa sembrerebbe essere la via più adeguata da percorre per ridurre l'incidenza di queste lesioni e i problemi ad esse correlati. Inoltre sono necessari studi epidemiologici approfonditi che valutino in modo più preciso non solo l'incidenza, la prevalenza e la mortalità di queste fratture ma anche i costi socio-economici ed i fattori che li condizionano al fine di poter intervenire in modo più efficace nella fase di prevenzione e di cura.

BIBLIOGRAFIA

1. Adami S, Giannini S, Giorgino R, Isaia G, Maggi S, Sinigaglia L, et al. *The effect of age, weight, and lifestyle factors on calcaneal quantitative ultrasound: the ESOPO study*. Osteoporos Int 2003;14:198-207.
2. World Bank. *World development report 1993*. Investing in health. Oxford University Press, New York, 1993.
3. Murray CJL, Lopez AD. *The global burden of disease: a comprehensive assessment of mortality and disability from diseases, injuries and risk factors in 1990 and projected to 2020*. Harvard University Press, Cambridge, Mass. 1996.
4. Johnell O, Kanis JA. *An estimate of the worldwide prevalence, mortality and disability associated with hip fracture*. Osteoporos Int 2004;15:897-902.
   Cooper C, Campion G, Melton LJ. *Hip fractures in the elderly: a worldwide projection*. Osteoporos Int 1992;2:285-9.
6. International Osteoporosis Foundation. *Osteoporosis in the European Community: a call for action*. IOF 2002.
7. Kopjar B. *Costs of health care for unintentional injury in Stavanger, Norway*. Eur J Public Health 1997;7:321-327.

[8] Bauer R. *Overall costs to the Austrian national economy from home and leisure accidents*. Eur J Consumer Safety 1995;2:7.

[9] Van Beeck E. *Medical costs and economic production losses due to injuries in the Netherlands*. J Trauma 1997;42:1116-1123.

[10] Polinder S, Meerding WJ, Van Baar ME, Toet H, Mulder S, Van Beeck EF, et al. *Cost Estimation of Injury-Related Hospital Admissions in 10 European Countries*. J Trauma 2005;59:1283-1291.

[11] Rossigni M, Piscitelli P, Fitto F, Cambia P, Angeli A, Guida G, Adami S. *Incidenza e costi delle fratture di femore in Italia*. Reumatismo 2005;57:97-102.

Biomeccanica e materiali dei mezzi di sintesi per il femore prossimale

Biomechanic and materials of internal fixation devices for proximal femur fractures

U.E. Pazzaglia, A. Megaro, G. Bonaspetti, S. Galli

RIASSUNTO

Le fratture del femore prossimale sono comunemente trattate con fissazione interna, se non è indicata la sostituzione protesica. Viene presentata una revisione storica della evoluzione dei mezzi di sintesi e una analisi della biomeccanica di quelli più frequentemente usati. La scelta del chirurgo tra sistema di sintesi statico e dinamico, come un confronto tra le prestazioni dei sistemi periferici ed endomidollari, non può essere basato esclusivamente su studi sperimentali di biomeccanica, perché altri fattori hanno una influenza rilevante sulla stabilità finale della frattura del femore trattato con osteosintesi. La morfologia della frattura e la qualità dell'osso vengono considerati i veri fattori limitanti della ricostruzione della frattura con una fissazione stabile. Infatti le percentuali di fallimento delle sintesi sono maggiormente correlati a questi ultimi fattori che non alle proprietà meccaniche dei sistemi utilizzati. Il materiale più utilizzato per i mezzi di sintesi è stato negli anni passati l'acciaio inossidabile, ma recentemente questo metallo tende ad essere sostituito dal titanio e dalle leghe a base di titanio. Indubbiamente ci sono alcuni vantaggi in termini di resistenza alla corrosione e forza meccanica, tuttavia il fattore critico rimane la comminuzione della frattura e l'osso osteopenico dell'anziano. Alcuni vantaggi derivano dall'utilizzo di materiali non ferromagnetici come il titanio, nel caso in cui il paziente fratturato debba essere sottoposto a Risonanza Magnetica.

Parole chiave: fratture prossimali di femore, mezzi di sintesi, vite dinamica di femore

SUMMARY

Fractures of the proximal femur are currently treated by internal fixation, if not suitable for prosthetic replacement. An historical review of fixation devices evolution is presented and biomechanics of those most currently used is discussed. The choice by surgeon between static and systems as well as comparison of the performance of peripheral and endomedullary dynamic systems should not be exclusively based on experimental mechanical testing of implants, because other factors have rilevant influence on the final stability of the strumented, fractured femur. The morphology of the fracture and the quality of the bone have been found to be the true limiting factors to reconstruction and stable fixation of the fracture. Indeed failures rate are more correlated to the latter factors than to the mechanical properties of devices. The most used material for fracture fixation devices has been in the past years steinless-steel alloys, but recently titanium and titanium-based alloys tend to substitute the former. Certainly there are some advantages in terms of corrosion resistance and mechanical strenght, however the critical factors remain comminution of the fracture and osteopenic bone. Some advantages can derive from the not-ferromagnetic properties of titanium, if Magnetic Risonance investigations have to be performed in the fractured patient.

Key words: proximal femur fractures, internal fixation, dynamic hip screw

Clinica Ortopedica, Università di Brescia, II Divisione Ortopedia e Traumatologia, Spedali Civili di Brescia

PREMESSA

Le fratture del femore prossimale genericamente indicate come fratture dell'anca, per il deficit funzionale di questa articolazione che esse inevitabilmente determinano, possono essere affrontate dal punto di vista terapeutico con la sostituzione protesica oppure con l'osteosintesi. Essendo questo aspetto fondamentale delle indicazioni già stato oggetto di altre relazioni, esso non verrà affrontato in questa trattazione, che per il suo titolo è limitata all'analisi dei mezzi di sintesi. È opportuno solo ricordare che la scelta protesi-osteosintesi è condizionata non solo dalla morfologia della frattura, ma anche da considerazioni relative al paziente, che riguardano le sue condizioni generali, il grado di collaborazione e le aspettative di riabilitazione e recupero funzionale.
La riduzione (a cielo coperto o aperto) e la successiva sintesi si propongono, come fine, di ottenere una rigida e stabile fissazione interna, che permetta una mobilità dell'anca senza dolore, per arrivare ad una ripresa funzionale (carico e deambulazione) a frattura consolidata o eventualmente ad un carico limitato o protetto anche prima della consolidazione. Queste esigenze hanno determinato lo studio e la ricerca sui mezzi di sintesi per il femore prossimale.

CENNI STORICI

Il primo e più semplice approccio chirurgico alla fissazione delle fratture prossimali del femore (ed in particolare di quelle del collo) è stato realizzato con più fili di Kirschner passati parallelamente lungo l'asse del collo dopo riduzione della frattura, oppure con semplici viti.
Il primo vero mezzo di sintesi disegnato specificamente per questa tipologia di fratture è il chiodo di Smith-Petersen (Fig. 1), che presentava una sezione con tre flange per stabilizzare la frattura dai movimenti di rotazione ed inoltre presentava un foro centrale che

facilitava il posizionamento nel collo e nella testa femorale attraverso un filo guida. Inizialmente esso era utilizzato da solo ma successivamente il sistema è stato completato da una placca (McLaughin) su cui veniva bloccato con una vite la base del chiodo; una cremagliera nella parte più prossimale della placca permetteva inoltre di regolare l'angolo tra chiodo e placca. Questo completamento del sistema è stato molto importante perché ha permesso di estendere la fissazione alle fratture extracapsulari (pertrocanteriche e sottotrocanteriche).
Numerosi altri tipi di chiodo sono stati sviluppati nei paesi europei e negli USA, tutti basati sul concetto di un perno da inserire nel collo fino alla testa femorale (in alcuni era invece una vite), vincolato ad una placca appoggiata sulla superficie laterale del femore.
In generale il progetto del mezzo di sintesi era ideato dal chirurgo ortopedico stesso, mentre secondario era l'apporto ingegneristico e tecnico, in una situazione invertita rispetto a quella attuale, dove il chirurgo ortopedico è condizionato dallo sviluppo tecnologico elaborato a livello produttivo-industriale.
La prima placca con chiodo a scivolamento è stata introdotta nel 1955 da Pugh (Fig. 1) e questo concetto di sfruttare la forza peso per compattare la frattura ha guadagnato favore, divenendo con la DHS (*Dynamic Hip Screw*) il trattamento standard delle fratture prossimali del femore degli anziani.
Accanto a questo indirizzo, caratterizzato dall'idea di ridurre la frattura e garantire la massima stabilità, almeno per quanto riguarda il varismo sul piano frontale e la rotazione su quello orizzontale, mentre è permesso solo il movimento di scivolamento lungo l'asse del collo (compattazione della rima di frattura), è stato percorso anche un orientamento terapeutico diverso, consistente nel non esporre la frattura, con riduzione al meglio a cielo coperto e stabilizzazione (parziale ed elastica) con chiodi flessibili curvi introdotti nella metafisi distale del femore e passati in direzione disto-prossimale nel canale femorale, fino al collo ed alla testa femorale (Chiodi di Ender).

BIOMECCANICA DEI SISTEMI DI OSTEOSINTESI

I sistemi di sintesi attualmente più usati possono essere distinti in rapporto alle caratteristiche meccaniche in sistemi statici e sistemi dinamici; in rapporto alle caratteristiche anatomiche, in sistemi di superficie e sistemi endomidollari (Fig. 2).
I *sistemi statici* sono rappresentati dal chiodo-placca e dalla lama-placca monoblocco, con diversi angoli di inclinazione cervico-diafisaria: essi stabilizzano la frattura in modo rigido, ma non permettono la compattazione della frattura. La stabilità della sintesi è condizionata dalla qualità dell'osso e dalla morfologia della frattura. In realtà con alcuni accorgimenti si può rendere anche questi sistemi parzialmente dinamici. Con la tecnica chirurgica infatti, se si prepara nel collo e nella testa del femore un tunnel più lungo della lama o del chiodo, l'azione della forza-peso può esercitare una compattazione sulla rima di frattura.
Alcuni chiodi endomidollari hanno la possibilità di inserire una o due viti cefaliche con una inclinazione di 130° che realizzano una compressione-bloccaggio, per cui essi possono essere considerati dei sistemi statici. Anche in questo caso il sistema può essere reso

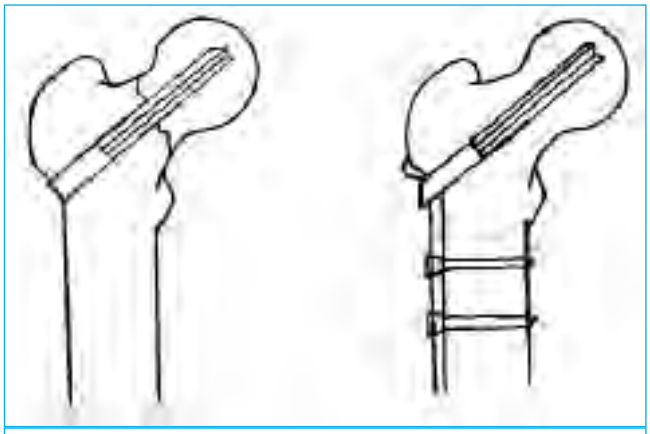

Fig. 1. Chiodo di Smith-Petersen e placca con chiodo a scivolamento.

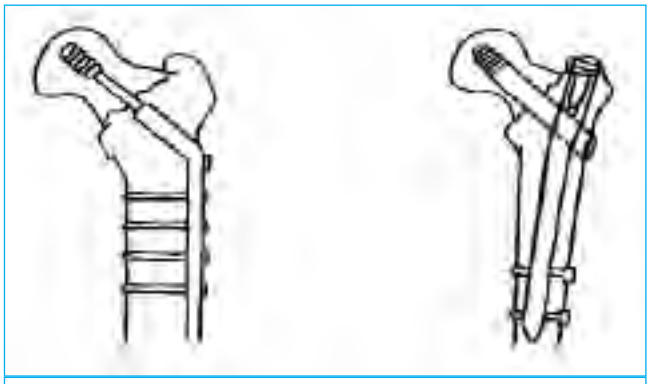

Fig. 2. Placca con vite a scivolamento e chiodo gamma.

però dinamico non posizionando la vite di bloccaggio diafisaria distale del chiodo.
Tra i *sistemi statici* si può includere la placca di Judet con le tre viti più prossimali di grosso calibro (7,4 mm) con una testa conica di 1 cm che si blocca nel corrispondente alloggio nello spessore della placca, e con un angolo fisso rispetto all'asse maggiore della placca stessa.
I *sistemi dinamici* sono caratterizzati da una vite ed una placca a compressione; la compressione primaria della frattura per impattazione chirurgica viene ottenuta attraverso la vite di coartazione e la compressione secondaria per *telescopage* del sistema. Anche questi sistemi possono essere resi statici utilizzando una vite cefalica autobloccante. Deve essere ricordato che una compattazione importante della frattura, con conseguente accorciamento dell'arto, è ben tollerata dai pazienti anziani, ma non dai giovani.
Numerose sono le varianti in commercio di questo sistema di sintesi: placca con stabilizzatore trocanterico, placca a compressione biassiale, placca con vite da spongiosa per osteosintesi del piccolo trocantere. Tutti hanno in comune la caratteristica che la placca è esterna alla diafisi femorale e viene fissata con viti.
Una significativa variazione, che conserva la caratteristiche meccaniche del sistema dinamico ma offre una diversa soluzione per la fissazione diafisaria, è rappresentata dai sistemi endomidollari: la vite cefalica presenta in genere una scanalatura che, attraverso la

vite di bloccaggio prossimale, stabilizza la rotazione ma nel contempo non ostacola lo scorrimento longitudinale per l'effetto della forza-peso applicata alla testa del femore; la parte diafisaria è introdotta nel canale midollare del femore dall'apice del gran trocantere. La parte prossimale ha un diametro maggiore di quella distale, in quanto deve avere spazio sufficiente per alloggiare la vite cefalica. Il sistema è ulteriormente stabilizzato da due viti distali.
Sono stati eseguiti molti studi comparativi tra i sistemi dinamici di superficie e quelli endomidollari. Se è a tutt'oggi confermato il vantaggio biologico dell'utilizzo del chiodo endomidollare, per la minor durata dell'intervento ed il minor traumatismo chirurgico, i vantaggi biomeccanici teorizzati in passato sono molto discussi. Numerose casistiche cliniche [1-5] e studi biomeccanici su cadavere [6-8] registrano uguale efficacia ed uguale numero di complicanze nel confronto tra i due sistemi di sintesi. Solo per le fratture più instabili con comminuzione della corticale mediale il chiodo endomidollare sembra garantire maggiore stabilità [9 10].
Dal punto di vista più strettamente di tecnica chirurgica viene data molta importanza alla posizione della vite cefalica nella testa femorale, che dovrebbe essere posizionata al centro oppure nel quadrante inferiore e posteriore, per sostenere la comminuzione postero-inferiore, che è quella più frequentemente presente.
La posizione corretta della vite cefalica è considerata quella con 135° di angolo cervico-diafisario, distante 0,5-1 cm dalla cartilagine articolare dell'apice della testa. Baumgaertrner [11] riporta uno studio sulla validità prognostica dell'indice misurato tra l'apice della vite e quello della testa femorale TAD (*Tip Apex Distance*) risultato sia in proieziona antero-posteriore che laterale. L'Autore riporta, in uno studio retrospettivo su 198 fratture pertrocanteriche trattate con placca e vite da scorrimento, nessun caso di fallimento per *cut-out* nelle 120 sintesi in cui il TAD era minore o uguale a 25 mm.
Nella prospettiva della guarigione della frattura e della ripresa funzionale intervengono diversi fattori di seguito elencati:
– qualità dell'osso;
– morfologia della frattura;
– tecnica chirurgica (comprendente la qualità della riduzione, il posizionamento del sistema e tutti gli accorgimenti collegati all'atto chirurgico);
– caratteristiche meccaniche del sistema;
– condizioni generali del paziente e sua collaborazione.
Ognuno di questi fattori influisce sul risultato finale, pertanto, negli studi che confrontano diversi sistemi meccanici, si dovrebbe avere la consapevolezza che altri aspetti, anche non meccanici, possono essere prevalenti nell'esito del trattamento di una specifica frattura.
Analizzando alcuni di questi fattori in maggior dettaglio si può rilevare come la qualità dell'osso rivesta una rilevanza fondamentale, proprio dal punto di vista della meccanica: infatti la funzione stabilizzatrice del mezzo di sintesi sulla frattura è direttamente collegato alla superficie di contatto impianto-osso; se quest'ultimo ha una ridotta densità trabecolare o corticale e la intensità delle forze meccaniche supera la resistenza della struttura ossea è inevitabile il cedimento del substrato biologico. La rilevanza di questa problematica è ben documentata dai numerosi lavori dedicati alle tecniche di rinforzo della struttura ossea osteoporotica attraverso l'applicazione contestuale al mezzo di sintesi di metilmetacrilato o più recentemente di componenti autoindurenti a base di idrossiapatite [12] oppure di particolari "*device*" che aumentano la superficie di presa della vite cefalica in modo di allargare la superficie di contatto impianto-osso [13].
La morfologia della frattura è un determinante fondamentale per la stabilità della frattura stessa e della sua sintesi, che a sua volta condiziona tutta la condotta riabilitativa post-chirurgica. Questo aspetto è ben documentato in letteratura dove la percentuale di cedimento della sintesi nelle fratture instabili [14] è generalmente alta.
Quando l'instabilità della frattura non è determinata dalla comminuzione dei frammenti ma dall'inclinazione della rima di frattura (rima verticale) rimane valida la tecnica chirurgica di osteotomia intertrocanterica di scivolamento mediale evocata da Dimon e Hughston per le fratture più instabili non riducibili. In realtà molti studi non riportano vantaggi con questa tecnica (Cheng, Desjardins, Hopkins, Nugent, Dimon) rispetto alla osteosintesi con vite e placca [15].

LE COMPLICANZE DELLE OSTEOSINTESI

Nelle fratture mediali la pseudo-artrosi e la necrosi asettica della testa del femore sono, come è noto, le complicanze più frequenti, sia nel caso che la frattura sia stata trattata in modo conservativo che con una sintesi. Si possono manifestare con la rottura del mezzo di sintesi, oppure con la protrusione dello stesso nella cavità articolare.
Le pseudo-artrosi sono invece poco frequenti nelle fratture prossimali di femore extra-capsulari.

Mobilizzazione della vite cefalica (cutting-out)

Rappresenta la causa principale di fallimento dell'osteosintesi ed è stata indicata in rapporto con i possibili meccanismi patogenetici [16]: morfologia della frattura (Jensen, 1980); qualità della riduzione e tipo di impianto (Jensen, 1980); osteopenia (Laros and Moore, 1974); posizione della vite nella testa femorale [11 13 16]. Le cause più rilevanti sono rappresentate dall'osteopenia e dalla morfologia della frattura. Può essere interessante ricordare che negli studi comparativi tra sintesi periferica ed endomidollare non è stata osservata alcuna differenza significativa di *cutting out* [1 2 4 5] (Fig. 3).

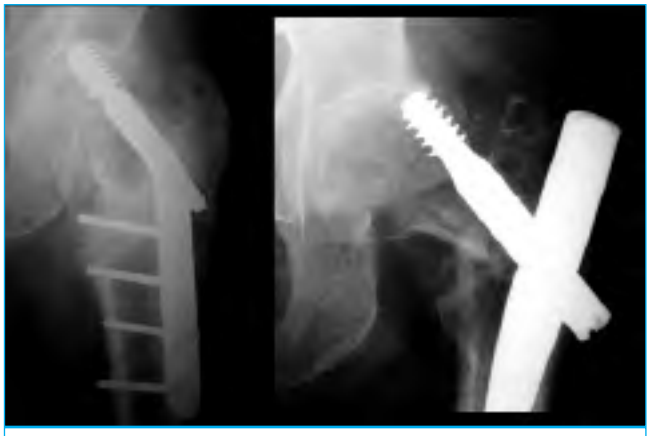

Fig. 3. Mobilizzazione della vite cefalica in una sintesi con placca e vite e in una sintesi con chiodo gamma.

Mobilizzazione della placca
È una complicanza esclusiva dei sistemi periferici, peraltro di osservazione rara [1]. Dipende dall'osteopenia corticale che riduce la forza di presa delle viti sulla diafisi.

Protrusione centrale della vite
Riconosce diverse cause, spesso in associazione, quali l'osteopenia della testa femorale, la presenza di comminuzione supero-esterna del massiccio trocanterico, l'eccessiva compattazione della frattura e l'errore di tecnica chirurgica. È più frequentemente osservata nelle osteosintesi con sistemi statici.

Frattura diafisaria
È osservata soprattutto nelle sintesi con sistemi endomidollari con incidenza variabile nelle diverse statistiche: 4-11% [1 4]. Può manifestarsi nel momento dell'introduzione del chiodo oppure a distanza di tempo. In quest'ultimo caso è stato ipotizzato di non bloccare il chiodo all'apice con le viti, che indubbiamente indeboliscono la corticale diafisaria, però in questo caso la stabilità rotatoria dell'impianto è ridotta.

Consolidazione in posizione non anatomica
Si manifesta in genere in posizione di varo-rotazione esterna; vi è un accorciamento e rotazione esterna dell'arto che condiziona un cammino patologico.

LE APPLICAZIONI PARTICOLARI

È necessario ricordare che, quantunque di uso non diffuso, è possibile applicare altre modalità di stabilizzazione delle fratture prossimali di femore, questi sono:
– il fissatore esterno pertrocanterico: con viti autoperforanti per il collo, minimizza il traumatismo chirurgico sul paziente anziano;
– il fissatore esterno a placca: con viti solidali alla placca, supera il concetto che la stabilità della osteosintesi sia dovuta alla compressione della placca sull'osso.

MATERIALI

Il fattore che ha permesso l'applicazione dei materiali in campo chirurgico e specificamente nella stabilizzazione delle fratture è stata la scoperta dell'asepsi, infatti prima di questa fondamentale pietra miliare i tentativi di fissazione interna delle fratture sono stati frustrati dalla suppurazione della ferita chirurgica. Risolto questo problema la tecnologia ha permesso lo sviluppo di manufatti metallici con caratteristiche sufficienti di inerzia e resistenza meccanica idonei per la specifica applicazione clinica.
In generale i materiali utilizzati in campo ortopedico-traumatologico sono le leghe di acciaio inossidabile 316, le leghe a base di cobalto – cromo ed il titanio.
Per lungo tempo i mezzi di sintesi sono stati costruiti in lega di acciaio inossidabile (definita *Surgical Grade Steinless Steel*), con variazioni nell'ambito del singolo costruttore per ottimizzare in primo luogo l'inerzia, in quanto l'ambiente in cui il manufatto viene introdotto è bagnato dai liquidi organici, ovvero soluzioni saline

Fig. 4. "*Crevice Corrosion*" tra testa della vite e placca.

con proprietà elettrolitiche che possono determinare la corrosione del metallo, ma anche la resistenza alle sollecitazioni meccaniche cui il mezzo di sintesi è sottoposto almeno finché il processo riparativo dell'osso non è giunto alla consolidazione della frattura.
Il problema dell'inerzia (resistenza alla corrosione) della lega metallica con cui vengono costruiti i mezzi di sintesi è meno rilevante che per le componenti protesiche, in quanto questi ultimi sono impianti, almeno teoricamente, permanenti, mentre i primi possono essere rimossi una volta che la frattura è consolidata, in quanto viene meno la loro funzione meccanica. Si può pertanto prevedere per i mezzi di sintesi una permanenza nell'organismo limitata nel tempo, da pochi mesi a 1-2 anni in rapporto al tipo di frattura ed all'evoluzione del processo riparativo e di rimodellamento dell'osso.
Pur entro questi limiti non è infrequente osservare fenomeni di corrosione dei mezzi di sintesi di acciaio inossidabile rimasti nel corpo anche per pochi mesi: la sede di attacco del metallo è caratteristica, infatti la si osserva nelle zone di contatto tra la testa della vite e la placca (Fig. 4) e viene denominata "*crevice corrosion*". La corrosione del metallo è determinata dai minimovimenti della testa delle viti contro la placca, che intaccano il film di ossido che difende la superficie metallica dall'attacco elettrolitico. Il film di ossido può essere riparato dall'ossigeno che diffonde nell'intaccatura dalla soluzione, tuttavia il danno è perpetuato dalla ripetizione dei movimenti, che richiedono una continua ricostituzione dello strato; poiché la diffusione dell'ossigeno nelle profondità delle fessure è ostacolata dalla geometria delle stesse, si viene a creare la situazione di impossibilità di ricostituzione del film protettivo di ossido e di dissoluzione attiva del metallo (corrosione).
Dal punto di vista biologico la "*crevice corrosion*" si manifesta con la pigmentazione nerastra del tessuto connettivo che circonda la placca e la testa della vite sede del focolaio di corrosione ed è un reperto osservato abbastanza di frequente quando vengono rimosse le placche di acciaio inossidabile. Il fenomeno però non sembra avere rilevanza clinica in quanto l'accumulo dei prodotti della corrosione è localizzato alla zona di contatto tra placca e testa della vite ed è osservato anche in fratture perfettamente consolidate.
Un altro aspetto relativo ai materiali riguarda il cedimento meccanico o rottura (Fig. 5). Non è questo un evento frequente nelle fratture prossimali di femore, poiché l'osteoporosi e la qualità dell'osso, che è alla base della patogenesi di queste fratture, determinano

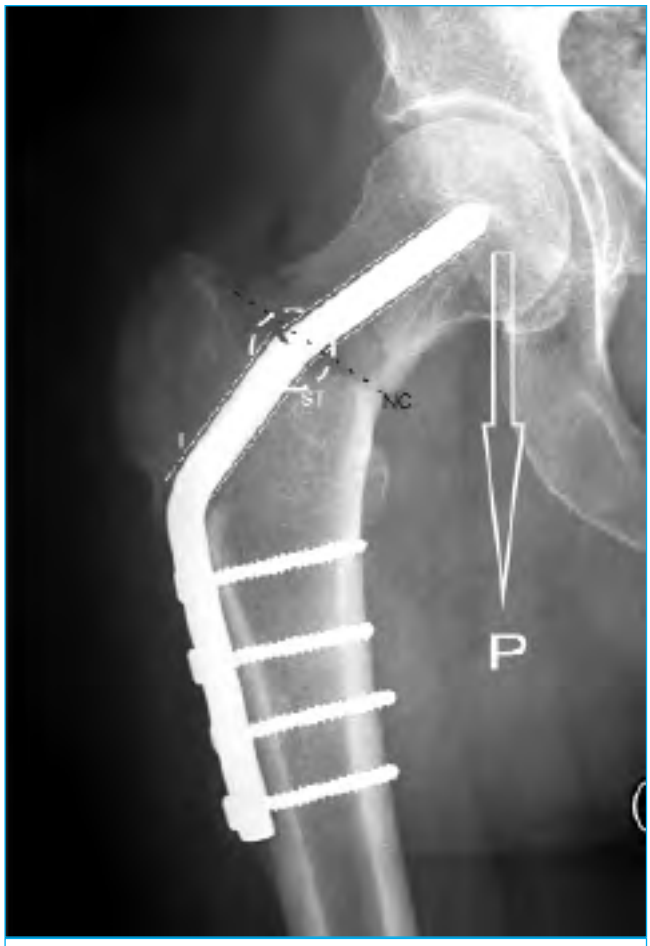

Fig. 5. Rottura del materiale di osteosintesi (lama-placca).
P: forza applicata (peso)
I: interfaccia osso-mezzo di sintesi con distribuzione degli stress su un'ampia superficie
NC: non consolidazione della frattura
ST: zona di concentrazione degli stress sul mezzo di sintesi

più facilmente il cedimento del substrato biologico (*cut-out*) piuttosto che quello del mezzo di sintesi.
La rottura del mezzo di sintesi si determina quando la frattura non giunge a consolidazione, per cui nella fase di rieducazione funzionale, che in queste fratture implica la stazione eretta ed il cammino, il mezzo di sintesi viene sollecitato in modo ciclico in una zona limitata in cui si realizza una concentrazione degli stress. Queste rotture sono definite anche come fratture "da fatica" e sono il risultato di ripetute applicazioni di stress che sono inferiori per intensità a quello richiesto per determinare il cedimento in una sola applicazione.
La condizione indispensabile per questo tipo di cedimento nella parte prossimale del femore è una buona qualità dell'osso spongioso epifisario e metafisario, poiché comunque le sollecitazioni meccaniche sono trasmesse al mezzo di sintesi attraverso le superfici di contatto tra impianto e osso e poi si concentrano nella zona critica.
In generale questo tipo di cedimento non dovrebbe essere considerato la conseguenza di un'insufficienza del materiale, quanto piuttosto l'instaurarsi di una situazione (non consolidazione della frattura) che ha sottoposto il mezzo di sintesi a una sollecitazione meccanica svantaggiosa e per la quale non era stato progettato. In questi ultimi anni si è osservata la tendenza a sostituire nella costruzione dei mezzi di sintesi l'acciaio inossidabile AISI 136 grado 2 (ASTM F138) con il titanio o le leghe a base di titanio. I produttori certificano una maggiore resistenza di questi manufatti, la leggerezza e la resistenza alla corrosione, in quanto il titanio anche in caso di danneggiamento del film superficiale di ossido tende a ricostituirlo, anche in presenza di una bassa tensione di ossigeno.
Il materiale correntemente utilizzato è una lega di titanio Ti 6 Al 4V (ASTM F136) ed i test di resistenza meccanica dei mezzi di sintesi costruiti con queste leghe documentano una superiorità rispetto ad identici manufatti in acciaio inossidabile.
Questa maggior resistenza del mezzo di sintesi non è però direttamente estrapolabile sulla solidità delle sintesi effettuata dal chirurgo, sulla quale incidono come fattori predisponenti la morfologia della frattura e la qualità dell'osso: infatti la rottura del mezzo di sintesi è una osservazione abbastanza rara nelle fratture prossimali di femore, mentre il cedimento dell'osso su cui il mezzo di sintesi fa forza è un'evenienza frequente.
Un aspetto portato a sostegno del vantaggio presentato dai mezzi di sintesi in titanio, o leghe di titanio è che, essendo costruiti con metalli non ferro-magnetici, risultano più sicuri, rispetto a quelli in acciaio inossidabile o lega cromo-cobalto, nel caso sia necessario eseguire un esame di Risonanza Magnetica Nucleare per patologie insorte o manifestatesi dopo la frattura.
La problematica è complessa e riguarda il vasto campo degli effetti biologici, della sicurezza e delle misure di attenzione per i pazienti sottoposti a procedure di Risonanza Magnetica, sui quali esiste una estesa letteratura radiologica specifica.
In generale i mezzi di sintesi utilizzati in campo ortopedico appartengono alla categoria degli impianti passivi (a differenza ad esempio del pace-maker cardiaco), pertanto gli effetti biologici rilevanti possono essere la vibrazione (mobilizzazione o migrazione dell'impianto) ed il riscaldamento.
Di fatto, per quanto riguarda il primo aspetto esso è clinicamente rilevante per gli impianti tipo clips vascolari, ma appare del tutto teorico per i mezzi di sintesi utilizzati in traumatologia o in ortopedia, che sono saldamente fissati ad un tessuto rigido come l'osso [17].
Per il secondo aspetto si fa riferimento alle "Informazioni di Sicurezza relative agli impianti ortopedici, materiali e presidi" nei quali i singoli impianti sono stati testati per eventuali eventi avversi quando sottoposti al campo magnetico della risonanza magnetica [18]; la condizione di sicurezza è riferita alla forza del campo magnetico (espresso in TESLA). La maggior parte delle risonanze magnetiche in uso lavorano con 1,5T oppure 3T, tuttavia, sebbene ancora poco diffuse, sono state costruite apparecchiature con maggior potenza (4T, 5T, 7T), pertanto le informazioni sulla sicurezza devono essere aggiornate sulla base dello sviluppo delle apparecchiature di Risonanza Magnetica.
Dall'esame di queste informazioni di sicurezza risulta tra gli impianti ortopedici non sicuro a 1,5T solo il fissatore esterno Hoffman II (standard), mentre protesi, placche, viti, fili di Kirschner, strumentazioni per colonna vertebrale (sia in titanio, acciaio inossidabile, leghe cromo-cobalto) sono riportati come sicuri [18].

Un aspetto invece finora non considerato è rappresentato dalla eventuale difficoltà a rimuovere il mezzo di sintesi in titanio rimasto nell'osso per lungo tempo. Soprattutto per quanto riguarda la rimozione di viti e chiodi endomidollari l'adesione dell'osso alla superficie di titanio potrebbe risultare molto laboriosa anche per superfici non ruvide, come sono quelle delle protesi, dove al contrario si ricerca una forte adesione e integrazione impianto-osso.

BIBLIOGRAFIA

1. Radford JP, Needoff M, Webb JK. *A prospective randomised comparison of dynamic hip screw and the gamma locking nail.* J Bone Joint Surg 1993;75-B:789-93.
2. Leung KS, So WS, Shen WY, Hui PW. *Gamma nails and dynamic hip screws for peritrochanteric fractures.* J Bone Joint Surg 1992;74-B:345-51.
3. Esser MP, Kassab JY, Jones DHA. *Trochanteric fractures of the femur.* J Bone Joint Surg 1986;68-B:557-60.
4. Bridle SH, Patel AD, Bircher M, Calvert PT. *Fixation of intertrochanteric fractures of the femur.* J Bone Joint Surg 1991;73-B:330-4.
5. Adams C, Robinson CM, Court-Brown, Charles M, McQueen MM. *Prospective randomized controlled trial of an intramedullary nail versus dynamic screw and plate for intertrochanteric fractures of the femur.* J Orthop Trauma 2002;15:394-400.
6. Rosenblum SF, Zuckerman JD, Kummer FJ, Tam BS. *A biomechanical evaluation of the gamma nail.* J Bone Joint Surg 1992;74-B:352-7.
7. Mahomed N, Harrington I, Kellam J, Maistrelli G, Hearn T, Vroemen J. *Biomechanical analysis of the Gamma nail and sliding hip screw.* Clin Orthop Relat Res 1994;304:280-8.
8. Gurtler RA, Jacobs RR, Jacobs CR. *Biomechanical evaluation of the Ender's pins, the Harris nail, and the dynamic hip screw for the unstable intertrochanteric fracture.* Clin Orthop Relat Res 1986;206:109-12.
9. Kummer FJ, Olsson O, Pesrlman CA, Ceder L, Larsson S, Koval KJ. *Intramedullary versus extramedullary fixation of subtrochanteric fractures. A biomechanical study.* Acta Orthop Scand 1998;69:580-4.
10. Saarenpaa I, Heikkinen T, Jalovaara P. *Treatment of subtrochanteric fractures. A comparison of the Gamma nail and the dynamic hip screw: short term outcome in 58 patients.* Int Orthop 2006;22.
11. Baumgaertner MR, Curtin SL, Lindskog DM, Keggi JM. *The value of the Tip-Apex Distance in predicting failure of fixation of peritrochanteric fractures of the hip.* J Bone Joint Surg 1995;77-A:1058-64.
12. Yetkinler DN, Goodman SB, Reindel ES, Carter D, Poser RD, Costantz BR. *Mechanical evaluation of a carbonated apatite cement in the fixation of unstable intertrochanteric fractures.* Acta Orthop Scand 2002;73:157-64.
13. Choueka J, Koval KJ, Kummer FJ, Crawford G, Zuckerman JD. *Biomechanical comparison of the sliding hip screw and the dome plunger.* J Bone Joint Surg 1995;77-B:277-83.
14. Madsen JE, Naess L, Aune AK, Alho A, Ekeland A, Stromsoe K. *Dynamic hip screw with trochanteric stabilizing plate in the treatment of unstable proximal femoral fractures: a comparative study with the gamma nail and compression hip screw.* J Orthop Trauma 1998;12:241-8.
15. LaVelle D.G. *Fractures of Hip.* In: Canale ST, ed. *Campell's Operative Orthopaedics*. 2003, p. 2880.
16. Davis TRC, Sher JL, Horsman A, Simpson M, Porter BB, Checketts RG. *Intertrochanteric femoral fractures.* J Bone Joint Surg 1990;72-B:26-31.
17. Shellock FG, Crues JV. *MR procedures: biologic effects, safety, and patient care.* Radiology 2004;232:635-52.
16. Safety information – orthopedic implants, materials, and device. http://www.mrisafety.com/safety.

Fratture sottocapitate nel giovane adulto

Intracapsular hip fractures in young adults

R. Civinini, C. Carulli, M. D'Arienzo, M.I. Gusso

RIASSUNTO

Le fratture intracapsulari del collo del femore nel giovane adulto sono rare, rappresentando solo il 3% di tutte le fratture dell'estremo prossimale del femore: sono generalmente causate da traumi ad alta energia e spesso presentano una significativa scomposizione dei monconi di frattura associata a gravi danni all'irrorazione epifisaria. Numerose sono le variabili che possono condizionare il trattamento e il risultato di una frattura di collo femore nel giovane: tra queste, il grado di scomposizione iniziale della frattura, il timing del trattamento chirurgico, la qualità della riduzione, l'eventuale capsulotomia, i mezzi di sintesi utilizzati e, non ultime, le fratture associate, in particolare quelle della diafisi omolaterale.
Per quanto riguarda il trattamento occorre sottolineare come il tentativo di salvare l'epifisi femorale in un paziente giovane giustifichi comunque un approccio aggressivo, ed anche se la medicina basata sull'evidenza non ha fornito indicazione sicure, è probabilmente opportuno non procrastinare l'intervento, eseguire un osteosintesi stabile ed anche una capsulotomia, in particolare quando la riduzione della frattura non sia risultata soddisfacente.

Parole chiave: fratture sottocapitate collo femorale, osteosintesi, fratture omolaterale collo e diafisi femorale

SUMMARY

Intracapsular hip fractures in young adults are not frequent, representing the 3% of all proximal femoral fractures: they often occur in high energy injuries associated with visceral lesions which have priority of treatment. This fractures are often displaced with serious damage to epiphyseal vascular supply and the treatment requires an anatomical reduction: this to avoid the two most important complications, non union and avascular necrosis.
Several factors are involved in the choice of treatment and results in young adults: initial displacement of the fracture, timing of surgery, quality of the reduction, capsulotomy, choice of the surgical device, associated lesions, in particular ipsilateral shaft fractures. Whatever are the choices, many agree with the opportunity to treat these fracture with immediate bone reduction and internal fixation to restore the blood supply to the femoral neck and head, and if necessary, to associate a capsulotomy.

Key words: intracapsular hip fractures, ipsilateral femoral neck and shaft fractures

II Clinica Ortopedica, Università di Firenze

Indirizzo per la corrispondenza:
Dr. Roberto Civinini, CTO, II Clinica Ortopedica, Largo Palagi 1, 50139 Firenze

INTRODUZIONE

Le fratture intracapsulari di collo femore nel giovane adulto sono un'evenienza rara e rappresentano circa solo il 3% di tutte le fratture dell'estremo prossimale del femore [1-4], considerando con il termine di giovane adulto quella fascia di età compresa fra la completa maturazione scheletrica dell'adolescenza e cioè, intorno ai quindici anni, ed i 50 anni, età oltre la quale iniziano ad essere più frequenti condizioni intrinseche di fragilità ossea [5]. Sebbene rare, tali fratture hanno un grande impatto medico e sociale in quanto il fallimento del trattamento può determinare nel giovane adulto una disabilità prolungata e talvolta anche rilevante. Occorre inoltre precisare che molto spesso si tratta di traumi ad alta energia ove il livello di scomposizione delle frattura, nonché il danno all'irrorazione epifisaria, è elevato e che spesso si associano alla frattura di collo femore altre lesioni, sia scheletriche che viscerali, che possono complicarne il trattamento.
Generalmente trattate con osteosintesi, le due principali complicanze della frattura di collo femore nel giovane sono la pseudoartrosi e l'osteonecrosi, tuttavia la loro incidenza è riportata in maniera estremamente variabile, dallo 0 al 45% per quanto riguarda la prima e dallo 0 all'89% per quanto riguarda la seconda [4].
La rarità della frattura espone infatti alla difficoltà di reperire casistiche numericamente rilevanti, e giustifica la variabilità dei risultati riportati; occorre considerare che negli ultimi 30 anni sono stati descritti in letteratura un numero estremamente ridotto di casi di fratture di collo femore del giovane [4].
Scopo di questo lavoro è stato quello di valutare i fattori prognostici di queste fratture sia in relazione alla tipologia della frattura che alle modalità di trattamento.

IL TRATTAMENTO DELLE FRATTURE RECENTI

Numerose sono le variabili che possono condizionare il trattamento di una frattura di collo femore nel giovane e di questi cercheremo di valutarne la reale influenza sul risultato finale; molti di questi fattori, che nel paziente anziano hanno un importanza minore,

assumono al contrario una notevole rilevanza nel giovane nel tentativo di preservare l'epifisi.

Scomposizione iniziale della frattura: poiché si tratta di pazienti con buona qualità ossea, per determinare la frattura il trauma è generalmente ad alta energia e la scomposizione è un evento frequente nel giovane adulto [1 3 4 6].

In genere il meccanismo di produzione della frattura si realizza con l'anca in posizione di flessione e lieve abduzione [7] e la rima di frattura ha un decorso verticale, rispetto all'andamento obliquo o spiroide che più spesso si realizza nell'anziano [8 9].

In una recente metanalisi delle fratture intracapsulari nel giovane, Damany ha infatti riportato come l'80% delle fratture fossero scomposte e come ovvio, la scomposizione rappresentasse un fattore prognostico negativo sia per l'insorgenza della necrosi che della pseudoartrosi: entrambe le complicanze avevano infatti un'incidenza superiore nel gruppo delle fratture scomposte rispetto a quelle composte ed il dato era statisticamente significativo [4].

Timing del trattamento chirurgico: la riduzione di una frattura determina un netto incremento dell'apporto vascolare all'epifisi femorale rispetto alla condizione iniziale di scomposizione. Questo miglioramento dell'irrorazione epifisaria è stato da tempo dimostrato, sia con studi di laboratorio che clinici ed è probabilmente il risultato della liberazione dei vasi epifisari laterali che in una frattura scomposta risultano inginocchiati dal frammento prossimale [10].

Questi motivi hanno portato da tempo a definire la frattura di collo femore nel giovane come una "urgenza vascolare" tale da richiedere un trattamento in urgenza di riduzione ed osteosintesi non oltre le 12 ore dal trauma.

Molti autori hanno attribuito ad un approccio aggressivo risultati decisamente soddisfacenti, con una ridotta percentuale di complicanze.

Swiontkowski et al. riportano infatti, in gruppo di 27 giovani trattati con capsulotomia ed osteosintesi entro le 12 ore dal trauma, nessuna pseudoartrosi e solo il 20% di osteonecrosi [8].

Sempre eseguendo il trattamento nella stessa giornata del trauma Tooke e Favero riportano una percentuale di pseudoartrosi del 3% e di osteonecrosi del 18,8% [11].

Anche più recentemente, in un'analisi retrospettiva di 58 pazienti di età inferiore ai 60 anni trattati chirurgicamente per una frattura di collo femore, la percentuale di osteonecrosi era risultata statisticamente superiore nel gruppo trattato oltre le 12 ore dal trauma [12].

Tuttavia i risultati in letteratura non sono così univoci e se già da tempo Dedrick et al. non avevano rilevato un incremento di complicanze nel procrastinare il trattamento oltre le 72 ore [13], nella metanalisi di Damany non si rilevano differenze statisticamente significative fra il trattamento in urgenza e quello dilazionato nel tempo [4].

Anche in una recente analisi retrospettiva eseguita presso la Mayo Clinic, non si erano rilevate differenze significative nell'insorgenza di complicanze nei pazienti trattati entro o oltre le 24 ore [5].

Qualità della riduzione: è evidente come la qualità della riduzione debba essere ottimale, ricercando una posizione dell'epifisi il più vicina possibile a quella definita dalle classiche regole dell'osteosintesi in una frattura di collo femore [14].

Una non perfetta qualità della riduzione da sola è quasi sempre in grado di condizionare in maniera negativa il risultato ed è quasi sempre seguita da risultati non soddisfacenti, con una percentuale elevatissima sia di pseudoartrosi [11] sia di osteonecrosi [5].

Più di recente la scuola bernese ha identificato un ulteriore problema legato alla non ottimale riduzione di una frattura di collo femore, anche quando ben guarita e senza segni di osteonecrosi, e, più esattamente, i sintomi correlati alla presenza di un "impingement" femoro-acetabolare. Con tale termine si fa riferimento ad un patologico conflitto che insorge durante i movimenti fra acetabolo e testa femorale legato ad un'alterata morfologia delle componenti ossee.

Si distinguono due tipi di impigement, il primo dei quali definito "cam impingement", è dovuto ad una alterata morfologia della testa femorale [15].

È stato dimostrato come una non perfetta riduzione di una frattura di collo femore con la testa in retroversione od in lieve varismo possa analogamente determinare un precoce contatto della giunzione testa collo sul contorno acetabolare [16].

Si determina così un quadro clinico caratterizzato da dolore in regione inguinale che tipicamente si esacerba nella posizione di flessione, intrarotazione e adduzione, inoltre il patologico conflitto può causare una lesione, non solo del labbro acetabolare, ma anche della cartilagine acetabolare anteriore, determinando una serie di modificazioni anatomo-patologiche che possono anche evolvere verso la degenerazione artrosica [15].

Infine un conflitto femoro-acetabolare, dovuto ad una non perfetta riduzione di una frattura di collo femore, con la testa ruotata posteriormente od in varo, è stato dimostrato essere una possibile causa di pseudoartrosi [17].

La diminuita sfericità della testa, determina infatti un precoce contatto con il bordo acetabolare e quindi aumenta le sollecitazioni meccaniche sulla frattura; se la sintesi non è perfettamente stabile, questo meccanismo può portare ad eccessive sollecitazioni sulla rima di frattura e quindi alla pseudoartrosi.

Capsulotomia: uno dei possibili fattori correlati all'insorgenza dell'osteonecrosi dell'epifisi femorale potrebbe essere l'aumentata pressione intracapsulare che si realizza per l'ematoma.

È stato infatti dimostrato come l'aumento della pressione intracapsulare abbia un effetto negativo sulla vascolarizzazione epifisaria e come l'evacuazione dell'ematoma migliori l'irrorazione della testa femorale [18].

Per questo motivo numerosi autori hanno consigliato nel giovane adulto un approccio aggressivo che preveda un accesso diretto all'articolazione.

La via più utilizzata a tale proposito è quella antero-laterale di Watson-Jones che utilizza l'intervallo muscolare fra tensore della fascia lata e medio gluteo: mediante questo accesso è possibile eseguire una capsulotomia anteriore longitudinale che si deve interrompere 1 cm prima della linea intertrocanterica per evitare di ledere l'arteria circonflessa anteriore

La capsulotomia oltre a consentire una migliore visualizzazione della frattura e della riduzione, permette l'evacuazione dell'ematoma e la conseguente riduzione della pressione intracapsulare, evitando così il rischio di tamponamento in quella percentuale di fratture, variabile dal 5 al 10%, ove la scomposizione della frattura non sia seguita da lacerazione capsulare [19].

Gerber et al. hanno ulteriormente sottolineato l'importanza della

decompressione capsulare consigliando, anche nei casi ove la frattura fosse ridotta o comunque non fosse stato possibile eseguire una riduzione aperta, di eseguire un'aspirazione dell'articolazione, o comunque di posizionare l'arto in semiflessione e leggera extrarotazione per evitare un'ulteriore compromissione della circolazione epifisaria [9]. È stato infatti dimostrato come la posizione antalgica di lieve flessione ed extrarotazione, che il paziente assume naturalmente, è associata ad una minore pressione intracapsulare, che al contrario aumenta forzando l'arto in estensione ed intrarotazione [20].
Anche in questo caso, a fronte di stringenti considerazioni fisiopatologiche, non vi sono tuttavia evidenze cliniche che la capsulotomia posso realmente incrementare i risultati e quindi diminuire l'incidenza di osteonecrosi.
Maruenda et al. controllando 35 casi di fratture di collo femore con un follow-up di 7 anni hanno concluso che eseguire una precoce decompressione per evitare il tamponamento intracapsulare non aveva effetto sull'incidenza dell'osteonecrosi che al contrario poteva essere determinata dal danno vascolare che si realizza al momento della frattura [20].
Altrettanto, nella metanalisi di Damany, non si arriva a conclusioni univoche e se da un lato la capsulotomia sembra effettivamente ridurre la percentuale di osteonecrosi, dall'altro ad essa si associa una maggiore percentuale di pseudoartrosi [4].
Mezzi di sintesi: rappresenta da sempre uno dei capitoli più controversi per le fratture di collo femore e numerosi sono i mezzi di sintesi proposti. Nel giovane non sembra vi siano indicazioni peculiari, tuttavia come nell'anziano, la raccomandazione che attualmente trova maggiori consensi è rappresentata dall'utilizzo di viti cannulate applicate in compressione e perpendicolarmente alla rima frattura.
Meno indicazioni vi sono per la vite placca in compressione: con tale impianto infatti si determina un rilevante sacrificio osseo nella porzione centrale dell'epifisi che può inficiare la stabilità della sintesi e comunque rendere estremamente complesso un intervento di ripresa. La vite placca a compressione ha inoltre uno scarso controllo della rotazione per cui, quando utilizzata nel giovane adulto, dovrebbe essere associata ad una vite da spongiosa applicata per controllare le rotazioni [9 10].
Fratture associate: come abbiamo già ricordato la fratture intracapsulari nel giovane adulto si realizzano per traumi ad alta energia per cui spesso alla frattura cervicale se ne associano altre; fra questa la più rilevante, sia per frequenza che per importanza, è la frattura omolaterale della dialisi femorale.
Dobbiamo infatti sottolineare la frequenza relativamente alta, dal 2,5% al 6% a seconda delle casistiche, con la quale, ad una frattura della diafisi femorale, si associa una frattura cervicale omolaterale; si tratta di fratture causate da traumi ad alta energia (incidenti stradali e sul lavoro) e interessano principalmente il sesso maschile [21-26].
Il meccanismo di lesione di solito si configura come un trauma da cruscotto, con anca e ginocchio flessi, con l'anca in abduzione, o da caduta dall'alto, con direzione assiale sul femore con ginocchio flesso e rotazione neutra (associata a fratture al rachide e ai piedi) [22 27]: a differenza delle fratture isolate del collo, in cui l'energia lesiva è localizzata su quella singola regione, nei traumi concomitanti di collo e diafisi, vi è la dissipazione dell'energia stessa lungo tutto l'asse femorale, per cui l'efficacia del trauma a livello cervicale è scarsa e rara la scomposizione dei frammenti [24].
Altrettanto rilevante è la frequenza con la quale, in questi casi, una frattura concomitante del collo femorale può passare inosservata: è stimato infatti che queste fratture possano essere spesso misconosciute e/o tardivamente diagnosticate, anche nel 19%-31% dei casi, a seconda delle casistiche [22 24 28].
Solitamente si tratta infatti di politraumi in cui la prima necessità è il mantenimento delle funzioni vitali e solo secondariamente il trattamento delle lesioni ossee e articolari, a cui spesso si associano altre fratture scomposte con sintomatologia più evidente (ginocchio e rotula in particolare, ma anche gamba, piede, rachide e arto superiore) [7 22 25]: inoltre, come abbiamo detto, la frattura del collo è spesso composta e pertanto, oltre ad avere una minore sintomatologia clinica, ha anche una scarsa evidenza radiologica.
In presenza di una frattura della diafisi è infatti importante seguire un protocollo diagnostico che preveda sempre anche l'esecuzione di radiogrammi con arto inferiore intraruotato di 15° o di una TC di bacino per ridurre la percentuale di errori [22 26 27].
Per quanto riguarda il trattamento di queste fratture non vi sono indicazioni univoche in letteratura e spesso le tecniche utilizzate sono disomogenee e variabili da caso a caso.
In generale, le scelte descritte sono: sintesi della frattura cervicale con placca e/o viti associata ad un chiodo retrogrado per la diafisi; placche a compressione unica con viti cannulate per le rotazioni, viti cannulate e chiodo endomidollare anterogrado, sia con viti indipendenti, sia con unico sistema utilizzando i chiodi da ricostruzione di più recente sviluppo.
L'utilizzazione del chiodo anterogrado sottodimensionato con viti cannulate è ormai abbandonata per vari motivi, tra cui la possibilità di scomporre la frattura cervicale e di compromettere il circolo arterioso cefalico, nonché la difficoltà tecnica di dover variare l'ingresso del chiodo spostandolo posteriormente e di posizionare in sede più anteriore le viti [27].
Attualmente vi sono due filosofie principali per il trattamento di tali fratture: la prima considera come elemento predominante il trattamento della frattura di collo femore, le cui complicanze sono nettamente più gravi di quelle diafisarie, e pertanto affronta le due frattura in maniera separata. Per prima viene trattata la frattura cervicale con viti cannulate o placca, in genere seguendo un approccio aggressivo che preveda la riduzione cruenta ed eventualmente anche la capsulotomia, separatamente viene quindi trattata la frattura diafisaria generalmente con un chiodo bloccato retrogrado.
L'altro approccio prevede l'utilizzazione di un solo mezzo di sintesi e cioè i chiodi bloccati da ricostruzione di ultima generazione che utilizzano viti cervicali [25 27].
Accanto ad una tecnica chirurgica più semplice e meno invasiva, questa metodica espone tuttavia ad alcuni problemi: l'inserimento del chiodo può portare ad un'ulteriore scomposizione della frattura cervicale [27 28], vi possono essere problemi di allineamento rotazionale del femore nel centrare le viti nel collo [25] ed inoltre le viti dei chiodi da ricostruzione non sono progettate per funzionare in compressione come le viti cannulate e, quando sollecitate dal carico, possono determinare una scomposizione della frattura, generalmente in varo [29].

Pertanto volendo ricercare delle indicazioni, possiamo concludere che nelle fratture associate, ove la rima del collo femore sia composta, si possono utilizzare chiodi da ricostruzione, facendo attenzione all'introduzione del chiodo, al contrario quando la rima di frattura cervicale sia scomposta e pertanto il rischio di complicanze maggiore, è forse opportuno trattare per prima ed isolatamente la frattura del collo, utilizzando separatamente per la diafisi chiodi retrogradi di ultima generazione.

DISCUSSIONE

Le fratture intracapsulari di collo femore nel giovane adulto, sebbene rare, rappresentano un'entità nosologica rilevante per le possibili sequele e come tale necessitano di una analisi separata dalle analoghe fratture nell'anziano. È tuttavia importante sottolineare come i risultati del trattamento di tali fratture abbiano avuto una evoluzione nel tempo.

Alcune casistiche, non più recenti, riportano infatti una percentuale estremamente elevata di complicanze sia relative alla pseudoartrosi che, in particolare, alla necrosi epifisaria che incideva in percentuale elevatissime e superiori al 45% [2 30]: studi più recenti hanno infatti estremamente ridimensionato l'incidenza delle complicanze dopo frattura di collo femore nel giovane.

In particolare l'incidenza della pseudoartrosi risulta oramai contenuta in una percentuale estremamente ridotta e variabile dallo 0 al 7% [4 5 11 12 21-23] ed anche più bassa se si considerano le guarigioni dopo ulteriori trattamenti [5].

Per quanto riguarda l'osteonecrosi, la percentuale attesa dopo un trattamento idoneo può essere stimata in un intervallo variabile dal 10 al 23% [3 4 5 9 11 12 21-23]. Si tratta tuttavia di una necrosi che si differenzia in maniera rilevante dalla necrosi idiopatica dalla testa del femore che ha una precoce evoluzione verso il collasso e verso una grave sintomatologia clinica.

Infatti in molti pazienti con diagnosi strumentale di osteonecrosi della testa femorale, il quadro clinico non sempre è così insoddisfacente. Già Tooke e Favero [11] avevano riscontrato come nelle metà dei loro pazienti con osteonecrosi il quadro clinico fosse eccellente. Risultati analoghi sono riportati anche da Haidukewich et al., dove solo il 29% dei pazienti con osteonecrosi aveva dei sintomi tali da richiedere un ulteriore trattamento [5] e addirittura Jain et al. hanno evidenziato come i pazienti con osteonecrosi dopo frattura di collo femore avessero risultati clinici e funzionali, valutati con il punteggio WOMAC, uguali a quelli guariti con un'epifisi sana [12].

Da queste considerazioni, emerge che il trattamento di una frattura sottocapitata di collo femore in un paziente al di sotto dei 50 anni debba essere obbligatoriamente di osteosintesi indipendentemente dalla gravità della frattura, in quanto le possibilità di conservare l'epifisi sono relativamente alte.

Per quanto riguarda il mezzo di sintesi da utilizzare, le considerazioni sono analoghe al trattamento del paziente anziano, tuttora la scelta è ampia, ma possiamo sottolineare come vi sia ultimamente una convergenza di consensi per le viti cannulate.

Infine occorre sottolineare come il tentativo di salvare l'epifisi femorale in un paziente giovane giustifica comunque un approccio aggressivo, ed anche se la medicina basata sull'evidenza non ha fornito indicazioni sicure, è probabilmente opportuno non procrastinare l'intervento, eseguire un osteosintesi stabile ed anche una capsulotomia, in particolare quando la riduzione della frattura non sia risultata soddisfacente.

BIBLIOGRAFIA

1. Askin SR, Bryan RS. *Femoral neck fractures in young adults*. Clin Orthop 1976;114:259-264.
2. Zetterberg CH, Irstam L, Andersson GB. *Femoral neck fractures in young adults*. Acta Orthop Scand 1982;53:427-435.
3. Robinson CM, Court-Brown CM, McQueen MM, Christie J. *Hip fractures in adult younger than 50 years of age*. Clin Orthop 1995;312:238-246.
4. Damany DS, Parker MJ, Chojnowski A. *Complications after intracapsular hip fractures in young adults: a meta-analysis of 18 published studies involving 564 fractures*. Injury 2005;36:131-141.
5. Haidukewych GJ, Rothwell WS, Jacofsky DJ, Torchia ME, Berry DJ. *Operative treatment of femoral neck fractures in patients between the ages of fifteen and fifty years*. J Bone Joint Surg 2004;86-A:1711-1716.
6. Cerulli G, Antenucci R. *Femoral neck fractures in young adults: review of 29 cases*. Arch Putti Chir Organi Mov 1981;31:383-388.
7. Schatzker J, Barrington T. *Fractures of the femoral neck associated with fractures of the same femoral shaft*. Can J Surg 1968;11:297-305.
8. Swiontkwosky MF, Winquist RA, Hansen ST. *Fractures of the femoral in patients between the age of twelve and forty-nine years*. J Bone Joint Surg 1984;66-A:837-846.
9. Gerber C, Strehle J, Ganz R. *The treatment of fractures of the femoral neck*. Clin Orthop 1993;292:77-86.
10. Swiontkwosky MF. *Current concepts review. Intracapsular fractures of the hip*. J Bone Joint Surg 1994;76-A:129-138.
11. Tooke MT, Favero KJ. *Femoral neck fractures in skeletally mature patients, fifty years old or less*. J Bone Joint Surg 1985;67-A:1255-1260.
12. Jain R, Koo M, Kreder HJ, Schemitsch EH, Davey JR, Mahomed NN. *Comparison of early and delayed fixation of sybcapital hip fractures in patients sixty years of age or less*. J Bone Joint Surg 2002;84-A:1605-1612.
13. Dedrick DK, Mackenzie JR, Burney RE. *Complications of femoral neck fractures in young adults*. J Trauma 1986;26:932-937.
14. Garden RS. *Reduction and fixation of subcapital fractures of the femur*. Orthop Clin North Am 1974;5:683-712.
15. Ganz R, Parvizi J, Beck M, Leunig M, Notzli H, Sierenbock KA. *Femoroacetabular impingement: a cause for osteoarthritis of the hip*. Clin Orthop Relat Res 2003;417:112-120.
16. Eijer H, Myers SR, Ganz R. *Anterior femorocatabular impingement after femoral neck fractures*. J Orthop Trauma 2001;15:475-481.
17. Beck M, Leunig M, Clarke E, Ganz R. *Femoroacetabular impingement as a factor in the development of nonunion of the femoral neck: a report of three cases*. J Orthop Trauma 2004;18:425-430.
18. Bonnaire F, Schaefer DJ, Kuner EH. *Hemarthrosis and hip joint pressure in femoral neck fractures*. Clin Orthop 1998;353:148-155.
19. Stringa G, Di Muria GV, Marcucci M, Pitto RP. *L'osteosintesi: indicazioni, metodiche e limiti*. Giornale Italiano di Ortopedia e Traumatologia 1989;3(Suppl):141-162.
20. Maruenda JI, Barrios C, Gomar-Sancho F. *Intracapsular hip pressure after femoral neck fracture*. Clin Orthop 1997;340:172-180.
21. Zettas JP, Zettas P. *Ipsilateral fractures of the femoral neck and shaft*. Clin Orthop 1981;160:63-73.
22. Swiontkwosky MF, Hansen ST, Lellam J. *Ipsilateral fractures of the femoral neck and shaft*. J Bone Joint Surg 1984;66-A:260-268.
23. Swiontkwosky MF. *Ipsilateral femoral shaft and hip fractures*. Orthop Clin North Am 1987;18:73-84.
24. Wu CC, Shih CH. *Ipsilateral femoral neck and shaft fractures*. Acta Orthop Scand 1991;62:346-351.
25. Bennett FS, Zinar DM, Kilgus JK. *Ipsilateral hip and femoral shaft fractures*. Clin Orthop Rel Res 1993;296:168-177.

[26] Tornetta III P, Creevy WR, Kain M. *Podium presentation*. In: AAOS 2006 Annual Meeting, Chicago, Illinois, March 22-26.

[27] Wolinsky PR, Johnson KD. *Ipsilateral femoral neck and shaft fractures*. Clin Orthop Rel Res 1995;318:81-90.

[28] Alho A. *Concurrent ipsilateral fractures of the hip and femoral shaft*. Acta Orthop Scand 1996;67:19-28.

[29] Watson JT, Moed BR. *Ipsilateral femural neck and shaft fractures: complications and their treatment*. Clin Orthop Rel Res 2002;399:78-86.

[30] Protzman RR, Burkhalter WE. *Femoral neck fractures in young adults*. J Bone Joint Surg 1976;58-A:689-695.

G.I.O.T. 2006;32(suppl. 1):S170-S177

Le fratture della testa del femore

Femoral head fractures

F. Falez, F. Casella, G. Panegrossi, F. Favetti

RIASSUNTO

Le fratture intra-articolari dell'epifisi femorale prossimale associate ad una lussazione d'anca pongono numerosi spunti di riflessione: le indicazioni al trattamento conservativo e le linee guida per il trattamento chirurgico, seppur uniformi come principi fondamentali, presentano in letteratura ampie divergenze nell'analisi specifica delle strategie e degli strumenti per attuarlo.
I tentativi di riduzione incruenta, giustificati a meno di specifiche controindicazioni (frammenti ossei interposti, fratture del collo femorale), non dovrebbero essere reiterati in caso di insuccesso ripetuto per il rischio di complicare la frattura stessa.
La via di accesso, se necessario il trattamento a cielo aperto, deve salvaguardare la rete vascolare cervico-epifisaria, già danneggiata dall'evento lussazione: il più adatto sembra l'accesso anteriore, anche se necessità tecniche possono imporre la scelta di percorsi chirurgici differenti; una valida alternativa, per il suo rispetto vascolare e la validità di esposizione, può essere l'accesso descritto da Ganz.
Le strategie di trattamento chirurgico ed artroscopico, irrinunciabile in presenza di una incongruità della superficie articolare epifisaria, dipendono da numerosi variabili relative alle dimensioni, sede, numero dei frammenti, ma anche dal riconoscimento di lesioni non contemplate nelle classificazioni più datate (indentazione, lesioni osteo-condrali).
Tuttavia, il tentativo di salvare l'epifisi femorale prossimale comporta, in fratture a prognosi sfavorevole (comminuzione della parete posteriore, frattura del collo femorale) ed in presenza di necrosi avascolare, un tasso ancora significativamente elevato di re-interventi, seppure, in casi selezionati, sia possibile tentare un trattamento "conservativo" degli esiti.

Parole chiave: Pipkin, lussazione, frattura, trattamento, anca

SUMMARY

Fractures of femoral head combined with hip dislocation present several controversies: although indications to conservative treatment and guide-lines for surgery seem to be uniform as general principles, they show a wide discrepancy during the analysis of specific strategy and instruments proposed for their achievement.
Attempts to close reduction, justified in absence of specific contro-indications (such as interposed fragments and femoral neck fractures), shouldn't be obstinate if unsuccessful, because of the risk of complicating the fracture.
Surgical exposure, if needed, must preserve as much as possible epiphyseal blood supply, already compromised by the dislocation: anterior approach seems to be the most suitable for this purpose, even if technical demands can impose different choice; a valid alternative, because of its respect of vascular supply and good exposure, is the postero-lateral approach modified by Ganz.
Surgical and arthroscopic strategies of treatment, non neglectable in presence of articular surface incongruity, depend on several variables related to number, size and location of fragments and on ability of recognizing lesions not considered in old classifications (indentation, osteo-chondral lesions).
Nevertheless, any effort to save femoral head involve, in presence of fracture with bad prognosis (fragmentation of posterior acetabular wall, femoral neck fracture) or avascular necrosis, a still high rate of re-operation, even if, in selected cases, a "conservative" treatment of early and delayed complications is possible.

Key words: Pipkin, dislocation, fracture, treatment, hip

U.O.C. Ortopedia e Traumatologia, Ospedale "S. Spirito" in Sassia, Roma

Indirizzo per la corrispondenza:
Prof. Francesco Falez, Tel. +39 06 68352309. E-mail: f.falez@flashnet.it

INTRODUZIONE

Le fratture intra-articolari dell'epifisi femorale prossimale rappresentano un'emergenza traumatologica assoluta, non comune ma estremamente impegnativa nel suo inquadramento diagnostico, prognostico e terapeutico.
Per le modalità di presentazione (tipicamente si tratta di una lesione scheletrica associata ad una dislocazione coxo-femorale, con una frequenza compresa tra il 4% ed il 17% [1]) sono con maggior correttezza definite fratture-lussazioni, riunendo pertanto in un unico evento traumatico le problematiche gestionali di una lussazione e di una frattura articolare.
La devascolarizzazione dell'epifisi prossimale conseguente alla perdita dei rapporti articolari ed alle lesioni vascolari associate, l'invasività sui tessuti peri-articolari degli approcci chirurgici in caso di riduzione e stabilizzazione a cielo aperto, l'eventuale associazione di lesioni scheletriche del collo femorale, nelle varianti più complesse, aprono degli interrogativi sulla sopravvivenza biologica del segmento coinvolto, mentre la congruenza articolare (ottenuta attraverso una riduzione incruenta o cruenta, l'adozione di dispositivi interni di stabilizzazione o la rimozione dei frammenti epifisari) rappresenta il presupposto fondamentale alla prevenzione di una artrosi post-traumatica più o meno precoce.

L'età media compresa tra 34 e 39 anni, rappresentata nelle casistiche pubblicate in letteratura [1-3], identifica in una popolazione giovane e socio-economicamente attiva il soggetto demografico maggiormente coinvolto, imponendo, nella gestione diagnostica e terapeutica dell'evento, di adottare tutte le soluzioni in grado di garantire l'integrità e la funzione articolare, riducendo l'impatto degli esiti e l'incidenza di procedure di salvataggio (artrodesi e sostituzione protesica).
La difficoltà e l'impegno della prognosi sono testimoniati da una percentuale ancora molto elevata di risultati mediocri o scarsi a breve e lungo termine che, a prescindere dalle scelte terapeutiche, varia tra il 58% [4] ed il 29% [2] con una prevalenza di casistiche con fallimenti compresi tra il 30 ed il 45%.
Pertanto, nell'approccio al paziente con frattura-lussazione dell'epifisi femorale prossimale, l'inquadramento diagnostico, le modalità di esecuzione della riduzione incruenta, la strategia chirurgica (via di accesso, stabilizzazione o rimozione dei frammenti epifisari), la verifica con diagnostica per immagini del risultato ottenuto e la gestione delle complicanze eventuali, costituiscono i punti fondamentali di una condotta terapeutica che, nelle condizioni ideali, deve essere completata in regime di emergenza-urgenza e che non può prescindere dalla sorveglianza, dalla valutazione e dal corretto trattamento degli eventuali esiti.

INQUADRAMENTO DIAGNOSTICO

La frattura-lussazione dell'epifisi femorale prossimale viene individuata, nella maggior parte dei casi, come conseguenza di un trauma ad alta energia prevalentemente stradale: essa è stata definita come una tipica lesione "da cruscotto" o "*dashboard injury*" [5], in cui la forza di impatto sul ginocchio viene trasmessa, lungo l'asse femorale, all'anca atteggiata in flessione, adduzione e rotazione esterna [6]. Questa dinamica giustifica la chiara prevalenza riportata in numerose casistiche internazionali [2-4] di fratture associate a lussazioni posteriori (compresa tra il 90,6% ed il 93,3%) rispetto a lussazioni anteriori, laddove queste ultime possono essere associate più frequentemente a traumi con motoveicoli o cadute da luoghi elevati.
L'elevata energia del trauma impone d'altra parte una valutazione globale del paziente coinvolto, essendo frequente l'associazione con lesioni in altri distretti scheletrici, viscerali e neurologici (frequenza di poli-traumatismi compresa tra il 45% ed il 72% dei casi presentanti una frattura-lussazione dell'epifisi femorale prossimale [1 2 4]).

DIAGNOSTICA PER IMMAGINI

Lo studio radiografico tradizionale dell'anca coinvolta, in proiezione AP, assiale, obliqua, otturatoria ed iliaca, fornisce in genere un numero sufficiente di informazioni per la definizione della lussazione, delle lesioni associate femorali ed acetabolari e per la strategia di riduzione della lussazione.
Complementi diagnostici di livello superiore (TC) sono raccomandati prima di tentare una riduzione in presenza di frammenti ossei dislocati nell'articolazione [1] o nel dubbio di una lesione associata del collo femorale, potenzialmente in grado di impedire una efficace riduzione e di aggravare l'entità e la prognosi del trauma scheletrico.
Una valutazione con tomografia computerizzata appare irrinunciabile nella valutazione articolare post-riduzione per la verifica della congruità dei frammenti articolari (Fig. 1), sia femorali che acetabolari, e quindi per la decisone sull'eventuale trattamento chirurgico ulteriore (stabilizzazione, rimozione frammenti, sostituzione protesica).

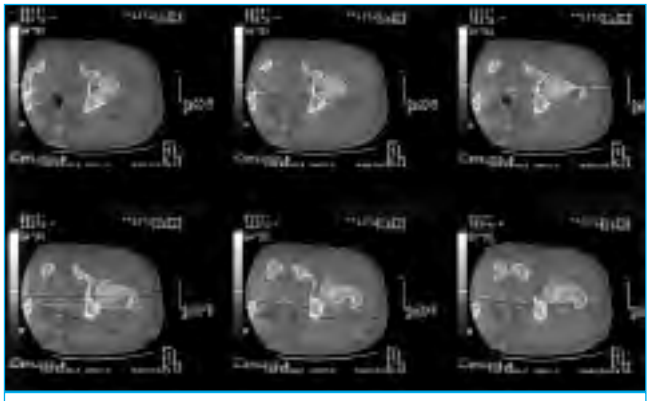

Fig. 1. TC di controllo post-riduzione mostrante un'insoddisfacente riduzione del frammento epifisario femorale.

Più recentemente è stata sottolineata l'utilità della RMN nella valutazione post-riduzione delle lussazioni e fratture lussazioni coxofemorali [1], in virtù della sua capacità di identificare lesioni da impatto/indentazione e fratture trans-condrali dell'epifisi femorale prossimale, frequentemente sotto-stimate allo studio TC ma tutt'altro che infrequenti (in particolare nelle lussazioni anteriori).
La Risonanza Magnetica sarebbe inoltre in grado di rilevare alterazioni traumatiche del muscolo otturatorio esterno [1] che, in considerazione del ruolo protettivo che esso esercita sull'arteria circonflessa mediale, potrebbero sottendere una lesione extra-capsulare di questo vaso con possibili ripercussioni prognostiche (e quindi terapeutiche) nei confronti dell'epifisi femorale stessa.
L'applicabilità, infine, di questo esame in presenza di mezzi di fissazione non ferromagnetici (titanio, materiali bio-riassorbibili) permette di valutare nel follow-up precoce la presenza di necrosi asettica del frammento stabilizzato e dell'epifisi femorale stessa [7].

CLASSIFICAZIONI

L'aumento di accuratezza nella descrizione del coinvolgimento epifisario femorale, possibile grazie al perfezionamento degli esami di secondo livello citati (TC e RMN), ha comportato un'evoluzione delle classificazioni con un aumento nell'accuratezza della descrizione del coinvolgimento epifisario femorale ma, d'altro canto, un incremento nella complessità di interpretazione.
La classificazione proposta da Pipkin [8] nel 1957 (Tab. I), basata sulle informazioni della sola radiologia convenzionale e sinteticamente riassunta in 4 Classi, pur sottostimando le lesioni da impatto, indentazione e trans-condrali e non quantificando l'entità del

Tab. I. Classificazione di Pipkin.

Tipo	Descrizione
I	Lussazione con frattura della testa femorale distale alla fovea capitis
II	Lussazione con frattura della testa femorale con coinvolgimento della fovea capitis
III	Lesione tipo I o II con associata frattura del collo femorale
IV	Lesione tipo I o II con associata frattura della parete acetabolare

coinvolgimento della parete posteriore acetabolare (con le sue ripercussioni verso la stabilità articolare dopo riduzione), rappresenta tuttavia un rapido e riproducibile sistema per la definizione topografica del trauma e per l'impostazione del trattamento in urgenza.
La classificazione elaborata da Brumback [9] (Tab. II), a quasi 30 anni di distanza dalla precedente, integra le prime 2 classi dello schema di Pipkin con la valutazione del coinvolgimento della parete acetabolare posteriore (e quindi della stabilità articolare residua), sostituendo la classe IV con lesioni da impatto/indentazione o lesioni trans-condrali e identificando una classe V di lussazioni centrali con associata lesione epifisaria.
Secondo alcuni Autori [10] questa classificazione fornirebbe una superiore ed utile differenziazione delle fratture-lussazioni, affermazione tuttavia smentita da altri Autori, secondo cui il maggior numero di sottogruppi non comporterebbe un reale vantaggio in termini prognostici [11].
Ancora più recentemente è stata proposta da Yoon [12] (Tab. III) una descrizione del coinvolgimento dell'epifisi femorale prossimale, basata sulla localizzazione, dimensione e grado di frammentazione, prevedendo anche la definizione di una frattura comminuta dell'epifisi femorale prossimale (Fig. 2): essa, pur non considerando l'intero spettro di presentazioni possibili, ha il merito di fornire delle indicazioni chiare sul trattamento di queste fratture (e, nel lavoro presentato dall'Autore, una prospettiva sui risultati ottenibili). La concomitanza di una lesione acetabolare, non espressamente citata nello schema della classificazione, comportava comunque sempre un'indicazione chirurgica.

RIDUZIONE INCRUENTA

La perdita dei rapporti articolari costituisce l'elemento di urgenza non differibile di questa tipologia di trauma, per le ripercussioni che essa ha sulla sopravvivenza biologica dell'epifisi femorale, sulle condizioni dei tessuti peri-articolari (prime fra tutte le strutture nervose) e, non ultimo, sul dolore.
La riduzione incruenta, laddove realizzabile, può rappresentare il primo momento terapeutico o l'intervento definitivo, nel caso le lesioni strutturali possano essere compatibili con un trattamento non cruento oppure si ottenga una riduzione soddisfacente e stabile delle superfici articolari (Fig. 3).
Tuttavia, essa deve essere attentamente valutata nella sua complessità di esecuzione e nelle sue prospettive di risultato.

Tab. II. Classificazione di Brumback.

Tipo	Descrizione
1	Lussazione posteriore con coinvolgimento della porzione di non carico (infero-mediale)
A	Minima o assente frattura acetabolare – Articolazione stabile dopo riduzione
1	Lussazione posteriore con coinvolgimento della porzione di non carico
B	Significativa frattura acetabolare – Articolazione instabile dopo riduzione
2	Lussazione posteriore con coinvolgimento della porzione di carico (supero-mediale)
A	Minima o assente frattura acetabolare – Articolazione stabile dopo riduzione
2	Lussazione posteriore con coinvolgimento della porzione di carico (supero-mediale)
B	Significativa frattura acetabolare – Articolazione instabile dopo riduzione
3	Lussazione (senza specificazione della direzione) con associata frattura del collo femorale
A	Senza frattura della testa femorale
3	Lussazione (senza specificazione della direzione) con associata frattura del collo femorale
B	Con frattura della testa femorale
4	Lussazione anteriore con frattura della testa femorale
A	Frattura da indentazione; depressione della superficie della testa femorale
4	Lussazione anteriore con frattura della testa femorale
B	Frattura trans-condrale; frattura da taglio della superficie della testa femorale
5	Frattura lussazione centrale dell'anca con frattura della testa femorale

I principi fondamentali per un esito favorevole della riduzione sono comuni a tutte le altre lussazioni: precocità, rilassamento muscolare, proprietà delle manovre; per l'articolazione coxo-femorale, tuttavia, essi assumono un significato particolare, in virtù delle considerevoli masse muscolari e della congruità geometrica dei capi articolari. Inoltre, in presenza di una frattura-lussazione, frammenti ossei possono impedire una soddisfacente riduzione finale.
Yoon [12], nella sua serie di 30 pazienti (24 dei quali presentavano una lussazione coxo-femorale), ha registrato in 9 casi la necessità di procedere ad una riduzione cruenta della lussazione stessa: in 5 di essi per un "effetto asola" dell'epifisi femorale nella capsula o nei muscoli rotatori brevi, in 2 per l'interposizione di frammenti epifisari, negli ultimi 2 per l'interposizione di frammenti acetabolari.
L'impossibilità di ridurre la lussazione con manovre a cielo chiuso o l'interposizione di frammenti scheletrici (visualizzati radiograficamente ed approfonditi topograficamente con esame TC se necessario) indicano la necessità di soprassedere a tentativi forzati ed a scegliere un'opzione chirurgica immediata [1].
La criticità della manovra di riduzione è infatti testimoniata dalla

Tab. III. Classificazione di Yoon.

Tipo	Descrizione
1	Uno o più frammenti distali alla fovea, troppo piccoli per essere sintetizzati
2	Ampio frammento (in genere ≥ 1/4 della superficie articolare) distale alla fovea
3	Ampio frammento a livello o prossimale alla fovea (superficie di carico)
4	Frattura comminuta della testa femorale

Fig. 2. TC dimostrante una elevata comminuzione della testa femorale, con indicazione ad intervento di sostituzione protesica immediata.

possibilità di provocare una frattura del collo femorale durante i tentativi di manipolazione: la presenza di un difetto strutturale dell'epifisi può causare un incarcerazione dello stesso sul bordo acetabolare (integro o danneggiato) e, in presenza di un'eccessiva tensione capsula-muscolare, creare un vincolo dal quale le forze esercitate sull'arto inferiore vengono trasmesse al collo femorale, fino a fratturarlo. L'inappropriatezza delle manovre di riduzione, tuttavia, rappresentano il fattore di rischio principale come si evince da un recente lavoro di scuola francese [13]: a fronte di 4 casi di frattura sottocapitata ad una distanza media di 4,0 cm dal piccolo trocantere occorse durante il tentativo di ripristinare i rapporti articolari in fratture-lussazioni di anca (14 casi totali, 28,5%), 3 di essi erano stati eseguiti da chirurghi generali senza specifico addestramento.
Il trattamento incruento definitivo rappresenta una valida opzione terapeutica nelle fratture non complicate dal coinvolgimento delle pareti acetabolari (tipo I e II sec. Pipkin, tipo 1A, 2A e 4 sec. Brumback) in presenza di un soddisfacente ripristino delle superfici articolari. Esso viene scelto in una percentuale di casi compresa tra 21,2% e 80,6% del totale nelle varie casistiche internazionali (con una variabilità dipendente dal tipo di frattura lussazione), che arriva ad essere compreso tra il 25% ed il 42% per le sole fratture I e II [1 2 4 14 15].
La percentuale di risultati soddisfacenti, ottenibili per tali classi morfologiche, variano tra il 57% [1] ed il 75% [4 11] con una probabilità

Fig. 3. Radiografia post-riduzione dimostrante una soddisfacente riproduzione della superficie articolare.

di successo superiore alla riduzione e stabilizzazione cruenta ed alla escissione dei frammenti (rispettivamente 64% e 50%).
La percentuale di necrosi epifisaria a breve termine non sembra mostrare una significativa differenza di incidenza tra trattamento incruento e cruento [1 15] mentre il rischio di sviluppare un'artrosi post-traumatica appare nel lavoro di alcuni Autori quasi doppia per il trattamento incruento [15] (Fig. 4).

RIDUZIONE CRUENTA

Il ricorso ad una procedura chirurgica diviene necessario in presenza di una irriducibilità della lussazione, in presenza di piccoli frammenti osteo-condrali liberi in articolazione (escissione artrotomica/artroscopica), di frammenti epifisari o acetabolari non sufficientemente ridotti (osteosintesi), di fratture associate del collo femorale (osteosintesi/sostituzione protesica).

Fig. 4. Frattura lussazione di Pipkin bilaterale: a Dx trattamento incruento, coxartrosi secondaria a 10 aa di distanza: a Sin trattamento cruento con stabilizzazione chirurgica, non evidente coxartrosi a 10 aa di distanza.

APPROCCIO CHIRURGICO

Aspetto notevolmente dibattuto è quello della scelta della via chirurgica d'accesso: essa è, infatti, potenzialmente responsabile di ridurre l'apporto vascolare all'epifisi femorale, reso già critico dall'evento lussazione, e di influenzare la capacità del chirurgo di controllare i frammenti di frattura.
Seppure sia stato recentemente ribadito da Jessberger e Wagner [3], il consiglio di aggredire chirurgicamente il versante capsulare già danneggiato dalla lussazione (accesso laterale o antero-laterale per le dislocazioni anteriori, posteriore o postero-laterale per le lussazioni posteriori) con lo scopo di preservare la vascolarizzazione del versante capsulare integro ed al tempo stesso di visualizzare e riparare le lesioni capsulari ed acetabolari associate (suggerimento supportato da un'incidenza di 0 casi di necrosi avascolare su 21 casi seguiti ad un follow-up di 6-54 mesi post-operatori), al momento attuale il rischio di provocare una significativa interferenza della perfusione dell'epifisi femorale attraverso la via anteriore sembra notevolmente ridimensionato [16]; la via chirurgica di Smith-Petersen avrebbe invece il merito di permettere una miglior esposizione dei frammenti epifisari, di ridurre le perdite ematiche e di ridurre i tempi operatori rispetto alle vie posteriori (tranne il caso di una concomitante frattura della parete posteriore dell'acetabolo) pur predisponendo maggiormente allo sviluppo di ossificazioni eterotopiche [14].
La miglior gestione chirurgica dei frammenti epifisari è stata efficacemente riportata da Kloen [1], nella cui casistica 5 pazienti su 9 trattati per via posteriore hanno ricevuto una mera escissione dei frammenti a causa di una insufficiente visualizzazione, a fronte di 1 caso su 7 per la via anteriore. La percentuale di necrosi avascolare successiva sarebbe inoltre nettamente inferiore (3,2 volte) nei pazienti trattati attraverso questa via rispetto alla via di Kocher-Lagenbeck in uno studio comparativo condotto su 24 pazienti con follow-up superiore a 24 mesi [10].
Un approccio alternativo ai precedenti è stato proposto, da sempre, da Kloen et al. [1]: si tratta dell'approccio posteriore modificato da Ganz con un ribaltamento trocanterico [17] che permette un'accurata

Fig. 5. Accesso postero-laterale modificato da Ganz, con osteotomia e ribaltamento trocanterico.

ispezione della testa femorale, attraverso una sublussazione o dislocamento anteriore (dimostrata nella sua casistica da 0 casi su 5 di escissione dei frammenti per ridotta visualizzazione) ed al tempo stesso, se necessario, l'accesso alla parete posteriore dell'acetabolo per un'eventuale riduzione e fissazione interna (Fig. V). Tale accesso minimizza il rischio di devascolarizzazione epifisaria e riduce l'insulto chirurgico sulla muscolatura abduttoria con favorevoli ripercussioni sull'incidenza di ossificazioni eterotopiche (tuttavia comunque più elevato nelle fratture lussazioni dell'anca rispetto ad altre procedure condotte attraverso il medesimo accesso, per le lesioni stesse del trauma che prescinde dalla gestualità del chirurgo).

RIMOZIONE DEI FRAMMENTI

Nel passato, la rimozione di frammenti epifisari, fino ad 1/3 della superficie epifisaria non sottoposta a carico, veniva considerata desiderabile e non in grado di causare una significativa compromissione della funzione articolare [18 19].
Tuttavia, più recentemente, tale opzione chirurgica è stata notevolmente ridimensionata a favore della riduzione e sintesi femorale ed acetabolare, riducendone il ricorso a casi classificabili nelle classi I e II di Pipkin e 1-2 A/B di Brumback con frammenti molto piccoli (o, purtroppo, nei casi in cui la scelta dell'accesso chirurgico posteriore non aveva permesso una sufficiente visualizzazione e riduzione degli stessi [1]).

Un utile strumento decisionale appare, come detto in precedenza, la classificazione di Yoon [12] che, analizzando localizzazione, estensione e grado di frammentazione, identifica difetti sui tipi 1 (piccoli frammenti distali alla fovea, troppo esigui per essere stabilizzati – 100% di casi trattati con escissione) e 2 (frammenti di dimensioni maggiori distali alla fovea, uguali o maggiori ad 1/4 della superficie articolare – 50% di casi trattati con escissione), i gruppi favorevolmente trattati con questa metodica. Tuttavia, lo stesso Autore definisce il gruppo 2 un tipo di frattura da trattare preferibilmente con stabilizzazione del frammento, riservando l'escissione ai casi in cui la necessità di accedere all'articolazione per via posteriore (frattura della parete acetabolare) rende difficoltosa la riduzione e la sintesi del frammento epifisario.
Appare tuttavia inferiore la percentuale di successo ottenibile rispetto ai casi trattati con ORIF e classificabili in modo simile (50% *vs.* 64% [1]) seppure alcune piccole serie e case report testimonino buoni risultati a 3-10 anni nelle fratture caratterizzate da piccoli frammenti distali alla fovea centrale [12] e ad 1 anno dopo rimozione di *slice* epifisarie tipo II sec. Pipkin [20].
Interessanti sono le opportunità offerte dall'esplorazione artroscopica dell'articolazione coxo-femorale, con la possibilità di visualizzare anche i più piccoli frammenti ossei e condrali, non visibili con le tecniche di diagnostica per immagini, e di ridurre al tempo stesso l'invasività sui tessuti molli peri-articolari [21].

Fig. 6. Osteosintesi con multiple viti di Herbert del frammento epifisario femorale.

RIDUZIONE E STABILIZZAZIONE (TECNICHE, MDS)

La stabilizzazione chirurgica in una frattura lussazione coxo-femorale viene considerata indispensabile, come in parte anticipato, in presenza di lesioni tipo 1 e 2 (A/B) sec. Brumback (classe I, II, IV sec. Pipkin) che presentino una scarsa od insufficiente riduzione incruenta dei frammenti epifisari od acetabolari, in caso di elevato rischio di instabilità residua dell'anca e nei casi di una lesione associata del collo femorale (tipo 3, classe III) laddove (pazienti giovani) quest'ultima non costituisca indicazione ad una sostituzione protesica [1 15].
In particolare, seppure il coinvolgimento della parete posteriore, comminuto e non, costituisca un elemento in grado di modificare in senso negativo la prognosi (in relazione allo sviluppo di artrosi post-traumatica e di instabilità coxo-femorale) e la presenza di una frattura del collo femorale ponga degli interrogativi sulla sopravvivenza biologica dell'epifisi femorale, le procedure di conservazione articolare sembrano essere consigliabili nei pazienti giovani e giovani-adulti anche con lesioni III e IV sec. Pipkin (1B, 2B, 3 sec. Brumback), nei quali una sostituzione protesica immediata non necessariamente conduce ad un miglior risultato a lungo termine [22].
L'osservazione da parte di alcuni Autori, poi, di un maggior rischio di sviluppare una coxartrosi post-traumatica come esito di un trattamento incruento, ha portato alla formulazione di protocolli più aggressivi (interventi in emergenza da attuare precocemente) anche per tutte le fratture appartenenti alle prime classi o tipi sec. Pipkin e Brumback, a meno di controindicazioni di carattere generale [15] od a problematiche tecniche legate alla via di accesso [12].

La scelta del tipo di osteosintesi dipende ovviamente dal tipo di frattura: fratture epifisarie classificabili nelle prime due classi (I, II e 1A, 2A) vengono elettivamente trattate con viti da spongiosa di diametro ridotto (viti malleolari) [12] o viti tipo Herbert [12 23 24] (2-4 viti a compressione reciproca dei frammenti) (Fig. 6); nella serie pubblicata da Yoon et al., queste ultime hanno sostituito le viti malleolari, impiegate nelle prime 5 fratture trattate con osteo-sintesi, per tutti gli 8 casi successivi, (9 casi tipo 1 e 4 casi tipo 3 della sua classificazione) ottenendo nel 100% dei casi la consolidazione della frattura – complicata in 2 pazienti (15% dei casi così trattati) dall'insorgenza di necrosi asettica rispettivamente con lieve dolore e moderato collasso sub-condrale.
Sono inoltre presenti in letteratura esperienze, documentate su serie ristrette o case report, sull'utilizzo di mezzi di sintesi riassorbibili (Pin in poli-lactide) del diametro di 2,7 o 2 mm) con una percentuale di successo dell'89% a 54 mesi di follow-up medio [25 26].
Nelle fratture tipo III sec. Pipkin (classe 3A, 3B di Brumback) è imperativo il trattamento della frattura cervicale (nei pazienti giovani) che deve assicurare una sufficiente stabilità assiale e rotazionale (multiple viti cannulate) contemplando al tempo stesso la necessità di associare una escissione o un'adeguata compressione a livello della frattura cefalica con mezzi di sintesi accessori, tipo viti di Herbert [24].
Per le eventuali concomitanti fratture della parete posteriore devono essere rispettati i principi di osteosintesi comuni alle lesioni "semplici" non associate a frattura epifisaria (osteosintesi con viti libere o placche da ricostruzione e viti) laddove le dimensioni dei frammenti permettano una loro adeguata riduzione e stabilizzazione.

TRATTAMENTO ARTROSCOPICO

Come anticipato nella sezione riguardante la rimozione di frammenti liberi non sintetizzabili, l'artroscopia fornisce un efficace strumento di verifica della riduzione dei frammenti principali e di *debridment* e lavaggio articolare nel caso di una manipolazione a cielo chiuso della frattura lussazione.
Inoltre, nel caso in cui si decida di stabilizzare un frammento epifisario o acetabolare la cui riduzione sia stata artroscopicamente giudicata soddisfacente, il posizionamento guidato, sempre per via artroscopica di mezzi di sintesi percutanei, sarebbe in grado di ridurre significativamente il trauma chirurgico, riassumendo i vantaggi della riduzione incruenta e della stabilizzazione chirurgica e riducendone i rispettivi svantaggi (instabilità ed imperfezione della riduzione, insulto vascolare ed ossificazioni peri-articolari) [21].

SOSTITUZIONE PROTESICA / ARTRODESI / OSTEOTOMIE

Il sacrificio dell'epifisi femorale prossimale costituisce una scelta terapeutica difficile, considerando la frequente giovane età dei pazienti coinvolti. Tuttavia esistono condizioni in cui il tasso di complicanze prevedibili diviene eccessivamente alto rispetto alle prospettive di recupero funzionale e sintomatologico.
Se nel passato Epstein [19] proponeva la sostituzione protesica o l'artrodesi nei casi di un largo coinvolgimento della superficie di carico epifisaria, nei casi di fratture con comminuzione della parete posteriore e nei rari casi di frattura con lesione cervicale associata, le linee di trattamento più moderne reperibili in letteratura estremizzano il tentativo di salvare l'epifisi femorale nei pazienti giovani, poiché i buoni risultati a breve termine degli interventi sostitutivi non sembrano necessariamente riflettere un miglior *outcome* a lungo termine rispetto ai trattamenti con preservazione articolare [1].
Tuttavia una larga comminuzione della testa femorale in aree coinvolgenti il carico (fratture tipo 4 sec. Yoon) può costituire indicazione ad un'artroprotesi immediata (3 casi, 100% della casistica dell'Autore, età dei pazienti al momento dell'intervento rispettivamente 70, 54 e 22 anni) [12] o ad un'artrodesi in soggetti non considerati candidabili ad intervento di sostituzione protesica [1].
La comminuzione della parete acetabolare posteriore ed un'instabilità residua della cavità cotiloidea costituiscono, come più volte ricordato, fattori di rischio molto elevati per lo sviluppo di un'artrosi post-traumatica precoce: per tali lesioni, in particolare se l'età dei soggetti la rendono una soluzione accettabile, è da più Autori consigliato il ricorso ad interventi di protesizzazione.
Il tentativo di preservare l'integrità articolare in simili condizioni espone infatti a risultati clinici mediocri e ad un elevato tasso di reintervento a breve distanza di tempo: nella casistica di Kloen, su 6 casi classificati secondo lo schema di Brumback come sottogruppo B dei tipi 1, 2 e 3 e trattati con fissazione interna (5) o escissione (1), i risultati sono stati definiti cattivi in 5 pazienti e scarsi in 1 (Thompson & Epstein-Barr Score), con 4 di essi trattati secondariamente per problemi di artrosi e necrosi (3 artroprotesi a 2 mesi, a 12 mesi ed a 4 anni di distanza; 1 re-sintesi a 6 settimane di distanza).

TRATTAMENTO DEGLI ESITI

Come più volte sottolineato nei singoli paragrafi riguardanti le strategie di trattamento, ogni scelta terapeutica deve confrontarsi con una non trascurabile percentuale di insuccesso che rende questo evento traumatico prognosticamente incerto.
La necrosi avascolare conseguente alle lesioni capsulari e vascolari riconducibili alla lussazione stessa, alla devascolarizzazione dei frammenti liberi, all'aggressività dell'accesso chirurgico (rischio maggiore per l'accesso posteriore e minore per quello anteriore [10]) e la coxartrosi conseguente alla incongruità delle superfici articolari (in particolare in caso di coinvolgimento anche della parete posteriore dell'acetabolo [1]) rappresentano come visto le complicanze maggiormente riportate in letteratura, con frequenze variabili, rispettivamente, tra il 9% ed il 18,75% per l'artrosi post-traumatica e tra lo 0% ed il 33% per la necrosi asettica [2-4 15 21 24 25].
La soluzione ad entrambi questi problemi è rappresentata necessariamente da una sostituzione protesica secondaria, con una frequenza compresa tra il 18,2% [1] ed il 33% [24].
Proprio per il rischio di andare incontro ad una rapida degenerazione articolare in presenza di una malconsolidazione dei frammenti epifisari e per il limitato *range of motion* che in alcuni casi essi impongono, alcuni Autori hanno proposto di eseguire, in casi selezionati, un intervento di resezione parziale per via anteriore al fine di restituire sfericità alla testa femorale e di recuperare il range di movimento [12].
Un'altra frequente complicanza è costituita dalla formazione di ossificazioni eterotopiche, la cui genesi trova spiegazione in parte nella tipologia di accesso chirurgico (rischio maggiore per l'accesso anteriore e minore per quello posteriore [14]), ma in parte nel trauma tessutale conseguente alla lussazione stessa [1]. Il non infrequente sviluppo di ossificazioni sintomatiche (grado III e IV sec. Brooker) giustifica la presenza, in alcune casistiche, di interventi mirati alla loro escissione [1].
L'utilizzo di una osteotomia intertrocanterica per ampie "fratture da indentazione" (4° sec. Brumback) è stata invece proposta per proteggere l'area di carico lesionata da una degenerazione secondaria in grado di condizionare la funzionale sopravvivenza dell'articolazione.

CONCLUSIONI

La molteplicità di fattori in grado di influenzare il risultato del trattamento nelle fratture-lussazioni dell'anca con coinvolgimento della testa femorale, giustifica la difficoltà di reperire in letteratura indicazioni univoche sulle scelte terapeutiche, ma anche sulla classificazione topografica e prognostico di queste lesioni.
Riconoscendo alla classificazione di Pipkin il merito dell'immediatezza e della riproducibilità della descrizione, a nostro avviso appare più moderna e completa la suddivisione tipologica di Brumback (che considera anche lesioni "minori", solo in senso dimensionale, riconoscibili con le metodiche di diagnostica per immagini di livello superiore – TC e RMN – ormai universalmente diffuse) a cui, tuttavia, affianchiamo la sottoclassificazione di Yoon per il solo coinvolgimento epifisario femorale; quest'ultima, infatti, considerando la localizzazione, dimensione e grado di fram-

mentazione della frattura, fornisce indicazioni utili ed immediate per la decisione del trattamento.

La complessità delle lesioni non permette di identificare con facilità un accesso chirurgico "universale", dovendo esso confrontarsi con la necessità di esporre adeguatamente l'epifisi femorale e le pareti e la cavità acetabolari e di non elevare il rischio di necrosi avascolare già presente a causa della lussazione stessa. Se l'accesso anteriore appare essere il più utile a soddisfare i requisiti di esposizione femorale e di ridotta invasività biologica, la sua ridotta capacità di dare un'esposizione funzionale al trattamento delle lesioni della parete posteriore dell'acetabolo rende indispensabile, in alcuni casi, ricorrere alla via posteriore, con gli svantaggi connessi: l'adozione del percorso anatomo-chirurgico di Ganz (via postero-laterale con flip trocanterico) già descritta per altre procedure conservative (cheiloplastica coxo-femorale) può fornire la soluzione in grado di soddisfare le necessità di esposizione con quelle di rispetto vascolare.

Definendo quindi le strategie di riduzione ed eventuale fissazione delle fratture, concordiamo sulla necessità di un trattamento chirurgico mirato a preservare l'integrità morfologica dell'articolazione in tutti quei casi in cui la riduzione cruenta non sia possibile od esiti in una non soddisfacente riproduzione della geometria del femore prossimale, riservando l'escissione ai soli frammenti troppo piccoli per essere adeguatamente fissati.

Nella nostra esperienza, limitata a pochi casi per la rarità assoluta di questo tipo di lesioni traumatiche (6 casi), una procedura chirurgica di osteosintesi è stata necessaria in 2 casi (33,3%) per insoddisfacente riduzione interframmentaria, mentre il solo trattamento incruento (riduzione e trazione trans-scheletrica) ha prodotto risultati buoni, ad un follow-up compreso tra i 12 ed i 36 mesi, nei restanti. Abbiamo inoltre valutato gli esiti di una frattura di Pipkin tipo I bilaterale trattata con osteosintesi da un lato e riduzione a cielo chiuso dall'altro, giunta alla nostra osservazione dopo 10 anni dal trauma: estremamente suggestivo è apparso lo sviluppo di artrosi post-traumatica severa a carico dell'articolazione trattata conservativamente, mentre la controlaterale osteosintetizzata appariva indenne da degenerazione macroscopica a tale distanza di tempo.

Le fratture della parete posteriore richiedono invece, in accordo con la maggior parte degli Autori, una efficace stabilizzazione a causa dell'elevato rischio di artrosi secondaria ed instabilità articolare conseguenti.

Seppure costituiscano una scelta di trattamento non semplice (per l'assenza di riscontri numericamente o statisticamente significativi sul follow-up a breve e lungo termine e per i notevoli progressi ottenuti con impianti protesici anche in pazienti giovani), le procedure conservative mirate agli esiti, come le osteotomie inter-trocanteriche e le resezioni parziali, possono invece costituire una seconda chance in pazienti in cui non sia desiderabile sacrificare l'epifisi femorale prossimale.

BIBLIOGRAFIA

1. Kloen P, Siebenrock K, Raaymakers E, Marti RK, Ganz R. *Femoral head fractures rivisited*. Eur J Trauma 2002;28:221-33.
2. Sahin V, Karakas ES, Aksu S, Atlihan D, Turk CY, Halici M. *Traumatic dislocation and fracture-dislocation of the hip: a long-term follow-up study*. J Trauma 2003;54:520-9.
3. Jessberger S, Blattert TR, Wagner R, Weckbach A. *Reducing approach-associated morbidity in fracture dislocation of the femoral head – a longitudinal study (1982-2000)*. Zentralb Chir 2002;127:485-9.
4. Dreinhofer KE, Schwartzkopf SR, Haas NP, Tscherne H. *Femur head dislocation fractures. Long term outcome of conservative and surgical therapy*. Unfallchirurg 1996;99:400-9.
5. Funsten RV, Kinser P, Frankel CJ. *Dashboard dislocation of the hip: a report of twenty cases of traumatic dislocation*. J Bone Joint Surg 1938;20:124-32.
6. Davis JB. *Simultaneous femoral head fracture and traumatic hip dislocation*. Am J Surg 1950;80:893.
7. Olscamp AJ, Tao SS, Savolaine ER, Ebraheim NA. *Postoperative magnetic resonance imaging evaluation of Pipkin fractures fixated with titanium implants: a report of two cases*. Am J Orthop 1997;26:294-7.
8. Pipkin G. *Treatment of grade IV fracture-dislocation of the hip*. J Bone Joint Surg Am 1957;39:1027-42.
9. Brumback RJ, Kenzora JE, Levitt LE, Burgess AR, Poka A. *Fractures of the femoral head*. In: The Hip Society, ed. *Proceedings of the Hip Society, 1986*. St Louis: Mosby 1987, pp. 181-206.
10. Stannard JP, Harris HW, Volgas DA, Alonso JE. *Functional outcome of patient with femoral head fractures associated with hip dislocations*. Clin Orthop Relat Res 2000;377:44-56.
11. Marchetti ME, Steinberg GC, Coumas JM. *Intermediate-term experience of Pipkin fracture-dislocations of the hip*. J Orthop Trauma 1996;10:455-61.
12. Yoon TR, Rowe SM, Chung JY, Song EK, Jung ST, Anwar IB. *Clinical and radiographic outcome of femoral head fractures: 30 patients followed for 3-10 years*. Acta Orthop Scand 2001;72:348-53.
13. Sy MH, Kinkpe CV, Dakoure PW, Dieme CB, Sane AD, Ndiaye A, et al. *Femoral neck fracture complicatine orthopaedic reposition of a dislocated hip: four cases*. Rev Chir Orthop Reparatrice App Mot 2005; 91:173-9.
14. Swiontkowski MF, Thorpe M, Seiler JG, Hansen ST. *Operative management of displaced femoral head fractures: case-matched comparison of anterior versus posterior approaches for Pipkin I e Pipkin II fractures*. J Orthop Trauma 1992;6:437-42.
15. Nast-Kolb D, Rucholtz S, Schweiberer L. *Tretment of Pipkin fractures*. Orthopade 1997;26:360-7.
16. Stockenhuber N, Schwieghofer F, Seibert FJ. *Diagnostik, Therapie und Prognose der Pipkin-Frakturen (Femurkopf-Verrenkungs-bruche)*. Chirurg 1994;65:976-82.
17. Ganz R, Gill TJ, Gautier K, Krugel K. *Surgical dislocation of the adult hip. A technique with full access to femoral head and acetabulum without the risk of avascular necrosis*. J Bone Joint Surg Br 2001;83:1119-24.
18. Epstein HC. *Posterior fracture-dislocations of the hip*. J Bone Joint Surg Am 1961;43:1079-98.
19. Epstein HC, Wiss DA, Czen L. *Posterior fracture-dislocations of the hip with fractures of the femoral head*. Clin Orthop 1985;201:9-17.
20. Silivello L, Scarponi R, Magnoni R, Cadlolo R. *Posterior hip dislocation with slice fracture of the femoral head: removal of the cephalic fragment*. Ital J Orthop Traumatol 1990;16:279-83.
21. Yamamoto Y, Ide T, Ono T, Hamada Y. *Usefulness of arthroscopic surgery in hip trauma cases*. Arthroscopy 2003;19:269-73.
22. Hougaard K, Thomsen PB. *Traumatic posterior fracture-dislocation of the hip with fracture of the femoral head or neck, or both*. J Bone Joint Surg Am 1988;70:233-9.
23. Murray P, McGee HM, Mulvihill N. *Fixation of femoral head fractures with Herbert screw*. Injury 1988;19:220-1.
24. MacNamee PB, Bunker TD, Scott TD. *The Herbert screw for osteochondral fracturea: brief report*. J Bone Joint Surg Br 1988;70:145-6.
25. Prokop A, Helling HJ, Hahn U, Udomkaewkanjana C, Rehm KE. *Biodegradabile implants for Pipkin fractures*. Clin Orthop Relat Res 2005;432:226-33.
26. Hermus JP, Laan CA, Hogervorst M, Rhemrev SJ. *Fixation of a Pipkin fracture with bio-absorbale screws. Case report and a review of the literature*. Injury 2005;36:458-61.
27. Mascard E, Vinh TS, Ganz R. *Fractures par impaction de la tète fèmorale compliquant la luxation traumatique de hanche. Traitement par ostèotomie intertrochantèrienne*. Rev Chir Orthop 1998;84:258-63.