CASE REPORT

Giornale Italiano di Ortopedia e Traumatologia
2015;41:36-40

Frattura lussazione posteriore acuta bilaterale di spalla in paziente epilettico trattata con tecnica McLaughlin-Neer: case report

Acute bilateral posterior fracture-dislocation of the shoulder in epileptic patient treated with McLaughlin-Neer procedure: a case report

Flavio Alessandrelli[1] *(foto)*
Giulio Cesare Castellani[2]
Alessandra Maresca[2]
Michele Del Torto[2]
Alberto Longhi[2]
Raffaele Pascarella[2]

[1] Clinica Ortopedica Università Politecnica delle Marche; [2] U.O Ortopedia e Traumatologia Ospedali Riuniti, Ancona

Riassunto
La frattura lussazione posteriore bilaterale di spalla è una evenienza rara e sovente associata a crisi epilettica. L'indicazione chirurgica è appropriata in caso di lesioni croniche, persistente instabilità articolare od ampia Hill-Sachs inversa. Abbiamo utilizzato la tecnica di McLaughlin-Neer in un paziente di 42 anni affetto da frattura lussazione acuta posteriore bilaterale di spalla seguendone poi clinicamente e radiograficamente il follow up. Il nostro Caso Clinico conferma la validità di tale procedura nei pazienti con lesione Hill-Sachs inversa bilaterale di I e II grado secondo Cicak.

Parole chiave: spalla, lussazione, bilaterale, McLaughlin

Summary
Bilateral posterior fracture-dislocation of the shoulder is a rare disease associate to epileptic seizure. In case of chronic lesions, persistent instability or large reverse Hill-Sachs, surgical treatment is recommended. We decided for the McLaughlin-Neer procedure in a 42 years old male with acute posterior bilateral fracture-dislocation of the shoulder. Clinical and radiographic follow up was done. The surgical efficiency of the procedure was confirmed in a young patient with bilateral reverse Hill-Sachs type I and type II Cicak fractures.

Key words: *shoulder, dislocation, bilateral, McLaughlin*

Introduzione

Sia l'epilessia che l'elettrocuzione od un trauma maggiore possono provocare una frattura lussazione posteriore bilaterale di spalla. Tale associazione di eventi è così tipica che viene descritta nella letteratura anglosassone con l'acronimo di "Sindrome Tripla E" (*Extreme trauma, Epilepsy, Electrocution* - trauma grave, epilessia, elettrocuzione) [1]. L'epilessia da sola è responsabile del 50% delle lussazioni posteriori bilaterali di spalla e del 90% delle concomitanti fratture [2], il meccanismo patogenetico è da ricercarsi nel trauma stesso conseguente la perdita di coscienza o nella contrazione asimmetrica della muscolatura del cingolo scapolare nel corso della crisi [2-4]. L'incidenza della frattura-lussazione posteriore bilaterale di spalla nella popolazione generale è di 6/100.000 persone [5] e sovente risulta misconosciuta dai reparti di Pronto Soccorso ed Ortopedia e Traumatologia dei nostri ospedali [6]. In letteratura scientifica sono riportate diverse procedure per il trattamento di tale condizione. I parametri più importanti da considerare nel planning terapeutico sono la durata della dislocazione (cronica od acuta) e l'estensione di una eventuale lesione di Hill-Sachs inversa associata [7 8]. Lussazioni acute (entro 3 settimane dall'evento) od Hill-Sachs inverse coinvolgenti meno del 20-25% della superficie articolare della testa dell'omero possono essere trattate con un tentativo di ridu-

Indirizzo per la corrispondenza:
Flavio Alessandrelli
Clinica Ortopedica, Azienda Ospedaliero Universitaria Ospedali Riuniti
via Conca, Torrette, 60100 Ancona
E-mail: flavio.alessandrelli@gmail.com

zione articolare a cielo chiuso [3 5 7], in caso di lussazione cronica, Hill-Sachs inversa coinvolgente più del 30% della superficie articolare o fallimento della riduzione incruenta è raccomandato invece l'intervento chirurgico.

Case report

Uomo di 42 anni epilettico sin dall'infanzia e da allora in trattamento farmacologico. Riferisce l'ultima crisi nel 1998 e di essere stato asintomatico nei successivi 14 anni. Sospesa autonomamente la terapia antiepilettica nel Novembre 2012, nel Giugno 2013 viene ricoverato presso il nostro ospedale per la presentazione di crisi epilettiche subentranti. Visitato dal Neurologo sono posti in terapia Diazepam, Sodio Valproato, idratazione ed analgesici. Durante la degenza in Osservazione Breve Intensiva tuttavia, a seguito di una nuova crisi comiziale, il paziente lamentava dolore bilaterale di spalla e mostrava deficit funzionali agli arti superiori. Le spalle apparivano addotte ed intraruotate. Non erano rilevabili deficit vascolari nè nervosi distrettuali. Sospettando una lussazione posteriore bilaterale di spalla l'Ortopedico richiese un accertamento radiografico RX delle suddette articolazioni (l'esame fu possibile solo nella proiezione antero/posteriore ma non ascellare a causa del dolore provato dal paziente alla mobilizzazione degli arti). A completamento diagnostico e valutazione di una eventuale lesione di Hill-Sachs inversa fu richiesta anche una scansione TC del cingolo scapolare. Entrambi gli esami mostrarono una lussazione posteriore bilaterale di spalla con concomitante Hill-Sachs inversa coinvolgente circa il 25% della superficie articolare della testa dell'omero ed avulsione bilaterale del trochine (Figg. 1, 2). Provammo in urgenza la riduzione assistita in narcosi delle spalle ma dopo alcuni tentativi sia clinicamente che radiologicamente era ancora osservabile una marcata instabilità bilaterale in intrarotazione. Il giorno seguente decidemmo così per l'intervento chirurgico secondo McLaughlin modificato Neer. Attraverso accesso chirurgico deltoideo pettorale bilaterale e previa tenotomia del capo lungo del muscolo Bicipite Brachiale abbiamo ridotto la lussazione posteriore della testa omerale e riscontrato due lesioni di Hill-Sachs inversa di I e II grado secondo la classificazione di Cicak [7] (I grado nella spalla sinistra e II grado nella spalla destra). Abbiamo quindi sintetizzato i trochine avulsi, con la rispettiva inserzione del muscolo Sottoscapolare, ai gap ossei lasciati dalle Hill-Sachs inverse mediante 3 viti metalliche cannulate da 3,4mm con rondella a destra e 2 viti metalliche cannulate da 3,4mm con rondella a sinistra (Figg. 3, 4). A fine intervento è stato posizionato un tutore bilaterale di spalla a 15 gradi di extrarotazione, mantenuto dal paziente per 30 giorni.

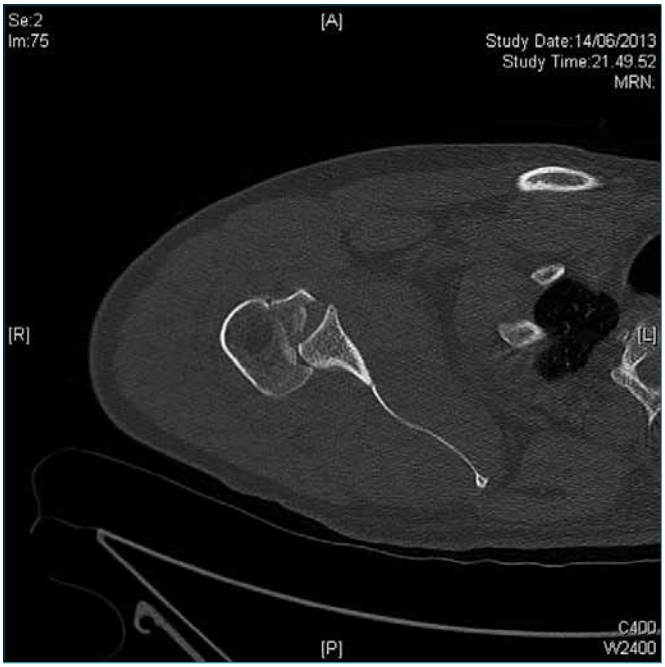

Figura 1. TC pre-intervento spalla destra.

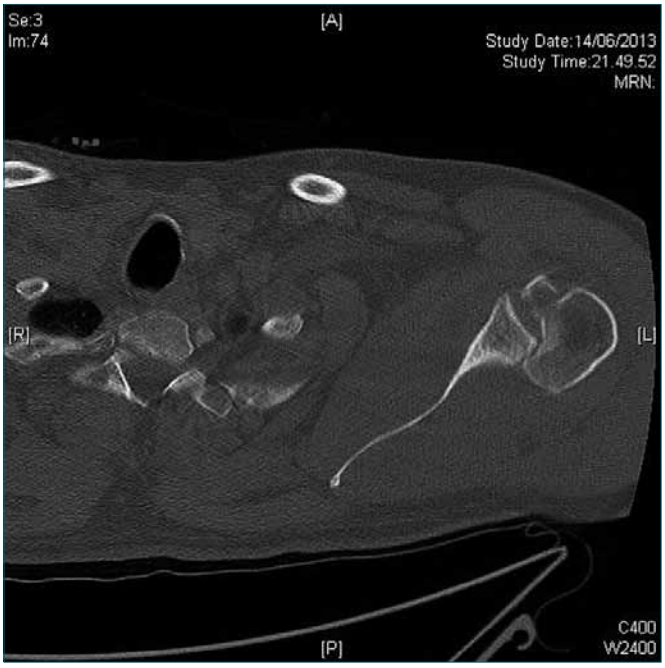

Figura 2. TC pre-intervento spalla sinistra.

Follow up

Si è eseguito in attento follow up clinico e radiografico del paziente. La prima visita è stata effettuata ad un mese dall'intervento, in tale occasione si sono rimossi i tutori di

Figura 3. RX post-intervento spalla sinistra.

Figura 4. RX post-intervento spalla destra.

spalla e si è data indicazione all'inizio della fisioterapia riabilitativa. Dopo 5 mesi di fisiokinesiterapia specifica per le spalle il paziente è tornato a visita ambulatoriale. Per valutare la mobilità articolare, il dolore e la forza residua abbiamo utilizzato la *Constant Shoulder Score* (CSS) come raccomandato dalla *European Society of Shoulder & Elbow Surgery* (SECEC/ESSE). Il paziente ha ottenuto il punteggio di 86 per la spalla sinistra e 70 per la spalla destra (Fig. 5) ritenendosi molto soddisfatto del risultato clinico.

Discussione

Nella letteratura scientifica sono riportati pochi casi di frattura-lussazione posteriore bilaterale di spalla e la maggior parte di questi conseguono una crisi epilettica [2-4] mentre i restanti sono correlati ad un trauma estremo (es: caduta dall'alto) od elettrocuzione [1]. La diagnosi è molto spesso misconosciuta dai Pronto Soccorso o dalle U.O di Ortopedia e Traumatologia nonostante siano rilevabili numerosi indizi clinici al riguardo (dolore, intrarotazione bloccata delle braccia, impotenza alla loro abduzione ed extrarotazione) [6]. È ormai assodato in letteratura come sia utile alla diagnosi un accertamento RX della spalla sia in proiezione antero-posteriore che in proiezione ascellare. Quest'ultima sembra avere la più alta sensibilità nelle dislocazioni dell'omero prossimale ma molto spesso è inattuabile per il dolore provato dal paziente alla mobilizzazione dell'arto [9 10]. La TC è così utilizzata come esame di secondo livello per riconoscere una sospetta dislocazione posteriore di spalla e per valutare l'entità di una eventuale lesione di Hill-Sachs inversa associata piuttosto che altre lesioni ossee della testa dell'omero, del collo omerale o della glena [9]. Il trattamento dipende dall'età del paziente, dalle sue richieste funzionali, dalla durata della lussazione e dal livello di coinvolgimento della superficie articolare. I principali parametri da tenere in considerazione sono ritenuti la durata della lussazione e la presenza di una eventuale Hill-Sachs inversa [3 7 11 12]. Lussazioni acute (entro 3 settimane dall'evento) ed Hill-Sachs inverse coinvolgenti meno del 25% della superficie articolare della testa dell'omero possono essere trattate con un tentativo di riduzione incruenta procrastinando l'intervento chirurgico solo in caso di persistente instabilità di spalla [3 7]. Indicazioni chirurgiche *d'emblée* sono invece le lussazioni croniche o le Hill-Sachs inver-

Figura 5. Abduzione bilaterale delle spalle a 6 mesi dall'intervento.

se coinvolgenti tra il 25% ed il 50% della testa. Molte sono le procedure chirurgiche indicate: trasposizione del muscolo Sottoscapolare con o senza il relativo trochine, osteotomie di rotazione o ricostruzioni articolari con graft ossei autologhi od omologhi sintetizzati con viti metalliche o riassorbibili [14]. Hill-Sachs inverse con difetti ossei maggiori del 50% od osteonecrosi della testa omerale sono indicazioni riconosciute per la sostituzione protesica parziale o totale di spalla [3 15-18]. In questi pazienti il trattamento conservativo ha un suo razionale solamente in caso di altissimo rischio perioperatorio o di terapia antiepilettica inefficace e bassissime richieste funzionali. Il nostro paziente aveva 42 anni, una normale vita sociale e praticava una modica attività sportiva settimanale. Affetto da epilessia sin dall'infanzia la terapia farmacologica sembrava ben controllare la patologia tanto che l'ultima crisi era riferita nel 1998. Sia la sintomatologia che l'esame obiettivo rilevati in ospedale suggerivano la possibilità di una lussazione posteriore bilaterale di spalla ma non fu possibile eseguire una Rx in proiezione ascellare a conferma. La scansione TC mostrò la dislocazione posteriore bilaterale delle teste dell'omero e due Hill-Sachs inverse coinvolgenti circa il 25% della loro superficie articolare, ponendosi quindi border-line tra l'indicazione al trattamento chirurgico e quella al trattamento conservativo. Era visibile alla TC anche una avulsione bilaterale del trochine omerale. Dopo un tentativo infruttuoso di riduzione incruenta assistita in narcosi decidemmo per l'intervento chirurgico secondo McLaughlin modificato da Neer. Pochissimi casi di questa tecnica sono riportati nella letteratura scientifica ma i chirurghi generalmente ne riportano un outcome positivo [19]. Il nostro Caso Clinico, supportato da un follow up a 6 mesi con buoni risultati clinici e radiografici, conferma la validità di questa procedura chirurgica in giovani pazienti con lussazione acuta di spalla e lesioni Hill-Sachs inversa di I e II grado secondo la classificazione di Cicak. Non abbiamo trovato in letteratura esempi di utilizzo di tale tecnica per lesioni di Hill-Sachs inversa coinvolgenti tra il 40% ed il 50% della superficie articolare della testa dell'omero. In tale evenienza risulta raccomandato l'uso di graft ossei osteocondrali sintetizzati all'omero mediante viti metalliche [11].

Bibliografia

1 Brackstone M, Patterson SD, Kertesz A. *Triple E syndrome: bilateral locked posterior fracture dissociation of the shoulders*. Neurology 2001;56:1403-4.

2 Betz ME, Traub SJ. *Bilateral posterior shoulder dislocations following seizure*. Intern Emerg Med 2007;2:63-5.

3 Iosifidis MI, Giannoulis I, Traios S, et al. *Simultanesu bilateral posterior dislocation of the shoulder: diagnostic problems and management – a case report.* Knee Surg Sports Traumatol Arthroscopy 2008;14:766-70.

4 Hashmi FR, Pugh M, Bryan S. *Simultaneus bilateral posterior dislocationo of the shoulder.* Am J Emerg Med 2002;20:127-8.

5 Cautero E, Gervasi E. *Frattura lussazione posteriore inveterata bilaterale di spalla in paziente epilettico di 46 anni: case report*. Sigascot News 2013;XIX:8-9.

6 Drogan JA. *Posterior dislocation of the shoulder*. Am J Surg 1955;89:890-900.

7 Cicak N. *Posterior dislocation of the shoulder*. J Bone Joint Surg Br 2004;86:324-32.

8 Delcogliano A, Caporaso A, Chiossi S, et al. *Surgical management of chronic unreduced posterior dislocation of the shoulder*. Knee Surg Sports Traumatol Arthroscopy 2005;13:151-5.

9 Wallace WA, Hellier M. *Improving radiographs of the injuried shoulder*. Radiography 1983;49:229-33.

10 Aparicio G, Calvo E, Bonill L, et al. *Neglected traumatic posterior dislocation of the shoulder, controversies on indications for treatment and new CT scan findings*. J Orthop Sci 2000;5:37-42.

11 Ivkovic A, Boric I, Cicak N. *One stage operation for locked bilateral posterior dislocation of the shoulder*. J Bone Joint Surg Br 2007;89:825-7.

12 Hsu CJ, Hsu HC, Fang YC, et al. *Bilateral locked posterior fracture-dislocation of the shoulders due to electric shock*. Mid-Taiwan Journal of Medicine 2006;11:132-7.

13 Spencer jr EE, Brems JJ. *A simple technique for management of locked posterior shoulder dislocations: report of two cases*. J Shoulder Elbow Surgery 2005;14:650-2.

14 Connor PM, Boatright JR, D'Alessandro DF. *Posterior fracture-dislocation of the shoulder: Treatment with acute osteocondral grafting*. J Shoulder Elbow Surgery 1997;6:480-5.

15 Loebenberg MI, Cuomo F. *The treatment of chronic anterior and posterior dislocarion of glenohumeral joint and associated articular surface*. Orthop Clin North Am 2000;31:23-4.

16 Page AE, Meinhard BP, Schulz E, et al. *Bilateral posterior fracture-dislocation of the shoulders: management by bilateral shoulder hemiarthroplasties*. J Orthop Trauma 1995;9:526-9.

17 Copuroglu C, Aykac B, Tuncer B, et al. *Simultaneus occurrence of acute posterior shoulder dislocation and posterior shoulder-fracture dislocation after epileptic seizure*. Int J Shoulder Surg 2009;3:44-51.

18 Walch G, Boilean P, Martin B, et al. *Unreduced posterior luxations and fractures-luxations of the shoulder. Apropos of 30 cases*. Rey Chir Orthop Reparatrice Appar Mot 1990;76:546-58.

19 Finkelstein JA, Waddel JP, O'Driscoll SW. *Acute posterior fracture dislocation of the shoulder treated with the Neer modification of the McLaughlin procedure.* J Orthop Trauma 1995;9:190-3.