Valutazione del cammino in portatori di artroprotesi bilaterale d'anca

Gait evaluation in bilateral hip arthroplasty patients

M. Bacchini[1]
A. Rampello[2]
G. Soncini[3]

RIASSUNTO

Questo studio si propone di valutare il cammino in dieci pazienti operati di artroprotesi bilaterale d'anca non cementata, al fine di identificare eventuali anomalie di carico o deficit muscolari e di impostare un trattamento riabilitativo mirato.
I soggetti sono stati valutati clinicamente mediante la scala di Harris, radiograficamente e con Gait Analysis.
Nonostante il buon risultato clinico e radiografico, l'analisi del cammino eseguita con il sistema EL.I.TE. ha evidenziato alterazioni della dinamica della deambulazione ma soprattutto un'importante disorganizzazione muscolare da entrambi i lati operati.
Il riconoscimento e la quantificazione di tali anomalie è fondamentale non solo per ottimizzare il programma riabilitativo, ma anche per impedire sovraccarichi protesici.

Parole chiave: anca, analisi del cammino, artroprotesi totale d'anca, cinematica, cinetica, elettromiografia dinamica

SUMMARY

This study intends to assess deambulation of ten patients who underwent bilateral non-cemented hip arthroplasty surgery, in order to identify any loading abnormalities or muscular deficits, and to develop a focused rehabilitation strategy.
Patients have been evaluated clinically, using Harris Hip Score, radiographically, and with Gait Analysis.
Although the clinical and radiographic results were good, alterations of the deambulation dynamic and above all a relevant muscular malfunctioning on both sides has been highlighted by deambulation analysis performed with the EL.I.TE system.
The identification and the quantification of such abnormalities are essential not only to optimize the rehabilitation treatment but also to prevent prosthetic overloads.

Key words: dynamic electromyography, Gait Analysis, hip, kinematics, kinetics, total hip arthroplasty

[1] Fondazione Don Gnocchi ONLUS Centro S. Maria ai Servi, Parma
[2] Scuola di Specializzazione in Medicina Fisica e Riabilitazione, Parma
[3] Istituto di Clinica Ortopedica e Traumatologica, Cattedra di Medicina Fisica e Riabilitazione, Parma

Ricevuto il 20 settembre 2000
Accettato il 9 novembre 2000

INTRODUZIONE

L'analisi del cammino dopo sostituzione protesica bilaterale d'anca, potendo quantificare anomalie di carico, insufficienze muscolari, problemi di postura e di cammino, assume una valenza notevole per impostare un trattamento riabilitativo mirato e volto a correggere i deficit, migliorando quindi la performance del paziente (Berman

et al., 1991; Catani et al., 1998; Giannini et al., 1994; Kim et al., 1994; Wykman e Olsson, 1992).
La Gait Analysis, eseguita con il sistema optoelettronico EL.I.TE., consente infatti di valutare l'andamento delle variabili cinematiche (velocità, durata e lunghezza del passo, successione degli appoggi, variazioni angolari delle articolazioni), cinetiche (forze di interazione al suolo, interne ed esterne del corpo umano durante il movimento) e muscolari (potenziali muscolari e intensità della contrazione muscolare durante il cammino, tramite l'elettromiografia dinamica) e di confrontare gli effetti del posizionamento delle due protesi sui diversi carichi articolari e la diversità di un lato rispetto all'altro nelle fasi della deambulazione (Rossi e Bacchini, 1999).
Dalla revisione della letteratura abbiamo notato che mentre alcuni autori hanno posto l'attenzione soprattutto sulla tecnica chirurgica delle protesi bilaterali d'anca (Ritter e Stringer, 1980; Salvati et al., 1978) o sulla loro valutazione radiografica (Wejkner e Stenport, 1988), tralasciando l'aspetto funzionale, altri come Berman et al. (1991), confrontando i parametri spazio-temporali del cammino negli operati monolateralmente e bilateralmente, hanno evidenziato che a distanza di otto mesi è ancora presente un aumento della durata dell'appoggio dal lato operato per primo e che dopo dodici mesi le variabili esaminate non differiscono in modo significativo dalla norma; secondo altri, invece, il pattern di cammino è ancora alterato anche dopo follow-up più lunghi (Giannini et al., 1994; Kim et al., 1994).
Altri autori prendono in considerazione soprattutto i parametri muscolari, sottolineando come la persistenza di una muscolatura debole a livello dell'anca, talvolta non evidente clinicamente, non solo influisce negativamente sul risultato funzionale, ma contribuisce anche ad aumentare il rischio di scollamento della protesi (Long et al., 1993; Perrin et al., 1985; Skinner, 1993).
Tra gli studi elettromiografici, condotti prevalentemente su portatori di protesi monolaterali (Baker e Bitounis, 1989; Burckhardt e Taillard, 1975; Lorini et al., 1994; Neumann, 1998 e 1999; Papiez et al., 1992), in alcuni è stata valutata la funzione della muscolatura abduttoria in rapporto al diverso approccio chirurgico ed è stata rilevata una riduzione dell'attività dei muscoli glutei in una piccola percentuale dei soggetti esaminati (Baker e Bitounis, 1989).
Neuman (1998 e 1999), infine, ha dimostrato tramite l'elettromiografia di superficie dei muscoli abduttori, ed in particolare del muscolo gluteo medio, che l'utilizzo di un ausilio dal lato controlaterale alla protesi è efficace nel ridurre le forze applicate sull'impianto, che in certe condizioni potrebbero favorire un precoce scollamento della stessa.

MATERIALE E METODO

Presso il laboratorio di analisi integrata del cammino della Fondazione Don Gnocchi Onlus di Parma sono stati valutati clinicamente, radiograficamente e mediante Gait Analysis 10 pazienti (5 maschi e 5 femmine) di età media di 66.3 anni (minima 55, massima 76) operati presso la Clinica Ortopedica e Traumatologica di Parma di artroprotesi bilaterale d'anca non cementata.
Tali soggetti presentavano segni solo radiografici di artrosi al rachide (prevalentemente a livello lombare) e alle ginocchia in assenza di una evidente sintomatologia clinica.
Sono stati esclusi dallo studio i pazienti che presentavano dismetria degli arti inferiori nel post-operatorio.

Tab. I. Harris Hip Score semplificato.

I. Dolore
II. Funzione
- A. Cammino
  - 1. Zoppia
  - 2. Ausili
  - 3. Distanza percorsa
- B. Attività
  - 1. Scale
  - 2. Scarpe e calze
  - 3. Posizione seduta
  - 4. Accesso ai mezzi pubblici

III. Assenza di deformità
- A. Flessione fissa < 30°
- B. Adduzione fissa < 10°
- C. Rotazione interna fissa in estensione < 10°
- D. Dismetria tra i due arti inferiori < 3,.2 cm

IV. Range articolare
- A. Flessione
- B. Abduzione
- C. Rotazione esterna in estensione
- D. Rotazione interna in estensione
- E. Adduzione

L'intervento di artroprotesi d'anca è stato eseguito in 6 casi per coxartrosi primitiva e in 4 casi per coxartrosi secondaria a displasia congenita dell'anca, utilizzando la via laterale transglutea secondo Müller (Müller e Nazarian, 1991).
L'esame con Gait Analysis è stato eseguito a distanza media di 36.7 mesi (minimo 14 - massimo 82) dal primo intervento e di 8,5 mesi (minimo 3 - massimo 14) dal secondo.
Abbiamo utilizzato nella valutazione clinica la scala di Harris (Tab. I) che suddivide i pazienti in quattro gruppi (eccellente 90-100, buono 80-89, discreto 70-79, scarso (70) in base ai parametri dolore, cammino e attività della vita quotidiana, assenza di deformità e range articolare (Garellick et al., 1998; Harris, 1969).
I pazienti non sono stati esaminati con la scala di Harris nel pre-operatorio ma solo post-operatoriamente, in quanto questo studio non si propone di valutare l'efficacia dell'intervento chirurgico, bensì di rilevare nel post-operatorio eventuali anomalie di carico o deficit muscolari al fine di un trattamento riabilitativo mirato.
Il sistema di rilevamento, costituito da quattro telecamere con illuminazione all'infrarosso, permette di evidenziare la posizione di tredici markers riflettenti che vengono posti secondo il protocollo S.A.F.Lo. a livello della settima vertebra cervicale, sulle articolazioni acromion-claveari, sul punto di massima cifosi, sulle due spine iliache posteriori superiori, sul sacro, sulle teste del perone, sugli apici dei malleoli peroneali e sulle teste delle V ossa metatarsali.
Attraverso l'elaborazione dei dati così ottenuti è possibile ricavare i parametri cinematici.
Per il rilevamento del segnale delle fasi del passo (appoggio-sospensione) o stance-swing sono state posizionate delle solette dotate di sensori sulla pianta del piede.
Contemporaneamente alla registrazione dei dati cinematici e cinetici, sono stati acquisiti, utilizzando un sistema ad otto canali di registrazione, i segnali elettromiografici per lo studio delle attivazioni muscolari in rapporto alle fasi di appoggio-sospensione.
Applicando due elettrodi per ogni muscolo e modificando la posizione degli elettrodi stessi all'interno della medesima sessione, abbiamo potuto esaminare il gluteo medio (GM), il retto femorale (RF), il bicipite femorale (BF), gli adduttori (ADD) ed il tensore della fascia lata (TF).
L'esame della locomozione è stato eseguito dopo l'acquisizione delle coordinate tridimensionali della postura in stazione eretta, onde calcolare anche in base alle misure dei dati antropometrici la localizzazione dei punti di repere anatomici.
L'esame del cammino è stato quindi effettuato facendo percorrere al paziente a velocità naturale un tratto di circa 10 metri, al centro del quale si trova il volume utile di registrazione delle telecamere e delle due pedane dinamometriche (AMTI, USA e KINSTLER Instruments, Svizzera) della lunghezza di circa 4 metri.
È stata eseguita in media l'analisi di 6 prove per ogni paziente.

RISULTATI

Valutazione clinica e radiografica
Il punteggio medio della valutazione clinica eseguita con la scala di Harris si è rivelato sovrapponibile per i due lati, essendo risultato pari a 87,2 per il primo intervento e a 87,0 per il secondo.

Tab. II. Comportamento spazio-temporale dei due arti inferiori operati (valori medi).

	Primo arto inferiore operato	Secondo arto inferiore operato
Parametri temporali		
Durata della fase di appoggio (msec)	1670	1540
Durata della fase di sospensione (msec)	640	820
Durata della fase di appoggio (% del passo)	72	65
Durata della fase di sospensione (% del passo)	28	35
Durata del passo (msec)	2310	2360
Cadenza (passi/min)	52	
Durata del doppio appoggio (msec)	470	260
Durata del doppio appoggio (% del passo)	21	12
Parametri spaziali		
Lunghezza del passo anteriore (mm)	314,77	321,80
Velocità (m/sec)	0,26	0,37
Velocità della fase di sospensione (m/sec)	1,02	1,06
Lunghezza del passo (mm)	632,11	865,84
Larghezza del passo (mm)	197,57	
Velocità media (m/sec)	0,31	

Si è visto clinicamente che i pazienti operati per coxartrosi primitiva hanno ottenuto un risultato lievemente migliore (87,3) rispetto agli operati per anche displasiche (86,7).
Cinque pazienti lamentavano dolenzia lieve all'anca operata per ultima, dolore peraltro mal localizzato dal paziente, incostante e solo durante il carico e comunque non tale da compromettere le normali attività quotidiane.
Otto pazienti (comprendenti i 4 soggetti displasici) presentavano una lieve zoppia; di questi cinque hanno riferito di ricorrere ad un ausilio solo per percorrere lunghi tratti.
Le comuni attività della vita quotidiana, come salire e scendere le scale oppure mettere scarpe e calze, sono svolte con facilità da otto soggetti su dieci; due pazienti nei quali radiograficamente sono state rilevate ossificazioni a livello della protesi lamentano tuttora una certa difficoltà nel mettersi le scarpe senza aiuto.
La valutazione dell'escursione dell'anca ha evidenziato in otto casi un buon recupero funzionale dal lato della prima protesi con una residua riduzione del range articolare a carico dell'anca operata per ultima.
È stata inoltre rilevato clinicamente un deficit muscolare a carico dei glutei, peraltro meglio documentato dall'esame strumentale.
I controlli radiografici eseguiti in tutti i pazienti hanno evidenziato per due di questi la presenza di ossificazioni ectopiche periarticolari di II grado (Brooker et al., 1973); tali soggetti hanno ottenuto un risultato clinico discreto con la scala di Harris determinato dal minor punteggio nei parametri "attività della vita quotidiana" (soprattutto per la difficoltà nel mettere scarpe e calze) e "range articolare".
L'esame radiografico ha inoltre evidenziato la presenza di una lieve dislocazione laterale dei centri di rotazione nel gruppo dei displasici.

Valutazione con Gait Analysis
Parametri temporali (Tab. II)
Appare nettamente prolungata la durata media della fase di appoggio sull'arto operato per primo, mentre è modicamente ridotta la fase di sospensione dell'arto operato in secondo momento.

Parametri spaziali (Tab. II)
La larghezza del passo è aumentata, garantendo l'ampliamento della base di appoggio sul piano frontale.

Cinematica
L'escursione articolare media delle anche è risultata, per quanto riguarda la flesso-estensione, migliore dal lato operato per primo con range che sfioravano i valori inferiori della norma, mentre dal lato controlaterale ove l'intervento era stato eseguito in tempi più recenti il range articolare era ridotto di circa un terzo della norma (Fig. 1A).

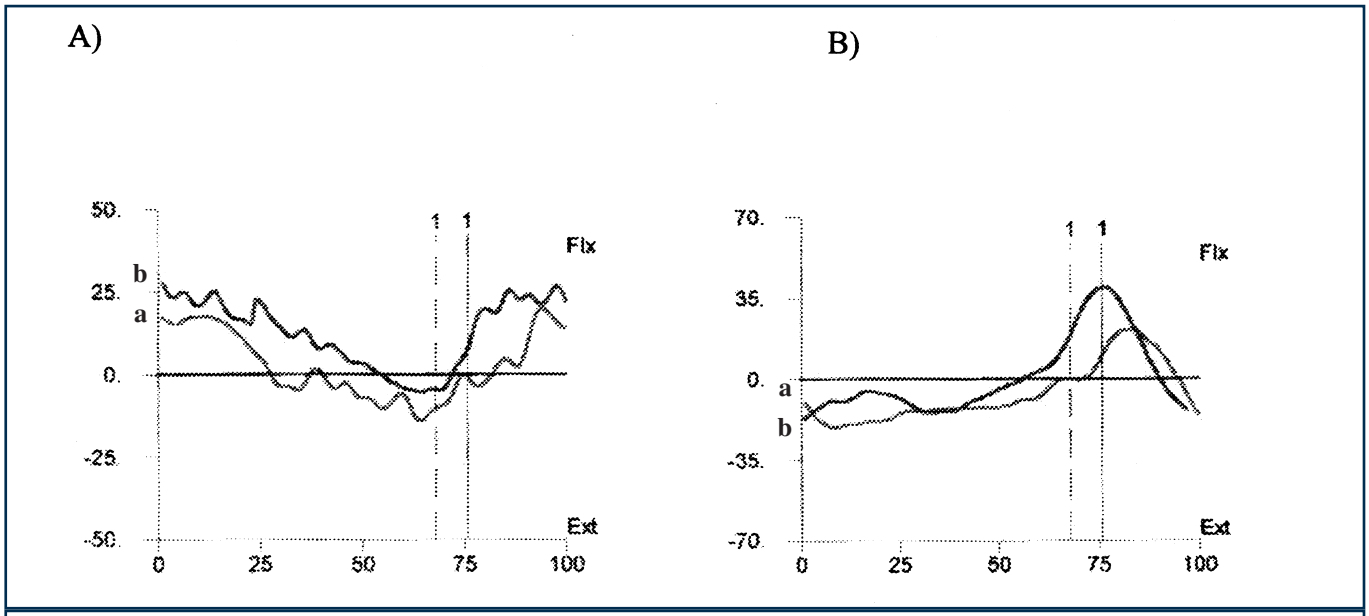

Fig. 1. Confronto della media della flesso-estensione dell'anca (A) e del ginocchio (B) tra l'arto operato per primo (a) e l'arto operato per secondo (b).

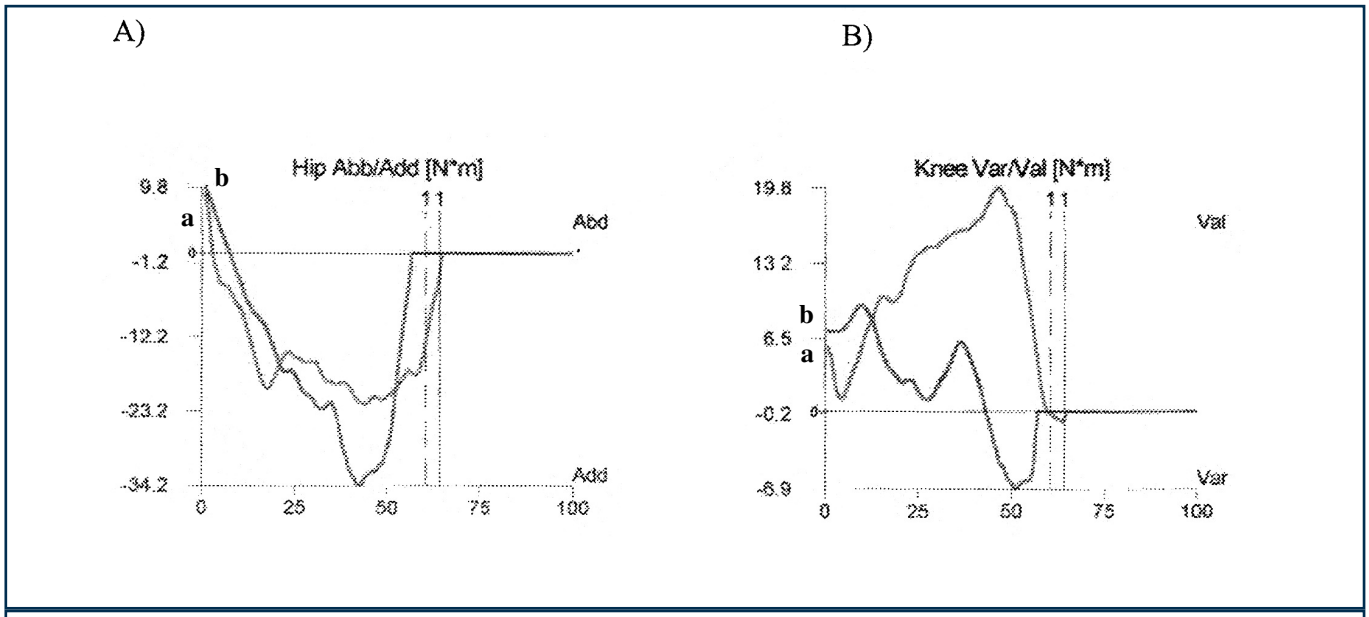

Fig. 2. A) Aumento bilaterale del momento adduttorio dell'anca nella fase finale dell'appoggio, soprattutto dal lato della seconda protesi (b). B) Aumento del momento in varo del ginocchio dal lato della seconda protesi (b).

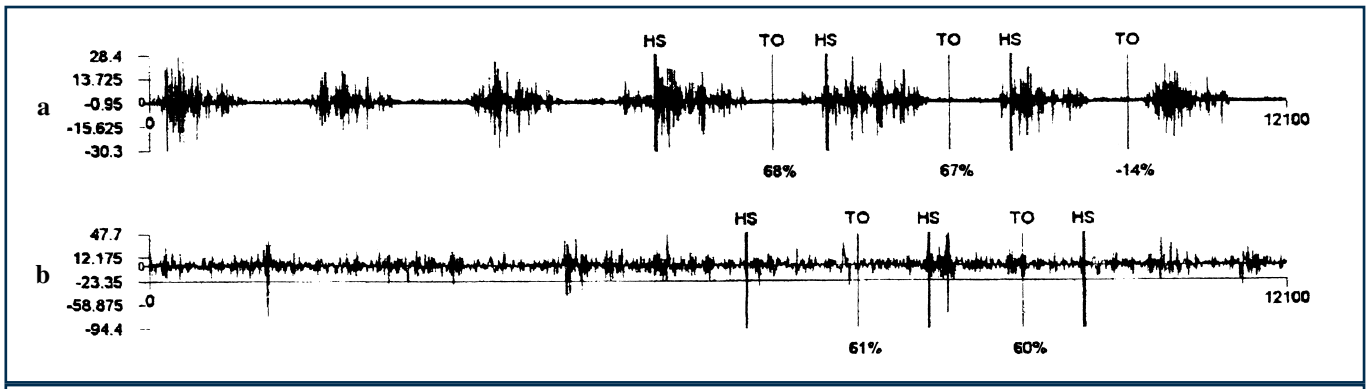

Fig. 3. Tracciato elettromiografico del gluteo medio dal lato della prima protesi (a) e dal lato della seconda (b).

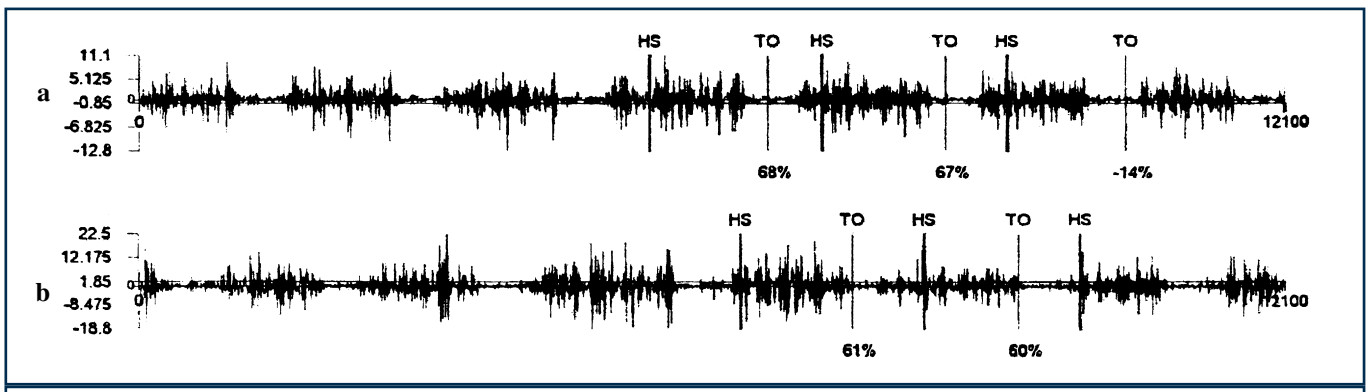

Fig. 4. Tracciato elettromiografico del bicipite femorale dal lato della prima protesi (a) e dal lato della seconda (b).

Anche a livello del ginocchio il range articolare è diminuito; in particolare dal lato dell'ultima protesi non raggiunge il 70% della norma (Fig. 1 B).
Nei pazienti operati per coxartrosi displasica e in quelli con ossificazioni ectopiche si è evidenziato una riduzione dell'escursione in flessione dell'anca, più marcata rispetto agli operati per coxartrosi primitiva, ed un'aumentata flessione del ginocchio all'inizio della fase di carico.

Cinetica
L'anca presenta un aumento bilaterale del momento adduttorio nella fase finale dell'appoggio, soprattutto in corrispondenza della seconda protesi (Fig. 2 A); tale aumento è risultato di minore entità nei soggetti displasi-

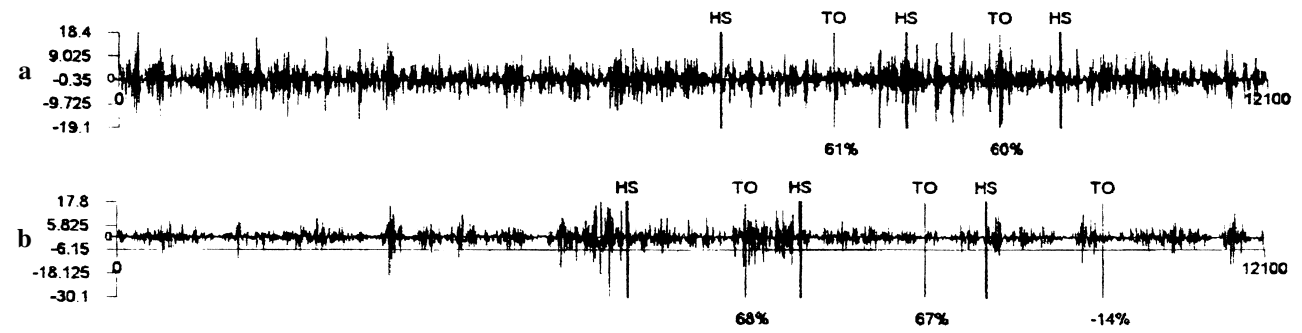

Fig. 5. Tracciato elettromiografico del retto femorale dal lato della prima protesi (a) e dal lato della seconda (b).

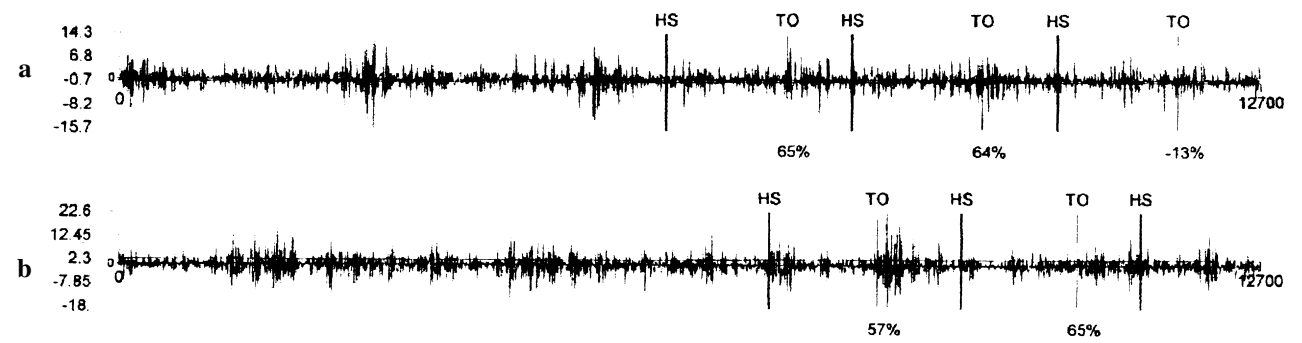

Fig. 6. Tracciato elettromiografico degli adduttori dal lato della prima protesi (a) e dal lato della seconda (b).

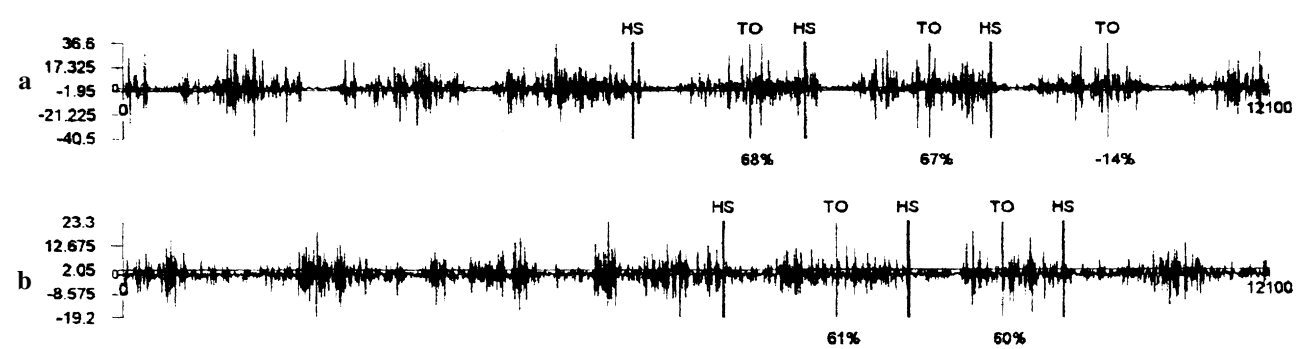

Fig. 7. Tracciato elettromiografico del tensore della fascia lata dal lato della prima protesi (a) e dal lato della seconda (b).

ci rispetto a quelli con coxartrosi primitiva.
Al ginocchio è accentuato il momento in varo nella fase finale dell'appoggio dal lato della seconda protesi (Fig. 2 B).

Elettromiografia dinamica
In tutti i pazienti il gluteo medio presenta attività di intensità ridotta e di durata prolungata dal lato della seconda protesi; dal lato della prima invece c'è un'attività di fondo persistente, però mancano quelle scariche di attivazione funzionali al mantenimento dell'equilibrio trasversale del bacino (Fig. 3).
In particolare, nei pazienti operati per coxartrosi secondaria a displasia congenita dell'anca questo muscolo presenta bilateralmente attività di intensità più ridotta e di durata più prolungata.
Gli ischio-crurali hanno un'attività corretta soltanto dal lato della prima protesi (Fig. 4); il retto femorale ha acquisito dal lato della prima protesi lo schema di attivazione fisiologico, in parte mascherato dalla contrazione prolungata richiesta per stabilizzare il ginocchio sottoposto ad una fase di appoggio di durata aumentata, ed ha un'attività diminuita a livello della seconda, in corrispondenza della fase finale di appoggio (Fig. 5).
Gli adduttori presentano attività prolungata dal lato della seconda protesi, in particolare nella fase iniziale della sospensione (Fig. 6).
A carico del tensore della fascia lata si segnala, soprattutto dal lato della seconda protesi, una significativa riduzione di attività nella fase intermedia e finale del carico (Fig. 7).

DISCUSSIONE

Complessivamente il grado di soddisfazione dei pazienti con la progressiva ripresa delle normali attività quotidiane è risultato buono, così come la valutazione clinica (punteggio pari a 87,1 in base alla scala di Harris), sia per quel che riguarda il ripristino articolare che per la deambulazione.
Con la Gait Analysis, tuttavia, è stato possibile documentare le alterazioni della dinamica della deambulazione in base ai dati cinematici e cinetici e soprattutto si sono messe in risalto mediante l'elettromiografia dinamica le anomalie di attivazione muscolare.
In particolare abbiamo osservato che la muscolatura dell'anca sottoposta per prima ad artroprotesi è in co-contrazione, allo scopo di garantire stabilità all'arto inferiore in modo da consentire la sospensione dell'arto controlaterale, come si evince dai parametri spazio-temporali che documentano infatti un'asimmetria della durata del singolo appoggio tra i due lati, legata all'aumento della fase di appoggio ed alla riduzione dell'oscillazione dal lato della prima protesi.
Inoltre, la muscolatura dell'anca operata per ultima, oltre ad essere più debole, contribuisce a determinare un momento adduttorio di anca e di varismo di ginocchio nella fase intermedia e finale di carico con attivazione irregolare e approccio al terreno non finalizzato alla propulsione.
Il nostro studio, prendendo in esame contemporaneamente i parametri cinematici, cinetici e muscolari del cammino nei portatori di protesi bilaterale d'anca, ha evidenziato prevalentemente la presenza di difetti muscolari e di alterazioni di attivazione muscolare, la cui la valutazione è importante per una corretta impostazione del trattamento riabilitativo, essendo questi responsabili per buona parte di un non completo recupero dello schema motorio degli arti operati.

CONCLUSIONE

L'analisi del cammino eseguita con la Gait Analysis ha messo in evidenza mediante l'elettromiografia dinamica deficit muscolari a carico delle anche protesizzate anche dopo lungo tempo dall'intervento.
Il poter identificare e selezionare tali difetti muscolari e i meccanismi di attivazione e di compenso muscolare, oltre che avere risvolti positivi ai fini di una deambulazione ottimale, è anche importante ai fini di ridurre abnormi sollecitazioni meccaniche sulla protesi, consentendone quindi una maggiore "sopravvivenza".
Si è visto che il grado di soddisfazione del paziente è buono soprattutto per la scomparsa del dolore, ma che il risultato con EL.I.TE. non corrisponde al completo ripristino dell'attività fisiologica muscolare e della biomeccanica articolare, che pertanto potranno essere notevolmente migliorate mediante trattamenti riabilitativi mirati.
In conclusione, quindi, l'analisi del cammino rappresenta una metodica moderna ed idonea, oltre che per evidenziare in modo oggettivo eventuali alterazioni cinematiche, cinetiche e muscolari, anche per individuare quei fattori di rischio che potrebbero compromettere la durata della protesi.

BIBLIOGRAFIA

[1] Baker AS, BitouniS VC.
Abductor function after total hip replacement. An electromyographic and clinical review.
J. Bone Joint Surg 1989;71-B:47-50.

[2] Berman AT, Quinn RH, Zarro VJ.
Quantitative gait analysis in unilateral and bilateral total hip replacements.
Arch Phys Med Rehabil 1991;72:190-194.

[3] Brooker AF, Bowerman JW, Robinson RA, Riley LH.
Ectopic ossification following total hip replacement.
J Bone Joint Surg 1973;55-A:1629-1632.

[4] Burckhardt A, Taillard W.
Statics and dynamics after total hip arthroplasty. An electromyographic study.
Z Orthop Ihre Grenzgeb 1975;113(3):322-331.

[5] Catani F, Benedetti MG, Binazzi R, De Zerbi M, Leardini A, Giannini S.
Valutazione funzionale in pazienti portatori di artroprotesi.
Chir Organi Mov 1998;83:349-357.

[6] Garellick G, Malchau H, Herberts P.
Specific or general health outcome measures in the evaluation of total hip replacement. A comparison between the Harris Hip Score and the Nottingham health profile.
J Bone Joint Surg 1998;80-B:600-606.

[7] Giannini S, Catani F, Benedetti MG, Leardini M, Ghetti M.
Valutazione funzionale delle protesi d'anca, di ginocchio e tibiotarsica.
GIOT 1994;20(Suppl II):769-781.

[8] Harris WH.
Traumatic arthritis of the hip after dislocation and acetabular fractures: treatment by mold arthroplasty.
J Bone Joint Surg 1969;51-A:737-755.

[9] Kim SH, Chung MK, Ahn JC.
Quantitative gait analysis after total hip replacement.
Orthopaedics International Edition 1994;2(6):551-559.

[10] Long WT, Dorr LD, Healy B, Perry J.
Functional recovery of noncemented total hip arthroplasty.
Clin Orthop 1993;288:73-77.

[11] Lorini G, D'Annunzio V, Torre M.
Analisi dell'andatura in soggetti portatori di protesi di anca e di ginocchio.
GIOT 1994;(Suppl II):761-767.

[12] Müller ME, Nazarian S.
Technique d'implantation des prothèses totales de Müller par voie latérale transglutéale.
EMC, Techniques chirurgicales Orthopédie 1991;(3)44666:1-25.

[13] Neumann DA.
An electromyographic study of the hip abductor muscles as subjects with a hip prosthesis walked with different methods of using a cane and carrying a load.
Phys Ther 1999;79(12):1163-1173.

[14] Neumann DA.
Hip abductor muscle activity as subjects with hip prostheses walk with different methods of using a cane.
Phys Ther 1998;78(5):490-501.

[15] Papiez A, Tokarowsky A, Papiez M.
Bioelectric activity of the gluteus medius muscle after total McKee-Farrar hip replacement.
Chir Narzadow Ruchu Ortop Pol 1992;57(4-6):339-341.

[16] Perrin T, Dorr LD, Perry J, Gronley J, Hull DB.
Functional evaluation of total hip arthroplasty with five- to ten-year follow-up evaluation.
Clin Orthop 1985;195:252-260.

[17] Ritter MA, Stringer EA.
Bilateral total hip arthroplasty: a single procedure.
Clin Orthop 1980;149:185-190.

[18] Rossi M, Bacchini M.
Valutazione con Gait Analysis di protesi d'anca per progetto riabilitativo precoce.
Atti del XXVII Congresso Nazionale SIMFER 1999.

[19] Salvati EA, Hughes P, Lachiewicz P.
Bilateral total hip replacement arthroplasty in one stage.
J Bone Joint Surg 1978;60-A:640-644.

[20] Skinner HB.
Pathokinesiology and total joint arthroplasty.
Clin Orthop 1993;288:78-86.

[21] Wejkner B, Stenport J.
Long-term results of bilateral Charnley total hip arthroplasty.
J Arthroplasty 1988;3:305-308.

[22] Wykman A, Olsson E.
Walking ability after total hip replacement. A comparison of gait analysis in unilateral and bilateral cases.
J Bone Joint Surg 1992;74-B:53-56.