Tumore desmoide extra-addominale: un caso clinico di localizzazione all'arto inferiore

Extra-abdominal desmoid tumor: a case report localized in the lower limb

C. Cavenago
G. Bianchi
M. Marchese
B. Piatti[1]

RIASSUNTO

Il tumore desmoide è una neoplasia poco nota ed è caratterizzato da crescita aggressiva e frequente recidiva senza metastasi dopo escissione. Esso può creare confusione sia nei riguardi della diagnosi che del trattamento, poiché può raggiungere dimensioni cospicue, causare limitazione funzionale e sintomatologia dolorosa. Le sue caratteristiche cliniche generali sono in grado di simulare quelle delle neoplasie maligne dello stesso gruppo istologico. A causa dell'alto tasso di recidiva, il trattamento chirurgico corretto prevede un'ampia escissione attorno ai margini. Gli autori presentano un caso di localizzazione intramuscolare alla coscia destra, trattato mediante escissione chirurgica e non ancora recidivato al follow-up dopo 1 anno.

Parole chiave: tumore desmoide, tessuti molli, arto inferiore

Divisione di Ortopedia e Traumatologia, Dipartimento di Chirurgia.
[1] Servizio di Anatomia Patologica e Citodiagnostica; Azienda Ospedaliera "S. Anna", Como.

Indirizzo per la corrispondenza:
Dott. C. Cavenago, Divisione di Ortopedia e Traumatologia, Azienda Ospedaliera "S. Anna"; Via Napoleona, 60, 22100, Como.
Tel.: 031-5855238
E-mail: bcontact@tin.it

Ricevuto il 16 aprile 2002
Accettato il 19 novembre 2002

SUMMARY

Desmoid tumor, characterized by aggressive growth and frequent recurrence without metastasis after excision, remains a poorly understood neoplasm. It can be confusing in terms of diagnosis and treatment, because of its ability to reach large size and cause functional limitations and pain. In general terms, its clinical characteristics can mimic those of malignant tumors belonging to the same histological family. Because of its high rate of recurrence, surgical treatment should include a wide marginal excision. The authors report a case localized in the right thigh intramuscularly, treated with surgical excision, still without recurrence at 1 year follow-up.

Key words: desmoid tumor, soft tissues, lower limb

INTRODUZIONE

Il tumore desmoide è stato descritto per la prima volta da Mc Ferlane nel 1832 in una localizzazione della parete addominale [1]. Nel 1923 Nichols ne riporta la localizzazione in sede extra addominale [2].
Il tumore desmoide è considerato una neoplasia benigna del gruppo delle fibromatosi: origina dai fibroblasti, interessa il tessuto connettivo del muscolo, le fasce muscolari e le aponevrosi, ha un'elevata aggressività locale, è infiltrante, a crescita lenta ma progressiva, non invade i linfonodi e non metastatizza a distanza. Tende a recidivare anche dopo l'escissione chirurgica e raramente può trasformarsi in fibrosar-

coma a basso grado di malignità [3]. Nella popolazione europea la sua incidenza è compresa fra 2 e 4 nuovi casi all'anno per 10 milioni di abitanti [4].
La sua patogenesi è divisa tra due teorie principali: l'endocrina e la meccanica (traumi e stiramenti muscolari). Alcuni invocano anche una teoria genetica.
La distribuzione per età mostra 4 picchi: gioventù, periodo fertile, mezza età ed età avanzata. La localizzazione extra-addominale del tumore desmoide in gioventù è tipica del sesso femminile, nel periodo fertile il tumore desmoide è frequente nelle donne nella sua varietà addominale, nella mezza età è rappresentata soprattutto la localizzazione addominale senza differenza tra i sessi, nell'età senile le due varietà addominale ed extra-addominale hanno la stessa frequenza e non si nota differenza tra i sessi. In tutti i pazienti maschi e nelle giovani donne il tasso di crescita è basso, mentre nelle donne raddoppia in età fertile e quadruplica nella mezza età. Nell'età senile, invece, la crescita lenta è la regola sia per le donne che per gli uomini. Le donne in età fertile che sviluppano un tumore desmoide hanno una predisposizione significativa alla predominanza estrogenica su quella progestinica. Esiste una relazione diretta tra il tasso di crescita e i livelli di estrogeno endogeno nelle donne: infatti è dimostrato un aumento significativo dei recettori dell'estradiolo ma non del progesterone nel citoplasma delle cellule tumorali, che suggerisce la stretta dipendenza del tumore desmoide dagli ormoni sessuali.
Un discreto numero di pazienti affetti da tumore desmoide addominale hanno un'anamnesi positiva per un pregresso trauma chirurgico nella regione della successiva crescita tumorale.
È stato anche dimostrato che in un numero molto elevato di pazienti con piccole malformazioni multiple dello scheletro vi è un aumento dell'incidenza del tumore desmoide. Ciò potrebbe essere in relazione con un meccanismo di trasmissione autosomica dominante [4].
Il tumore desmoide si accresce lungo la direzione delle fibre muscolari ed è raramente multicentrico [5] si presenta come una massa palpabile, mobile sotto la cute ma fissa sul piano muscolare, di dimensioni talora molto cospicue. La neoplasia in genere non è dolente, ma può coinvolgere terminazioni nervose provocando parestesie saltuarie.
Le caratteristiche microscopiche di questi tumori sono:

– La proliferazione delle cellule fibroblastiche, con abbondanti tralci collageni che prendono stretto rapporto con le cellule adiacenti, che giustificherebbe la capacità infiltrativa di tale tumore e la difficoltà nella sua completa escissione [6 7].
– La presenza all'interno dei fibroblasti di "miofilamenti", che studi immunoistochimici hanno identificato come isotopi di alfa e gamma actina organizzati in bande quasi parallele al maggior asse cellulare e a cui sono adesi corpi cellulari scuri simili a quelli presenti fra le bande dei filamenti delle cellule muscolari lisce [8 9]. Ciò ha permesso di identificare i fibroblasti come "miofibroblasti", e di conseguenza il tumore desmoide come un "miofibroblastoma extra-addominale" [10].
– La presenza di fibre collagene mature all'interno dell'ambiente intracitoplasmatico e non, come consuetudine, in quello intracellulare. Welsh interpreta questo fenomeno inusuale come la rappresentazione di un processo patologico che si verificherebbe durante la formazione di fibre di collagene come notato già in diversi sarcomi [11].

CASO CLINICO

Presentiamo il caso di una donna (G.P.) quarantaseienne, che due anni prima aveva notato la comparsa spontanea di una tumefazione palpabile alla faccia anteriore della coscia destra, contraddistinta da una crescita accelerata tra i 6 ed i 12 mesi dalla comparsa iniziale, stabile nell'ultimo anno.
Negli ultimi due mesi la paziente iniziava ad accusare una dolenzia nella sede della tumefazione, che la portava ad eseguire prima un'ecografia e poi una RMN (Fig. 1) della coscia destra. Entrambi gli esami dimostravano la presenza di una neoformazione senza caratteristiche di aggressività nel contesto della muscolatura quadricipitale.
Le indagini radiologiche venivano completate con l'angiografia digitalizzata dell'arto inferiore destro (Fig. 2). Nella fase di opacizzazione arteriosa si documentava l'assenza di ipervascolarizzazione patologica, nei tempi capillari e venosi precoci si evidenziava un sottile alone di "enhancement" ovalare sulla proiezione del 1/3 medio-prossimale del femore, nella sede della lesione espansiva segnalata, senza "encasement" o depiazzamenti o compressione di significato patologico sui tronchi arteriosi.

TRATTAMENTO

Nel mese di gennaio 2000 la paziente veniva sottoposta a biopsia incisionale, che consentiva il prelievo di due

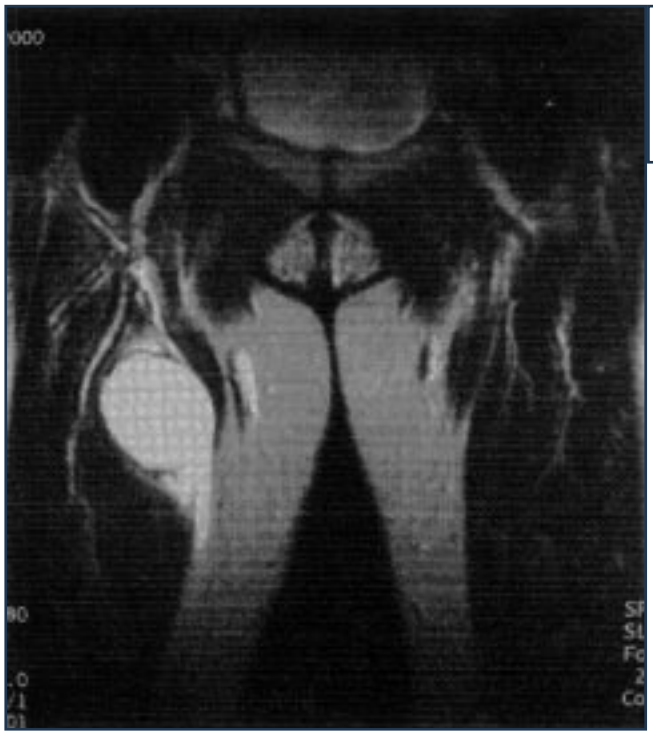

Fig. 1. RMN del bacino e delle cosce, scansione coronale, sequenza T2-pesata. Lesione espansiva localizzata nella metà prossimale del muscolo retto femorale di destra, solida, rotondeggiante, strutturalmente disomogenea, a margini netti e regolari rispetto al circostante tessuto muscolare, provvista di apparente pseudocapsula, vascolarizzata, senza segni di infiltrazione della fascia muscolare.

frammenti di tessuto biancastro, umido, traslucido, elastico. Microscopicamente essi erano composti da fibroblasti, con grado variabile di cellularità e stroma lasso mixoide, privi di atipie e mitosi. La diagnosi istopatologica era suggestiva di fascite nodulare.
Si decideva quindi per l'exèresi della neoformazione. Dal punto di vista macroscopico essa presentava le seguenti caratteristiche: forma ovalare con diametri cm 5,7 x 4,5 x 3,8, superficie liscia, colore biancastro, consistenza duro-elastica, parete ben delimitata rispetto al circostante tessuto muscolare (retto femorale). Al taglio la parete mostrava uno spessore di cm 0,5 ed una consistenza fibrosa. L'interno appariva costituito da un tessuto grigio-giallastro, variegato, di consistenza elastica, di aspetto mixoide, con aree di degenerazione cistica, privo di aree necrotiche o emorragiche. Dal punto di vista microscopico (Fig. 3) la neoformazione si presentava scarsamente cellulata e vascolarizzata, composta da elementi di tipo fibroblastico di forma fusata o stellata, immersi in un'abbondante matrice mixoide intercellulare, con infiltrazione del muscolo striato adiacente. L'assenza di necrosi e di attività mitotica e la minima atipia cellulare deponevano per un tumore desmoide intramuscolare, escludendo il sarcoma fibromixoide a basso grado.

DISCUSSIONE

Il tumore desmoide extra-addominale è contraddistinto da difficoltà diagnostica e, conseguentemente, da difficoltà di scelta terapeutica. Insorge spesso spontaneamente, può venir notato per la prima volta dal paziente o dal medico curante, i quali lo sottovalutano o lo interpretano erroneamente ("strappo muscolare", "lipoma", e così via). Alla sottovalutazione e alla scorretta interpretazione di questo tipo di lesione concorre anche la sua rara incidenza.
L'esatto e precoce riconoscimento della neoformazione è invece importante per le sue caratteristiche di capacità

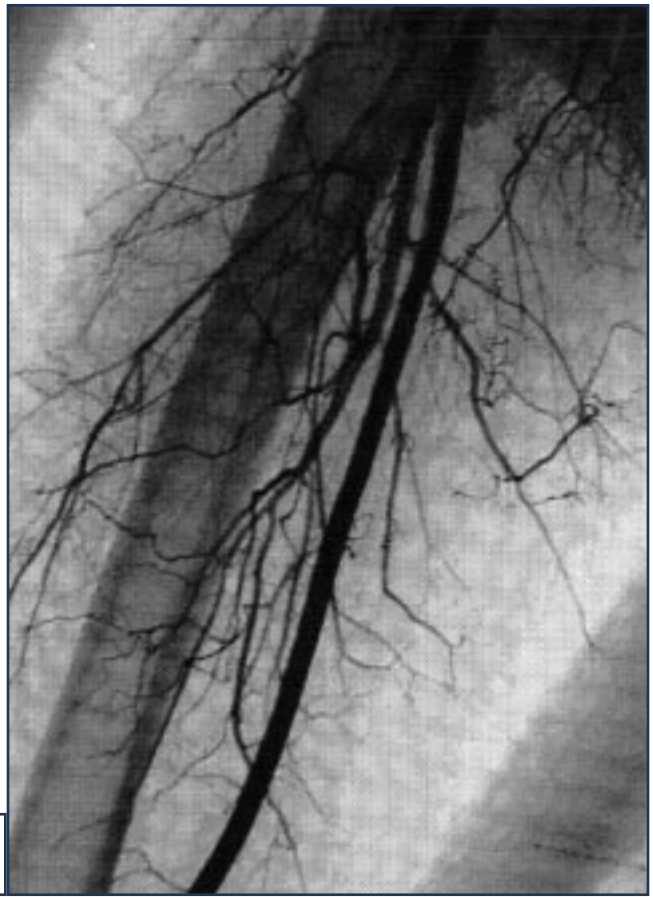

Fig. 2. Angiografia digitalizzata dell'arto inferiore destro, tempo arterioso. Assenza di ipervascolarizzazione patologica della lesione espansiva.

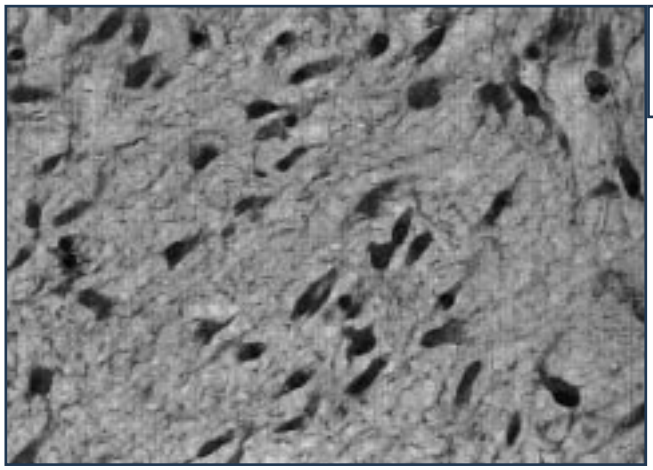

Fig. 3. Preparato istologico, ematossilina/eosina, 400x. Su abbondante sfondo mixoide, proliferazione di fibroblasti/miofibroblasti fusati, disposti in fasci intrecciati, con assenza di atipie e abbondante sfondo mixoide.

infiltrativa, aggressività locale e frequenza di recidiva.
Il percorso diagnostico deve essere precisamente impostato sin dall'inizio e deve comprendere:

- la radiografia standard per escludere la partecipazione dell'osso al processo
- l'ecografia dei tessuti molli, eventualmente associata all'eco-color doppler per valutare alterazioni di flusso locale
- la risonanza magnetica nucleare per localizzare e misurare la neoformazione, evidenziarne la morfologia interna e periferica, definirne i rapporti con le strutture circostanti, valutarne le eventuali caratteristiche di aggressività
- l'angiografia digitalizzata per caratterizzare la vascolarizzazione locale, con particolare riguardo ad un circolo anomalo del tumore e a compressioni estrinseche da esso indotte
- lo studio istopatologico su prelievo da biopsia incisionale per correttamente dirigere il trattamento chirurgico definitivo.

Il trattamento adeguato è l'escissione marginale completa della lesione fibromatosa, estesa al tessuto sano circostante, condotta come di rito attraverso il medesimo accesso chirurgico utilizzato per la biopsia incisionale [4 12 13].
In ambito internazionale è tuttora dibattuta l'opportunità di eseguire le resezioni eccessivamente demolitive consigliate da alcuni autori [3] o la terapia radiante sostenuta da altri [3 14]. Sussistono, al contrario, chiare evidenze che l'escissione marginale della neoformazione sia ampiamente sufficiente alla guarigione, in grado di scongiurare le tanto temute recidive [4 6 12 13 15]. In effetti, la resezione radicale comporta una più o meno grave mutilazione, la radioterapia può sostenere importanti effetti collaterali locali e generali [15]. A seguito dell'escissione chirurgica, la frequenza della recidiva non si modifica in maniera statisticamente significativa, a prescindere dall'asportazione parziale o completa. L'associazione della terapia radiante all'escissione chirurgica non riduce il tasso di recidiva, bensì lo raddoppia [4]. Resta comunque importante il controllo nel tempo, sia clinico che radiologico.

CONCLUSIONE

Come per tutte le neoformazioni tumorali, la condotta corretta si fonda sull'approccio diagnostico più ampio possibile e sull'attuazione delle procedure di chirurgia oncologica consolidate.
A nostro avviso, non è vantaggioso associare la radioterapia al trattamento chirurgico, che, adeguatamente condotto, rappresenta una misura sufficiente alla guarigione del paziente.
Il follow-up è importante perché è documentata la tendenza alla recidiva di questo tipo di neoplasia.

BIBLIOGRAFIA

1. Mc Ferlane J. *Clinical reports of the surgical practice of the Glasgow Royal Infirmary*. Glasgow: D. Robertson 1832:63-6.
2. Nichols RW. *Desmoid tumors. A report of thirty-one cases*. Arch Surg 1923;7:227-36.
3. Limontini S, Marcuzzi A, Landi A. *Tumore desmoide extraddominale a localizzazione agli arti superiori*. G.I.O.T. 2000;26:229-35.
4. Reitamo JJ, Scheinin TM, Hayry P. *The desmoid syndrome. New aspects in the cause, pathogenesis and treatment of the desmoid tumor*. Am J Surg 1986;151-152, 230-237,
5. Barber HM, Galasko CS, Woods CG. *Multicentric extra-abdominal desmoid tumors*. J Bone Joint Surg 1973;55B:4.
6. Kasukawa Y, Okada K, Hashimoto M, Sageshima M. *Extra-abdominal desmoid tumor of the hand: a case report and review of the literature*. Tohoku J Exp Med. 1999;189:163-70.
7. Sbernardori M.C, Doria C, Lisai P. *Il tumore desmoide extra-addominale: osservazioni strutturali ed ultrastrutturali*. G.I.O.T. 1999;25:73-83.
8. Schmidt D. *Infantile desmoid-type fibromatosis. Morphological features correlate with biological behaviour*. J Pathology 1991;164:315-9.

[9] Skally O. *Myofibroblast from diverse pathology settings are eterogenous in their content of actin isoforms and intermediate filament proteins*. Lab Invest 1989;60:275-85.

[10] Kempson RL, Fletcher CDM, Evans HL, Hendrickson MR, Sibley RK. *Fibrous and myofibroblastic tumors*. In: *Atlas of tumor pathology*. *Tumors of the soft tissues*. 3rd Series, Fasc. 30. Washington DC: Armed Forces Institute of Pathology 2001:23-33.

[11] Welsh RA. *Intracytoplasmic collagen formation in desmoid fibromatosis*. Am J Path 1996;49:515-35.

[12] Polveche G, Langeron P, Saout J. *Les tumeurs desmoïdes extra-abdominales. A propos d'une observation sur le mollet*. J Chir 1986;123:255-60.

[13] Barbella R, Fox IM. *Recurring desmoid tumor of the foot: a case study*. Foot Ankle Int 1996;17:221-5.

[14] Weyl Ben Arush M, Meller I, Moses M, Klausner J, Isakov J, Kuten A, et al. *Multifocal desmoid tumor in childhood: report of two cases and review of the literature*. Ped Hem Onc 1998;15:55-61.

[15] Maurer F, Horst F, Pfannenberg C, Wehrmann M. *Multifocal extra-abdominal desmoid tumor: diagnostic and therapeutic problems*. Arch. Orthop. Trauma Surg. 1996;115:359-62.