GIOT FEBBRAIO 2013;39:5-10

TRATTAMENTO FUNZIONALE DELLE LUSSAZIONI SEMPLICI DI GOMITO CON TUTORE TERMOPLASTICO DEFORMABILE E MOBILIZZAZIONE PRECOCE CONTRO RESISTENZA

Functional treatment of simple elbow dislocation with deformable plastic cast and early mobilization against resistance

A. POGGETTI, D. CICLAMINI, D. PANERO, P. TITOLO, R. MATTEOTTI, B. BATTISTON, P. TOS
UOC Traumatologia UOD Microchirurgia-ASO CTO M. Adelaide, Torino

Indirizzo per la corrispondenza:
Pierluigi Tos
UOC Traumatologia UOD Microchirurgia-ASO CTO M Adelaide, via Zuretti 29, 10126 Torino
E-mail: pierluigi.tos@unito.it

Ricevuto il 24 settembre 2012
Accettato il 19 novembre 2012

RIASSUNTO

Obiettivi. Riportare i risultati di 16 pazienti (casistica omogenea per lesione) trattati, dopo lussazione semplice di gomito, con tutori termoplastici deformabili e precoce mobilizzazione contro resistenza.

Metodi. Dal 2009 al 2011 l'UOC di Traumatologia del CTO di Torino ha trattato 16 pazienti per lussazione semplice di gomito. I pazienti sono stati immobilizzati a 90° di flessione con tutore in Dynacast® Prelude subito dopo la riduzione. La mobilizzazione attiva è iniziata immediatamente nel range di stabilità. L'ortesi è stata mantenuta per 21 giorni e ulteriori 7 solo la notte. I risultati ottenuti sono stati valutati retrospettivamente.

Risultati. Il follow-up medio è stato di 18 mesi (clinico e radiografico). Tutti i pazienti hanno presentato limitazioni della motilità (deficit medio di estensione 7,3°, di flessione 13,7°, di pronazione 2,4°e di supinazione 1,9°). Quick DASH Score medio: 19,7. Non sono state riscontrate complicanze maggiori al termine del trattamento ma una relazione diretta tra rigidità ed età dei pazienti. Il 15% dei pazienti ha eseguito fisiochinesiterapia rimosso tutore.

Conclusioni. La maggior parte delle lussazioni semplici di gomito possono essere trattate con tutori e precocemente mobilizzate. Tutori poco costosi, facilmente reperibili che offrano resistenza al movimento attivo aumentano la compliance dei pazienti e riducono le complicanze a lungo termine.

Parole chiave: lussazione semplice di gomito, tutore termoplastico deformabile, mobilizzazione precoce contro resistenza

SUMMARY

Introduction. The aim is to describe the functional treatment of simple elbow dislocation using deformable thermoplastic plastic cast and immediate mobilization against resistance.

Methods and methods. From 2009 to 2011 at the UOC of Traumatology of the CTO in Turin were treated 16 patients for simple elbow dislocation. The patients used a Dynacast® Prelude brace after reduction at 90°. The active mobilization started immediately into range of stability and maintained full-time for 21 weeks then removed and maintained only night for 7 days.

Results. Means follow-up was 18 month (clinical and radiographic examination). All patients less of complete ROM (less extention 7.3°, flection 13.7°, pronation 2.4° and supination 1.9°). No recurrence of dislocation, hetetotopic ossification or elbow instability appeared and an easy rehabilitation program started at the end of the treatment without pain and muscle co-contraction. 15% of patients, after caste plaster removal, continued physical therapy. There was a direct relationship between contracture and age of the patients.

Discussion. The simple elbow dislocations can be treated with close reduction and early mobilization. The use of "cheap and easy" plastic cast that permits movements against resistance increases compliance and limits the long term complications leading a more "functional" healing without losing proprioception.
Conclusions. The deformable plastic cast represent an excellent choice of treatment of simple elbow dislocations that allow an immediate mobilization with an early start of rehabilitation program and a quick return to daily activities.

Key words: simple elbow dislocation, deformable plastic cast, early mobilization against resistance

INTRODUZIONE

Sebbene il gomito sia un articolazione intrinsecamente molto stabile può essere interessato da lussazioni traumatiche con una frequenza seconda solo alle dislocazioni di spalla. In letteratura esiste un ampio consenso sulla validità della gestione incruenta di tale patologia; tuttavia i risultati a lungo termine di questo trattamento possono non essere coronati da un pieno recupero dell'articolarità [1]. Dopo la riduzione in narcosi/sedazione e la valutazione dell'instabilità residua, le lussazioni semplici di gomito vengono di norma trattate con l'immobilizzazione in tutori brachio-metacarpali per 3-10 giorni [2 3]. Kesmezacar et al notano che, dopo lo storico lavoro di Mehlhoff del 1988, in letteratura scarseggiano lavori che valutino i risultati a lungo termine del trattamento incruento delle lussazioni semplici di gomito a fronte del buon numero di studi comparativi fra il trattamento incruento e quello cruento [4]. Il trattamento chirurgico è raramente indicato visto che le lussazioni recidivanti, in questo genere di lesioni, si presentano in meno dell'1-2%. La terapia chirurgica trova indicazione solamente se: il gomito mantiene la riduzione con una flessione oltre i 50°-60° e se la lussazione è associata a fratture articolari instabili (capitello, coronoide) [5 6]. Protzman nel 1978, provava tuttavia che la rigidità articolare residua a distanza fosse in stretta relazione con la durata stessa dell'immobilizzazione [7]. Fu Mehlhoff nel 1988 che dimostrò come una precoce mobilizzazione del gomito, nel range di stabilità, fosse necessaria per ridurre al minimo i fenomeni di rigidità articolare [8]. Questi studi hanno contribuito a sensibilizzare il chirurgo sull'importanza di ridurre a pochi giorni il tempo di immobilizzazione delle lussazioni semplici di gomito, contribuendo a migliorare la motilità al termine della terapia e dimostrando che non esistono di fatto rischi di una recidiva di lussazione durante il trattamento [8]. È tuttavia opportuno ricordare che se la valutazione dell'instabilità è eseguita sul paziente ancora sedato può essere possibile percepire una tendenza all'instabilità che è riconducibile alla mancata attivazione dei flesso-pronatori ed estensori di polso che con il loro tono e la contrazione funzionano come stabilizzatori secondari del gomito. Per ragioni analoghe la presenza di una diastasi omero-ulnare (drop sign), nei controlli radiografici a 5-7 giorni, può essere la spia di un'inattività dei gruppi muscolari che garantiscono la congruenza articolare (flessori ed estensori di gomito) [9 10]. Appare evidente allora come la contrazione attiva dei muscoli epitrocleari ed epicondiloidei stabilizzi l'articolazione, mentre i flessori e gli estensori del gomito siano fondamentali per mantenere l'articolazione ridotta. Per ottenere buoni risultati a distanza, nelle lussazioni semplici di gomito è possibile utilizzare tutori articolari semivincolati associati ad una precoce mobilizzazione [11]. Quest'ultima se eseguita contro la resistenza offerta dal tutore rende più fisiologico il trattamento riabilitativo in quanto mantiene le afferenze propriocettive del gomito. È importante tuttavia sottolineare come i tutori presenti in commercio siano spesso costosi, non sempre facilmente reperibili, privi di resistenza contro la quale far muovere il gomito e di non facile gestione, soprattutto per i pazienti più anziani. Proponiamo dunque l'utilizzo di tutori termoplastici deformabili in vetroresina che permettono di far fronte alle mancanze dei tutori semivincolati, consentendo ugualmente la rapida mobilizzazione.
Scopo di questo lavoro è quello di valutare retrospettivamente i risultati ottenuti nelle lussazioni semplici di gomito con il trattamento funzionale con tutori termoplastici deformabili e mobilizzazione precoce contro resistenza.

MATERIALI E METODI

Dal 2009 al 2011 sono stati trattati dallo stesso medico 16 pazienti per lussazione posteriore semplice di gomito. Con questa definizione vengono intese le dislocazioni in assenza di lesioni ossee (Fig. 1a,b). Sono state esclusi dallo studio i pazienti che riferivano una pregressa lesione al gomito controlaterale. Si trattava di 11 uomini e 5 donne, con un'età media di 43 anni (min 21, max 68), in 10 pazienti era coinvolto il gomito di destra e in 6 quello di sinistra. Tutti i pazienti all'arrivo in pronto soccorso sono stati sottoposti a valutazione clinica e radiografica in due proiezioni. L'esame clinico in urgenza era rivolto a individuare la presenza di alterazioni del profilo anatomico e di eventuali deficit vascolari o nervosi (l'esame radiografico è stato eseguito in tutti i casi con due proiezioni andando a ricercare la perdita della congruità radio-ulno-omerale). La riduzione è avvenuta in 14 pazienti previa narcosi/sedazione, mentre in 2 pazienti (entro 4 ore dal trauma) non è stata necessaria la procedura anestesiologica. Con il paziente ancora sedato, è stata poi valutata l'instabilità residua in flesso-estensione con avambraccio in pronazione e supinazione. Dall'esame clinico è stato

FIGURA 1a, b.
Lussazione semplice di gomito.

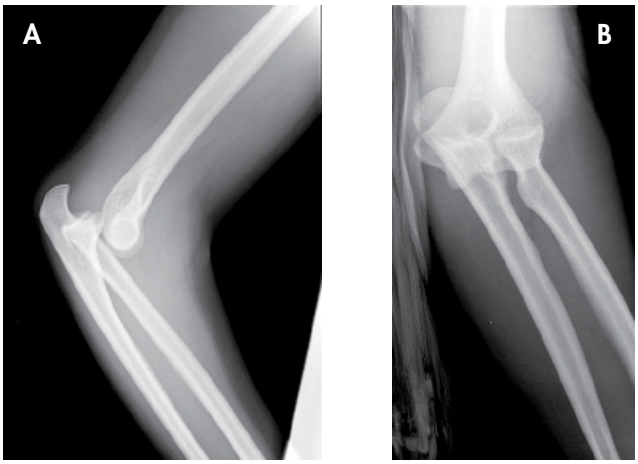

così possibile determinare l'arco di movimento di stabilità del gomito all'interno del quale concedere il movimento. Dei 16 pazienti, 11 presentavano un'articolazione stabile fra 130° di flessione e 60° di estensione, 3 fra 120° di flessione e 40° di estensione e 2 fra 120° di flessione e 80° di estensione. A tutti i pazienti è stata applicata, dopo la riduzione, un una doccia di protezione brachio-metacarpale in vetroresina, Dynacast® Prelude (di dimensione variabile a seconda del diametro del gomito: ø < 25 cm: 12,5 cm e ø > 25 cm: 15). Il gomito è stato posizionato in flessione a 90° e avambraccio atteggiato in modo da mantenere la stabilità del gomito (preferibilmente in posizione neutra). Una volta posizionato il tutore il medico ha spiegato il tipo di esercizio richiesto e le sue finalità al paziente verificando la corretta esecuzione del gesto. Dal giorno dopo il trauma e per tutta la prima settimana i pazienti sono stati incentivati a contrarre isometricamente i muscoli del braccio e dell'avambraccio e a compiere, contro la resistenza offerta dall'ortesi, piccole escursioni articolari (circa 20°-30°) sia in flessione che in estensione partendo dalla posizione di flessione di 90° con prono supinazione neutra e bloccata (durante ogni mobilizzazione il paziente doveva mantenere la posizione raggiunta per circa 5 secondi). Dopo sette giorni è stato effettuato il primo controllo ambulatoriale e lo splint veniva ulteriormente modificato (forzandolo manualmente) aumentando la sua deformabilità in modo che potessero essere raggiunti i 40° sia in flessione che in estensione, mantenendo sempre come posizione di partenza la flessione di 90° del gomito. Veniva inoltre iniziata la mobilizzazione in prono supinazione per un'escursione massima di circa 40°. Al quattordicesimo giorno il paziente veniva nuovamente valutato e incoraggiato a estendere

FIGURA 2a, b.
Flessione ed estensione attiva contro resistenza del gomito in tutore deformabile all'inizio delle terza settimana di trattamento.

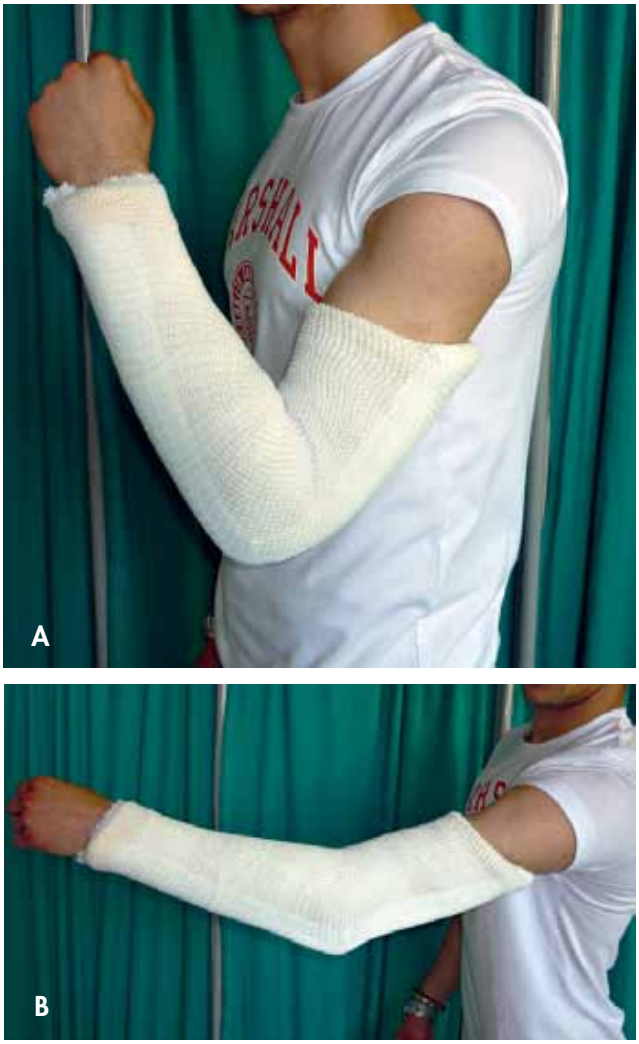

fino a 60° mantenendo la flessione raggiunta (Fig. 2a,b). Complessivamente il tutore è stato mantenuto full-time per 21 giorni, tuttavia dopo la terza settimana è stato rimosso durante le ore diurne e lasciato come protezione per un'ulteriore settimana solamente durante la notte (Tab. I). Dei 16 pazienti il 15% ha avuto bisogno del terapista dopo le quattro settimane di trattamento per completare il recupero funzionale (da notare come questa percentuale fosse costituita da individui di età superiore ai 60 anni). Il follow up si è basato sia sulla valutazione clinica (con l'utilizzo delle scale Mayo Elbow Performance Score, Quick DASH Score, VAS e valutazione dell'instabilità residua) che radiografica.

TABELLA I.

	Contrazione isometrica flessori/estensori	Flessione consentita (posizione di partenza 90°)	Estensione attiva concessa (posizione di partenza 90°)	Prono/supinazione
1-7 giorno	Si	20-30°	20-30°	Bloccata
8-14 giorno	Si	40°	40°	40°
15-21 giorno	Si	> 40°	60°	Libera

TABELLA II.

	Lato traumatizzato (n = 16+/-SD)	Lato sano (n = 16+/-SD)	p
Flessione	136,3°+/-2,9	142,9°+/-2,6°	< 0,05
Estensione	7,3°+/-5,1	0,1°+/-3,3	< 0,05
Pronazione	87,6°+/-1,5	90,4°+/-2,1	< 0,05
Supinazione	78,1°+/-2,2	80,7°+/-2,5	< 0,05

RISULTATI

Il follow-up clinico medio è stato di 18 mesi (min 14, max 22) ed è stato effettuato a 7, 15, 21, 30, 90 e 180 giorni mentre i controlli radiografici sono avvenuti nell'immediato post riduzione e a 7, 30 e 180 giorni e al follow-up finale. I risultati ottenuti con le schede il *Mayo Elbow Performance Score* (MEPS), Quick DASH Score e VAS sono stati classificati come ottimi, buoni, moderati e scarsi in base al punteggio riportato

La motilità complessiva del gomito traumatizzato è stata confrontata con il gomito sano controlaterale utilizzando per la misurazione il goniometro a bracci (Tab. II), i dati ottenuti sono stati confrontati statisticamente mediante il *t*-test. Il confronto fra i dati riscontrati fra lato sano e lato traumatizzato ha dimostrato una differenza statisticamente significativa.

Dei 16 pazienti valutati 2 riferivano la presenza di dolore di media intensità (VAS 4), mentre 4 riferivano la presenza di dolore lieve (VAS 2). Il Quick DASH Score medio è stato di 19,7. Dei pazienti esaminati nessuno presentava segni di ipotrofia dei muscoli del braccio e dell'avambraccio. Non sono stati riscontrati segni di sofferenze nervose. Nei pazienti esaminati non sono state rivelate complicanze maggiori come lussazione recidivante, instabilità residua, deviazioni assiali o ossificazioni eterotopiche. In tutti i casi era presente un deficit di estensione, valore medio di 7.3° (min 5°, max 15°), e di flessione 13,7° (min 135°, max 143°). La pronazione risultava limitata in media a 2,4° (min 85°, max 90°) mentre la supinazione in media era ridotta di 1,9° (min 75° max 80°). Non si sono verificati casi di instabilità residua in varo-valgo a 30 gradi di flessione. Tutti i pazienti sono tornati alle loro attività dopo 90 giorni (Figg. 3, 4). Dopo valutazione con Mayo *Elbow Performance Score* i risultati ottenuti sono stati: 11 ottimi (min 90, max 100), 3 buoni (min 75, max 85) e 2 mediocri (70) (Tab. III). Abbiamo riscontrato una

FIGURA 3.
Risultato clinico a 90 giorni in flessione.

FIGURA 4.
Risultato clinico a 90 giorni in estensione.

relazione diretta fra la rigidità e l'età dei pazienti trattati, infatti i pazienti che hanno riportato i risultati classificati come mediocri (MEPS 70) avevano un'età superiore ai 60 anni e sono stati coloro che sono ricorsi alle cure del fisioterapista dopo la rimozione definitiva del tutore.

DISCUSSIONE

Riteniamo che il trattamento incruento con l'utilizzo di tutori di immobilizzazione sia la terapia di scelta delle lussazioni semplici di gomito [12-14]. I risultati di questo tipo di trattamento tuttavia (come dimostrato da quelli ottenuti nelle immobilizzazioni a gomito flesso), se non supportato da un'adeguata terapia funzionale, non sono ottimali; infatti la rigidità in estensione rappresenta la limitazione più frequente e inabilitante [1]. Già Josefsson nel 1984 dimostrava, su di un ampia casistica e con un lungo follow-up, che circa la metà dei pazienti trattati incruentamente per lussazione di gomito presentava un deficit di estensione di circa 8° [1 16]. Studi recenti documentano che se una dislocazione semplice viene trattata con un'immobilizzazione superiore ai 25 giorni è possibile prevedere un blocco dell'estensione di circa 30° e che già 5 giorni di immobilità possono tradursi in circa 3° di deficit determinato principalmente da un ispessimento fibrotico della capsula articolare anteriore [11 16]. Il ricorso a un'appropriata terapia funzionale, durante la protezione con il tutore, è dunque parte integrante del trattamento. Come ampiamente dimostrato da Salter e Field, la precoce mobilizzazione agisce positivamente del controllo del dolore, sulla formazione dell'ematoma e dell'edema nell'immediato periodo post riduzione (oscillazione sinusoidale della pressione intrarticolare), incoraggia la guarigione dei tessuti lesi e mantiene il trofismo della cartilagine articolare e delle masse muscolari [13]. La contrazione attiva dei muscoli, contro la resistenza del tutore, risulta invece necessaria per garantire la stabilità, la congruenza articolare, per il recupero della propriocezione dell'articolazione e per mantenere distinta la contrazione dei muscoli agonisti dagli antagonisti impedendo l'istaurarsi degli inabilitanti fenomeni della co-contrazione [17].

In assenza di lesioni ossee e con una buona stabilità articolare post riduzione, la corretta gestione delle lussazioni di gomito, prevede l'utilizzo di tutori deformabili associato a un immediato inizio della fisiochinesiterapia [1 3 7 8].

Per proteggere l'articolazione traumatizzata dopo la riduzione utilizziamo tutori brachio-metacarpali [11]. Tali supporti dovrebbero presentare, a nostro avviso, alcune caratteristiche: essere facilmente indossabili, concedere il movimento attivo del gomito in flesso estensione, avere un costo basso, essere facilmente reperibili in modo che il chirurgo possa vedere il binomio paziente-tutore in azione già al primo controllo ambulatoriale ed essere fabbricati con materiale plastico, duttile, deformabile, ma che si opponga con una certa resistenza al movimento. Secondo gli Autori, il materiale plastico in possesso di tali caratteristiche è il Dynacast® Prelude (vetroresina), modellato adeguatamente e su misura dal chirurgo stesso in ambulatorio può essere applicato al paziente, potendo far assumere al gomito la posizione di maggiore stabilità (bloccando o meno la prono supinazione). Il tutore deve essere posizionato a doccia in modo da essere rigido a sufficienza da mantenere a riposo l'articolazione ma allo stesso tempo facilmente deformabile da consentire i movimenti attivi del gomito (Figg. 2, 3). Durante la mobilizzazione attiva il tutore offre così una certa resistenza meccanica costringendo il paziente a contrarre separatamente ed in sequenza i muscoli flessori dagli estensori del gomito. Questa kinesi, apparentemente scontata, non risulta di facile esecuzione in soggetti timorosi di incorrere in una nuova lussazione o peggio in coloro lasciati inattivi in tutori per alcune settimane [11 16]. Nonostante i buoni risultati clinici e funzionali ottenuti è interessante notare come in tutti i pazienti siano presenti dei deficit d'articolarità su tutti i piani (specialmente negli anziani), limitazioni che peraltro non si traducono in disabilità nella vita quotidiana (85,7% risultati ottimi e buoni MEPS), ma che mettono in luce la particolare suscettibilità di questa articolazione alla rigidità dopo un trauma. A nostro avviso poi i risultati ottenuti con la scheda MEPS inficiano il reale recupero della motilità e funzionalità del gomito, in quanto la scheda tende a dare molta importanza alla presenza di dolore, non specificandone però le modalità d'insorgenza. Interessante pare anche riportare i limiti intrinseci di questo tipo di tutori "*self-made*" fra i quali l'impossibilità di essere gestiti agevolmente a domicilio dal paziente per l'igiene quotidiana e la mancanza di un goniometro di riferimento che guidi il paziente durante la kinesi domiciliare [11]. Quest'ultimo e importante limite innesca la necessità in una stretta collaborazione fra medico e paziente il quale deve essere adeguatamente istruito, controllato, stimolato e incoraggiato durante la riproduzione dei movimenti richiesti. Questa assidua cooperazione, che per gli Autori si traduce in valutazioni settimanali, permette di stimare i risultati ottenuti ed eventualmente gratificare e motivare il paziente a raggiungere l'obiettivo della massima ripresa della motilità del gomito.

TABELLA III.

	Mayo Elbow Performance Score
Dolore	43,9+/-4
Motilità	18,9+/-2,2
Stabilità	9,6+/-1,3
Funzionalità	24,3+/-1,8
Totale	93,9

CONCLUSIONI

Al fine di ottenere buoni risultati funzionali a lungo termine, nelle lussazioni semplici di gomito devono essere impiegati tutori che permettano una precoce mobilizzazione. Tuttavia, per evitare fenomeni di co-contrazione dei muscoli agonisti e antagonisti o perdite della riduzione durante l'immobilizzazione è necessario che l'ortesi offra una resistenza al movimento attivo. Le caratteristiche dei tutori in vetroresina presentati sono la buona tollerabilità, il basso costo e la facile reperibilità, condizioni che, insieme alla loro dimostrata capacità di ottenere buoni risultati a lungo termine, rendono l'ortesi ben accettata dai pazienti.

BIBLIOGRAFIA

[1] Ross G, McDevitt ER, Chronister R, et al. *Treatment of Simple Elbow Dislocation Using an Immediate Motion Protocol*. Am Journal Sport Med 1999;27:308-11.

[2] Hotchkiss RN. *Fractures and dislocations of the elbow*. In: Rockwood CA Jr, Green DP, Bucholz RW, et al. *Fractures in Adults. Fourth edition*. Philadelphia, JB: Lippincott Co 1996, pp. 970-84.

[3] Mehlhoff T. *The elbow dislocation revisited: Pathoanatomy, stabilizing structures, and keys to rehabilitation, in Current Concepts of Elbow Surgery, A Comprehensive Review*. Rosemont, IL, American Academy of Orthopaedic Surgeons: The Elbow and Its Disorders. Second edition. Philadelphia, WB Saunders 1993, pp. 441-52.

[4] Kesmezacar H, Sarikaya IA. *The results of conservatively treated simple elbow dislocations*. Acta Orthop Traumatol Turc 2010;44:199-205.

[5] Jeseffson PO, Gentz CF, Jhnell O, et al. *Surgical vs non-surgical treatment of ligamentous injuries following dislocation of the elbow joint; a prospective randomized study*. J Bone Joint Surg Am 1987;69:605-8.

[6] Jeseffson PO, Gentz CF, Jhnell O, et al. *Surgical vs non-surgical treatment of ligamentous injuries following dislocation of the elbow joint*. Clin Orthop 1987;214:165-9.

[7] Protzman RR. *Dislocation of the elbow joint*. J Bone Joint Surg 1978;60A:539-41.

[8] Mehlhoff TL, Noble PC, Bennett JB, et al. *Simple dislocation of the elbow in the adult. Results after closed treatment*. J Bone Joint Surg 1988;70A:244-9.

[9] Coonrad RW, Roush TF, Major NM, et al. *The drop sign, a radiographic warning sign of elbow Instability*. J Shoulder Elbow Surg 2005;14:312-7.

[10] Cohen M, Hastings H. *Acute elbow dislocation: evaluation and management*. J Am Acad Orthop Surg 1998;6:15-23.

[11] Marinelli A, Bettelli G, Guerra E, et al. *Mobilization brace in post-traumatic elbow stiffness*. Musculoskelet Surg 2010:94;s37-s45.

[12] Mezera K, Hotchkiss RN. *Fractures and dislocations of the elbow*. In: Rockwood CA Jr, Green DP, Bucholz RW, et al, eds. *Fractures in adults 5th*. Philadelphia: Lippincott, Williams-Wilkins 2001, pp. 921-34.

[13] O'Driscoll SW. *Elbow dislocations*. In: Morrey B, ed. *The elbow and its disorders, 2rd edition*. Philadelphia: WB Saunders 2000, pp. 409-20.

[14] Kuhn MA, Ross G. *Acute elbow dislocations*. Orthop Clin N Am 2008;39:155-61.

[15] Josefsson PO, Johnell O, Gentz CF. *Long-term sequelae of simple dislocation of the elbow*. J Bone Joint Surg 1984;66A:927-30.

[16] Martin BD, Johansen JA, Edwards SG. *Complications Related to Simple Dislocations of the Elbow*. Hand Clin 2008;24:9-25.

[17] Chinchalkar SJ, Szekeres M. *Rehabilitation of elbow trauma*. Hand Clin 2004;20:363-74.