GIOT DICEMBRE 2012;38:243-247

LUSSAZIONE ABITUALE DEL NERVO ULNARE AL GOMITO: PROPOSTA DI NUOVA TECNICA CHIRURGICA

Recurrent ulnar-nerve dislocation at the elbow

A. PARLATO, M. FERRUZZA, N. GALVANO, M. D'ARIENZO
Clinica Ortopedica e Traumatologica, Università di Palermo

Indirizzo per la corrispondenza:
Andrea Parlato
via del Vespro 129, 90127 Palermo
Tel. +39 091 6554100
E-mail: parlato.andrea@libero.it

Ricevuto il 22 febbraio 2011
Accettato il 7 agosto 2012

Riassunto
Obiettivi. La lussazione del nervo ulnare al gomito, descritta per la prima volta dal Blattmann nel 1851, è responsabile di una sintomatologia neurologica simile a quella della classica compressione del nervo, anche se più lieve e con aspetti così sfumati da renderne difficile la diagnosi. Scopo del lavoro è proporre una nuova tecnica di trattamento chirurgico.
Metodi. La diagnosi della lussazione del nervo si basa su un'accurata anamnesi, su un'eventuale positività dell'EMG, e sull'esame clinico caratterizzato dalla verifica con la patologia della fuoriuscita parziale o completa del nervo dal suo alloggio durante i movimenti di flessione del gomito. L'esame comunque che è indispensabile per la diagnosi è l'ecografia dinamica, che permette di identificare sia l'anomalo spostamento del nervo sia il suo appiattimento sull'apice dell'epitroclea.
Risultati. Il trattamento da noi proposto consiste nella liberazione del nervo ulnare e nel suo reinserimento in sede anatomica mediante l'utilizzo di un grosso lembo fibroadiposo che viene suturato con punti staccati a mò di tensionatore ricostruendo così il legamento epitrocleo-olecranico. Abbiamo utilizzato questa tecnica in 10 pazienti giovani con risultati più che soddisfacenti.
Conclusioni. La trasposizione anteriore submuscolare profonda è il trattamento chirurgico di routine maggiormente utilizzato e consigliato ma il trattamento con liberazione e reinserimento in sede anatomica del nervo da noi adottato in pazienti giovani dà risultati soddisfacenti in quanto maggiormente conservativo e incide in maniera nettamente minore sulla forza muscolare post-operatoria.

Parole chiave: nervo ulnare, lussazione, trattamento chirurgico

Summary
Objectives. The dislocation of ulnar nerve at the elbow was described for the first time by Blattmann in 1851, and it is responsible of a neurological symptomatology similar to that of the classical compression of the nerve, also it is lighter than that and with so vanished aspects to be made difficult its diagnosis. The purpose of the study was to propose a new surgical technique.
Methods. The diagnosis of the dislocation of the nerve is based on an accurate anamnesis, and on a possible positiveness of the EMG, and on the clinical examination characterized by the verification with the pathology of the partial or complete spillage of the nerve from his lodging during the movements of bending of the elbow. The essential examination for the diagnosis is a dynamic ultrasonography, that allows to identify both the anomalous move of the nerve and on the apex of the epitrochlea.
Results. The surgical treatment proposed from us is the liberation of the ulnar nerve and its reinsertion in the anatomical center through the use of a big fibrous-adipose edge that is sutured with disconnected points reconstructing so the olecranon-epitrochlear ligament. We have used this technique in 10 young patient with very satisfactory results.
Conclusions. The anterior transposition deep submuscular is the surgical treatment of routine mostly used and recommended but the treatment with liberation and reinsertion in the anatomical center of the nerve in young patients gives satisfactory results because it is more conservative and it clearly engraves in smaller way on the post-operating muscular strength.

Key words: ulnar nerve, dislocation, surgical treatment

INTRODUZIONE

La sofferenza del nervo ulnare al gomito ha un'eziologia variabile, potendo essere correlata a:

- malattie sistemiche;
- compressioni intrinseche ed estrinseche al nervo;
- instabilità legamentose che causano un cubito valgo;
- lesioni al gomito di varia natura e sue deformità;
- masse occupanti spazio;
- aderenze perineurali che limitano lo scorrimento del nervo;
- ossificazioni eterotopiche [1].

Queste condizioni patologiche, da sole o variamente associate tra loro, producono sul nervo: compressione, stiramento, trazione e frizione determinando la nota sindrome canalicolare compressiva.

La lussazione del nervo ulnare rappresenta un'ulteriore e sottostimata causa di sofferenza del nervo nel canale cubitale. Secondo una recente revisione storica sull'argomento [2], la prima descrizione di lussazione del nervo dal canale epitrocleo-olecranico fu fatta da Blattmann nel 1851. Dopo alcuni decenni di silenzio da questo primo report si registrò, durante il periodo 1888-1909 un significativo aumento di pubblicazioni, in molte delle quali venne suggerita l'ipotesi che la lussazione potesse avere un'origine traumatica. Dall'inizio del XX secolo, il ruolo della lussazione del nervo come causa della sua patologia irritativa venne messa in dubbio dal fatto che molti pazienti affetti da lussazione bilaterale sviluppano la malattia solo monolateralmente.

Childress [3] nel 1975 scriveva: "la lussazione abituale del nervo ulnare al gomito è rara e ancora più rara è la consapevolezza dell'esistenza della malattia sia nel malato sia nel medico curante". Nel suo lavoro sono state studiate 2000 persone sane dove l'incidenza di lussazione del nervo era del 16,2% tra cui ben 14 erano presenti in medici ortopedici.

La presentazione clinica è molto variabile, anche se non raramente la lussazione del nervo ulnare al gomito è responsabile di una sintomatologia simile a quella della classica compressione del nervo; più spesso però i sintomi sono lievi e talora vaghi e aspecifici e con aspetti così sfumati di sofferenza neurologica da renderne difficile la diagnosi [4].

L'ipotesi diagnostica può essere formulata con una accurata raccolta dei sintomi del paziente e attraverso test provocativi, verificando tramite palpazione la fuoriuscita parziale o completa del nervo dal suo alloggiamento durante i movimenti di flessione del gomito.

Il sintomo principale è rappresentato dalla sensazione saltuaria di intorpidimento al quarto e al quinto dito, accompagnato talora da dolore episodico alla mano e/o sensazione di scossa elettrica a partire dal gomito con irradiazione al 4° e 5° dito. Tale sensazione d'intorpidimento viene avvertita o senza cause scatenanti o in seguito a posizioni prolungate a gomito flesso (durante il sonno o al lavoro), soprattutto quando l'arto è mantenuto sopra la testa.

Questi movimenti o posture infatti provocando una lussazione del nervo al di sopra dell'epitroclea, innescano una transitoria sofferenza ischemica del nervo cui conseguono sia parestesia al 4°-5°dito che ipostenia e deficit di forza della mano, oppure difficoltà a eseguire i fini movimenti ripetitivi delle dita. In rari casi i pazienti lamentano ipostenia dell'intero arto e sensazione di dolore gravativo irradiato dalla mano alla spalla e alla scapola che può essere scambiato per un quadro di conflitto subacromiale della cuffia dei rotatori.

L'esame anamnestico deve verificare anche la presenza dei sintomi doloroso-nevralgici quando il nervo viene stimolato in modo diretto, come avviene nei casi in cui il paziente con il gomito flesso lo appoggia incautamente su una superficie dura, con una sensazione di scossa elettrica irradiata dal gomito fino al quarto e quinto dito, e ciò perché il nervo, sublussato sull'apice dell'epitroclea, subisce una percussione come quella di un martello che colpisce un'incudine.

La diagnosi clinica, pertanto, non è agevole perchè il paziente non riferisce mai anomalie a livello del gomito o la lussazione del nervo e spesso l'esame elettromiografico è negativo.

L'iter diagnostico si avvale oltre che dell'esame clinico-anamnestico, e della elettromiografia preoperatoria [5] eseguita di routine, anche di altri esami volti a escludere le patologie alternative o concomitanti, quali RM-TC della colonna cervicale o della spalla, ecografia della cuffia dei rotatori o di epitroclea/epicondilo.

L'esame comunque che è essenziale per la diagnosi è l'ecografia dinamica [6], che si effettua con una sonda da 10-Mhz posizionata nella regione postero-mediale del gomito trasversalmente al canale cubitale, con le due estremità della sonda poggiate sulle due salienze ossee di epitroclea e olecrano. Nella prima fase si identifica il nervo e la sua ecostruttura; nei casi d'instabilità l'eco permette d'identificare sia l'anomalo spostamento del nervo sia il suo appiattimento sull'apice dell'epitroclea. In tali casi il nervo appare non più di forma circolare, ma di aspetto oblungo come un cerchio schiacciato con il diametro maggiore doppio rispetto al normale. Nella seconda fase si invita il paziente a flettere attivamente il gomito mentre la sonda rimane fissa sulle salienze ossee: con il progredire della flessione il nervo si avvicina sempre più all'epitroclea per fermarsi sopra tale struttura nei casi di sublussazione o scavalcarla del tutto nei casi di lussazione vera e propria.

MATERIALI E METODI

Nel periodo compreso tra luglio 1998 e dicembre 2007, abbiamo osservato 27 pazienti affetti da lussazione del nervo ulnare al gomito; di questi 10 erano maschi e 17 femmine, con un'età media di 41,5 anni (range 18-66aa). 17 di questi pazienti sono stati trattati con la tecnica chirurgica che prevede la trasposizione anteriore profonda sottomuscolare del nervo ulnare con tenotomia a Z e tenorraffia dei muscoli epitrocleari secondo Dellon [8].

Dal 2006 abbiamo utilizzato in 10 casi, tutti pazienti giovani con lussazione cronica del nervo ulnare, un nuovo tipo di approccio chirurgico che prevede il riposizionamento e la neurolisi del nervo ulnare con la plastica del legamento epitrocleo-olecranico. In anestesia di plesso, si pratica un'incisione lungo il versante mediale del gomito lunga circa 8-10 cm (Fig. 1), si incide cute e sottocute, si reperta tessuto fibroso a ponte del nervo ulnare (Fig. 2), si isola il nervo ulnare al gomito dal tessuto, e si ispeziona la doccia olecranica; si segue il suo decorso sia a monte che a valle della doccia olecranica, e lo si riposiziona in essa; si prepara quindi un grosso lembo fibroadiposo (Fig. 3), prelevato dall'inserzione tendinea del muscolo flessore ulnare del carpo, del tricipite e dal sottocute, che viene suturato con punti staccati (Fig. 4) e tensionato ripristinando così la funzione del legamento epitrocleo-olecranico.

Si applica l'immobilizzazione per due settimane, con bendaggio elastico funzionale dinamico in lieve flessione e prono-supinazione intermedia.

FIGURA 1.
Incisione.

FIGURA 2.
Esposizione del nervo ulnare.

FIGURA 3.
Preparazione del lembo.

FIGURA 4.
Plastica del lembo in modo tale da ripristanare la funzione del legamento epitrocleo-olecranico.

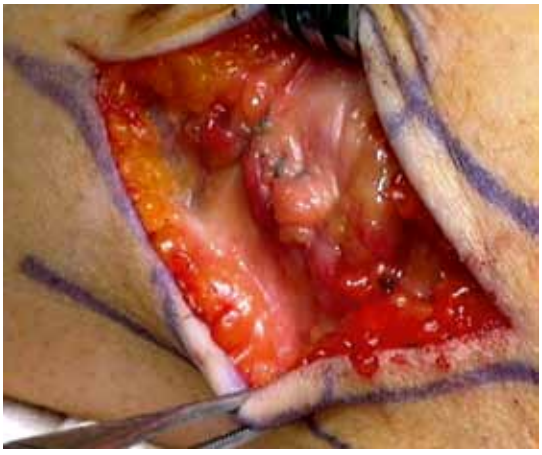

Dopo questo periodo viene concesso gradualmente il completo movimento del gomito.

RISULTATI

I casi operati con tecnica di neurolisi e riposizionamento in sede del nervo ulnare sono stati valutati a una distanza media dall'intervento di 38,5 mesi, sottoponendo i pazienti a una valutazione clinica con prove funzionali (articolarità del gomito, *grip* e *adduction* test). Ai pazienti è stato anche fatto compilare il questionario Dash per una valutazione soggettiva funzionale. Il risultato clinico è stato mediamente molto buono, con scomparsa della sintomatologia pre-operatoria in 8 dei 10 pazienti trattati con la nostra nuova tecnica mentre negli altri 2 si è avuta una riduzione significativa dei sintomi astenico-nevralgici. I risultati clinico-funzionali ottenuti nei pazienti indicano che l'intervento eseguito non ha modificato l'escursione articolare del gomito rispetto alle misurazioni pre-operatorie. Non abbiamo avuto nessuna riduzione di forza di presa (*grip strenght*), mentre in letteratura osserviamo una riduzione media del 25% nei casi trattati con la tenotomia e allungamento a Z dei muscoli epitrocleari [9]. L'elaborazione del questionario Dash ha fornito un risultato medio di 1,7 (22,5 su 100), indicando che le attività sia lavorative che quotidiane potevano essere svolte con nessuna o solo lieve disabilità. In nessun caso si è registrata una recidiva clinica della sofferenza nervosa.

DISCUSSIONE

La lussazione del nervo ulnare al gomito è conseguente a un'ipermobilità del nervo che la letteratura riferisce dovuta a varie cause come lassità del retinacolo del flessore ulnare del carpo, ipoplasia congenita o traumatica dell'epitroclea, rottura del legamento epitrocleo-olecranico [10]. Il nervo ulnare in questi casi passa, durante i movimenti di flessione, dalla sua posizione profonda nella loggia cubitale a una posizione più superficiale e anteriore con scavalcamento parziale o totale dell'epitroclea. Quando il gomito si estende il nervo ritorna nel suo alloggiamento iniziale nel fondo del canale cubitale. Questo movimento continuo di "vai e vieni" è responsabile di una sofferenza nervosa cronica con sintomatologia che il paziente solo in pochi casi riesce a descrivere in modo chiaro.
Non tutti i pazienti devono essere trattati chirurgicamente, in quanto nei casi più lievi con sintomatologia a insorgenza recente, con astenia dolore saltuario ed esame EMG negativo è da privilegiare il trattamento conservativo [11], raccomandando al paziente di indossare un tutore di gomito la notte o durante le ore lavorative per evitare la flessione oltre i 110° e posture prolungate a gomito flesso.
Il ricorso agli steroidi per via sistemica è indicato solo nelle fasi irritative acute.
Nei casi più severi, con dolore intenso, nevralgia significativa e persistente non risolvibile con terapia medica o tutore, con astenia dell'arto e esame EMG positivo per compressione nervosa, è necessario ricorrere all'intervento chirurgico.
L'intervento da noi proposto ha dimostrato assenza di complicazioni e di riduzione della forza di presa rispetto al trattamento chirurgico con trasposizione anteriore profonda submuscolare, perché viene ripristinato il legamento epitrocleo-olecranico e non vengono intaccate le fibre muscolari del tricipite brachiale e del flessore ulnare del carpo ciò contribuisce a una più rapida ripresa funzionale, consentendo al paziente la mobilizzazione attiva fin da subito a differenza dell'immobilizzazione in tutore per venti giorni da osservare nei casi trattati con tecnica di trasposizione anteriore. Infine, in confronto ai dati riportati in letteratura con tecnica di Dellon, abbiamo riscontrato una minore incidenza di fibrosi cicatriziale con il trattamento chirurgico da noi impiegato, anche se va sottolineata l'esiguità della nostra casistica.

CONCLUSIONI

La lussazione del nervo ulnare al gomito è una patologia che interessa elettivamente pazienti di età mediamente più giovane rispetto a quella dei pazienti affetti dalla classica patologia compressiva dell'ulnare alla doccia epitrocleo-olecranica.
La sua evoluzione clinica è solitamente peggiorativa nel corso del tempo, e pertanto riteniamo che il trattamento ideale debba essere quello chirurgico, soprattutto nei pazienti con sintomatologia significativa e persistente nel tempo, perché la lussazione del nervo ulnare rappresenta una patologia non modificabile, frutto di un'alterazione anatomica stabilizzata. Nella diagnosi di questa neuropatia l'ecografia dinamica è uno strumento indispensabile, soprattutto nelle forme cliniche di difficile interpretazione come quelle con sintomatologia non ben definita o con esame EMG negativo.
La valutazione ecografica della lussazione nervosa è quindi un valido aiuto come conferma diagnostica, ed è utile anche ai fini medico-legali. Tale esame infatti consente di scongiurare eventuali controversie che possono insorgere per pazienti operati sulla base di una diagnosi di tipo esclusivamente clinico, raggiunta sulla base dei dati puramente soggettivi e senza il supporto di dati strumentali.
La trasposizione anteriore submuscolare profonda è il trattamento chirurgico di routine maggiormente utilizzato [12] ma il trattamento con neurolisi e reinserzione in sede anatomica del nervo ulnare adottato a parità di risultati è più anatomico e dà minor incidenza di deficit della forza muscolare post-operatoria poiché c'e' il risparmio delle fibre muscolari del tricipite brachiale e del flessore ulnare del carpo, ciò può rappresentare un vantaggio in particolare nei pazienti più giovani.

Bibliografia

1. Osterman AL, Craig AD. *Subcutaneous trans position of the ulnar nerve for treatment of cubital tunnel syndrome*. Hand Clin 1996;12:421-33.
2. Bartels RH. *History of the surgical treatment of ulnar nerve compression at the elbow*. Neurosurgery 2001;49:391-9.
3. Childress HM. *Recurrent ulnar-nerve dislocation at the elbow*. Clin Orthop Rel Res 1975;108:169-73.
4. Mackinnon SE, Dellon AL. *Surgery of the peripheral nerve*. New York: Theme Medical Publisher 1988.
5. Tomaino MM, Brach PJ, Vansickle DP. *The rationale for and efficacy of surgical intervention for electrodiagnostic-negative cubital tunnel syndrome*. J Hand Surg 2001;36a:1077-81.
6. Okamoto M, Abe M, Shirai H, et al. *Diagnostic ultrasonography of the ulnar nerve in cubital tunnel syndrome*. J Hand Surg 2000;25B:499-502.
7. Jacobson JA. *Ulnar nerve dislocation and snapping triceps syndrome: diagnosis with dynamic sonography- report of three cases*. Radiology 2001;220: 601-5.
8. Nouhan R, Kleinert JM. *Ulnar nerve decompression by transposing the nerve and Z-lenghtening the flexor-pronator mass. Clinical outcome*. J Hand Surg 1997;22A:127-31.
9. Dellon AL, Coert JH. *Results of the muscolofascial lengthening technique for submuscolar transposition of the ulnar nerve at the elbow*. J Bone J Surg 2004;86A:169-79.
10. Ghazi MR. *Recurrent anterior dislocation of the ulnar nerve at the cubital tunnel*. Plast Reconstr Surg 1990;86:773-5.
11. Dellon AL. *Review of treatment result for ulnar nerve entrapment at the elbow*. J Hand Surg 1989;14A:688-99.
12. Spinner M. *Nerve decompression*. In: *The Elbow-Master techniques in orthopaedic surgery*. Ed. Morrey BF. New York: Raven Press 1994, pp. 183-206.