GIOT FEBBRAIO 2013;39:11-15

LE FRATTURE LATERALI DEL COLLO FEMORE DELL'ANZIANO: NUOVA METODICA MINI-INVASIVA A BASSO RISCHIO DI CUT-OUT

Pertrochanteric fractures in elderly patients: minimally invasive technique with lower risk of proximal cut-out

M. LEONARDI, R. CIATTI*, A. ZAMMITTI, C. LA MEDICA, S. VECCHIONE****

Ospedale Madre G. Vannini, Figlie di S. Camillo, Roma; Ospedale S. Giovanni Evangelista, Tivoli ASL RM/G; **Casa di Cura privata Villa Mafalda, Roma*

Indirizzo per la corrispondenza:
Claudio La Medica
Largo Ezio Vanoni 14 - 00155 Roma
E-mail: lamedicaclaudio@siot.it

Ricevuto il 2 marzo 2011
Accettato il 29 settembre 2012

RIASSUNTO

La costante ascesa dell'incidenza delle fratture del collo del femore, così come l'evoluzione dei mezzi di sintesi e dei sistemi protesici fa sì che nelle Divisioni ospedaliere ci si debba confrontare sempre di più con le problematiche connesse alla gestione di tali patologie.
Nel trattamento delle fratture laterali del collo del femore, dove l'obiettivo primario è la realizzazione di una sintesi stabile per il precoce recupero del paziente, la più comune causa di fallimento è però rappresentata dalla progressiva osteolisi del collo e della testa del femore, che determina la mobilizzazione del mezzo di sintesi.

Parole chiave: fratture laterali, collo femore, mini-invasività, cut-out

SUMMARY

The constant increase of incidence of femoral neck fractures, paralleled by the development of fixation devices and prosthetic systems, entails that hospital divisions are increasingly confronted with isues related to the management of said pathologies.
In the treatment of extracapsular fractures of proximal femur, where the primary objective is stable fixation and early patient recovery, the most frequent cause of failure is represented by the progressive osteolysis of the femoral neck and head, determining the loosening of the fixation device.

Key words: lateral fractures, femoral neck, mini-invasivity, cut-out

INTRODUZIONE

La chirurgia nel paziente anziano:

L'incidenza delle fratture laterali del collo femore ha avuto un incremento significativo negli ultimi due decenni.
Questo dato è da mettere in relazione al progressivo aumento dell'età media ed alla maggiore incidenza di osteoporosi.
Negli Stati Uniti vi è un'incidenza tra 250.000/anno e 340.000/anno di fratture del femore prossimale [1 2], tra le quali un terzo riguarda la popolazione anziana.
Una donna al di sopra dei 50 anni ha il 45%delle probabilità di andare incontro ad una frattura del terzo prossimale di femore nella restante parte di vita [2].
La maggiore fragilità ossea ha un andamento caratteristico nel femore prossimale in quanto la demineralizzazione interessa primariamente le strutture mediali(triangolo di Ward), mentre dopo i 75 anni d'età risultano maggiormente indebolite quelle laterali(calcar femorale di Merckel).
Questo andamento si manifesta nell'incidenza delle fratture laterali e mediali del femore, il cui rapporto è di 0,27:1prima dei 75 anni di età e di 1,2:1 per i pazienti più anziani [4].
L'obiettivo primario è quello di poter attuare un'osteosintesi stabile che possa permettere la mobilizzazione precoce del paziente al fine di evitare le complicanze post operatorie da allettamento.

È stata infatti descritta una vera e propria Sindrome da "Allettamento" che comprende in ordine di gravità crescente per la compromissione della prognosi quoad vitam:

- infezioni delle vie urinarie da catetere;
- piaghe da decubito;
- stipsi fino a quadri clinici subocclusivi intestinali;
- flebotrombosi e tromboflebiti;
- infezioni delle vie aeree;
- edema polmonare progressivo e acuto;
- tromboembolia polmonare;
- scompenso cardiocircolatorio;
- cachessia.

Inoltre nel caso di un paziente anziano vi è spesso una comorbidità importante dovuta a patologie di ordine cardio-vascolare o dismetaboliche che richiedono un atto chirurgico il meno invasivo possibile.
Il 60% dei pazienti anziani rientra infatti in un rischio operatorio classificato come ASA III secondo il protocollo per la valutazione perioperatoria dello stato fisico a cura della società americana anestesiologica [3].

La mini-invasività

Nel concetto di mini-invasività assume particolare rilevanza:

- la minore perdita ematica possibile intraoperaroria al fine di esporre il paziente ad un minore rischio di accidenti cardio-vascolari e cerebro-vascolari;
- la ridotta esposizione dei tessuti profondi che, oltre a ridurre il rischio infettivo intra e perioperatorio, riduce anche possibili ritardi di riparazione cicatriziali con perdita siero-ematica e fistolizzazioni cutanee nelle settimane successive;
- il tempo operatorio ridotto al fine di sottoporre il paziente ad uno stress farmacologico ed anestesiologico il più limitato possibile;
- la minore quantità di esposizione ai raggi x durante i controlli con l'amplificatore di brillanza.

Tutti questi elementi contribuiscono a ridurre il numero di casi dichiarati inoperabili e quindi ad evitare la suddetta sindrome da allettamento, dal momento che in un trattamento incruento si prospetterebbe l'immobilità per almeno 25 giorni [13].
La mini invasività si inserisce nel più alto concetto di *Tissue Sparing Surgery*, implicante un alto rispetto delle strutture ossee, muscolo tendinee e capsulolegamentose: un atto chirurgico corretto e poco traumatico favorisce una rapida ripresa dal punto di vista riabilitativo, ottimizzando il recupero funzionale dei pazienti e riducendo la spesa socio-sanitaria [14].

Il cut-out

La più comune causa di fallimento delle osteosintesi del collo femore è rappresentato dal fenomeno del cut-out, cioè la progressiva osteolisi della spongiosa prima e della corticale poi, del collo e della testa femorale che determina lo scivolamento del mezzo di sintesi cefalico fin nella rima articolare dell'anca.

Il Cut-out, noto anche come Cut-off o fenomeno Z, trova nell'anziano una particolare predisposizione nell'osteoporosi, nonchè nel malposizionamento del mezzo di sintesi cefalico (quadrante supero-mediale cervico-cefalico), l'instabilità della frattura (persottotrocanterica o massiccio trocanterico comminuto), la riduzione non anatomica (varo o valgo dell'angolo cervico-diafisario).
Se la frattura consolida in posizione viziata, la rimozione del mezzo di sintesi appare la soluzione migliore per restituire mobilità all'articolazione danneggiata, ma se ci troviamo di fronte ad un ritardo di perfetta consolidazione, dobbiamo eseguire la perfetta riduzione e sintesi stabile della frattura già descritta

MATERIALE E METODO

In questo studio sono stati analizzati 52 casi di pazienti ricoverati con diagnosi di frattura laterale del collo femore, sono stati oggetto di revisione critica gli interventi eseguiti nel periodo dal luglio 2005 al maggio 2006 con un follow-up clinico-radiografico da un minimo di 6 mesi ad un massimo di 18 mesi.
In particolare gli interventi descritti si suddividono in 39 osteosintesi con chiodo endomidollare "Proximal Femoral Nail A" (Synthes) e 13 osteosintesi con Vite-Placca (Martin) (Tab. I).

TABELLA I.
Revisione della casistica.

Pazienti	52	40 donne	12 uomini
Mezzo di sintesi	39 PFN A	13 Vite-Placca	
Tipo di srattura (class.AO)	41 Pertrocanteriche (31.A1 / 31.A2)	4 Basicervicali (31.A1)	7 Sotto-Persottotroc. (31.A3)
Emilato solpito	35 sinistra	17 destra	
Età media	82 aa.		
Età max	101 aa.		
Età min	65 aa.		
Dimensioni PFN A	Diametro 28 da 9 mm 11 da 10 mm	Lunghezza 32 da 200 mm 7 da 240 mm	Vite cefalica 1 da 110 mm 12 da 105 mm 14 da 100 mm 12 da 95 mm
Dimensioni vite-placca	Num. di fori 9 a 4 fori 4 a 6 fori		Vite cefalica 4 da 105 mm 5 da 100 mm 4 da 95 mm
ASA 1 2 3 4	 0 19 31 2		

TABELLA II.
Dati tecnici perioperatori.

	31.A1	31.A2	31.A3
Tempo operatorio medio	35 min. (PFN A)	45 min. (PFN A) 55 min. (V.-P.)	50 min. (PFN A) 55 min. (V.-P.)
Numero riduzioni open	0	0	5
Risultato della riduzione	15-anatomiche 10-accettabili	10-anatomiche 10-accettabili	7-accettabili
Perdita ematica media	250 ml	350 ml (PFN A)	400 ml (PFN A)
Concessione carico completo post-op	15 entro 3gg. 10 entro 7gg.	10 entro 3gg. 10 entro 7gg.	2 entro 10gg. 5 entro 15gg.
Problemi tecnici del mds	1 blocco del sistema di guida vite cefalica PFN A		
Tempo amplioscopico medio	15 sec. (PFN A)	15 sec. (PFN A) 20 sec. (V.-P.)	30 sec. (PFN A) 35 sec. (V.-P.)
Infezioni della ferita chirurgica	0	0	0
Fratture iatrogene	0	0	0

Ai fini della valutazione peri-operatoria e del follow-up clinico-radiografico sono stati utilizzati i protocolli di valutazione della società AO-ASIF.
Il chiodo endomidollare di femore PFN A (Proximal Femoral Nail A) preso in considerazione per questo studio, nasce dall'esperienza del chiodo PFN utilizzato dal 1999.
Rispetto al precedente rispetta i materiali (Titanio) e la tecnica mini-invasiva, compatibilmente alla riducibilità della frattura, ma si rinnova nella componente delle viti cefaliche.
Il PFN utilizzava una doppia vite cefalica allo scopo di evitare il collasso in varo e soprattutto la rotazione della testa femorale rispetto all'asse del collo che porta al cut-out. Ciò si è dimostrato insufficiente non sottraendosi al cut-out per l'effetto di taglio (knife effect) creato dalla doppia vite nella spongiosa osteoporotica.
Il PFN A invece utilizza una lama spiroidale libera che entra a battuta compattando la spongiosa e non ad avvitamento.

RISULTATI INTRAOPERATORI E PERIOPERATORI

Da luglio 2005 a maggio 2006 sono stati trattati 52 pazienti di età compresa fra 65 e 101 anni; il sesso ed il lato risultano irrilevanti al fine dello studio.
Osservazioni:

- La curva di apprendimento è stata molto breve e non ha determinato allungamento dei tempi chirurgici;
- La perdita ematica è stata del tutto inferiore ad altre tecniche chirurgiche;
- Il tempo chirurgico è stato di soli 35 minuti;
- Il ritorno alla posizione eretta ed alla deambulazione è stato molto veloce (in 3ª-4ª giornata è stata concessa la posizione seduta e l'inizio della deambulazione);
- L'ottima stabilità primaria e la sintesi hanno consentito la rapida mobilizzazione del paziente.

La procedura descritta ha permesso una riduzione dei tempi chirurgico-anestesiologici e dell'esposizione dei chirurghi e dell'ammalato alle radiazioni ionizzanti.
Nella Tabella II che segue vengono riportati in dettaglio i dati rilevati perioperatori:

Da segnalare come tutti gli impianti PFN A sono stati bloccati distalmente e che nella nostra casistica abbiamo ritenuto di non rimuovere a distanza di tempo la vite che assicurava la staticità dell'impianto; ciò a causa della fragilità ossea dei pazienti, della loro compliance, oltreché per le

TABELLA III.
Follow up.

PFN A		VITE-PLACCA
Complicazioni loco-regionali	0	1 fistolizzazione cutanea della ferita chirurgica
Cut-out	0	1
Mobilizzazione della lama spirale cefalica	0	-
Complicazioni del bloccaggio distale	1 vite distale mobilizzata	0
Rottura del mds	0	0
Guarigione ossea	1 pseudoartrosi	0
Malrotazione	0	1
Deformità in varo/valgo	0	2
Fratture diafisarie	0	0
Reintervento	1	0

caratteristiche biomeccaniche dell'impianto, in grado di assicurare una sia pur minima sollecitazione sul focolaio
Nella Tabella III vengono riportati i dati relativi al follow-up dalla dimissione al controllo più recente.

CASI CLINICI

Caso n. 1: paziente di 89 anni con pregresso intervento di oteosintesi del collo femore ds con chiodo Gamma. L'intervento è stato eseguito 3 anni fa ed è evidente l'iniziale osteolisi nella spongiosa provocata dalla vite cefalica come per fenomeno di cut-out in fieri.
Controllo radiografico preoperatorio.
Controllo radiografico a 1 mese di F.-U.
Caso n. 2: paziente di 91 anni con osteoporosi marcata. Nessun segno di mobilizzazione della lama cefalica pur con carico totale concesso dalla seconda settimana.
Controllo radiografico pre e postoperatorio.
Controlli radiografici a 3 mesi e a 6 mesi con lama elicoidale perfettamente in sede rispetto al postoperatorio.
Caso n. 3: paziente di 80 anni con grave scomposizione del massiccio trocanterico.
L'indicazione della Vite-Placca è stata data per la possibilità dell'ampia regolazione dell'angolo cervico-diafisario che ha permesso di ottenere un buon ancoraggio al 3° prossimale diafisario pur con un posizionamento ideale a livello della vite cefalica.
È sempre necessario considerare l'inevitabile ritardo della concessione del carico per la biomeccanica illustrata nei capitoli seguenti.
Controllo radiografico pre e postoperatorio (Frattura 31 A3 class. AO).
Caso n. 4: paziente di 75 anni Grave Osteoporosi.
Controllo radiografico pre e postoperatorio (31.A2 class. AO).
Controllo a 18 mesi senza segni di mobilizzazione lama cefalica.

DISCUSSIONE E CONCLUSIONI

L'impianto di osteosintesi ideale per il trattamento delle fratture laterali del collo femore è ancora argomento di ampia discussione.
Da un punto di vista biomeccanico e clinico, un sistema combinato intramidollare associato ad una tecnica chirurgica mini-invasiva, rappresenta l'intervento ideale in un paziente anziano.
La necessità di un sistema di fissazione intramidollare e di una mobilizzazione con carico precoce è universalmente riconosciuta, non solo per ridurre la morbidità e mortalità del paziente anziano, ma anche per ottenere risultati migliori sia per quanto riguarda la guarigione ossea, sia per il recupero funzionale articolare.
I mezzi di sintesi extramidollari oltre allo stress chirurgico, sottopongono il paziente anche ad un ritardo maggiore del carico gravitario sull'arto interessato dalla frattura.
Nella Figura 1 si evidenzia che la distanza tra l'impianto, lo stelo e la vite cefalica è minore per il PFN. Il braccio della leva, quindi, è più corto e ne consegue minor rischio di cut-out dell'impianto [10].
Nell'ambito dei sistemi intramidollari, in particolare se utilizzati nell'osso osteoporotico, il rischio del cut-out sembra non essere prevenibile pur applicando le accortezze dovute.
Di primaria importanza è il corretto posizionamento della componente cervico- cefalica (vite/spiral blade) nel quadrante tra il centro del collo femorale e la corticale inferiore il più vicino possibile a quest'ultima.
Inoltre la riduzione della frattura con deformità in varo o valgo dell'angolo cervico-diafisario sottopone il mezzo di sintesi a forze di carico che trovano nella spongiosa della testa femorale il punto debole del sistema.
L'innovazione dei materiali ha portato all'utilizzo del Titanio non solo per l'estrema leggerezza, ma anche per la minore rigidità del sistema e per il minore coefficiente di frizione tra i singoli componenti, che in questo senso facilitano lo stimolo della guarigione ossea e riducono il rischio di fratture iatrogene.
Si possono annoverare inoltre tra i vantaggi del titanio la compatibilità biologica e la possibilità di eseguire risonanze magnetiche sul distretto interessato o sulle aree viciniore.
Al momento il più lungo follow-up nell'ambito della letteratura internazionale riguarda il chiodo endomidollare "Gamma" (Stryker Howmedica) [5] introdotto nel 1988, confrontato in molti lavori internazionali con la Vite-Plac-

FIGURA 1.
Minor rischio di cut-out per il chiodo PFN.

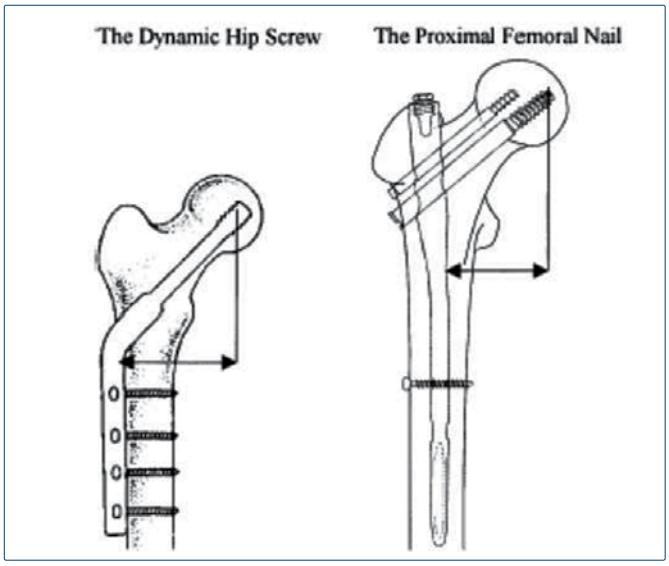

ca (Dinamic Hip Screw) e dal chiodo endomidollare PFN (Synthes) utilizzato dal 1998 [6].
Sino ad oggi riguardo le fratture extracapsulari stabili (31.A1), non sono stati rilevati effettivi vantaggi rispetto al cut-out di uno dei tre mezzi di sintesi suddetti [6].
È stato riscontrato anzi un minor rischio di complicanze intraoperatorie per la Vite-Placca rispetto ai sistemi endomidollari e lo stesso vantaggio nei confronti di fratture iatrogene meta-diafisarie nel follow-up. L'impianto DHS inoltre con l'ampia regolazione dell'angolo cervico diafisario permette un ancoraggio diafisario nelle comminuzioni del massiccio trocanterico [11 12].
Queste considerazioni sono meno nette per le fratture di tipo 31.A2 e 31.A3 dove la sintesi endomidollare [7] ed in particolare il PFN con la vite antirotazionale consente di governare più stabilmente i fattori di scomposizione [2 5 8].
Dal 2005 sono stati introdotti il nuovo progetto del chiodo Gamma, il Gamma 3, e il nuovo chiodo PFN A che con una affinata tecnica percutanea, lì dove è resa possibile dalla riduzione della scomposizione ottenuta a cielo chiuso, ed un nuovo disegno più anatomico, trovano sempre più indicazione rispetto ai sistemi con placca extramidollare.
Il PFN A oltre alla adattabilità anatomica che si avvale della vasta rosa di misure per lunghezza, diametro, e soprattutto angolo cervico-diafisario (125°-130°-135°), presenta come indicazione particolare l'osso osteoporotico grazie alla lama spirale che sostituisce le viti cefaliche a filettatura classica.
Anziché avvitare una vite dai bordi affilati che crea delle aree di osteolisi predisponenti il cut-out, in questo caso si inchioda nel collo o nella testa del femore una lama che può ruotare liberamente dai margini smussi e con ampia superficie di contatto con la spongiosa.
In questo modo si ottiene un addensamento dell'osso spongioso intorno all'impianto e pertanto un miglioramento della tenuta nell'osso [9].
Queste affermazioni nascono oltre che da trials clinico-radiografici, da prove di laboratorio [1] nelle quali è stata misurata la resistenza al cut-out nell'osso osteoporotico ed osteopenico dei diversi tipi di impianti e in particolare delle componenti cervico-cefaliche.
Da questi test è emerso che il cut-out deriva da una componente di collasso in varo e da una concomitante componente rotazionale della testa femorale intorno all'asse del collo.
Le lame spiroidali rispetto alle filettature classiche hanno raggiunto il doppio dei valori di resistenza dell'osso al cut-out.
È a tutti questi fattori che è attribuibile la pressoché nulla incidenza di cut-out nella nostra casistica.

BIBLIOGRAFIA

1. Sommers MB, Roth C, Hall H, et al. *A laboratory model to evaluate cutout resistance of implants for pertrochanteric fracture fixation*. J Orthop Trauma 2004;18:361-8.
2. Bonnaire F, Zenker H, Lill C. *Treatment strategies for proximal femur fractures in osteoporotic patients*. Osteoporos Int 2005;16(suppl 2):S93-S102.
3. Canneti A. *Manuale di Anestesia e Rianimazione*. Roma: MB Edizioni 2008.
4. Fancello G, Schiavon D, Biber Z. *Fratture del femore prossimale: trattamento con I.M.H.S.* Bologna: Timeo 2003.
5. Pajarinen J, Lindahl J, Michelsson O. *Pertrochanteric femoral fractures treated with a dynamic hip screw or a proximal femoral nail*. J Bone Joint Surg Br 2005;87:76-81.
6. Parker MJ, Handoll HHG. *Gamma and other cephalocondylic intramedullary nails versus extramedullary implants for extracapsular hip fractures in adults*. The cochrane library 2010, issue 9.
7. Saudan M, Lubbeke A, Sadowski C, et al. *Pertrochanteric fractures: Is there an advantage to an intramedullary nail?* J Orthop Trauma 2002;16:386-93.
8. Bedi A, Toan T. *Subtrochanteric femur fractures*. Orthopc clin North Am 2004;35:473-83.
9. Hockertz TJ. *PFN A facts*. Unfallchirurgische Klinik.
10. Heller MO, Bergmann G, Deuretzbacher G. *Influence of femorak anteversion on proximal femoral loading:measurement and simulation in four patients*. Clinical Biomechanics 2001;16:644-9.
11. Seral B, Garcia JM, Cegonino J, et al. *Finite element study of intramedullary osteosynthesis in the treatment of trochanteric fractures of the hip:Gamma and PFN*. Injury Int J Care injured 2004;35:130-5.
12. Schipper IB, Steyeberg EW, Castelein RM, et al. *Treatment of unstable trochanteric fractures*. J bone joint surg Br 2004;86:86-94.
13. Siddiqui SA, Rocco J, McKechnie A, et al. *Technique for percutaneous insertion of intramedullary nail for intertrochanteric hip fracture*. The american journal of orthopedics 2004;33:117-20.
14. Pipino F. *Tissue-sparing surgery (T.S.S.) in hip and knee arthroplasty*. J Orthoped Traumatol 2006;7:33-5.