UN CASO DI GRAVE INFEZIONE PERIPROTESICA DI GINOCCHIO

A case of severe periprosthetic infection of the knee

C. PEMPINELLO, A. BOVA, R. PEMPINELLO*
*U.O.C. Ortopedia e Traumatologia, Ospedale S. Gennaro, A.S.L. NA1, Napoli; * V Divisione Malattie Infettive, Ospedale "D. Cotugno", Azienda Ospedaliera dei Colli, Napoli*

Indirizzo per la corrispondenza:
Ciro Pempinello
U.O.C. Ortopedia e Traumatologia,
Ospedale S. Gennaro, A.S.L. NA1
via S. Gennaro dei Poveri 25, 80125 Napoli
Tel. +39 081 2545166 – Fax +39 081 2545024
E-mail: cpempinello@fastwebmail.it

Ricevuto il 24 gennaio 2012
Accettato il 5 febbraio 2013

Riassunto
L'infezione della protesi articolare rappresenta una complicanza temibile della chirurgia implantologica, essendo legata ad una considerevole morbilità. Le infezioni osteoarticolari e le osteomieliti, in particolare dopo l'impianto di materiali protesici, sono entità cliniche di difficile trattamento e richiedono di sovente terapia chirurgica e cicli di terapia antibiotica protratti per periodi prolungati [1]. Tuttavia, allo stato in letteratura medica non esistono protocolli di terapia chirurgica e studi clinici controllati di antibiotico terapia definiti e standardizzati validati da ampie casistiche. Inoltre, la difficoltà di trattamento di queste patologie è legata anche ad altri fattori quali la particolare virulenza di alcuni patogeni coinvolti come *Staphylococcus aureus meticillino-resistente* (MRSA), in particolare le forme sempre più diffuse CA-MRSA (Community Acquired-MRSA), caratterizzate dalla produzione della tossina PVL e dalla formazione del biofilm batterico [2], fattori che rendono difficile l'eradicazione di tali infezioni in soggetti, affetti spesso da altre comorbidità e sottoposti ad interventi chirurgici di impianti protesici. Altro fondamentale fattore, di non trascurabile importanza, è la tempestività dell'eventuale terapia chirurgica, il cui ritardo può essere fonte di ulteriori e gravi complicanze [3]. Nel nostro caso clinico riportiamo come il ritardo della terapia chirurgica comprometteva negativamente l'outcome di una paziente sottoposta ad artroprotesi di ginocchio. La paziente giungeva alla nostra osservazione in condizioni molto critiche con esposizione dell'impianto protesico di ginocchio con secrezione purulenta e una vasta perdita di sostanza miocutanea e legamentosa, per cui veniva sottoposta presso il nostro reparto ad intervento chirurgico di debridement, rimozione dell'impianto protesico, posizionamento di spaziatore antibiotato addizionato di cemento antibiotato. La paziente proseguiva ciclo di terapia antibiotica per via sistemica. In quindicesima giornata post-intervento, la paziente veniva operata in urgenza in conseguenza di un episodio di emorragia dell'arteria femorale superficiale. Successivamente, la paziente presentava deiscenza della ferita chirurgica e veniva sottoposta ad intervento di plastica cutanea ed applicazione di gel piastrinico, seguito da applicazione del sistema NPT ed, infine, rimozione dello spaziatore antibiotato. Gli autori descrivono le fasi dell'intervento, caratterizzato da un'ampia escissione di tessuti necrotici molli e scheletrici infetti e le gravi complicanze vascolari insorte nel post-operatorio che hanno reso necessario un ulteriore intervento chirurgico.

Parole chiave: infezione di protesi articolare, debridement, spaziatore antibiotato, terapia antibiotica.

Summary
Osteomyelitis is an heterogenous disease encompassing a spectrum of disease severity with different therapeutic requirements that necessitate long-term follow-up to identify treatment success. Joint infections and osteomyelitis, especially when foreign implants are involved, are difficult to treat and require prolonged antibiotic therapy (at least 6 weeks). Whereas the management of native joint infection and osteomyelitis is well established, the management of infection associated with prosthetic joint is less standardized, because of the variable clinical presentation. Therefore, the importance of antimicrobial therapy in the treatment of osteomyelitis is unquestioned. Despite this, the opinion whether or not to proceed to a surgical treatment is still controversial. However, surgical debridment is a cornerstone in the treatment of patients with osteomyelitis and removal of infected bone unquestionably improbe the chance of a successfull outcome. Indeed, there is considerable debate regarding the optimal surgical treatment of infected arthroplasty since no study compare the different surgical options in critical patients affected by severe diseases. In this paper we present a critical patient affected by a severe infection with multiple comorbidities treated with several surgical procedures as well as removal

of infected prosthesis, implantation of a preformed spacer complicated by a bleeding of superficial femoral artery, application of platelet gel, NPT therapy and, finally, removal of preformed spacer.

Key words: prosthetic joint infection, debridement, antibiotic-loaded interval prosthesis, antibiotic therapy

INTRODUZIONE

Nonostante i progressi compiuti negli ultimi anni dalla chirurgia implantologica, l'infezione della protesi articolare continua a rappresentare una complicanza temibile, legata ad una considerevole morbilità. Ai fini di un corretto trattamento è in primo luogo utile eseguire una stadiazione clinica basata sulla localizzazione anatomica dell'infezione e sulle caratteristiche immunitarie dell'ospite [4]. Tuttavia, quale che sia il sito dell'infezione, il ruolo del chirurgo è cruciale in primo luogo in termini di tempistica ed in secondo luogo nel valutare il grado di invasività escissionale dei tessuti infetti e necrotici necessario. Dall'appropriatezza e dalla correttezza dell'atto chirurgico, che deve essere comunque tempestivo, dipendono infatti non solo le probabilità di recidiva, ad esempio a causa di foci infettivi lasciati in situ e le complicanze post-operatorie, ma la guarigione stessa rappresentata dalla stabilizzazione ossea e dal ripristino della funzione articolare e muscolare [5]. In particolare, è importante sottolineare come l'erronea scelta del timing operatorio, ad esempio il ritardo del trattamento chirurgico nell'attesa dell'esito favorevole della terapia antibiotica, può compromettere le possibilità di guarigione esponendo il paziente a gravi complicanze che possono arrivare a compromettere la sopravvivenza stessa del paziente, con tutti i rischi medico-legali ad esso connessi.

Nella chirurgia protesica del ginocchio l'artrodesi rappresenta l'unica opzione possibile in casi selezionati fra i quali, in modo particolare, quelli relativi a soggetti affetti da importanti perdite di sostanza ossea e dei tessuti molli periarticolari, già sottoposti ad infruttuosi e reiterati tentativi di rimozione del focolaio settico. Le tecniche chirurgiche applicabili sono varie e si avvalgono dell'ausilio dei mezzi di sintesi utilizzati in traumatologia, volta per volta adattati alla singola situazione clinica. Ne conseguono, comunque, esiti in accorciamento dell'arto e difficoltà alla deambulazione. Gli esiti di protesi infette di ginocchio, caratterizzati dalla compromissione irreversibile dell'apparato estensore o dalla insufficienza del "bone stock residuo", necessitano di un trattamento di artrodesi. La procedura artrodesizzante prevede la rimozione dell'impianto,l'affrontamento il più possibile congruente e compattante dei monconi ossei residui e l'applicazione di una sintesi stabilizzante, endomidollare o esterna, che sarà rimossa al momento dell'avvenuta fusione dei due monconi stessi. Tale procedura non è scevra da complicanze postoperatorie come i ritardi o vizi di consolidazione, le deiscenze delle ferite chirurgiche, fino alle recidive dei focolai di infezione da riattivazione batterica. Tale metodica è comunque controindicata nei casi in cui si voglia evitare qualsiasi impianto di materiale nei tessuti infetti in soggetti affetti da un processo settico polimicrobico con resistenze multiple a diversi antibiotici con numerose recidive del quadro infettivo ed in scadenti condizioni generali come nel caso che presentiamo.

DESCRIZIONE DEL CASO

V.C., 81 anni, affetta da cardiopatia ischemica, nel gennaio 2010 veniva sottoposta ad intervento di artroprotesi di ginocchio destro presso una casa di cura. All'anamnesi, la paziente riferiva la comparsa, nell'immediato periodo post-operatorio, di segni e sintomi di infezione periprotesica caratterizzata dalla presenza di secrezione sieropurulenta ingravescente. Nel luglio 2010, la paziente veniva osservata in prima istanza presso l'ambulatorio di diagnosi e cura delle Infezioni Osteoarticolari dell'Ospedale "D. Cotugno", dove constatata la gravità del quadro clinico, veniva tempestivamente indirizzata presso il nostro reparto per il trattamento chirurgico del caso. La paziente giungeva alla nostra osservazione con un quadro clinico caratterizzato da decadimento delle condizioni cliniche generali, malessere generale, impotenza funzionale dell'arto con impossibilità a deambulare. All'esame obiettivo la paziente presentava una vasta area di

FIGURA 1.
Grave sepsi periprotesica ginocchio destro con ampia perdita di sostanza miocutanea e apparato estensore.

FIGURA 2.
Impianto di spaziatore antibiotato.

perdita di sostanza cutanea, subcutanea e muscolare con distruzione dell'apparato estensore con esposizione della protesi al ginocchio destro (Fig. 1). La paziente praticava vari tamponi colturali, oltre ai tamponi già praticati in ambulatorio presso l'Ospedale "D. Cotugno", che confermavano la presenza di un'infezione polimicrobica caratterizzata da crescita colturale di *Staphylococcus aureus* meticillino-resistente (MRSA) e *Pseudomonas aeruginosa*. La paziente veniva pertanto sottoposta a terapia antibiotica con Daptomicina (8 mg/kg/die e.v.) e Piperacillina/Tazobactam (4.5 g ogni otto ore/die e.v.). A distanza di 7 giorni dalla prima osservazione, la paziente veniva sottoposta ad intervento chirurgico di rimozione dell'impianto protesico, debridement con ampia toilette chirurgica dei tessuti infetti e necrotici, resezione dei tessuti molli infiltrati dal processo settico e rimozione della componente protesica femorale e tibiale. Dopo quest'ampia ed accurata toilette, si procedeva al wash out dell'articolazione con sistema pulse-lavage al fine di rimuovere i detriti cellulari ed il materiale necrotico. Successivamente veniva impiantato lo spaziatore articolare preformato. Lo spaziatore articolare preformato (Spacer K, Tecres S.p.A. Verona ,Italia) ha le caratteristiche di una protesi di ginocchio condilare ultracongruente, realizzata in cemento acrilico addizionato con antibiotico, ed è disponibile in più misure (small, medium, large) sia per la componente femorale sia per quello tibiale (Fig. 2). Nel caso in esame veniva applicata la misura small utilizzando cemento antibiotato addizionato con gentamicina.

L'esame istologico intraoperatorio dei tessuti asportati evidenziava la presenza di quadro microscopico con tessuto fibromuscoloadiposo, sede di steatonecrosi, flogosi peri granulomatosa a cellule giganti multinucleate tipo corpo estraneo e fenomeni di **vasculite e perivasculite,** frammenti rivestiti da cute sottesa da flogosi granulomatosa con estesa neovascolarizzazione e tessuto osseo necrotico.

La paziente presentava un decorso post-operatorio scevro da complicanze con un quadro clinico, radiografico e laboratoristico che appariva stabile e pertanto in XV giornata post-chirurgica, veniva trasferita presso la Divisione di Malattie Infettive con indirizzo di terapia e cura delle infezioni osteoarticolari per il prosieguo cure. Durante tale ricovero in XXI giornata post-chirurgica, purtroppo, la paziente presentava emorragia acuta dall'arteria femorale superficiale destra e pertanto veniva sottoposta ad intervento chirurgico di urgenza. In anestesia generale, si procedeva alla riapertura della ferita, si isolava l'arteria femorale superficiale la cui parete si presentava lesa in più punti e si procedeva alla chiusura dello stesso con punti trasfissi. La ferita veniva quindi richiusa con l'applicazione di un drenaggio in aspirazione tipo Redon. Durante tale emergenza la paziente veniva sottoposta a numerose trasfusioni di sangue e plasma fresco congelato e trascorreva la notte successiva all'intervento nel reparto di terapia intensiva. Il giorno successivo la paziente veniva estubata, recuperava il respiro spontaneo, i parametri clinici e laboratoristici si andavano progressivamente regolarizzando e pertanto la paziente veniva trasferita al reparto di provenienza. Nel contempo la paziente praticava controllo ecocolordoppler all'arto inferiore destro e consulenza di chirurgia vascolare con diagnosi di grave ischemia dell'arto inferiore destro e prescrizione di somministrazione di eparina a basso peso molecolare. La terapia antibiotica veniva quindi reimpostata, sulla scorta delle nuove colture effettuate in sala operatoria che evidenziavano crescita colturale di *Pseudomonas aeruginosa ESBL produttore,* somministrando Meropenem (1 g ogni otto ore/die e.v.) e Daptomicina (8 mg /kg/ die e.v.). La paziente praticava successivamente esame angioTC dell'arto inferiore destro che mostrava la presenza di interruzione dell'arteria femorale superficiale che appariva riabitata distalmente con formazione di circolo collaterale (Fig. 3). La paziente, a distanza di 90 giorni dal primo intervento, continuava a presentare un quadro clinico stabile, seppur la ferita chirurgica mostrava deiscenza in assenza di secrezione, per cui veniva sottoposta ad intervento chirurgico di plastica cutanea con applicazione

FIGURA 3.
AngioTC arto inferiore destro.

di gel piastrinico (Fig. 4). Nonostante ciò, la secrezione persisteva per cui si procedeva all'applicazione all'ulcera di sistema ad aspirazione a pressione negativa (NPT) (Fig. 5) che non dava esito a risultati favorevoli, così che si procedeva ad ulteriore intervento di debridement seguito da rimozione dello spaziatore antibiotato. Il follow-up a distanza di 1 anno mostrava la ferita in via di completa cicatrizzazione con un'area residua di sofferenza cutanea, l'arto leso irrorato, seppur sofferente, la normalizzazione dei parametri clinici e laboratoristici, confermando l'eradicazione dell'infezione [6]. La paziente mostrava un discreto recupero funzionale caratterizzato dal ripristino della deambulazione con ginocchio in estensione con tutore rigido e carico assistito con bastoni canadesi (Fig. 6). Purtuttavia, il processo settico polimicrobico con multiple resistenze a diversi antibiotici, l'alto rischio di ulteriore recidiva del quadro settico, le condizioni cliniche generali critiche, l'età avanzata, l'alto rischio chirurgico ed anestesiologico, la notevole perdita di "bone stock" controindicano l'intervento di artrodesi.

CONCLUSIONI

Affrontare con risultati soddisfacenti un'infezione periprotesica è sicuramente un compito difficile per il chirurgo [7]. Il primo passo per raggiungere quest'obiettivo consiste nell'eseguire un adeguato percorso diagnostico al fine di stabilire un corretto inquadramento terapeutico che garantisca un soddisfacente risultato clinico e funzionale.
Nel caso delle infezioni precoci protesiche resta fondamentale, quindi, completare con celerità il percorso diagnostico, iniziare subito un percorso medico terapeutico [8] ed in caso di insuccesso intervenire chirurgicamente con tempestività [9].
Il caso clinico in esame dimostra il potenziale distruttivo di un'infezione polimicrobica in presenza di batteri multi resistenti capaci di causare la necrosi estesa dei tessuti molli come tendini e legamenti e scheletrici con complicanze vascolari come l'emorragia dell'arteria femorale superficiale così gravi come il rischio di amputazione dell'arto o la sopravvivenza stessa della paziente. Infatti, nel caso clinico in esame la complicanza verificatasi, l''arterite necrotizzante, ha causato la rottura dell'arteria femorale superficiale con la conseguente emorragia che ha reso necessario il secondo intervento d'urgenza con gravi rischi quoad functionem dell'arto e quoad vitam della paziente.
Nelle infezioni acute è pertanto necessario intervenire con rapidità, poiché il risultato correla direttamente con

FIGURA 4.
Plastica per scivolamento dei lembi ed applicazione di gel piastrinico.

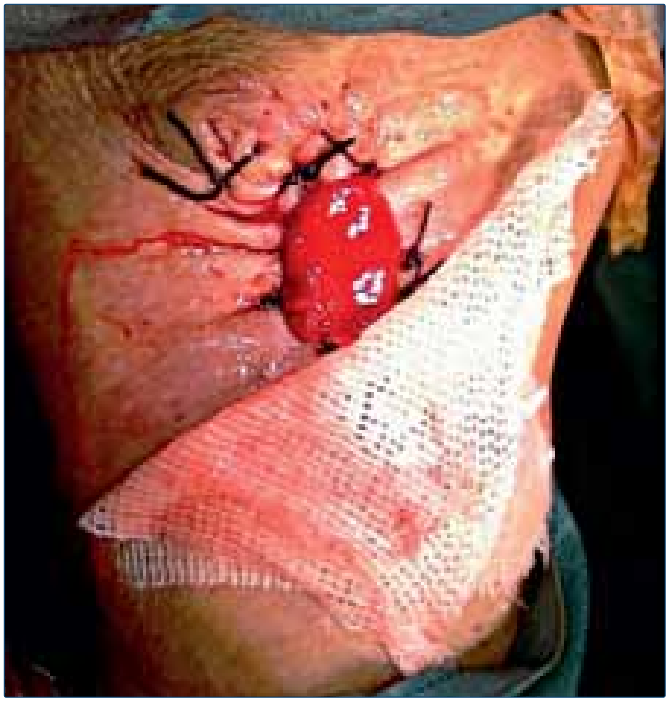

FIGURA 5.
Negative Pressure Therapy (NPT).

FIGURA 6.
Controllo clinico a distanza di 2 anni: guarigione della sepsi e deambulazione assistita.

la precocità dell'intervento. Inoltre, la nostra esperienza dovrebbe suggerire come la precocità del trattamento dovrebbe essere considerata un'urgenza per poter migliorare l'outcome del paziente ed evitare l'insorgenza di gravi e rischiose complicanze.
Purtroppo, in molti casi l'infezione protesica non viene immediatamente riconosciuta e pertanto la diagnosi ed il trattamento sono spesso tardivi, causando complicanze e risultati funzionali insoddisfacenti con grave rischio di colpa professionale per il sanitario. A tal proposito, giova sottolineare che una recente sentenza della Cassazione (Sez. 3 civile sentenza 8826/2007) ha stabilito che, in caso di contenzioso, spetta al medico e/o all'Ospedale l'onere della prova, cioè documentare che le prestazioni sono state eseguite correttamente e che gli esiti negativi sono dovuti a fattori imprevedibili. Gli esiti di protesi infette di ginocchio, caratterizzati dalla compromissione irreversibile dell'apparato estensore o dalla insufficienza del "bone stock residuo", necessitano, dunque,di un trattamento di artrodesi, non scevro da complicanze non ultima la recidiva dell'infezione. Il grave caso in esame dimostra che talvolta il processo settico viene domato e controllato solo dalla rimozione del materiale protesico senza fare ricorso all'artrodesi che può riaccendere il processo settico polimicrobico resistente a numerosi antibiotici con grave rischio di decesso della paziente in età avanzata ed in scadenti condizioni generali. In conclusione i principi fondamentali di un corretto percorso diagnostico-terapeutico ottimale prevedono l'isolamento del batterio, un appropriato regime antibiotico ed un corretto atto chirurgico, il quale deve essere tempestivo e quanto più possibile radicale al fine di prevenire complicanze e recidive.

BIBLIOGRAFIA

1. Hanssen AD, Rand JA. *Evaluation and treatment of infection at the site of a total hip or knee arthroplasty.* J Bone and Joint Surg 1998;80:910-22.
2. Ascione T, Pagliano P, Pempinello C, et al. *Impact of therapeutic choices on outcome of osteomyelitis caused by MRSA.* J Infect 2011;63:102-4.
3. Causero A. *Il corretto posizionamento dell'atto chirurgico.* Trends in Medicine 2010;10:51-4.
4. Giulieri SG, Graber P, Ochsner PE, et al. *Management of infection associated with total hip arthroplasty according to a treatment algorithm.* Infection 2004;32:222-8.
5. Tiemann AH, Hofmann GO. *Principles of the therapy of bone infections in adult extremities. Are they any new developments?* Traum Limb Reconstr 2009;4:57-64.
6. Pempinello C, Ascione T, Conte M, et al. *Periprosthetic infections in critical patients: a challenge for orthopaedics.* J Orthopaed Traumatology 2011;12:S 61.
7. Castelli C, Martinelli R, Ferrari R. *Preformed all-cement knee spacer in two-stage revision for infected knee replacement.* SICOT XXII World Congress, San Diego, California, 23-30 agosto, 2002.
8. Jamsen E, Stogiannidis I, Malmivaara A, et al. *Outcome of prosthesis Exchange for infected knee arthroplasty: the effect of treatment approach.* Acta Orthop 2009;80:67-77
9. Pitto RP, Castelli CC, Ferrari R, et al. *Preformed articulating knee spacer in two stage revision for the infected total knee arthroplasty.* Int Orthop 2005;29:305-8.