IL TRATTAMENTO DELLE LESIONI OSTEOCONDRALI NELLE FRATTURE DI ACETABOLO. RISULTATI PRELIMINARI

Treatment of osteochondral lesions in acetabular fractures. Preliminary results

M. ARDUINI, R. IUNDUSI, L. SATURNINO, A. PIPERNO, U. TARANTINO
Università di Roma Tor Vergata
Fondazione "Policlinico Tor Vergata"
Divisione di Ortopedia e Tramatologia, Roma

Indirizzo per la corrispondenza:
Umberto Tarantino
via Oxford 81, 00133 Roma
Tel. +39 06 20903465 - Fax +39 06 20903465
E-mail: umberto.tarantino@uniroma2.it

Ricevuto il 28 maggio 2013
Accettato il 7 giugno 2013

RIASSUNTO
Il trattamento delle fratture di acetabolo deve essere mirato al raggiungimento di una riduzione anatomica della frattura, di una sintesi stabile, ad una precoce mobilizzazione dell'arto ed alla sopravvivenza dell'articolazione coxo-femorale.
Il termine "lesioni osteocondrali da impatto" indica un frammento osteocondrale singolo o pluriframmentario, ruotato o depresso, all'interno dell'osso spongioso impattato.
Dal 2010 al 2012 abbiamo trattato una serie di 16 pazienti con fratture di acetabolo. 10 uomini e 6 donne, di età media 45 anni (range 22-71 anni); di questi, 6 presentavano frammenti impattati. Il follow-up medio è di 1,8 anni (range 1-2,5 anni).
I risultati preliminari mostrano riduzione anatomica in 13 dei 16 pazienti trattati, con ottimi risultati in 13 pazienti, buoni in 2 e cattivi in 1 paziente. Dei 6 pazienti che presentavano frammenti osteocondrali da impatto abbiamo ottenuto una riduzione anatomica in 4 e buona in 2.
Nel trattamento delle fratture acetabolari i frammenti osteocondrali da impatto rappresentano un grave danno articolare dell'anca e possono condurre ad una precoce artrosi post-traumatica, se non adeguatamente trattati. La diagnosi radiografica di questa lesione è possibile grazie all'esame TC, ma il trattamento chirurgico e la riduzione anatomica dei frammenti possono essere molto complicati.

Parole chiave: fratture acetabolari, lesione osteocondrale, trattamento chirurgico, risultati

SUMMARY
The main goal in acetabular fractures treatment should be achievement of anatomic reduction of the fracture, a stable synthesis, an early mobilization and the survival of the hip joint.
The term osteochondral lesions means an osteochondral fragment or fragments, rotated or depressed, within collapsed cancellous bone.
Between 2010 and 2012, we treated 16 patients with acetabular fractures. 10 patients were men and 6 patients were women, mean age was 45 years old (range 22-71 years), 6 of them with an impacted fragments.
The mean follow-up of 1.8 years (range 1-2.5 aa).
The preliminary results shown an anatomical reduction in 13 of the 16 treated patients, with excellent results in 13 patients, good in 2 and bad in 1 patient. Of the 6 patients with osteochondral fragments we reach an anatomic reduction in 4 and a good reduction in 2 patients.
In the treatment of acetabular fractures, the impact osteochondral fragments pose a serious hip joint damage and can lead to a premature post-traumatic osteoarthritis, if not properly treated. Radiographic diagnosis of this lesion is possible thanks to CT, but surgical treatment and anatomic reduction of the fragments can be very complicated.

Key words: acetabular fractures, osteochondral lesion, surgical treatment, outcome

INTRODUZIONE

Nelle fratture di acetabolo il trattamento chirurgico è il trattamento di scelta [1], il fine deve essere mirato al raggiungimento di una riduzione anatomica della frattura, di una sintesi stabile, alla precoce mobilizzazione dell'arto, ed infine alla sopravvivenza a lungo termine dell'articolazione coxo-femorale. Judet e Letournel [2] coniarono il termine lesioni osteocondrali da impatto per indicare un frammento osteocondrale singolo o pluriframmentario, ruotato o depresso, all'interno dell'osso spongioso impattato [3]. È un'entità riscontrabile frequentemente in caso di fratture-lussazioni della parete posteriore, o nel contesto di fratture complesse [4]. Questa lesione provoca una severa incongruenza articolare poiché, senza alcun ancoraggio da parte di tessuti molli, il frammento osteocondrale può rimanere scomposto al momento della riduzione della testa femorale nell'acetabolo [5]. Questo evento si riscontra circa nel 30% delle fratture della parete posteriore [2 6 7]. La riduzione di tali frammenti rappresenta una vera e propria sfida per il chirurgo data la complessa architettura di questa articolazione [8 9].

MATERIALI E METODI

Dal 2010 al 2012 abbiamo trattato una serie di 16 pazienti con fratture di acetabolo. 10 pazienti erano uomini, 6 pazienti donne, l'età media 45 anni (range 22-71 anni). Secondo la classificazione di Letournel 6 erano fratture della parete posteriore, 3 fratture della colonna anteriore + emitrasversa, 1 frattura delle 2 colonne, 1 frattura colonna posteriore + emitrasversa, 2 fratture della colonna anteriore, 1 frattura trasversa, 1 frattura della colonna posteriore, 1 frattura trasversa + colonna e parete anteriore inveterata a 4 mesi dal trauma.
Tutti i pazienti sono stati sottoposti a esami radiografici del bacino nelle proiezioni AP, alare ed otturatoria e una TC con ricostruzioni multiplanari e 3D.
Dei 16 pazienti trattati 6 presentavano frammenti impattati. Di questi, 3 pazienti presentavano una frattura della parete posteriore, due pazienti presentava una frattura della colonna anteriore più emitrasversa, ed infine un paziente presentava una frattura della colonna anteriore più emitrasversa inveterata.
Tutti i pazienti sono stati sottoposti ad intervento chirurgico di riduzione e sintesi della frattura.
È stato utilizzato letto operatorio radiotrasparente in carbonio, e la trazione è stata ottenuta mediante l'ausilio del grande distrattore. Solo per il paziente affetto da frattura inveterata della colonna anteriore associata alla emitrasversa abbiamo utilizzato letto a trazione con paziente in decubito laterale e arto inferiore in trazione.
In 8 casi è stata utilizzata una via di accesso posteriore secondo Kocher-Langenbeck, in 5 pazienti è stata utilizzata la via di accesso anteriore Ileoinguinale. In due pazienti è stato necessario l'utilizzo di vie di accesso combinate sequenziali. Nel paziente con frattura della colonna anteriore associata alla emitrasversa inveterata abbiamo eseguito la grande via di accesso ileo-femorale estesa secondo Judet.
I frammenti impattati studiati preoperativamente sono stati accuratamente repertati e ridotti. Il gap osseo derivante dalla riduzione del frammento osteocondrale è stato ripristinato mediate l'utilizzo di trapianti autologhi o sostituti ossei sintetici.
Immediatamente dopo l'intervento chirurgico è stata iniziata la mobilizzazione passiva articolare mediante kinetec e la profilassi contro le ossificazioni eterotopiche mediante somministrazione di indometacina (25 mg x3/die). In 3 pazienti è stato eseguito ciclo di radioterapia pre-operatoria. Il controllo radiografico è stato eseguito nella proiezioni AP, alare ed otturatoria. In casi selezionati è stata eseguita TAC post-operatoria per valutare la congruenza articolare.

RISULTATI

Il follow-up medio è di 1,8 anni (range 1-2,5 anni). Nell'immediato post-operatorio non abbiamo osservato complicanze maggiori; in 3 pazienti abbiamo osservato un deficit del n. ileo-femorale con parestesie alla coscia omolaterale, in 2 casi abbiamo osservato un deficit del nervo sciatico da correlare all'evento traumatico. In 1 paziente, a due mesi dall'intervento, a seguito di manovre incongrue si è verificata una lussazione posteriore dell'anca con scomposizione secondaria della frattura. Il paziente è stato sottoposto a revisione della sintesi, anche se la testa femorale aveva subito un'ingente lesione. Ad un anno dalla revisione di sintesi il paziente presentava grave artrosi post-traumatica, ed è stato sottoposto ad intervento di artroprotesi di anca.
I risultati preliminari mostrano riduzione anatomica in 13 dei 16 pazienti trattati, con ottimi risultati in 13 pazienti, buoni in 2 e cattivi in 1 paziente. Dei 6 pazienti che presentavano frammenti osteocondrali da impatto abbiamo ottenuto una riduzione anatomica in 4, mentre una buona riduzione è stata ottenuta nei rimanenti 2 pazienti.

DISCUSSIONE

Nel trattamento delle fratture acetabolari i frammenti osteocondrali da impatto, depressi e/o ruotati rappresentano un grave danno articolare dell'anca e possono condurre ad una precoce artrosi post-truamatica se non adeguatamente trattati [10]. La diagnosi radiografica di questa lesione è possibile grazie all'esame TC con ricostruzioni multiplanari, mentre il trattamento chirurgico e la riduzione anatomica dei frammenti possono essere molto complicati e dovrebbero essere eseguiti da chirurghi esperti in questo tipo di lesione [1]. L'outcome dei pazienti con questa tipologia di danno articolare è strettamente dipendente della riduzione anatomica delle fratture ed alla stabilità della sintesi [2].

FIGURA 1.
Paziente di 35 anni, affetto da frattura comminuta della parete posteriore. a) Rx in AP che dimostra la sublussazione della testa femorale. b) La scansione assiale TC mostra un frammento osteocondrale impattato e ruotato. c, f) intraoperatoriamente si reperta il frammento osteocondrale che viene ridotto utilizzando la testa femorale come uno stampo, per via diretta. d, e) la radiografia post-operatoria mostra una riduzione anatomica ed una sintesi stabile e la TC mostra il frammento osteocondrale ridotto adeguatamente e supportato da innesti ossei.

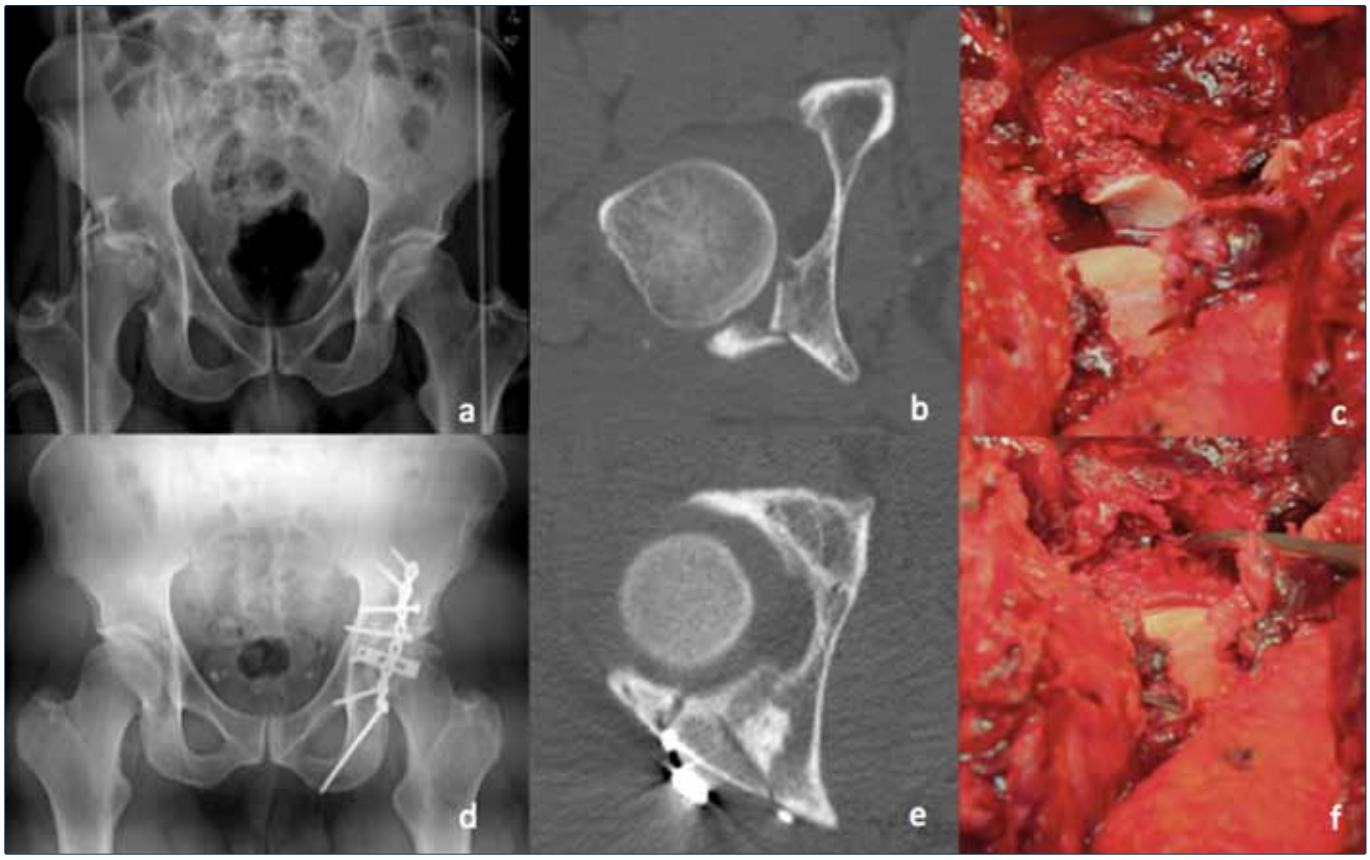

Per ottenere una riduzione soddisfacente è necessario riposizionare il frammento osteocondrale nel suo corretto alloggiamento, utilizzando la testa del femore come se fosse uno stampo intorno al quale ricostruire la cavità acetabolare. Il gap residuo dopo la riduzione del frammento osteocondrale deve essere colmato con innesti ossei, che possono essere autologhi, omologhi o sintetici. In caso di fratture della parete posteriore la riduzione del frammento osteocondrale da impatto sarà diretta attraverso la frattura stessa e sotto visualizzazione del chirurgo (Fig.1). In caso di frattura più complesse la riduzione del frammento osteocondrale andrà ricercata attraverso un opercolo per via indiretta (Fig. 2). Judet e Letournel riportano come in caso di riduzione anatomica della frattura acetabolare, l'82% dei pazienti gode di ottimi risultati funzionali a medio e lungo termine [2]. La presenza di un frammento impattato, se non adeguatamente ridotto, può comunque pregiudicare pesantemente l'outcome a medio e lungo termine anche in presenza di una buona riduzione della frattura [11 12]. La tipologia di frattura, la presenza di un frammento impattato ed una scomposizione residua maggiore di 2 mm possono correlarsi ad un cattivo risultato a medio e lungo termine. In letteratura è descritto come in pazienti con fratture di acetabolo associate a frammenti osteocondrali da impatto ed età maggiore di 50 anni, sia da tenere in considerazione impianto di artroprotesi totale di anca [6].

CONCLUSIONI

La nostra esperienza mostra che una riduzione anatomica della frattura ed un accurato ripristino della superficie articolare dell'acetabolo mediante riposizionamento dei frammenti osteocondrali da impatto garantiscono buoni risultati funzionali.

FIGURA 2.
Paziente di 41 anni affetto da frattura inveterata della colonna anteriore più emitrasversa a 4 mesi dal trauma. a, b) la Rx dimostra la lesione della lamina quadrilatera con e la presenza di un voluminoso frammento osteocondrale dislocato e ruotato, confermato alla TC. d, e) si può notare la presenza di frammento osteocondrale incuneato all'interno della testa femorale, repertato durante l'intervento. c) la riduzione del frammento osteocondrale è avvenuta per via indiretta dopo aver diastasato la rima di frattura. f, g) le rx postoperatorie dimostrano adeguata riduzione della frattura e il ripristino della superficie articolare.

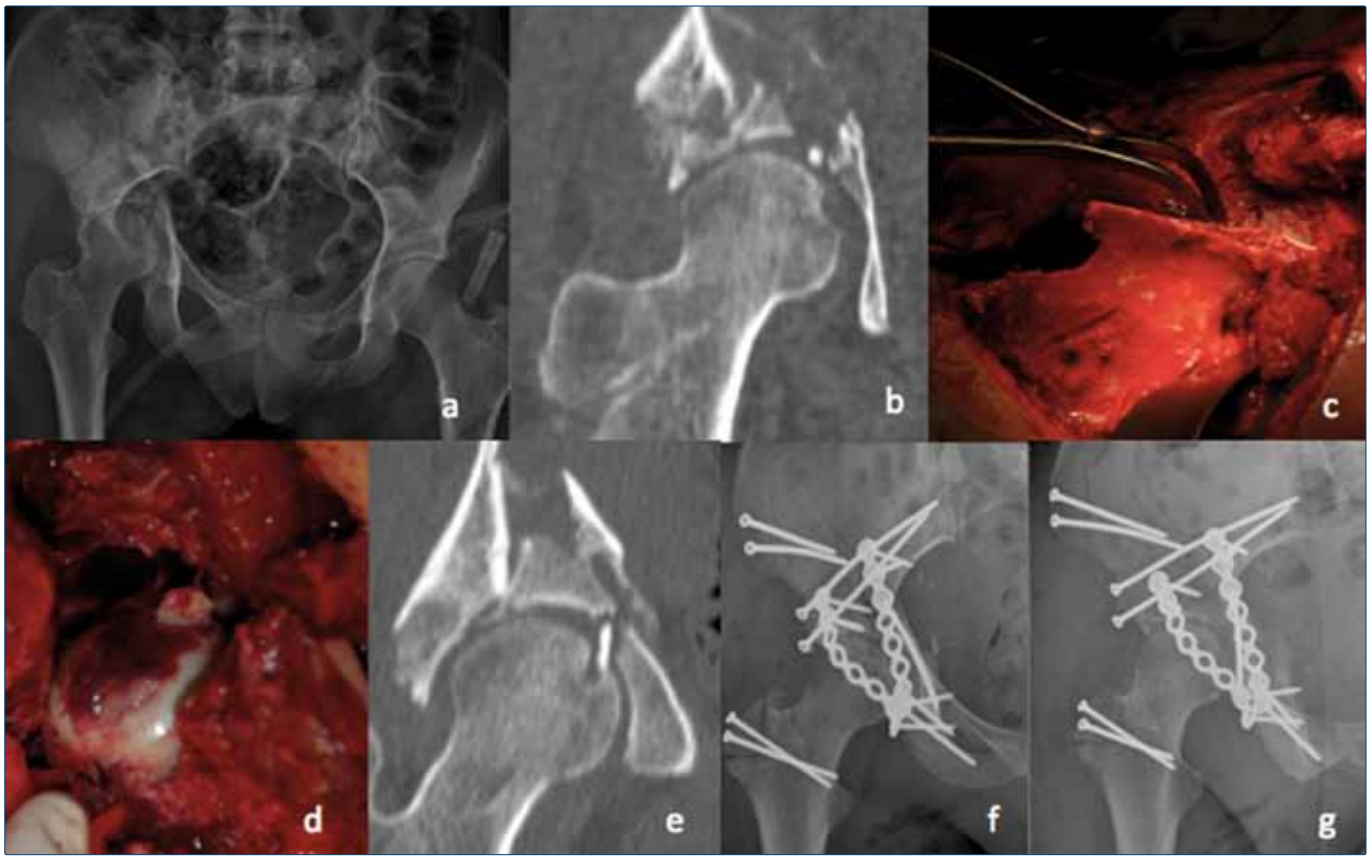

BIBLIOGRAFIA

1. Oransky M, Sanguinetti C. *Surgical treatment of displaced acetabular fractures: results of 50 consecutive cases.* J Orthop Trauma 1993;7:28-32.
2. Letournel E, Judet R. *Fractures of the acetabulum.* 2nd ed. New York: Springer 1993.
3. Brumback RJ, Holt ES, McBride MS, et al. *Acetabular depression fracture accompanying posterior fracture dislocation of the hip.* J Orthop Trauma 1990;4:42-8.
4. Hui Taek Kim, Jae-Min Ahn, Jun-Oh Hur, et al. *Reconstruction of acetabular posterior wall fractures.* Clin Orthop Surg 2011;3:114-20.
5. Giannoudis PV, Kanakaris NK, Delli Sante E, et al. *Acetabular fractures with marginal impactionm, mid-term results.* Bone Joint J 2013;95-B:230-8.
6. Kreder HJ, Rozen N, Borkhoff CM, et al. *Determinants of functional outcome after simple and complex acetabular fractures involving the posterior wall.* J Bone Joint Surg [Br] 2006;88-B:776-82.
7. Giannoudis PV, Tzioupis C, Moed BR. *Two-level reconstruction of comminuted posterior-wall fractures of the acetabulum.* J Bone Joint Surg [Br] 2007;89-B:503-9.
8. Liebergall M, Mosheiff R, Low J, et al. *Acetabular fractures: clinical outcome of surgical treatment.* Clin Orthop Relat Res 1999;366:205-16.
9. Letournel E. *Acetabulum fractures: classification and management.* Clin Orthop Relat Res 1980;151:81-106.
10. Moed BR, Carr SE, Gruson KI, et al. *Computed tomographic assessment of fractures of the posterior wall of the acetabulum after operative treatment.* J Bone Joint Surg [Am] 2003;85-A:512-22.
11. Matta JM. *Fractures of the acetabulum: accuracy of reduction and clinical results in patients managed operatively within three weeks after the injury.* J Bone Joint Surg [Am] 1996;78-A:1632-45.
12. Kreder HJ, Rozen N, Borkhoff CM, et al. *Determinants of functional outcome after simple and complex acetabular fractures involving the posterior wall.* J Bone Joint Surg [Br] 2006;88-B:776-82.