Artroprotesi d'anca: confronto tra via d'accesso standard, accesso laterale con mini incisione e accesso anteriore mini-invasivo

Hip arthroplasty: comparison between three different surgical techniques

R. Iorio
C. D'Arrigo
A. Vadalà
A. Speranza
A. Ferretti

RIASSUNTO

Background. Negli ultimi anni la ricerca ortopedica ha dimostrato un particolare interesse alla chirurgia mini-invasiva (MIS), allo scopo di ridurre le perdite ematiche peri-operatorie, la lunghezza delle incisioni chirurgiche, il dolore post-operatorio, il tempo medio di ricovero e favorire un rapido recupero funzionale.
Obiettivo. Analizzare i risultati a breve termine nei pazienti operati di artroprotesi d'anca con tre metodiche chirurgiche differenti.
Metodi. Sessanta pazienti consecutivi operati di artroprotesi d'anca con tre metodiche chirurgiche: accesso laterale diretto standard (Gruppo 1), accesso laterale diretto con tecnica con mini-incisione (Gruppo 2) ed accesso anteriore con tecnica mini-invasiva (Gruppo 3). Sono stati presi in esame i seguenti parametri: complicanze intra- e post-operatorie, perdite ematiche, tempo operatorio, posizionamento componenti protesiche, tempo di degenza, lunghezza della cicatrice chirurgica e valutazione clinica a 6 settimane.
Risultati. L'analisi statistica dei dati non ha evidenziato differenze statisticamente significative in nessuno dei parametri esaminati, ad eccezione delle perdite ematiche. Infatti nei pazienti del gruppo 2 e 3 è stata evidenziata una riduzione statisticamente significativa ($p < 0,05$) del sanguinamento peri-operatorio nei confronti dei pazienti operati con tecnica standard.
Conclusioni. La tecnica mini-invasiva con accesso anteriore ha mostrato dei buoni risultati clinici nel breve periodo. Ulteriori studi prospettici randomizzati sono comunque necessari per una accurata valutazione a lungo termine.

Parole chiave: artroprotesi d'anca, mini-invasività

Indirizzo per la corrispondenza:
Dott. A. Ferretti,
Policlinico "S. Andrea"
via di Grottarossa 1035-9
00189 Roma
Tel. +39 06 80345818/
80345565
E-mail: aferretti51@virgilio.it

Ricevuto il 9 dicembre 2005
Accettato il 20 febbraio 2006

SUMMARY

Background. In the last years, many studies have been made regarding mini-invasive surgery (MIS) for hip arthroplasy to investigate about intraoperative blood-loss, lenght of hip incision, post-operative pain and functional rehabilitation.
Purpose. To evaluate short-term follow-up of patients treated of hip arthroplasty with three different surgical techniques.
Methods. Sixty consecutive patients were surgically treated of hip arthroplasty with three different technique: standard incision (Group 1), lateral mini-incision (Group 2) and minimally invasive anterior (Group 3). Intra and post-operative complica-

tions, blood loss, time of surgery, component placement, incision lenght, lenght of hospital stay and functional outcome scorse at six weeks were evaluated.
Results. No significant difference were detected regarding all the parameters evaluated, except regarding blood loss. In patients of Group 2-3 we found lower blood loss compared with the traditional group, which was statistically significant ($p < 0.05$).
Conclusion. Minimally invasive anterior approach showed good results in the short term follow-up**.** Further controlled studies are needed in order to fully evaluate outcomes and benefits in the long term follow-up.

Key words: mini-invasive surgery, hip arthroplasty

INTRODUZIONE

L'artroprotesi totale di anca è uno degli interventi più eseguiti e di maggior successo nella chirurgia ortopedica. Nel corso degli anni si è assistito ad un'evoluzione degli impianti protesici per quanto riguarda il design e i biomateriali, mentre le vie chirurgiche utilizzate sono rimaste sostanzialmente quelle da tempo descritte in letteratura. Recentemente, in risposta alla pressione mediatica ed alla domanda dei pazienti, la ricerca ortopedica ha dimostrato un particolare interesse alla chirurgia mini-invasiva (MIS). Il concetto di mini-invasività in chirurgia protesica è inteso come la conservazione del patrimonio osseo, ottenibile utilizzando impianti protesici di dimensioni ridotte e la riduzione del danno chirurgico ai tessuti molli periarticolari (muscoli, vasi e nervi) che si ottiene con la riduzione delle dimensioni di accessi chirurgici standard (laterale diretto, anteriore o postero-laterale), oppure come sviluppo di vie di accesso modificate e dedicate. Utilizzando queste tecniche si può ottenere inoltre una diminuzione delle perdite ematiche perioperatorie, della lunghezza delle incisioni chirurgiche, del dolore postoperatorio, del tempo medio di ricovero ed un rapido recupero funzionale.
Il nostro studio ha lo scopo di confrontare tre metodiche chirurgiche analizzandone i risultati a breve termine.

MATERIALI E METODI

Nel periodo tra Dicembre 2004 e Luglio 2005 presso l'UOC di Ortopedia e Traumatologia dell'Università "La Sapienza" Policlinico "Sant'Andrea", sono stati sottoposti ad intervento di artroprotesi totale di anca 60 pazienti consecutivi utilizzando tre metodiche chirurgiche: accesso laterale diretto standard (Gruppo 1), accesso laterale diretto con tecnica con mini-incisione (Gruppo 2) ed accesso anteriore con tecnica mini-invasiva (Gruppo 3) da un unico chirurgo esperto (Figg. 2, 3, 4).
Il gruppo 1 è composto da 20 pazienti, 5 maschi e 15 femmine con età media di 71,5 anni (max 81-min 51), Body Index Mass medio di 29 (max 36-min 22).
Il gruppo 2 è composto da 20 pazienti, 14 maschi e 6 femmine con età media di 66,3 anni (max 81-min 38), Body Index Mass medio di 27,6 (max 35-min 20).
Il gruppo 3 è composto da 20 pazienti, 12 maschi e 8 femmine con età media di 64 anni (max 76-min 47), Body Index Mass medio di 22,7 (max 26,5-min 21,7).
La diagnosi è stata in tutti i casi di coxartrosi primaria ad eccezione di una paziente appartenente al gruppo 3 affetta da Artrite Reumatoide.
In tutti i pazienti, eccetto in uno appartenente al gruppo 3, a cui è stato impiantato un cotile Plasmacup (Aesculap), è stato utilizzato il cotile Trident (Stryker-Howmedica). Nei pazienti del gruppo 1 e 2 è stato impiantato uno stelo Hipstar (Stryker-Howmedica), in quelli del gruppo 3 in 10 casi uno stelo ABG II (Stryker-Howmedica) e in 10 casi uno stelo Symax (Stryker-Howmedica). In nessun caso sono state cementate le componenti protesiche e sono state utilizzate esclusivamente testine in ceramica. Nel gruppo 1 è stato utilizzato in 8 casi un accoppiamento ceramica-ceramica e in 12 ceramica-polietilene, nel gruppo 2 in 10 casi ceramica-ceramica e in 10 ceramica-polietilene, infine il gruppo 3 in 16 casi ceramica-ceramica e in 4 casi ceramica-polietilene. Tutti i pazienti sono stati operati, previo deposito di 2 unità di autotrasfusione, in anestesia epidurale ed hanno eseguito la profilassi antibiotica e tromboembolica peri- e post-operatoria. La stazione eretta è stata consentita dopo la rimozione del drenaggio in seconda giornata post-operatoria. Tutti i pazienti sono stati valutati clinicamente mediante scheda Womac [1] (Western Ontario McMaster) post-operatoriamente a 6 settimane. Inoltre hanno eseguito controlli radiografici pre- e post-operatori a 1, 3 e 6 mesi. Sono stati presi in esame i seguenti parametri: complicanze intra- e post-operatorie, perdite ematiche, tempo operatorio, posizionamento componenti protesiche, valutazione clinica a 6 settimane tempo di degenza e lunghezza della cicatrice chirurgica.
Il *tempo operatorio* è stato calcolato dal momento del-

l'incisione cutanea fino al completamento della chiusura della ferita.
Le *perdite ematiche totali* sono state calcolate utilizzando una formula matematica elaborata da Rosencher et al. [2] che tiene conto del peso e dell'altezza del paziente, dell'ematocrito pre- e post-operatorio e delle eventuali trasfusioni di sangue autologhe o omologhe intra- e post-operatorie (Fig. 1). Il *posizionamento della componente protesica acetabolare* è stato valutato nella proiezione radiografica del bacino in antero-posteriore, misurando l'angolo di inclinazione dell'acetabolo protesico compreso tra la linea bisischiatica e la linea tangente al bordo della coppa acetabolare.
L'*allineamento in varo e valgo dello stelo femorale* è stato valutato nella proiezione radiografica antero-posteriore assumendo come posizione neutra la coincidenza dell'asse lungo dello stelo con l'asse anatomico del femore [3].
L'analisi statistica dei dati è stata eseguita utilizzando il *t*-student test considerando il valore della $p < 0,05$ statisticamente significativo.

Fig. 1. Formula per calcolare le perdite ematiche secondo Rosencher.

Total blood loss (mL) = [*Total RBC loss* (mL)]/0,35
Total RGB loss (mL) = [*Uncompensated RBC loss* (mL)] + [*Compensated RBC loss* (mL)]
Uncompensated RBC loss (mL) = [*Initial RBC* (mL)] – [*Final RBC* (mL)]
Compensated RBC loss = [Sum of RBCs received from the various source of transfusion]
Initial RBC (mL) = [*Estimated blood Volume* (mL)] x [Initial Hct level (%)] at Day -1
Final RBC (mL) = [*Estimated blood volume* (mL)] x [Final Hct level (%)] at Day + 3
Estimated blood volume (mL) = Women: [*Body surface area* (m^2)] x 2430; Men: [*Body surface area* (m^2)] x 2530
Body surface area (m^2) = 0,0235 x [height (cm)] 0,42246 x [weight (kg)] 0,52456

Fig. 2. Accesso laterale standard.

RISULTATI

Nel gruppo 1 non sono state registrate complicanze perioperatorie, nel gruppo 2 è stato rilevato un caso di frattura dell'apice del grande trocantere non trattato chirurgicamente e un caso di stupor del nervo sciatico. Nel Gruppo 3 si è verificata una rottura del tendine del muscolo Tensore della Fascia Lata trattata con sutura tipo Bunnel, due casi di frattura dell'apice del Grande Trocantere non trattati chirurgicamente (Fig. 3) ed un caso di crack femorale trattato con Cerchiaggio metallico (Fig. 4). Queste complicanze descritte non hanno determinato ritardi nella riabilitazione funzionale ed esiti di qualsiasi tipo.
Il valore medio delle perdite ematiche complessive è stato di 1.644,7 ml (2.293 ml-811,5 ml) per il gruppo 1, di 1.219 ml (3.305 ml-421 ml) per il gruppo 2, 1.344 ml (3.018 ml-382 ml) per il gruppo 3 (Tab. I). Tre pazienti del Gruppo 3 hanno sviluppato un ematoma importante in prima giornata post-operatoria. Anche in questi tre casi non vi è stato ritardo nel recupero postoperatorio.



Fig. 3. Accesso laterale con mini-incisione.

Il tempo operatorio medio è stato di 77 minuti (100 max-50 min) per il gruppo 1, di 102 minuti (128 max-95 min) per il gruppo 2, 121 minuti (167 max-97 min) per il gruppo 3. Per quanto riguarda il posizionamento delle componenti protesiche, l'inclinazione media acetabolare è stata di 43,5° (max 49°-min 38°) per il gruppo 1, 47,3° (max

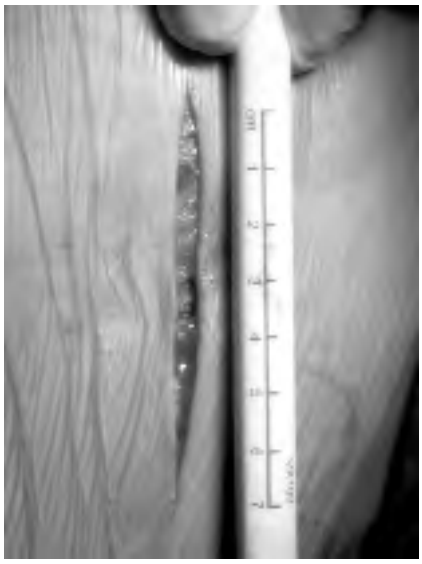

Fig. 4. Accesso anteriore mini-invasivo.

50°-min 32°) per il gruppo 2 di 48,2° (max 50°-min 31°) per il gruppo 3; tutti gli steli impiantati sono normoposizionati ad eccezione di un caso di malposizionamento in varismo di 1,5° appartenente al gruppo 2.

La lunghezza media della cicatrice chirurgica è stata di 12,5 cm (min 11,7 cm-max 13,7 cm) per il gruppo 1, di 7,1 cm (min 6 cm-max 8 cm) per il gruppo 2 e di 7,5 cm (min 6 cm-max 10 cm) per il gruppo 3. Il punteggio medio della scheda Womac eseguito a 6 settimane è stato di 27,4 ± 6,3 per il gruppo 1, di 30,5 ± 5,2 per il gruppo 2 e di 22,5 ± 3,2 per il gruppo 3. Il tempo di degenza medio è stato di 11 giorni (max 18-min 6) per il gruppo 1, di 10 giorni (max 20-min 6) per il gruppo 2 e di 8 giorni (max 18-min 7) per il gruppo 3.

L'analisi statistica dei dati non ha evidenziato differenze statisticamente significative ad eccezione delle perdite ematiche. Infatti nei pazienti del gruppo 2 e 3 è stata evidenziata una riduzione statisticamente significativa ($p < 0,05$) del sanguinamento perioperatorio nei confronti dei pazienti operati con tecnica standard.

DISCUSSIONE

Nella comunità dei chirurghi ortopedici ancora non è stata chiarita universalmente la definizione di tecnica mini-invasiva. Bisogna fare una prima distinzione fra tecniche con mini-incisione, in cui il trauma ai tessuti molli e le disinserzioni muscolari sono ridotte ma comunque presenti, e le tecniche realmente mini-invasive, in cui oltre alla riduzione della incisioni cutanea si accede all'articolazione senza alcuna disinserzione muscolare (*Muscle Splitting*).

I primi studi riportati in letteratura circa i vantaggi clinici superiori, teorizzati dalle tecniche mini-invasive nell'intervento di artroprotesi di anca, riportano delle casistiche insufficienti o non omogenee per quanto riguarda la selezione dei pazienti ed i risultati.

Beer et al. [4], Ogonda et al. [5] e Wright et al. [6] in uno studio comparativo tra pazienti operati con tecnica standard e con tecnica con mini-incisione non hanno trovato differenze statisticamente significative nella valutazione clinica e radiografica. In accordo con i risultati del nostro studio, Wentz et al. [7], Goldstein et al. [8], Chimento et al. [9] hanno evidenziato una riduzione delle perdite ematiche statisticamente significativa nei pazienti operati con tecnica chirurgica con mini-incisione. Woolson et al. [10] hanno riscontrato un maggiore numero di complicanze relative alla ferita chirurgica e al malposizionamento

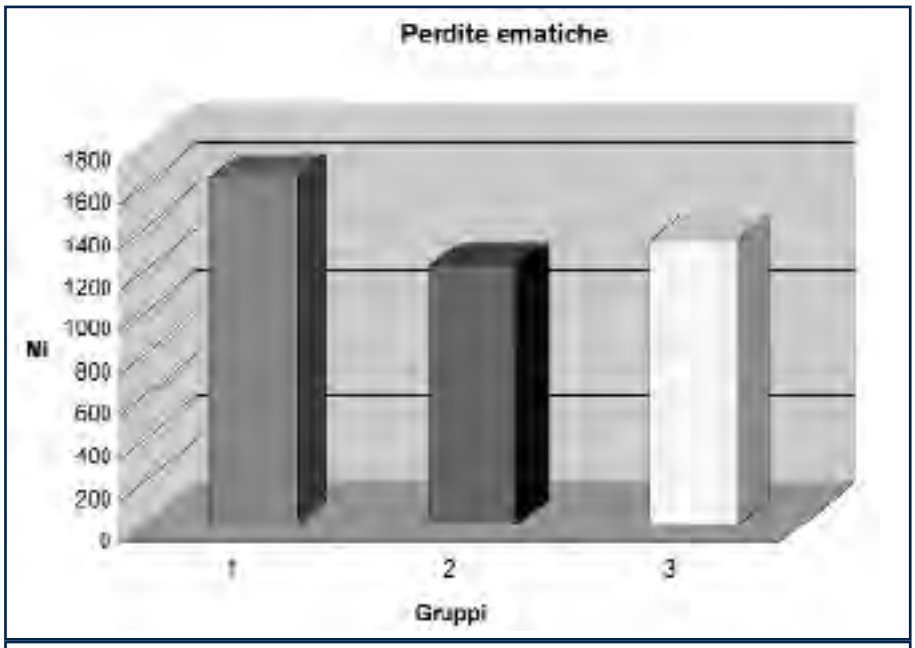

Tab. I. Calcolo perdite ematiche nei tre Gruppi.

Fig. 5. Radiografia in AP di artroprotesi anca a stelo retto eseguita con tecnica mininvasiva anteriore.

delle componenti proteiche. Noi riteniamo che la riduzione della incisione cutanea e delle perdite ematiche non compensi l'aumento del tempo chirurgico, i maggiori rischi di complicanze intra-operatorie e di malposizionamento delle componenti protesiche.

Per questo motivo i nostri studi, in accordo con altri, sono orientati verso lo sviluppo di tecniche mini-invasive in cui la riduzione dell'incisione cutanea è associata ad una reale "mininvasività" ossea e muscolare. Pipino [11] in uno studio su 353 impianti con protesi a conservazione del collo associato a tecnica mini-invasiva ha riportato ottimi risultati clinico-radiografici.

Studi relativi alla tecnica mini-invasiva con accessi chirurgici modificati e dedicati evidenziano risultati incoraggianti pur essendo privi di una valutazione oggettiva e soggettiva a lungo termine. Kennon et al. [12] hanno riportato, in uno studio retrospettivo su 2.132 pazienti consecutivi operati con accesso anteriore, una bassa percentuale di complicanze intra- ed post-operatorie, una riduzione dei tempi chirurgici e delle perdite ematiche. Altri vantaggi evidenziati dagli Autori sono stati il decubito supino del paziente che permette una protesizzazione bilaterale senza modificarne la posizione, il movimento di abduzione, necessario all'impianto dello stelo femorale, che non determina lo stiramento delle vene femorali concausa della trombosi venosa profonda, e la perfetta visualizzazione dell'acetabolo e del canale femorale. Rachbauer et al. [3] in uno studio prospettico hanno riportato i risultati di 100 pazienti consecutivi operati di artroprotesi d'anca con accesso anteriore ad un follow-up di 12 settimane, confrontandoli con un gruppo operato con tecnica standard. I risultati hanno evidenziando una riduzione delle perdite ematiche statisticamente significativa, nessuna differenza nel posizionamento delle componenti protesiche ed un aumento del tempo chirurgico.

Una delle problematiche chirurgiche relative alla tecnica mini-invasiva con accesso anteriore è la visualizzazione del canale femorale e l'impianto dello stelo protesico. Duwelius et al. [13] e Berger et al. [14] utilizzano una seconda incisione e il controllo fluoroscopico per la preparazione e l'introduzione dello stelo femorale. Rachbauer et al. [3] affermano che non è necessaria la seconda incisione, ma un'accurata disinserzione della capsula articolare dal femore e in alcuni casi una parziale disinserzione del tendine del muscolo otturatorio interno. Siguier et al. [15] in uno studio retrospettivo di 926 pazienti in soli 8 casi hanno eseguito una disinserzione del tendine del muscolo piriforme per la preparazione del canale. Bombelli et al. [16] utilizzando il letto a trazione non hanno eseguito gesti chirurgici associati per facilitare l'impianto dello stelo femorale.

Nella nostra esperienza con la tecnica mininvasiva con accesso anteriore abbiamo utilizzato diversi modelli protesici di stelo femorale; in tutti i casi di impianto di steli anatomici non è stato necessario utilizzare gesti chirurgici associati, mentre abbiamo riscontrato delle difficoltà nell'utilizzo di steli retti. La problematica chirurgica più importante è sicuramente rappresentata dalla difficoltosa preparazione ed introduzione dello stelo retto che ha determinato un allungamento dei tempi chirurgici e un aumento dei rischi intra-operatori. Nei 20 casi operati abbiamo riportato una frattura dell'apice del grande trocantere, la rottura del tendine del tensore della fascia lata e un caso di ematoma post-operatorio negli impianti con stelo anatomico. Nei casi di utilizzo di steli retti abbiamo riscontrato una frattura dell'apice del grande trocantere, un crack femorale e due casi di ematoma post-operatorio. La rottura del tendine del muscolo tensore della fascia

lata verificatosi nel primo paziente operato, è probabilmente legata alla curva di apprendimento della metodica. Le fratture del trocantere ed il crack femorale si sono verificati sempre al momento dell'introduzione della componente definitiva. Nella nostra esperienza abbiamo osservato una riduzione delle perdite ematiche statisticamente significativa dei pazienti operati con minincisione e con mininvasiva anteriore rispetto ai pazienti operati con tecnica standard. Inoltre la comparsa in 3 casi di ematomi post-operatori probabilmente dovuta ad una non corretta legatura dei vasi circonflessi in sede intra-operatoria ha sicuramente influenzato tale dato. Il tempo operatorio risulta aumentato di circa 38 minuti rispetto alla tecnica standard. Nell'analisi del dato riveste un ruolo importante la curva di apprendimento, infatti si è osservato un decremento lineare dei tempi chirurgici dal primo all'ultimo caso.
In accordo con altri Autori [3 11 17] non abbiamo trovato differenze significative nel posizionamento delle componenti protesiche. La lunghezza media della cicatrice chirurgica è stata di 7,5 (min 6 cm-max 10 cm) ed è stata eseguita in funzione della componente acetabolare pianificata in sede operatoria e successivamente impiantata (min 48-max 56).
La schede di valutazione clinica hanno evidenziato nei pazienti del Gruppo 3 un punteggio maggiore del Womac al follow-up di sei settimane rispetto ai valori ottenuti nei pazienti operati con tecnica standard e con minincisione. Di Gioia et al. [18] hanno eseguito uno studio prospettico confrontando due gruppi di pazienti operati con tecnica con mini-incisione e con tecnica standard. I risultati clinici si sono dimostrati statisticamente significativi a favore dei pazienti operati con tecnica con mini-incisione a 3 e a 6 mesi, mentre nessuna differenza è stata riscontrato a 12 mesi dall'intervento. In accordo con Di Gioia et al. [18] riteniamo che sia necessaria una valutazione clinica ad un follow-up più lungo per un'analisi più completa ed accurata.

CONCLUSIONI

La tecnica con minincisione oltre alla riduzione della incisione cutanea e delle perdite ematiche ha evidenziato un aumento del tempo chirurgico, una maggiore percentuale di complicanze intra-operatorie e di malposizionamento delle componenti protesiche.
Per questo motivo i nostri studi, in accordo con altri, sono orientati verso lo sviluppo di tecniche mini-invasive in cui la riduzione dell'incisione cutanea è associata ad una reale "mininvasività" ossea e muscolare.
La tecnica mini-invasiva con accesso anteriore ha mostrato una riduzione statisticamente significativa delle perdite ematiche rispetto alla tecnica standard, dei buoni risultati clinici nel breve periodo ed un rapido recupero funzionale. Le complicanze intra-operatorie registrate non hanno influenzato la valutazione clinica ed il posizionamento delle componenti protesiche e sono legate presumibilmente alla curva di apprendimento. La percentuale più alta di complicanze occorse nell'applicazione di steli retti ne sconsiglia l'uso almeno in una prima fase iniziale della curva di apprendimento. Anche la selezione del paziente in base al BMI, alle sue richieste funzionali e la qualità del *bone stock* riscontrato in sede intra-operatoria favorisce i buoni risultati con un più basso rischio di complicanze. Inoltre questo approccio chirurgico lascia aperta la possibilità di eventuali accessi alternativi in casi di revisione dell'impianto e il decubito supino del paziente favorisce il futuro utilizzo del navigatore.
Infatti supponiamo che l'utilizzo del navigatore associato ad una via di accesso dedicata e ad un modello protesico che permetta un risparmio del *bone stock* rappresenti la prospettiva futura dell'intervento di artroprotesi di anca.

BIBLIOGRAFIA

1. Bellamy N, Buchanan WW, Goldsmith CH, Campbell J, Stitt LW. *Validation study of WOMAC: a health status instrument for measuring clinically important patient relevant outcomes to antirheumatic drug therapy in patients with osteoarthritis of the hip or knee*. J Rheumatol 1988;15:1833-40.
2. Rosencher N, Kerkkamp HE, Macheras G, Munuera LM, Menichella G, Barton DM, et al. *OSTHEO Investigation. Orthopedic Surgery Transfusion Hemoglobin European Overview (OSTHEO) study: blood management in elective knee and hip arthroplasty in Europe*. Transfusion 2003;43:459-69.
3. Rachbauer F, Nogler M, Mayr E, Krismer M. *Minimally invasive single incision anterior approach for total hip arthroplasty – early results. Minimally Invasive total joint artrhoplasty*. Springer 2004.
4. Beer J, Petruccelli D, Zalzan P, Winemaker J. *Single incision, minimally invasive total hip arthroplasty.* J Arthroplasty 2004;19:945-50.
5. Ogonda D, Wilson R, Pooler A, Lawlor M, Humphreys P, O'Brien S. *A Minimal-Incision Technique in Total Hip Arthroplasty Does Not Improve Early Postoperative Outcomes. A Prospective, Randomized, Controlled Trial*. J Bone Joint Surg Am 2005;87:701-10.

[6] Wright J, Crockett H, Delgado S, Lyman S, Madsen M, Sculco T. *Mini-incision for total hip arthroplasty.* J Arthroplasty 2004;19:538-45.

[7] Wenz JF, Gurkan I, Jibodh SR. *Mini-incision total hip arthroplasty: a comparison assessment perioperative outcomes*. Orthopaedics 2002;25:1031.

[8] Goldstein WM, Branson JJ, Berland KA, Gordon AC. *Minimal-incision total hip arthroplasty*. J Bone Joint Surg Am 2003;85-A(Suppl 4):33-8.

[9] Chimento G, Pavone V, Sharrock N, Khan B, Cahill J, Sculco T. *Minimallyinvasive total hip arthroplasty.* J Arthroplasty 2005;20:139-44.

[10] Woolson ST, Mow CS, Syquia JF, Lannin JV, Shurman DJ. *Comparison of primary total hip replacements performed with a standard incision or mini-incision*. J Bone Joint Surg Am 2004;86-A:1353-8.

[11] Pipino F. *CFP prosthetic stem in mini-invasive total hip arthroplasty*. J Orthopaed Traumatol 2004;5:165-71.

[12] Kennon R, Keggi J, Zatorski L, Keggi K. *Anterior approach for Total Hip Arthroplasty: beyond the minimally invasive technique.* J Bone Joint Surg Am 2004;86:91-7.

[13] Duwelius PJ, Berger RA, Hartzband. *Two incision minimally invasive total hip arthroplasty:operative technique and early results from four centers.* J Bone Joint Surg Am 2003;85:2240-2.

[14] Berger RA, Duwelius PJ. *The two incision minimally invasive total hip arthroplasty: technique and results.* Orthop Clin North Am 2004;35:163-72.

[15] Siguier T, Siguier M, Brumpt B. *Miniincision Anterior approach does not increase dislocation rate.* Clin Orthopaedics Rel Res 2004;426:164-73.

[16] Bombelli M, Memmingher M. *Single-incision minimally invasive anterior approach in total hip arthroplasty: surgical technique and literature review.* J Orthopaed Traumatol 2005;6:117-25.

[17] Kennon R, Keggi J, Wetmore R, Zatorski L, Huo M, Keggi K. *Total Hip Arthroplasty trought a minimally Anterior surgical approach.* J Bone Joint Surg Am 2003;85:39-48.

[18] Di Gioia AM, Plakseychuk AY, Levison T, Jamaraz B. *Mini-incision technique for total hip arthroplasty with navigation.* J Arthroplasty 2003;18:123-8.