CASO CLINICO

L. RUZZINI
Ospedale Pediatrico Bambino Gesù Palidoro (Roma)
E-mail: laura.ruzzini@opbg.net

DESCRIZIONE CLINICA

Bambino di 7 anni si presenta in PS per trauma distorsivo caviglia.

- EO: tumefazione della caviglia, dolore alla mobilizzazione, dolore al carico.
- RX piede e caviglia: negativa per frattura.
- I visita ortopedica 3 giorni dopo: bendaggio alla colla di zinco, divieto di carico, riposo e controllo dopo 5 giorni.
- II visita ortopedica: dolore vivo alla digitopressione del malleolo mediale e del leg deltoideo, dolore alla mobilizzazione della caviglia e del piede, tumefazione. Riferita dai genitori febbre intermittente con picchi di 38,5.

DIAGNOSTICA PER IMMAGINI

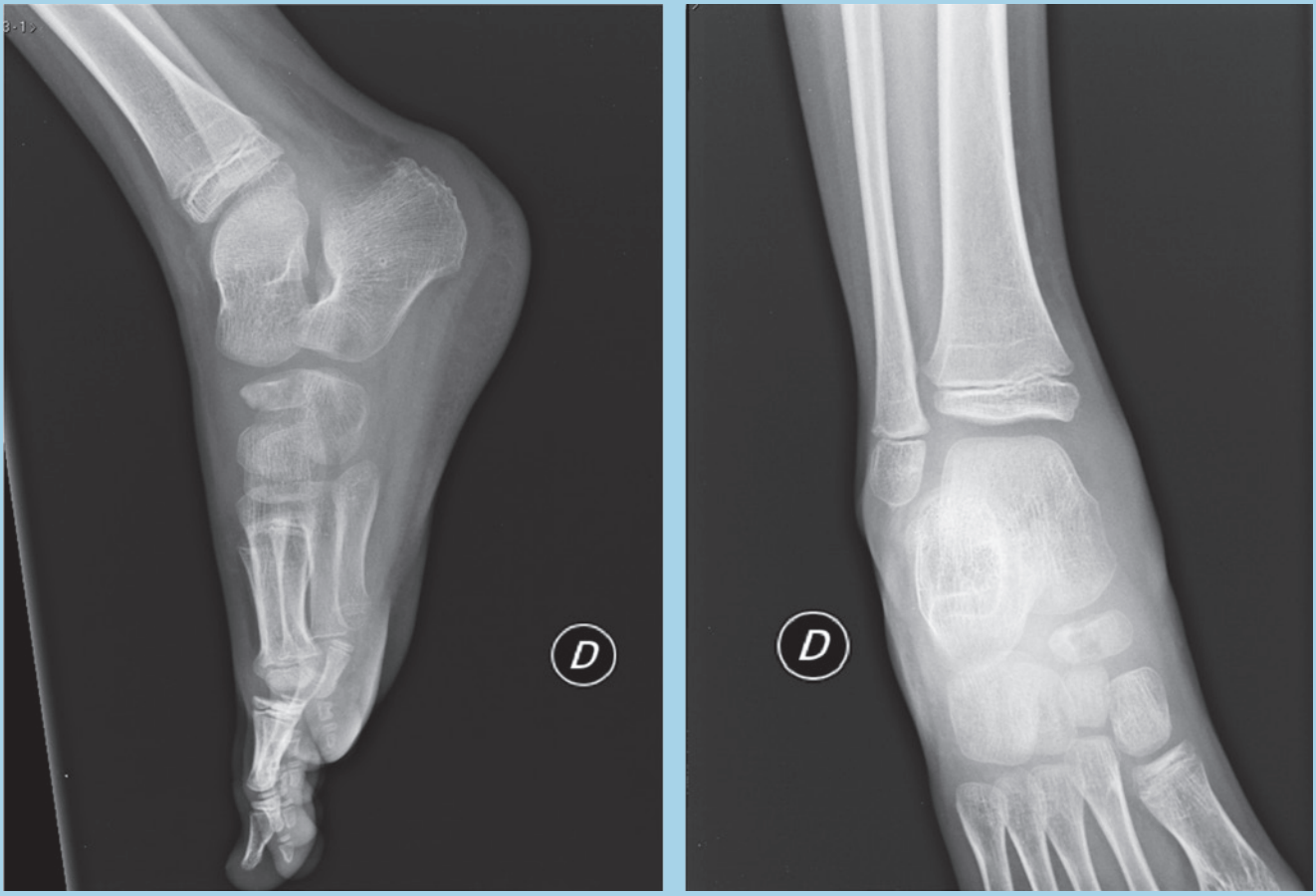

Rx eseguita alla seconda visita ortopedica.

RMN piede.

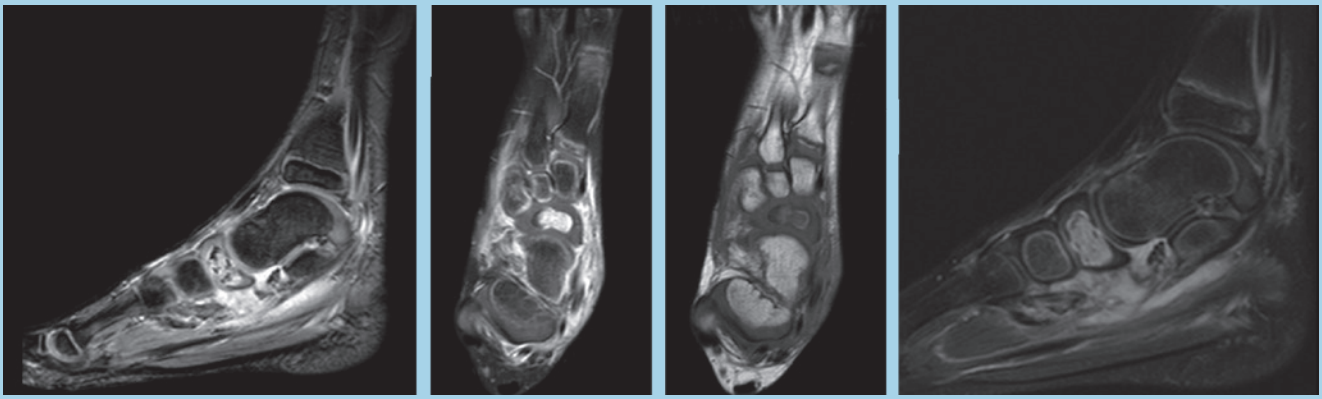

T2 SPIR con mdc. T2 SPIR.

DIAGNOSTICA DI LABORATORIO

Esami ematici.

EMOCROMO COMPLETO				
Globuli Bianchi	14.70		10^3 /uL	5.50 - 15.00
Globuli rossi	4.50		10^6 /uL	3.80 - 4.80
Emoglobina	11.8	<	g/dL	13.00 - 16.00
Ematocrito	33.6		%	33.00 - 40.00
Volume globulare medio	74.7	<	fL	75.00 - 95.00
M.C.H.	26.2		pg	25.00 - 35.00
M.C.H.C.	35.1		g/dL	31.00 - 36.00
R.D.W.	13.1			
H.D.W.	3.20			
Piastrine	744	>	10^3 /uL	150 - 450
M.P.V.	7.1		fL	6.00 - 12.00
Neutrofili %	72.4	>	%	30.00 - 55.00
Linfociti %	20.6	<	%	40.00 - 57.00
Monociti %	4.6		%	3.40 - 11.00
Eosinofili %	1.1		%	0.00 - 7.00
Basofili %	0.3		%	0.00 - 1.50
LUC %	1.0		%	0.00 - 8.00
Neutrofili #	10.64	>	10^3 /uL	1.65 - 8.25
Linfociti #	3.03		10^3 /uL	2.20 - 8.55
Monociti #	0.68		10^3 /uL	0.19 - 1.65
Eosinofili #	0.16		10^3 /uL	0.00 - 1.05
Basofili #	0.04		10^3 /uL	0.00 - 0.22
LUC	0.15		10^3 /uL	0.00 - 1.20
NRBC-Eritroblasti	0		10^3 /uL	0.00 - 0.00

CHIMICA CLINICA				
Glucosio	99		mg/dl	60 - 110
Azoto Ureico	12		mg/dl	5 - 18
Creatinina	0.33		mg/dl	0.20 - 0.90
Albumina	4.4		g/dL	3.5 - 5.5
Acido Urico	2.2	<	mg/dl	3.4 - 7.0
Proteina C reattiva	15.78	>	mg/dl	0.00 - 0.50
ALT / GPT - Transaminasi	13		UI/L	5 - 40
AST / GOT - Transaminasi	17		UI/L	5 - 40
Sodio	138		mEq/L	136 - 145
Potassio	4.7		mEq/L	3.50 - 5.10
Cloro	99		mmol/L	98 - 107

IPOTESI DIAGNOSTICHE

1 Frattura dello scafoide tarsale

2 Osteomielite acuta dello scafoide tarsale

3 Sarcoma di Ewing dello scafoide tarsale

4 Osteosarcoma della scafoide tarsale

SOLUZIONE
Osteomielite acuta dello scafoide tarsale: il bambino è stato operato e trattato con terapia antibiotica sistemica e poi orale.