Un caso di disfagia in Malattia di Forestier a localizzazione cervicale

A dysphagic symptomatology in cervical spine Forestier disease

M. Cassini
S. Bolongaro
D. Pasquetto
P. Bartolozzi

RIASSUNTO

Viene descritto un caso di disfagia in malattia di Forestier a localizzazione cervicale. Vengono brevemente analizzati l'epidemiologia, l'eziologia, l'aspetto clinico ed anatomo-patologico nonché le possibili complicanze ed il trattamento di tale quadro morboso.
Nel caso trattato si è riscontrata la completa risoluzione dei sintomi con la semplice rimozione delle ossificazioni senza necessità di stabilizzazione associata.

Parole chiave: M. di Forestier, rachide cervicale, disfagia

SUMMARY

A dysphagia case for a Forestier disease is presented.
Epidemiology, etiology, the clinical and pathological presentation, the possible complications and the treatment of this disease have been briefly lined out.
Heterotopic bone remova with no surgical stabilisation is effective for the resolution of the problem.

Key words: Forestier disease, cervical spine, dysphagia.

Istituto di Clinica Ortopedica e Traumatologica, Università di Verona

Indirizzo per la corrispondenza:
Dott. Marco Cassini, Clinica Ortopedica e Traumatologica, Policlinico G.B. Rossi, P.le Ludovico Scuro, 37100 Verona.
Tel.: 045-8074471/4569
Fax: 045-8203223.

Ricevuto il 3 aprile 2002
Accettato il 21 maggio 2002

INTRODUZIONE

La malattia di Forestier o iperostosi scheletrica idiopatica diffusa (DISH) è un quadro clinico caratterizzato dalla formazione estesa di osteofiti a livello spinale con ossificazioni endocondrali dei muscoli e dei legamenti paravertebrali. Altri sinonimi meno frequenti per tale patologia includono: polientesopatia iperosostante metabolica (PID), iperostosi vertebrale anchilotica senile e spondilite iperososostosica. Essa fu originariamente descritta da Forestier e Rotes-Querol [1] nel 1950 come una calcificazione dei legamenti anterolaterali paravertebrali. Successivamente Resnick [2] la chiamò "DISH" (*Diffuse Idiopathic Skeletal Hyperostosis*) e la descrisse come una entesopatia a sede spinale e periferica. Egli stesso stabilì con Niwayama [3] i criteri di diagnosi:

1. presenza di calcificazione a livello del legamento longitudinale anteriore di almeno quattro vertebre contigue;
2. assenza di alterazioni degenerative a carico dei dischi interessati;
3. assenza di anchilosi articolari e di fenomeni artrosici alle sacro-iliache.

Per quanto concerne il quadro clinico, esso frequentemente non corrisponde al qua-

dro radiologico. La maggioranza dei pazienti è asintomatica o con una più o meno lieve limitazione nei movimenti della colonna, occasionale disfagia e un non specifico dolore.
Le complicazioni di più frequente riscontro sono di tipo respiratorio come la comparsa di raucedine e di stridore [4], fino al possibile sviluppo di severa dispnea, con possibile quadro di edema laringeo che può richiedere tracheotomia d'urgenza [5]. Sono altresì riportati lo sviluppo di polmoniti ostruttive croniche [6] e la difficoltà a intubare i pazienti [7].
La comparsa di disfagia è frequentemente segnalata [8-11] con un quadro clinico variabile in gravità.
Meno frequenti sono invece i casi di compressione spinale [12] in relazione al fatto che questi fenomeni sono più spesso associati alla ossificazione del legamento longitudinale posteriore [13].

CASO CLINICO

Paziente di sesso femminile di 65 anni che da circa 5 anni lamentava una disfagia ingravescente negli ultimi mesi; per tale motivo si sottoponeva a varie visite specialistiche. Giunta alla nostra osservazione gli esami strumentali (Rx e TC) permettevano di fare diagnosi di malattia di Forestier. Al controllo clinico si presentava in buone condizioni generali, non riferiva dolore, non vi erano limitazioni nei movimenti del capo. Il sintomo più importante era rappresentato da una disfagia, negli ultimi tempi associata a comparsa anche di lieve e saltuaria dispnea. Il quadro radiografico evidenziava una calcificazione diffusa tra C2 e C6 a sede anteriore dei corpi vertebrali. Una indagine RM mostrava come la calcificazione presente a livello del legamento longitudinale anteriore fosse responsabile dello spostamento di esofago e laringe verso il lato destro. Un radiogramma convenzionale dell'esofago con contrasto evidenziava impronte multiple da compressione estrinseca – becchi osteofitosici –.
Si procedeva quindi a intervento chirurgico, attraverso la via presternocleidomastoidea, con la asportazione della iperostosi. Il legamento longitudinale anteriore appariva fortemente ispessito. Sul campo operatorio si decideva di evitare una stabilizzazione con placca data la presenza di ponti ossei al di sopra dei dischi, che garantivano una assenza di motilità segmentaria.

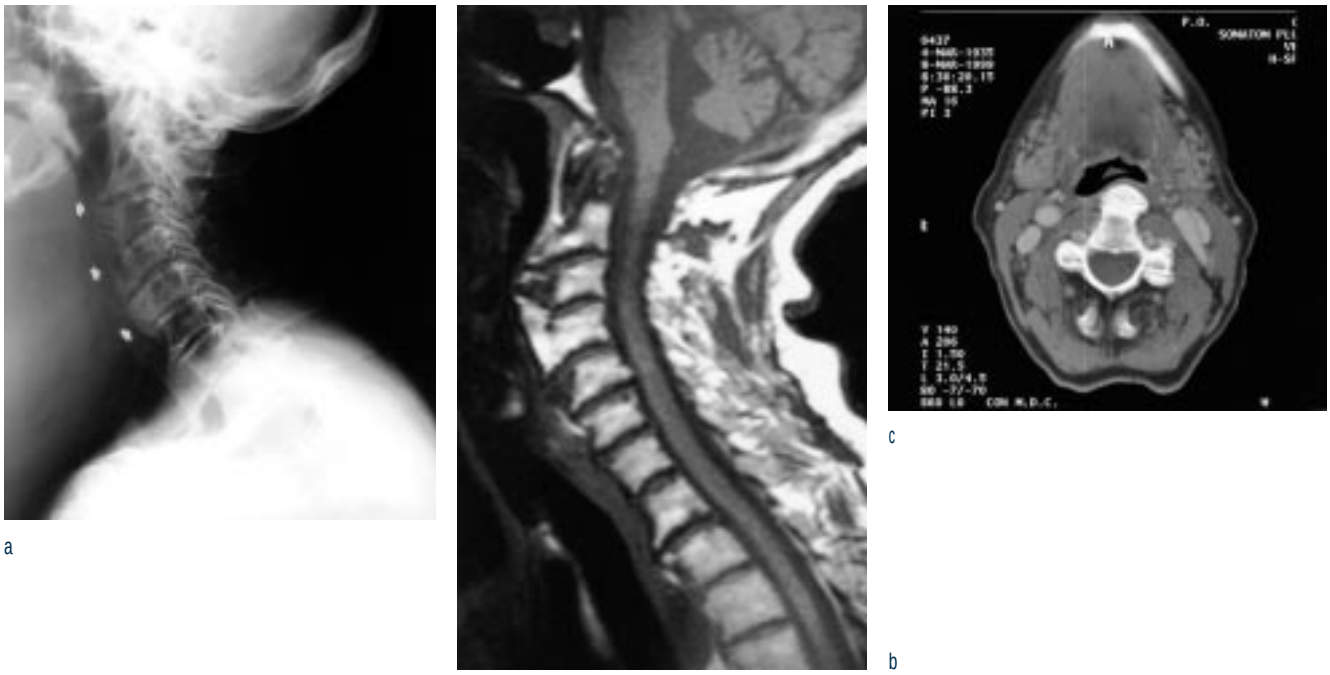

Fig. 1. a. RX convenzionale del rachide cervicale: si evidenzia l'iperostosi del legamento longitudinale anteriore che coinvolge le vertebre cervicali da C2 a C6 (frecce).
b. RM in scansione sagittale: si apprezza la compressione delle strutture anteriori con dislocazione dell'asse aereo da parte della iperostosi particolarmente evidente a livello di C2-C3-C4.
c. Scansione TC: si conferma la compressione delle strutture anteriori con spostamento verso destra dell'asse aereo da parte della iperostosi.

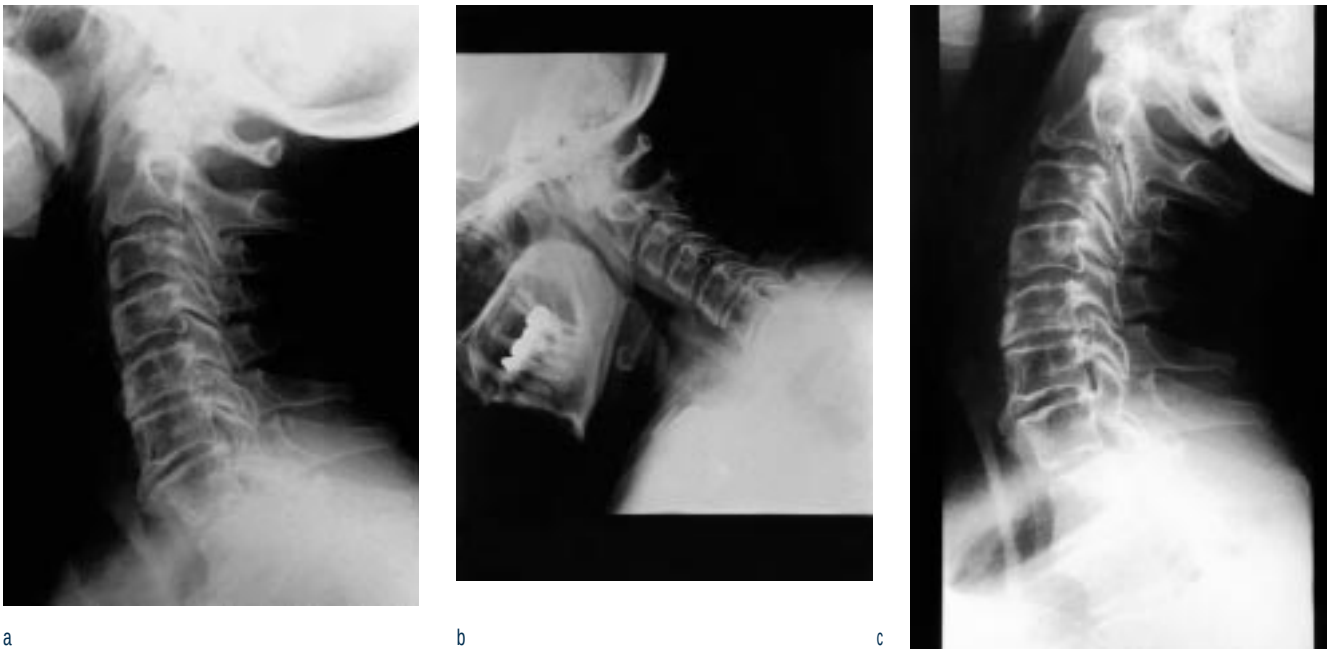

Fig. 2. Rx convenzionale nel controllo a 4 mesi dall'intervento: si evidenzia la asportazione dell'iperostosi (a), senza compromissione della stabilità del rachide cervicale nei radiogrammi dinamici in flessione (b) e in estensione (c).

Nell'immediato postoperatorio la paziente sviluppava un edema delle strutture prevertebrali con lieve dispnea controllato e risolto rapidamente con l'ausilio di steroidi. Veniva attuata immobilizzazione con collare di Philadelphia per 2 mesi.
Il controllo radiografico postoperatorio mostrava la asportazione della calcificazione. La paziente riferiva immediata scomparsa della disfagia, anche se persisteva un becco osteofitosico tra C6-C7.

DISCUSSIONE

La iperostosi idiopatica diffusa è una patologia la cui frequenza in letteratura è riportata dal 6-12% [14] fino al 28% [15] delle autopsie. È più comune negli uomini (65%) e l'incidenza aumenta con l'età (88% con più di 50 anni) [16].
La eziologia è ignota, ma precedenti lavori suggeriscono una associazione con obesità, iperlipidemia, diabete mellito, ipertensione [17], aumento della densità ossea [18] e della leptina [19], una proteina coinvolta nel mantenimento del peso corporeo.
Da un punto di vista anatomo patologico si evidenzia una ossificazione a livello spinale, dovuta al coinvolgimento soprattutto del legamento longitudinale anteriore (LLA), che realizza la classica colata ossea elemento diagnostico radiologico della malattia [20]. I ponti ossei sono costituiti da osso lamellare neoformato che si continua con le fibre del LLA che risultano a volte completamente inglobate. Vi è disaccordo riguardo la sede e la modalità di esordio dell'ossificazione stessa. Per alcuni l'ossificazione inizia in prossimità dell'inserzione del LLA a livello dei corpi vertebrali con comparsa di una placca ossea che si estende successivamente lungo le fibre ma restando, all'esordio, ben distinta dal sottostante osso corticale. Per altri l'ossificazione esordisce a livello delle fibre corte del ALL sul bordo esterno del piatto vertebrale e delle fibre esterne dell'*anulus fibrosus*. Classicamente il disco intervertebrale è risparmiato dall'entesopatia. Nelle fasi tardive l'ossificazione si estende da un corpo vertebrale all'altro senza poter essere distinta dal sottostante osso corticale [21].
La ossificazione del legamento longitudinale posteriore e del *legamentum flavum* da luogo a entità nosologiche distinte (OPLL, *ossification of posterior longitudinal ligament* e OLF, *ossification of ligamentum flavum*), anche se possono coesistere [19].
A livello extraspinale l'entesopatia può comportare clas-

sicamente calcificazioni delle inserzioni tendinee (come il tendine di Achille e il capo lungo del bicipite), o di legamenti articolari (come al ginocchio i crociati, al bacino l'ileotrasverso e l'ileolombare) o più semplicemente ossificazioni eterotopiche secondarie a interventi chirurgici [22].

TRATTAMENTO

Il trattamento dipende dal quadro clinico piuttosto che da quello radiologico: dalla semplice osservazione nel tempo dei pazienti asintomatici, al trattamento con farmaci anti-infiammatori con dieta opportuna per le forme più lievi di disfagia, fino al trattamento chirurgico nel caso di comparsa di complicanze.
Nei casi più gravi, come quello giunto alla nostra osservazione, il trattamento chirurgico è improcrastinabile.
L'approccio può essere anterolaterale, come nel nostro caso, rispettante il fascio neurovascolare, ma con maggior rischio di un danno al nervo ricorrente. Per evitare tale complicanza noi preferiamo l'accesso dal lato sinistro, per la maggior lunghezza del nervo laringeo ricorrente rispetto al controlaterale, limitando così al massimo lo sviluppo di complicanze iatrogene.
L'approccio posterolaterale offre una maggiore esposizione dello spazio prevertebrale, ma richiedendo una maggiore retrazione del fascio, aumenta il rischio neurovascolare [23]. Per questo motivo non è da noi utilizzato nell'esposizione anteriore del rachide.
L'approccio transfaringeo, infine, è riservato alla esposizione del solo tratto C2-C4 [8].
La completa asportazione della ossificazione, necessaria in caso di decompressione delle strutture neurali, non è obbligatoria in caso di disfagia, come è riferito da Uppal et al. e anche osservato da noi: la paziente pur avendo una residua osteofitosi C6-C7 ha avuto immediato beneficio dall'intervento chirurgico.
Il postoperatorio prevede la somministrazione di indometacina per la prevenzione delle ossificazioni [12] e il follow-up del paziente a distanza, dal momento che le recidive sono sempre possibili [24].

CONCLUSIONI

L'iperostosi cervicale nella malattia di Forestier rappresenta una localizzazione relativamente frequente. La complicanza con compressione dell'esofago e conseguente disfagia è invece una evenienza sporadica. Nel caso giunto alla nostra osservazione la disfagia rappresentava il sintomo più eclatante.
In questi casi l'unica possibilità terapeutica è rappresentata dalla ablazione della iperostosi con conseguente decompressione delle strutture anteriori.

BIBLIOGRAFIA

1. Forestier J, Rotes-Querol J. *Senile ankylosis hyperstosis of the spine.* Ann Rheum Dis 1950;9:321-30.
2. Resnick D, Shaul SR, Robins JM. *Diffuse idiopathic skeletal hyperostosis: Forestier's disease with extra-spinal manifestations.* Radiology 1975;115:513-24.
3. Resnick D, Niwayama G. *Radiographic and pathologic features of spinal involvement in diffuse idiopathic skeletal hyperostosis (DISH).* Radiology 1976;119:559-68.
4. Papakostas K, Thakar A, Nandapalan V, O'Sullivan G. *An unusual case of stridor due to osteophytes of the cervical spine (Forestier's disease).* J Laryngol Otol 1999;113:65-7.
5. Marks B, Schober E, Swoboda H. *Diffuse idiopathic skeletal hyperostosis causing obstructing laryngeal edema.* Eur Arch Otorhinolaryngol 1998;255:256-8.
6. Leon JA, Calamia KT, Laventhal JP. *Chronic obstructive pneumonia caused by a vertebral body osteophyte.* Mayo Clin Proc 2000;75:185-8.
7. Macg Palmer JH, Ball DR. *Awake tracheal intubation with the intubing laryngeal mask in a patient with diffuse idiopathic skeletal hyperostosis.* Anaesthesia 2000;55:70-8.
8. Uppal S, Wheatley AH. *Transfaryngeal approach for the treatment of dysfagia due to Forestier's disease.* J Laryngol Otol 1999;113:366-8.
9. Ebo D, Goethals L, Bracke P, Mercelis R, De Clerck LS. *Dyphagia in a patient with a patient with giant osteophytes: case presentation and review of the literature.* Clin Rheumatol 2000;19:70-2.
10. Rivierez M. *Forestier disease disclosed by dysphagia. A propos of a case.* Neurochirurgie 1997;43:169-72.
11. Laus M, Malaguti MC, Alfonso C, Ferrari D, Zappoli FA, Giunti A. *Dysphagia due to cervical osteophitosis.* Chir Organi Mov 1995;LXXX:265-73.
12. Johnson KE, Petersson H, Wollheim FA. *Diffuse idiopathic skeletal hyperostosis (DISH) causing spinal stenosis and sudden paraplegia.* J Rheumatol 1983;10:784-90.
13. Ehara S, Shimamura T, Nakamura R, Yamazaki K. *Paravertebral ligamentous ossification: DISH, OPLL and OLF.* Eur J Radiol 1998;27:196-205.
14. Utsinger PD, Resnick D, Shapiro R. *Diffuse skeletal abnormalities in Forestier disease.* Arch Intern Med 1976;136:763-9.
15. Boachie-Adjei O, Bullough PG. *Incidence of ankylosing hyperostosis of the spine (Forestier's disease) at autopsy.* Spine 1987;12:739-43.

[16] Forestier J, Lagier R. *Ankylosis hyperostosis of the spine.* Clin Orthop 1971;74:65-83.

[17] El Miedany YM, Wassif G, El Baddini M. *Diffuse idiopathic skeletal hyperostosis (DISH): is it of a vasular aetiology.* Clin Exp Rheumatol 2000;18:193-200.

[18] Di Franco M, Mauceri MT, Sili-Scavalli A, Iagnocco A, Ciocci A. *Study of peripheral bone minaral density in patients with diffuse idiopathic skeletal hyperostosis.* Clin Rheumatol 2000;19:188-92.

[19] Shirakura Y, Sugiyama T, Tanaka H, Taguschi T, Shinya K. *Hyperleptinnemia in female patients with ossification of spinal ligaments.* Biochem Biophys Res Commun 2000;267:752-5.

[20] Arlet J, Laroche M, Mazieres B. *Histopathologie des enthesopathies dans la maladie hyperostosique.* In: Simon L, Herisson C, Rodineau J, eds. *Pathologie des insertions et enthesophaties.* Paris: Masson 1991:75-84.

[21] Morlock G. *Hyperostose vertebrale ankylosante (maladie de Forestier et Rotès Querol).* Editions Techniques. Encycl Med Chir (Paris France) Appareil locomoteur 1993;15-861-A-10:7.

[22] Cammisa M, De Serio A, Guglielmini G. *Diffuse idiopathic skeletal hyperostosis.* Eur J Radiol 1998;27:S7-S1.

[23] Carrau RL, Cintron FR, Astor F. *Transcervical approaches to the prevertebral space.* Arch Otolaryngol Head Neck Surg 1990;116:1071-3.

[24] Suzuki K, Ishida Y, Ohmoro K. *Long term follow-up of diffuse idiopathic skeletal hyperosthosis in the cervical spine. Analysis of progression of ossification.* Neuroradiology 1991;33:427-31.