



## CASO CLINICO

Maria Silvia Spinelli (foto)  
Fabrizio Forconi

Ospedale Fatebenefratelli "San Giovanni Calibita" Isola Tiberina, Roma  
E-mail: msilviaspinelli@yahoo.it

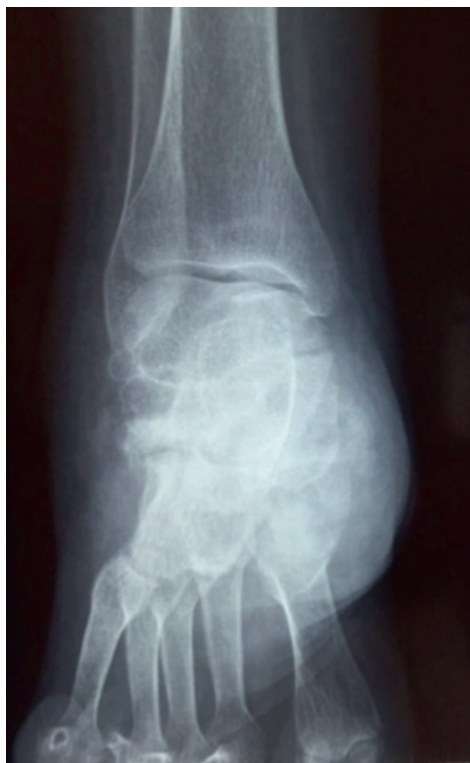### DESCRIZIONE CLINICA

Donna di 55 anni, casalinga, giunta in ambulatorio per dolore a livello del profilo mediale del mesopiede destro, in assenza di trauma, costante da circa 8 anni, accentuato dalla deambulazione ed esacerbatosi negli ultimi 2 anni. La paziente lamentava grave limitazione alla deambulazione senza ausili.

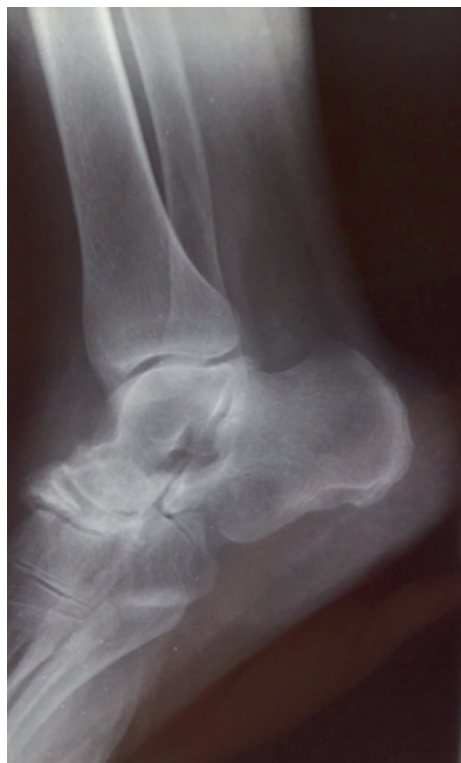EO: Dolorabilità alla digitopressione a livello dello scafoide e del seno tarsale. Sotto carico atteggiamento del piede in varo-pronato. Dolorabilità alla prono-supinazione passiva. Non sono presenti tumefazioni importanti localizzate.

### DIAGNOSTICA PER IMMAGINI

RX



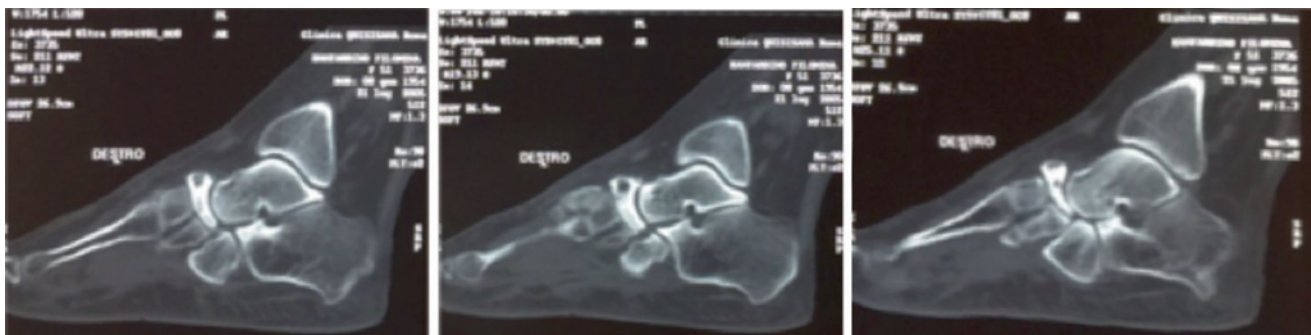Rx AP



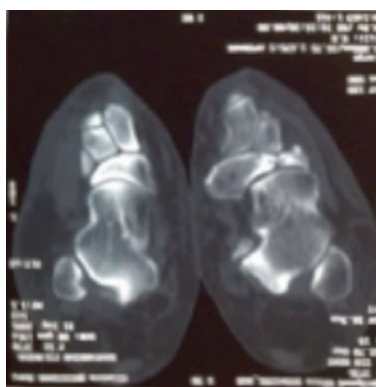
Rx laterale

DIAGNOSTICA PER IMMAGINI

TAC

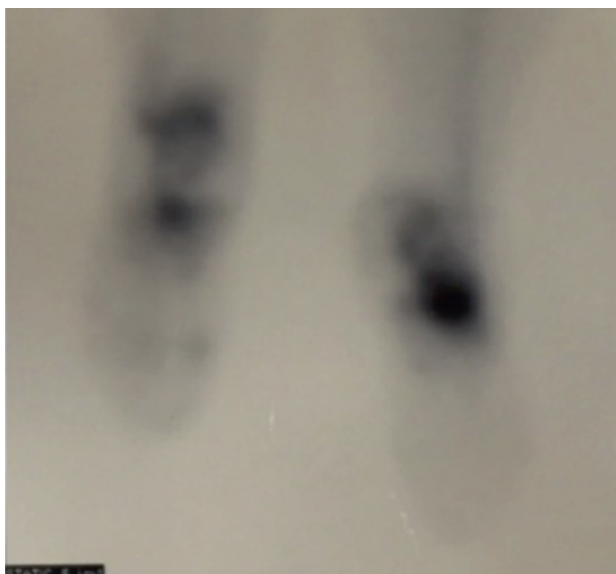


TAC piano sagittale



TAC piano assiale

Scintigrafia ossea trifasica



**IPOTESI DIAGNOSTICHE**

1. Esito frattura dello scafoide
2. Alterazione congenita dello scafoide tarsale
3. Esiti osteomielite scafoide tarsale
4. Tumore
5. Sindrome di Müller-Weiss

Sindrome di Müller-Weiss  
SOLUZIONE