Sintesi con chiodi endomidollari stellati delle fratture e pseudoartrosi di radio e ulna

Intramedullary nailing of forearm fractures and nonunions with star-shaped rods

G. Zatti
C. Picenni
M. De Pietri
P. Cherubino

RIASSUNTO

Background. Nelle fratture di avambraccio il trattamento mediante placche e viti costituisce il *gold standard*. La sintesi endomidollare non rappresenta ancora un trattamento di scelta come nell'arto inferiore.
Obiettivi. Gli Autori presentano uno studio su 10 pazienti, trattati per fratture di avambraccio e pseudoartrosi mediante inchiodamento endomidollare, al fine di valutare la qualità della riduzione e della sintesi, i risultati funzionali, i tempi di consolidazione e le complicanze.
Metodi. È stato condotto uno studio retrospettivo su 10 adulti, 7 con fratture di avambraccio e 3 con pseudoartrosi. L'età media era di 47,3 anni. Abbiamo utilizzato un chiodo a profilo anatomico e a sezione stellata. I risultati sono stati analizzati secondo i criteri di Anderson.
Risultati. In 9 pazienti è stata raggiunta la consolidazione. In 7 pazienti il risultato finale era soddisfacente. In 1 caso la prono-supinazione era limitata a causa di una parziale sinostosi radio-ulnare, e in 1 è stata osservata una paralisi degli estensori della mano dovuta ad una lesione traumatica prossimale del nervo radiale. In 3 pazienti abbiamo osservato un deficit dell'estensione dell'articolazione interfalangea del pollice. Non si sono verificate scomposizioni secondarie.
Conclusioni. I risultati appaiono, nonostante l'esiguo numero di casi trattati, paragonabili al trattamento mediante placche e viti.

Parole chiave: fratture di avambraccio, inchiodamento endomidollare

Istituto di Clinica Ortopedica e Traumatologica "M. Boni", Università dell'Insubria, Ospedale di Circolo, Varese
Indirizzo per la corrispondenza: Dott. Giovanni Zatti, Istituto di Clinica Ortopedica e Traumatologica "M Boni", Università dell'Insubria, via Borri 57, 21100 Varese.
Tel. 0332 278824
Fax 0332 278825

Ricevuto l'8 febbraio 2001
Accettato il 25 settembre 2001

SUMMARY

Background. In forearm fractures the treatment with plates and screws is the gold standard. Intramedullary nailing is still far to be the first choice as in the lower limb.
Objectives. The Authors report a study from a series of 10 adults treated by ostheosynthesis with intramedullary nailing for forearm fractures and nonunions in order to test the quality of reductions and ostheosynthesis, functional results, time of union and complications.
Methods. A retrospective analysis of 10 adults, 7 with forearm fractures and 3 with nonunions was performed. The average age was 47.3. We used an anatomically shaped and star cross shaped nail. All results was evaluated according to the Anderson's criteria.
Results. Union was achieved in 9 patients. 7 patients had satisfing results, in 1 case there was a reduction of prono-supination due to a partial radio-ulnar synosthosis,

and in 1 we saw a paralysis of the extensors of the hand due to a high traumatic radial nerve lesion. In 3 patients was observed a lack of extension of the interphalangeal joint of the thumb. There were no secondary displacement of fragments.
Conclusions. Despite the few number of patients, the results seem to be comparable to those of plates and screws.

Key words: forearm fractures, intramedullary nailing

INTRODUZIONE

L'inchiodamento endomidollare è diventato il trattamento di scelta per le fratture meta-diafisarie delle ossa lunghe dell'arto inferiore [1 2]. Per quanto riguarda l'arto superiore, le fratture omerali vengono trattate mediante inchiodamento endomidollare con alcune selezionate indicazioni [3 4]. A livello dell'avambraccio l'osteosintesi endomidollare appare poco diffusa. Abbiamo condotto una revisione della nostra casistica riguardante il trattamento delle fratture d'avambraccio con inchiodamento endomidollare allo scopo di analizzare la qualità della riduzione e della sintesi, e di valutare i risultati funzionali, i tempi di consolidazione, le complicanze come lesioni neuro-vascolari, infezioni, calcificazioni peri-articolari. I chiodi utilizzati sono stati di tipo True-Flex (*Torsional Resistant Upper Extremity/Flexible di Polytech®*).

MATERIALI E METODI

Tra il 1997 e il 1999, presso la Clinica di Ortopedia e Traumatologia "M. Boni" dell'Università dell'Insubria, sono stati trattati mediante inchiodamento endomidollare con chiodi stellati 10 pazienti. Il chiodo True-Flex è prodotto in due forme: retta per l'ulna e curva per il radio. La sezione trasversale del chiodo è a forma stellato a cinque punte; le cinque creste longitudinali, piuttosto taglienti, si infiggono nella spongiosa assicurando stabilità torsionale. L'utilizzo dei chiodi True-Flex viene raccomandato nelle fratture trasverse, oblique, spiroidi, pluriframmentarie e bifocali, situate distalmente rispetto ad una linea trasversale passante per la tuberosità bicipitale del radio e distanti 5 cm dalla superficie articolare distale per il radio e 3 cm dalla superficie articolare distale per l'ulna. In 4 casi è stato praticato un inchiodamento sia di radio che di ulna per la stabilizzazione di una frattura biossea diafisaria scomposta di avambraccio, in 2 è stato impiantato un singolo chiodo per una frattura isolata scomposta della diafisi ulnare, in 1 si è proceduto ad un trattamento misto con il posizionamento di un chiodo all'ulna e di una placca al radio per una frattura biossea diafisaria scomposta di avambraccio. Nei restanti 3 pazienti, infine, la sintesi mediante chiodi endomidollari è stata utilizzata in pseudoartrosi conseguenti a frattura diafisaria d'ulna. Indicazione all'utilizzo del chiodo piuttosto che delle placche è stata quella di un trauma ad alta energia con importante tumefazione dell'avambraccio. L'utilizzo di placche in questi casi può esporre a problemi, particolarmente per quanto riguarda la copertura cutanea e l'insorgenza di sindrome compartimentale.
L'età media al tempo del trauma era di 47,3 anni (range 26-78), in 5 casi si trattava di maschi e in 5 di femmine. Il lato sinistro era interessato in 8 casi e il destro in 2. In 6 casi vi erano fratture associate.
Due pazienti presentavano complicanze. Nel primo si era verificata una lesione completa alta del n. radiale, conseguente ad una frattura diafisaria d'omero associata. Il secondo presentava un'esposizione classificabile come tipo I sec. Gustilo [5].
La tecnica utilizzata prevede, nel caso delle fratture, una fase di riduzione chiusa con trazione lungo l'asse longitudinale dell'avambraccio e controtrazione applicata al terzo distale del braccio con gomito flesso a 90°. Si procede, quindi, alla correzione delle deformità rotazionali con movimenti in prono-supinazione e manipolazione dei frammenti. Successivamente si esegue la stabilizzazione della frattura con l'impianto dei chiodi endomidollari. Nelle fratture biossee si posiziona solitamente prima il chiodo ulnare, in quanto la frattura ulnare è generalmente meno scomposta. Negli interventi su pseudoartrosi si rimuovono "in primis" i mezzi di sintesi eventualmente presenti seguendo le vie chirurgiche preesistenti, si controlla la corretta riduzione dei frammenti e si infiggono i chiodi secondo le procedure standard. L'impianto del chiodo avviene a gomito flesso a 90° e in posizione di supinazione. Il chiodo ulnare viene posizionato attraverso una breccia chirurgica di cm 2,5 sovrastante l'apice dell'olecrano, che viene perforato con un apposito strumento. Il chiodo è disponibile in 2 diametri (3,2 e 4 mm), in due morfologie (ulnare e radiale) ed in varie lunghezze (21-27 cm per i chiodi ulnari con diametro 3,2 mm; 21-29 cm per i chiodi ulnari con diametro 4 mm; 19-25 cm per

i chiodi radiali) con incrementi di 2 cm. Nei chiodi da 4 mm è possibile introdurre un filo guida che permette anche di misurare la lunghezza del chiodo. Il chiodo viene quindi inserito, sotto controllo ampliscopico, fino alla giunzione con il manipolo introduttore, passando per il focolaio di frattura e lasciando sporgere dalla ferita la parte filettata prossimale del chiodo (circa 1 cm). Su questa si avvita un cappuccio dotato di una spira autofilettante esterna, che permette di affossarlo di un ulteriore centimetro nella spongiosa olecranica. L'avvitamento di questo cappuccio previene l'avanzamento del chiodo nel canale endomidollare e l'eventuale fuoriuscita. Il chiodo radiale viene introdotto attraverso un'incisione longitudinale di cm 2,5 sovrastante il 4° canale del legamento dorsale del polso. Giunti sul legamento, questo viene parzialmente sezionato e vengono divaricati ulnarmente i tendini del m. estensore comune delle dita, per esporre il piano osseo. Si identifica il punto di accesso al canale endomidollare, 5 mm prossimalmente all'articolazione radio-carpale, tra il tubercolo di Lister e il tendine del m. estensore lungo del I dito, che circonda il tubercolo e che deve essere protetto durante tutta la manovra. Si crea con l'apposito strumento un foro di ingresso e si impianta il chiodo radiale in modo tale che la sua concavità giaccia sul piano coronale dell'avambraccio e sia rivolta verso l'ulna. Il chiodo viene, infine, fissato con il cappuccio a vite sulla faccia dorsale della metafisi radiale. In un caso, a livello radiale, è stato necessario praticare una mini-esposizione del focolaio di frattura per permetterne la riduzione, il passaggio del filo guida e, successivamente, del chiodo. Nel periodo post-operatorio, i pazienti sono stati immobilizzati in apparecchio gessato brachio-metacarpale a gomito flesso a 90° e, successivamente, antibrachio-metacarpale per un periodo medio di 66,6 giorni (range 30-100). Tutti i pazienti sono stati rivisti con un follow-up medio di 16,5 mesi (range 12-28) e sono stati sottoposti ad un esame clinico e ad una valutazione radiografica nelle 2 proiezioni standard ortogonali. Sono state, inoltre, riesaminate le radiografie pre- e post-operatorie. I risultati sono stati valutati secondo i criteri di Anderson [6 7].

RISULTATI

In base ai criteri di Anderson [6 7] sono stati ottenuti: 6 risultati eccellenti, 1 sufficiente, 2 insufficienti ed 1 fallimento (PSA di ulna), per un totale di 7 risultati soddisfacenti (70%) e 3 insoddisfacenti (30%) (Tab. I). La consolidazione della frattura si è verificata in 9 pazienti con un tempo medio di 90 giorni per il radio e di 100 giorni per l'ulna (Figg. 1, 2, 3); in 1 caso di pseudoartrosi non vi è stata consolidazione e il paziente è stato sottoposto ad un ulteriore intervento di sintesi con placca e viti con innesto osseo autologo a ponte. Dal punto di vista funzionale, in 7 pazienti non si sono evidenziate limitazioni della flesso-estensione di gomito, in 3 casi vi era un deficit di estensione compresa tra 5° e 15° che, però, non limitava lo svolgimento delle normali attività quotidiane. Solo in 1 caso si è verificata una limitazione della prono-supinazione (caso 8: pronazione: 15°; supinazione: 30°). Un paziente presentava un deficit completo dell'estensione attiva del polso e delle MF legato ad una lesione completa del n. radiale conseguente ad una frattura associata della diafisi omerale omolaterale. In 3 pazienti è stato apprezzato un deficit parziale dell'estensione dell'IF del 1° dito e in 2 pazienti una lieve rigidità di spalla. Al controllo radiografico è stata notata in 2 pazienti la presenza di calcificazioni della membrana interossea, condizionante in 1 di questi una parziale sinostosi radio-ulnare con limitazione della prono-supinazione. Non sono state rilevate lesioni vascolo-nervose post-operatorie o infezioni.

DISCUSSIONE

Le fratture d'avambraccio sono un capitolo complesso della traumatologia. Accorciamenti, angolazioni e vizi di rotazione dei frammenti, dovuti anche all'azione dei muscoli supinatori e pronatori, sono frequenti e causano problemi nell'ottenimento di una riduzione anatomica, condizione necessaria per la guarigione della frattura e per il raggiungimento di un risultato funzionale finale soddisfacente. Pertanto, il trattamento chirurgico con fissazione interna è raccomandato in queste lesioni. In letteratura sono riportati essenzialmente due tipi di fissazione interna: l'osteosintesi mediante placche e viti [6-9], che costituisce attualmente la metodica di prima scelta [8-12], e l'osteosintesi endomidollare [13-17]. Metaizeau [18] riporta che in età pediatrica la fissazione endomidollare può essere ritenuta una valida alternativa alle placche e assicura risultati eccellenti nell'80% circa dei pazienti. I sistemi di fissazione endomidollare possiedono dei vantaggi teorici [13 14 16]: grazie alle esposizioni chirurgiche ridotte, al risparmio del periostio e dell'ematoma di frattura, sono meno traumatici rispetto all'impianto di placche e viti; possono essere utilizzati su osso osteoporotico; l'inseri-

Tab. I. Pazienti e risultati.

N. paziente	Diagnosi	Complicanze post-traumatiche	Esito			Tempo di consolidaz.	Classif. sec. Anderson
			Articolarità gomito e polso	Deficit clinici	Rx		
1	Frattura biossea 1/3 medio a sin	Esposizione tipo I sec. Gustilo [8]	Estens. Gomito: -5° Flex. Polso: 70°	Deficit estens. IF 1° dito		Radio: 90 gg Ulna: 120 gg	Eccellente
2	Frattura biossea 1/3 medio a sin		Completa			Radio: 90 gg Ulna: 90 gg	Eccellente
3	Frattura biossea 1/3 medio-dist. a dx		Completa	Deficit estens. IF 1° dito		Radio: 120 gg Ulna: 120 gg	Eccellente
4	PSA 1/3 medio ulna a sin		Completa			Ulna: 90 gg	Eccellente
5	Frattura biossea 1/3 medio a sin		Estens. Gomito: -15°			Radio: 60 gg Ulna: 90 gg	Sufficiente
6	Frattura biossea bifocale ulna + 1/3 medio radio a dx		Completa	Rigidità spalla	Calcificaz. m. interossea	Radio: 120 gg (sintesi con placca) Ulna: 120 gg	Eccellente
7	PSA 1/3 prox. ulna sin		Completa	Rigidità spalla		Non consolidata	Fallimento
8	PSA 1/3 dist. ulna sin		Estens. Gomito: -15° Pronaz.: 15° Supinaz.: 30°		Calcificaz. m. interossea	Ulna: 90 gg	Insufficiente
9	Frattura ulna 1/3 medio a sin	Lesione n. radiale a livello omerale	Estens. Polso: 0°	Deficit estens. IF 1° dito		Ulna: 90 gg	Insufficiente
10	Frattura ulna 1/3 medio a sin		Completa			Ulna: 90 gg	Eccellente

mento richiede tempi chirurgici brevi ed è ridotta l'incidenza di complicanze vascolo-nervose e settiche. Tali vantaggi hanno portato al successo di questa metodica nella sintesi delle fratture meta-diafisarie delle ossa lunghe nell'arto inferiore, ove oggi rappresenta il trattamento di prima scelta.

Nell'arto superiore le difficoltà di riduzione a cielo chiuso e l'instabilità rotazionale [16 19] che si accompagnava all'inchiodamento ne ha condizionato un utilizzo ampio e, solo recentemente, sull'onda del successo nelle fratture di tibia e femore si è tornati a considerare l'utilizzo dei chiodi [12 14]. Alcuni Autori [19] hanno riportato che l'inchiodamento, nonostante sia gravato da circa il 5% di perdite di riduzione post-operatoria, permette di ottenere riduzioni accettabili a distanza di tempo e assolutamente confrontabili con quelle raggiunte con le placche. I chiodi

True-Flex, oltre a prevenire deformità angolari e "ad latus", grazie al profilo a stella assicurano una certa stabilità rotatoria. Grazie a questa caratteristica questi impianti sono stati utilizzati con successo, con le dovute indicazioni, nelle fratture omerali [3 4], mentre a livello dell'avambraccio il loro impianto è attualmente ancora limitato. Con l'utilizzo dei chiodi True-Flex per la stabilizzazione primaria e secondaria delle fratture d'avambraccio, abbiamo conseguito il 90% di consolidazioni, dato in linea con quelli riportati in letteratura [7 10 11 14 17] (Tab. II), anche se da considerare preliminare in considerazione dell'esiguo numero di casi trattati. I tempi di consolidazione, nei 9 pazienti in cui è stata ottenuta, sono stati contenuti in 120 giorni al massimo. Solo in 1 caso non vi è stata consolidazione. Dei 2 pazienti con risultato insufficiente, secondo Anderson, entrambi hanno mostrato dei deficit articolari. Nel primo caso si è verificato un difetto di prono-supinazione dovuto all'insorgenza di una sinostosi radio-ulnare, nel secondo abbiamo notato un deficit completo dell'estensione del polso, legato ad una lesione post-traumatica alta del nervo radiale e, pertanto, non dipendente dalla frattura dell'avambraccio e dalla tecnica usata.

Grazie alla forma, che segue le curvature anatomiche delle diafisi di radio e ulna, e al profilo stellato i chiodi hanno impedito la scomposizione post-operatoria dei frammenti, ed hanno permesso il ripristino della fisiologica curvatura del radio, condizione indispensabile per il recupero per la prono-supinazione completa. All'esame delle radiografie effettuate durante il follow-up nessun paziente ha mostrato una perdita della riduzione o deformità rotatorie dei frammenti. Comunque, nel dubbio che la stabilità rotatoria delle fratture non fosse sufficiente, a scopo precauzionale abbiamo confezionato nella totalità dei casi una tutela gessata per un periodo variabile.

Non abbiamo riscontrato complicanze quali sindromi compartimentali, infezioni e lesioni neurologiche secondarie, a conferma della sicurezza della metodica.

Abbiamo notato in 3 pazienti un difetto parziale dell'estensione attiva della articolazione interfalangea del I dito della mano. È ipotizzabile che questo fatto sia legato ad un danno al tendine del muscolo estensore lungo del pollice a livello del tubercolo del Lister durante le manovre di inchiodamento, verosimilmente da lesione incompleta associata alla formazione di aderenze cicatriziali a livello del tubercolo [17]. In effetti il cappuccio a vite autofilettante, con cui si fa procedere il chiodo per l'ulteriore centimetro e che lo stabilizza nella spongiosa epifisaria, appare piuttosto aggressivo e la protezione del tendine può risultare inadeguata.

Tab. II. Risultati in letteratura.

Autore	Metodica	% risultati soddisfacenti sec. Anderson [1 2] (eccellenti + sufficienti)
Anderson [2] (1975)	Placche e viti	89%
Moed [17] (1986)	Placche e viti	85%
Pecorelli [20] (1985)	Placche e viti	80%
Street [27] (1986)	fissazione endomidollare	83%
Moerman [18] (1996)	fissazione endomidollare	85%

Due pazienti hanno, inoltre, mostrato una lieve rigidità della spalla dell'arto operato. Dopo una accurata ricerca anamnestica abbiamo appurato una scarsa partecipazione del paziente al programma di fisioterapia riabilitativa post-operatoria, che ha condizionato un lungo periodo di disuso di tutto l'arto traumatizzato.

CONCLUSIONI

I chiodi pentafrangiati True-Flex sono un sistema di fissazione che associa i vantaggi delle tecniche endomidollari ad un design teso ad assicurare la stabilità rotazionale della frattura. In realtà, a scopo precauzionale, abbiamo preferito associare la confezione di un apparecchio gessato per tempi variabili.

La tecnica chirurgica rimane, comunque, impegnativa con difficoltà nella riduzione a cielo chiuso, soprattutto per quanto riguarda il radio, che ha portato alla necessità di una miniapertura in un caso. Inoltre, estrema attenzione va posta al punto di introduzione del chiodo radiale al fine di non danneggiare il tendine dell'estensore lungo del pollice. In considerazione dell'esiguità del numero di casi da noi trattati ulteriori studi sono necessari per stabilire indicazioni, limiti e pregi di questo tipo di trattamento.

La sintesi con placche e viti rimane il trattamento di prima scelta, in quanto assicura nella maggioranza dei casi un'ottima stabilità primaria.

Fig. 1. a) pz. donna, 65 anni, Rx in proiezione antero-posteriore della frattura biossea dell'avambraccio destro; b) pz. donna, 65 anni, Rx in proiezione laterale della frattura biossea dell'avambraccio destro.

Fig. 2. a) pz. donna, 65 anni, Rx in proiezione antero-posteriore controllo a 1 mese dall'intervento; b) pz. donna, 65 anni, Rx in proiezione laterale controllo a 1 mese dall'intervento.

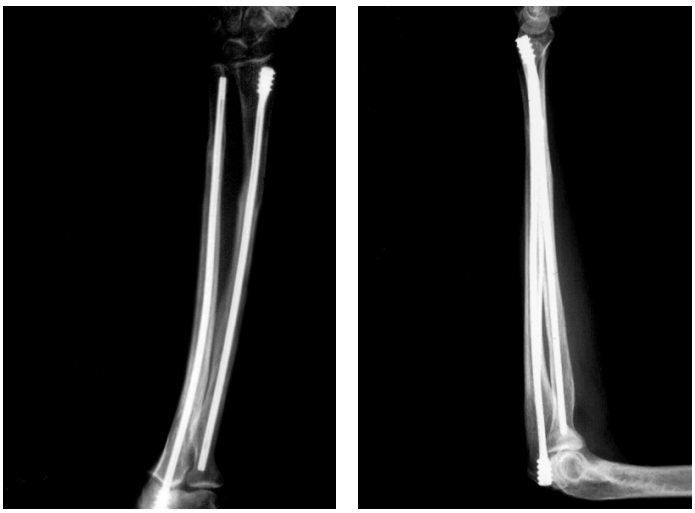

Fig. 3. a) pz. donna, 65 anni, Rx in proiezione antero-posteriore controllo a 1 anno dall'intervento; b) pz. donna, 65 anni, Rx in proiezione laterale controllo a 1 anno dall'intervento.

BIBLIOGRAFIA

[1] Kempf I, Grosse A, Lafforgue D. *L'apport du verrouillage dans l'enclouage centro-medullaire des os longs.* Rev Chir Orthop 1978;64:635-51.

[2] McKibbin B. *The biology of fracture healing in long bones.* J Bone Joint Surg 1978;60-13:150-62.

[3] Garnavos C, Seaton J, Lunn PG. *The treatment of selected fractures of the humeral shaft with True-Flex nail.* Injury 1998;29:269-75.

[4] Sims SR, Smith SE. *Intramedullary nailing of humeral shqft fractures.* J South Orthop Assoc 1995;4:24-31.

[5] Gustilo RB, Anderson JT. *Prevention of infection in the treatment of one thousend and twenty-five open fractures of long bones: retrospective and prospective analysis.* J Bone Joint Surg 1991;58-A:453-8.

[6] Anderson LD. *Compression plate fixation and the effect of different types of internal fixation on fracture healing.* J Bone Joint Surg 1965;47-A:191-208.

[7] Anderson LD, Sisk TD, Tooms RE, Park III WI. *Compression-plate fixation inacute diaphyseal fractures of the radius and ulna.* J Bone Joint Surg 1975;57-A:287-96.

[8] Chapman MW, Gordon JE, Zissimos AGS. *Compression plate fixation of acute fractures of the diaphyses of the radius and ulna.* J Bone Joint Surg 1989;71-A:159-69.

[9] Dodge HS, Cady GW. *Treatment of fractures of the radius and ulna with compression plates.* J Bone Joint Surg 1972;54-A:1167-76.

[10] Moed BR, Kellam JF, Foster RJ, Tile M, Hansen ST Jr. *Immediate internal fixation of open fractures of the diaphysis of the forearm.* J Bone Joint Surg 1986;68-A:1008-17.

[11] Pecorelli F, Della Torre P, Antenucci R. *Stable fixation of fractures of the forearm in adults.* Ital J Orthop Traumatol 1985;11:29-36.

[12] Van der Reis WL, Otsuka NY, Moroz P, Mah J. *Intramedullary nailing versus plate fixation for unstable forearm fractures in children.* J Pediatr Orthop 1998;18:9-13.

[13] Boriani S, Lefevre C, Malingue E, Bettelli G. *The Lefevre ulnar nail.* Chir Organi Mov 1991;76:151-5.

[14] Moerman J, Lenaert A, De Coninck D, Verbeke S, Uyttendaele D, Verdonk R. *Intramedullary fixation of forearm fractures in adults.* Acta Orthop Belg 1996;62:34-40.

[15] Rush LV. *Dynamic factors in medullary pinning of fractures.* Am Surg 1951;17:803- 8.

[16] Sage FP. *Medullary fixation of the fractures of the forearm. A study of the medullary canal of the radius and a report of fifty fractures of the radius treated with a prebent triangular nail.* J Bone Joint Surg 1959;41-A:1489-516.

[17] Street DM. *Intramedullary forearm nailing.* Clin Ortop 1986;212:219-30.

[18] Lascombes P, Prevot J, Ligier JN, Metaizeau JP, Poncelet T. *Elastic stable intramedullary nailing in forearm shaft fractures in children: 85 cases.* J Pediatr Orthop 1990;10:167-71.

[19] Schemitsch EH, Jones D, Henley MB, Tencer AF. *A comparison of malreduction after plate and intramedullary nail fixation of forearm fractures.* J Orthop Trauma 1995;9:8-16.