La scoliosi nella sindrome di Rett

Scoliosis in Rett Syndrome

S. Mammano
M. Balsano
F. Delle Donne
A. Bettiolo

RIASSUNTO

La sindrome di Rett è una encefalopatia progressiva ad etiologia ignota che affligge solamente il sesso femminile ed in età precoce. I primi sintomi compaiono tra i 6 e i 18 mesi di vita. L'incidenza della scoliosi varia tra il 40 ed il 65%, con curve in genere dorso-lombari a largo raggio, a forma di 'C', ed obliquità pelvica. L'evoluzione della scoliosi è maggiore nei soggetti non deambulanti. Il trattamento ortopedico incruento mira a contenere l'aggravamento della scoliosi e successivamente la correzione chirurgica permette la stabilizzazione delle curve. Abbiamo sottoposto ad artrodesi vertebrale strumentata con barre di Luque 2 pazienti, con buoni risultati clinico-radiografici ed arresto dell'evoluzione.
Gli AA. ritengono che il trattamento ortopedico deve iniziare precocemente mediante busti, e che l'intervento di fusione vertebrale sia necessario non appena l'evoluzione della scoliosi non è più controllabile con i busti.

Parole chiave: scoliosi, sindrome di Rett.

SUMMARY

The Rett Syndrome (RS) is a progressive encefalopathy of unknown origin, that affects only girls and with early onset. The first syntoms begin between 6 and 18 months of life. Scoliosis' incidence is between 40% and 65% with thoraco-lumbar curves, long C-shaped, collapsing spine, and pelvic obliquity.
Progressive scoliosis is typical of RS and is major in girls no walking. Orthopedic treatment must restrain scoliosis' progression and then surgical correction is indicated.
Two girls affected underwent vertebral fusion with Luque rods.
Clinical and radiographic results were satisfied and evolution of scoliosis was stopped.
The authors believe that orthopedic treatment must begin early with braces and that vertebral fusion is necessary when curve's progression is not controllable.

Key words: scoliosis, Rett Syndrome.

Dipartimento Specialità Medico Chirurgiche, Sez. di Ortopedia, Università di Padova

Indirizzo per la corrispondenza:
Prof. Mammano Salvatore, Clinica Ortopedica, Università di Padova, via Giustiniani 3, 35128 Padova.
Tel. 049-8213354/11
Fax 049-8213365

Ricevuto il 18 gennaio 2001
Accettato il 21 febbraio 2001

La sindrome di Rett è una encefalopatia progressiva ad eziologia sconosciuta. È stata identificata da Andreas Rett [10] nel 1966 a Vienna osservando in alcune sue pazienti un tipico movimento di sfregatura delle mani (*washing hand*).
Tuttavia bisogna attendere il 1983 per riscoprire l'interesse su questa sindrome, allorquando Hagberg B. et al. [4] pubblicano sugli Annals of Neurology un accurato

studio, caratterizzandola nei dettagli.
Si manifesta unicamente in soggetti di sesso femminile ed in età precoce.
Molte sono le ipotesi sulle cause che la determinano, fra le più accreditate ricordiamo:
1) causa genetica: mutazione autosomica dominante in maschi emozigoti;
2) causa materna da: iperammonemia, deficienza di dopamina, infezione virale.
Sebbene poco nota, la S. di Rett, secondo il Texas Rett Syndrome Registry, ha una epidemiologia di circa lo 0,44/10000 di femmine di età compresa tra i 2 e i 18 anni.
Nel 1984 lo stesso Hagberg ha diviso l'evoluzione della malattia in quattro fasi, a partire dalla nascita, secondo la rapidità dell'involuzione clinica cioè dell'evoluzione della malattia. I primi sintomi compaiono tra i 6 e i 18 mesi di vita; le madri delle bambine affette da S. di Rett descrivono infatti la gravidanza, il parto ed il periodo post-natale come del tutto nella norma.
All'inizio si manifesta con:

— ipotonia muscolare diffusa che, nelle fasi avanzate, sfocia in spasticità;
— distonia e microcefalia, alle quali si associa tra il 1° e il 3° anno di età una rapida regressione mentale sino a sfociare nell'autismo e nella demenza;
— perdita progressiva della manualità nei movimenti fini per involvere nell'aprassia – atassia con movimenti stereotipati delle mani (sfregamento delle mani come se le stesse lavando, portarle alla bocca per afferrarsi la lingua);
— tra il 2° e 10° anno evolve la demenza e l'atassia e compaiono le patologie ortopediche rappresentate più frequentemente da scoliosi, obliquità pelvica, coxa valga, contratture muscolari con piede equino varo [3 6 7 11]. L'ultima fase evolutiva della malattia si manifesta in età più tarda, dopo il decimo anno, con progressione grave del deficit del 1° e del 2° motoneurone e del sistema extrapiramidale che si manifestano con iperreflessia e spasticità, perdita completa della capacità verbale.

Appare pertanto palese come la diagnosi differenziale debba essere posta con tutte le forme di anomalo sviluppo intrauterino, malattie dismetaboliche, traumi ostetrici, sofferenze cerebrali da parto o perinatale, autismo, degenerazione spino-cerebellare, encefalopatie progressive, Sindrome di Prader-Willy. Secondo una ricerca eseguita da Randall T. Loder et al. [7], il 64% dei pazienti con sindrome di Rett presenta problemi ortopedici, di cui il 45% dismorfismi della colonna vertebrale, il 36% contratture muscolari, il 14% fratture e in tutti i casi si è riscontrata una coxa valga bilaterale.
Le contratture articolari coinvolgono più frequentemente la tibio-tarsica e i muscoli dell'anca. Le deformità che ne conseguono sono state sempre trattate con terapia fisica e solo raramente hanno richiesto un intervento chirurgico.
Le fratture, provocate spesso da traumi di lieve entità, sono sostenute da osteopenia dovuta all'immobilità.
Nel complesso comunque la severità del coinvolgimento motorio è variabile, in quanto si è osservato che ci sono pazienti che perdono totalmente la capacità di deambulare e altri che invece la mantengono quasi integra [5].
La scoliosi è la patologia di pertinenza ortopedica [1 7] di più frequente riscontro nella S.R., presentandosi con una incidenza variabile tra il 40% ed il 65%, ed essendo praticamente costante nelle bambine maggiormente colpite dalla malattia. Spesso si presenta con una curva dorsolombare a largo raggio a forma di "C", associata ad obliquità pelvica.
Essa si presenta in modo più grave nei soggetti che non hanno mai deambulato; inoltre il suo periodo di comparsa e la sua gravità sono spesso correlati con la comparsa e gravità dello spasticismo.
L'età media di comparsa è attorno agli 8 anni anche se in alcuni casi si manifesta più precocemente.
Rispetto alle forme idiopatiche è caratterizzata da aggravamento legato non tanto all'età ossea della paziente quanto allo stadio della malattia. Si ha inoltre una rapida progressione delle curve soprattutto nella prima fase dell'adolescenza e, in taluni casi, anche dopo l'arresto della crescita ossea.

TERAPIA

Essendo l'evoluzione della scoliosi praticamente costante e grave, è raccomandato un precoce inizio della terapia, sia nel tentativo di arrestare l'evoluzione della malattia, sia per permettere un adeguato sviluppo osseo, nei casi più gravi, in attesa dell'intervento chirurgico. L'obiettivo da raggiungere è l'arresto dell'evoluzione della curva ai fini di mantenere una buona capacità ventilatoria e di migliorare la postura delle pazienti.
L'uso del corsetto correttivo è indicato fin dall'individuazione della malattia, non tanto per arrestare la naturale evoluzione della scoliosi ma per rallentarne l'aggravamento in attesa del raggiungimento di un'età scheletrica

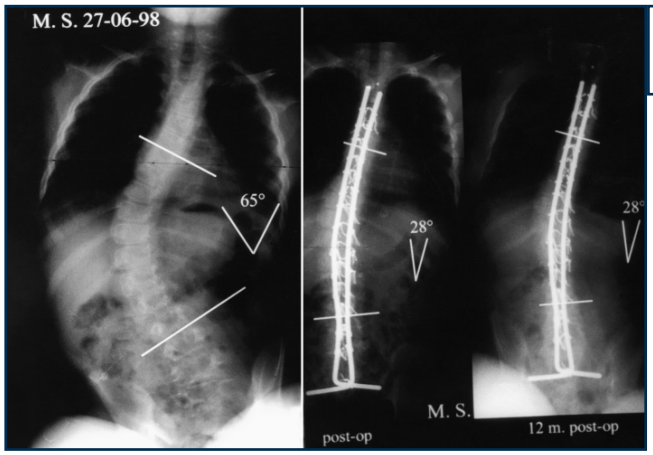

Fig. 1. Paziente di 10 anni, da due anni non deambulante. Scoliosi di 65° Cobb con obliquità pelvica. Controllo radiografico a distanza di 2 e 12 mesi dall'intervento.

che permetta di sottoporre la paziente ad intervento chirurgico così da consentire ancora una corretta deambulazione, se non l'aveva già persa, o quantomeno una più corretta postura nella posizione seduta.

CASI CLINICI

Sono venuti alla nostra osservazione due pazienti affetti da S. di Rett con grave scoliosi ed obliquità pelvica. Purtroppo in nessuna delle due pazienti è stato iniziato un trattamento incruento precoce con corsetti amovibili, per arrestare o almeno rallentare l'evoluzione e ridurre la gravità.

Caso 1: M.S. (Fig. 1) paziente giunta alla nostra osservazione nel 1998 all'età di 10 anni.

La paziente ha presentato l'inizio dell'arresto psicomotorio all'ottavo mese, con diagnosi definitiva di S.R. al secondo anno di età.

Obiettivamente essa presentava ipomotilità ai quattro arti con lieve ipertono sia piramidale che extrapiramidale, clono ai riflessi osteotendinei achilleo e medio-plantare bilateralmente, stereotipia manuale tipo "washing hand", piedi piatto valghi, scoliosi dorso lombare tipo "C-shaped" compensata, di 65° Cobb e sul piano sagittale un appianamento della lordosi lombare con tendenza all'inversione della curva.

L'esame elettrocardiografico presentava un tracciato normale, il cuore appariva all'es. rxgrafico del torace di dimensioni normali, l'emogasanalisi dimostrava invece una lieve insufficienza respiratoria di tipo restrittivo con BpO_2 di 111,4 mmhg e CO_2 tot. di 22,6 mmol/l.

Data la gravità della scoliosi, anche se la paziente aveva appena 10 anni, si è deciso di intervenire chirurgicamente. Sottoposta ad artrodesi vertebrale strumentata da D3 a S1 con barre metalliche fissate per via sublaminare alle vertebre sec. Luque [8 9], la paziente ha avuto un decorso post operatorio nella norma, presentando alla dimissione una buona correzione delle curve.

Al controllo clinico-radiografico eseguito a distanza di due mesi e ad un anno dall'intervento non si evidenziavano disturbi, lo strumentario appariva in sede e si era formata una buona massa di fusione. La scoliosi si era stabilizzata a 28° Cobb ed era stata ricreata la lordosi lombare. La paziente sedeva correttamente nella carrozzella.

Caso 2: C.S. nata all'ottavo mese con parto distocico da genitori sani, fin dal decimo mese iniziava un progressivo ritardo psicomotorio; eseguita una TAC cerebrale si evidenziava una lieve dilatazione del IV ventricolo ed atrofia sottocorticale e successivamente un esame cromosomico rivelava un cariotipo normale. All'età di un anno veniva posta diagnosi di S.R.

Diagnosticata la scoliosi fin dal sesto anno di età è giunta alla nostra osservazione a 10 anni senza aver fatto alcun trattamento per la scoliosi.

All'esame obbiettivo presentava plagioprosopia, grave ritardo psicomotorio, riduzione della motilità e iperreflessia ai quattro arti, atteggiamento delle mani tipo "washing hand", anche extraruotate flesse ed abdotte, piedi equino-varo-supinati, scoliosi dorsolombare destro convessa ad

Fig. 2. Grave scoliosi in paziente di 10 anni, operata secondo la tecnica di Luque. Esame radiografico nell'immediato post-operatorio ed a 5 anni di distanza.

ampio raggio di 82° Cobb con marcata cifosi toracica 76° Cobb ed inversione della lordosi lombare. Non deambulante.
L'elettrocardiogramma era nella norma, gli esami di laboratorio evidenziavano un lieve aumento del CPK, l'emogasanalisi una lieve insufficienza di tipo restrittivo, con valori di BpO_2 di 71,6 mmhg e CO_2 tot. di 17,8 mmol/l. La biopsia muscolare rilevava una ipotrofia muscolare delle fibre del II tipo.
Messo inizialmente un bustino tipo Boston che la paziente non ha tollerato, si è ricorso nel marzo 1994 all'intervento chirurgico di artrodesi vertebrale da D3 a S1 strumentata secondo la tecnica di Luque.
Alla dimissione la paziente presentava una buona correzione della curva dorsolombare che misurava 50° Cobb, ed il parziale ripristino delle fisiologiche curve sul piano sagittale.
All'ultimo controllo clinico e radiografico, nell'aprile 1999, lo strumentario appariva in sede, con una buona massa di fusione e non veniva riferito alcun disturbo né vi era stata perdita di correzione.

DISCUSSIONE

L'alta incidenza della scoliosi nella S. di Rett ha importanti implicazioni nella cura di questi pazienti, dal momento che, in mancanza di conoscenza delle prospettive di vita, ogni sforzo deve essere fatto per preservare il portamento e l'equilibrio necessario per camminare, se è ancora possibile, o per sedersi.
La scoliosi presente in questa sindrome ha molte analogie con le forme di scoliosi, ormai molto note, che si riscontrano nei pazienti con cerebropatia, e con le forme neuromuscolari [2] (anche se nella S. di Rett non esiste il pericolo di ipertermia maligna).
La presenza dell'obliquità pelvica, sempre presente in caso di scoliosi grave, determina grossi problemi di equilibrio e di postura nelle bambine che ancora deambulano o anche nella posizione da sedute.
È necessario, secondo noi, iniziare il più precocemente possibile, anche a 4-5 anni, il trattamento con corsetti amovibili nel tentativo di arrestare o limitare il progressivo peggioramento della scoliosi e della obliquità pelvica, tenendo sotto controllo periodico la paziente per intervenire tempestivamente con l'intervento chirurgico qualora i mezzi incruenti non riuscissero più a limitarne l'evoluzione.

BIBLIOGRAFIA

1 Bassett GS, Tolo VT.
The incidence and natural history of scoliosis in Rett syndrome.
Dev Med Child Neuro 1990;32:963-6.

2 Fisk JR, Bunch WH.
Scoliosis in neuromuscular disease.
Orthop Clin North Am 1979;10:863-75

3 Guidera KJ, Borelli J, Raney E, Thompson-Rangel T, Ogden JA.
Orthopaedic manifestation of Rett syndrome.
J Pediatr Orthop 1991;11:204-8.

4 Hagberg B, Aicardi J, Dias K, Ramos O.
A progressive syndrome of autism, dementia, ataxia, and loss of purposeful hand use in girls: Rett syndrome: reporter of 35 cases.
Ann Neurol 1983;14:471-9.

5 Hennesy MJ, Haas RH.
The orthopaedic management of Rett syndrome.
J Child Neurol 1988;3:S43-7.

6 Lidstrom J, Stokland E, Hagberg B.
Scoliosis in Rett syndrome. Clinical and biological aspects.
Spine 1994;19:1632-5.

7 Loder RT, Lee CL, Richards BS.
Orthopaedic aspects of Rett syndrome.
J Pediatr Orthop 1989;9:557-6.

8 Mammano S, Balsano M, Candiotto S.
Il trattamento chirurgico delle scoliosi neuromuscolari con la tecnica di Luque.
Min Ortop Traumatol 1993;44,11:753-6.

9 Mammano S, Balsano M.
Deformità vertebrali neuromuscolari:Trattamento con tecnica di Luque modificata.
Progressi in patologia vertebrale 1996;19:157-63.

10 Rett A.
On an unusual brain atrophic syndrome with hyperammonemia in childhood.
Wien Med Wochenschr 1966;116:723-6.

11 Roberts AP, Conner AA.
Orthopaedic aspects of Rett syndrome:
Brief report. J Bone Joint Surg 1998;70B:674.