Sul trattamento chirurgico delle spondilolistesi lombo-sacrali. Riduzione dell'olistesi o fissazione in situ?

Surgical treatment of lumbo-sacral spondylolisthesis: reduction or "in situ" fusion?

D. Fabris Monterumici
S. Costantini
U. Nena
V. Lo Scalzo
F. Finocchiaro

L'indicazione al trattamento chirurgico delle olistesi lombo-sacrali viene posta con termini differenti qualora ci si trovi di fronte a pazienti in età di accrescimento o ad individui adulti.
Nei soggetti in accrescimento ci si trova frequentemente di fronte ad olistesi ontogenetiche (a displasia più o meno elevata) nelle quali l'opzione chirurgica si attua in presenza di due evenienze: sintomatologia (lombalgica e/o – meno di frequente – radicolare) ingravescente o recidivante; progressione accertata dell'olistesi.
Nei soggetti adulti l'aspetto radiografico è, quasi costantemente quello di olistesi istmiche, che divengono sintomatiche in seguito alla discopatia progressiva. Il trattamento chirurgico trova indicazione, in questi casi, in presenza di sintomatologia (lombalgica e/o – più di frequente – radicolare) ingravescente e/o recidivante, che non abbia trovato giovamento dai trattamenti conservativi (corsetti; FKT; FANS).
Tale premessa appare indispensabile qualora si voglia dare convincente ed esaustiva risposta alla domanda posta a titolo della presente nota.
Suddivideremo quindi l'argomento in due capitoli: quello concernente il soggetto in accrescimento e quello riguardante l'individuo adulto. All'interno di codesti capitoli esamineremo gli aspetti e le caratteristiche che conducono a specifiche – e differenti – scelte chirurgiche.

SOGGETTO IN ACCRESCIMENTO

1. Causa della sintomatologia nel soggetto in accrescimento
Di norma nei soggetti in accrescimento, anche a fronte di scivolamenti cospicui, il quadro clinico appare povero di segni obiettivi e subbiettivi, ove si eccettui l'ipertono dei muscoli ischio-peroneo-tibiali, sempre presente nelle olistesi ontogenetiche ad elevata displasia, ma rinvenibile anche in presenza di olistesi minori.
Nelle forme iniziali il quadro e la storia clinica sono caratterizzate da lombalgie (difficilmente di elevata intensità) che si presentano dopo attività motoria, e che scompaiono con il riposo, associate ad irradiazioni di tipo radicolare a distribuzione non correttamente metamerica. Spesso l'esordio sintomatologico avviene in seguito ad un evento sportivo, riferito traumatico (caduta dopo un contrasto nel gioco del calcio o eventi simili), e tale episodio viene ritenuto causa di una lesione traumatica acuta degli istmi, che viene rilevata con esame radiografico, effettuato dopo qualche tempo a causa della persistenza dei sintomi. La realtà, come ben noto, è che il trauma, agendo su di un locus minoris resistentiae, consente l'esordio di una sintomatologia, legata ad una situazione patologica pre-esistente, seppure asintomatica.

Azienda Ospedaliera di Padova, Unità operativa Complessa, Chirurgia del Rachide

Relazione presentata nel corso dell'88° Congresso Nazionale S.I.O.T., Roma, 12-16 novembre 2003

2. Accertamenti di diagnostica per immagini

RADIOLOGIA STANDARD

La indispensabile indagine radiografica standard va completata, nei casi a scivolamento maggiore, con un esame radiografico in latero-laterale in toto effettuato in stazione eretta. Ciò allo scopo di valutare correttamente l'alterazione dei rapporti che intercorrono tra colonna vertebrale e "vertebra pelvica" (come descritto dagli studi di Duval Beaupère, Vidal etc.), le cui caratteristiche (e variazioni: angolo di incidenza; angolo di scivolamento) possono indirizzare la strategia chirurgica.

Se a nostro avviso, in caso di spondilolistesi superiori al 20-25%, nei soggetti in accrescimento non vi è dubbio che vi sia indicazione a trattamento chirurgico (e la riduzione vada sempre perseguita), ciò nondimeno riteniamo che lo studio radiografico in stazione eretta sia importante per una valutazione d'assieme dell'assetto sagittale della colonna vertebrale e per la conferma della necessità di ottenerne un miglioramento, tramite la riduzione dell'olistesi.

I radiogrammi, da soli, non sono comunque sufficienti a: determinare la scelta della riduzione; scegliere il tipo di artrodesi da eseguire; stabilire l'estensione dell'artrodesi. Infatti l'evidenza di una retrolistesi di L4 su L5 (che potrebbe essere ritenuto segno di coinvolgimento di detto Segmento di Moto nel processo patologico, con conseguente necessità di estensione dell'artrodesi) non va considerata come prova sufficiente; spesso infatti la riduzione dello scivolamento conduce alla scomparsa di detta retrolistesi. Si può cioè affermare che la retrolistesi L4-L5 sia da considerarsi come un'iperlordosi di compenso all'ipercifosi localizzata del Segmento sottostante.

Il necessario approfondimento conoscitivo è legato all'utilizzo di metodiche più raffinate quale è la Risonanza Magnetica Nucleare.

RISONANZA MAGNETICA NUCLEARE

Detto esame appare, per la nostra esperienza, indispensabile a decidere il tipo di artrodesi, poiché, pur in presenza di olistesi minori (e ciò e del tutto più frequente nei soggetti adulti), l'evidenza di segni di discopatia degenerativa deve indurre ad effettuare un'artrodesi intersomatica, che garantisca il ripristino di un supporto anteriore.

3. Strategie chirurgiche

In ultima analisi, nei soggetti in accrescimento in presenza di spondilolistesi maggiori (superiori al 25%), nelle quali l'alterazione morfologica e funzionale del disco è sempre presente, appare indispensabile ottenere la riduzione dell'olistesi ed effettuare un'artrodesi intersomatica (Fig. 1); codesta scelta si basa sulla necessità di ripristinare un corretto assetto sagittale del rachide (normalizzazione dell'Angolo di Scivolamento).

In presenza di olistesi minori tre possono essere le strategie chirurgiche applicabili: in presenza di disco conservato, ricostruzione istmica con sintesi dell'arco posteriore di L5 (per olistesi inferiori al 10%) (Fig. 2), oppure artrodesi

Fig. 1. Giovane di 16 a. con spondilolistesi L5-S1 (III sec. Mayerding; Slip Angle 80°) con sindrome degli ischio tibiali. Evidente la grave discopatia L5-S1 e l'aspetto normale del disco L4-L5 alla RMN. Riduzione intraoperatoria ed artrodesi intersomatica per via posteriore con innesto ricavato dall'ileo.

Fig. 2. Giovane di 16 a. con spondilolistesi L5-S1 iniziale da lisi istmica e sindrome lombalgica recidivante. Non alterazioni morfologiche e funzionali del disco L5-S1 alla NMR, operato di ricostruzione istmica con sintesi arcale di L5.

postero-laterale in situ L4-S1 (per olistesi di entità attorno al 10%) (Fig. 3). Tale scelta (artrodesi postero-laterale) è in ogni modo gravata dalla necessità di estendere al segmento di moto L4-L5 l'artrodesi. Nei rarissimi casi di olistesi "minore" con disco degenerato la scelta, a nostro avviso, è quella di un'artrodesi intersomatica (effettuata per via posteriore) con innesto osseo, prelevato dall'ileo (Fig. 4).

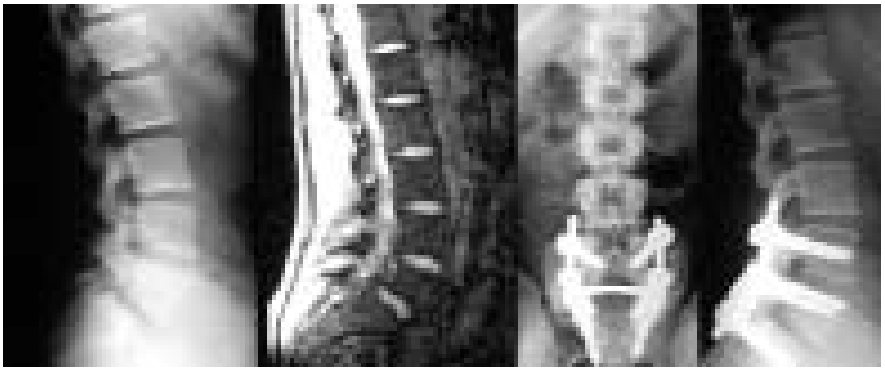

Fig. 3. Giovane di 17 anni con lombalgia recidivante e spondilolistesi L5-S1 iniziale; disco L5-S1 conservato alla NMR. Artrodesi postero-laterale strumentata L4-S1.

SOGGETTO ADULTO

1. Causa della sintomatologia nel soggetto adulto

Il quadro sintomatologico del soggetto adulto (affetto di spondilolistesi a bassa displasia, da lisi istmica, del tipo che usualmente definiamo discopatico) si rende manifesto quando, in ragione della praetermotilità concessa dall'esistenza dell'interruzione arcale (che di fatto esclude i freni articolari di moto siti nel compartimento posteriore del Segmento di Moto dalla loro azione di inibizione), si realizza nel tempo un sovraccarico funzionale del disco, il quale va incontro ad una precoce patologia degenerativa da sovraccarico.

Le alterazioni indotte sulle strutture molecolari del nucleo polposo – e successivamente sull'anulus – portano alla perdita delle caratteristiche fisiche di assorbimento del carico e, macroscopicamente, alla perdita progressiva di altezza. La conseguente alterazione dei diametri dei forami di coniugazione, coniugata con l'ipertrofia del corpo di Gill, fanno confliggere le radici nervose con le strutture che le contornano.

Se nel periodo del sovraccarico funzionale del disco, una volta iniziata la cascata delle alterazioni degenerative, la sintomatologia è di tipo lombalgico, successivamente – per la progressiva diminuzione dei diametri dei forami di coniugazione – il quadro clinico si arricchisce dei segni di una radicolopatia, più frequentemente sensitiva e raramente corredata da deficit motori con distribuzione metamerica, coinvolgente le radici di L5 (e più di rado di S1). L'esordio sintomatologico avviene, nella maggior parte dei casi, nella 3°-4° decade di vita ed è caratterizzato da episodi di lombalgia dopo sovraccarico funzionale, alternati da periodi di silenzio clinico. Via via tali periodi si accorciano sino a scomparire e successivamente completa il quadro clinico (come detto dianzi) la sindrome radicolare.

Fig. 4. Giovane di 14 anni con spondilolistesi di medio grado (II sec. Mayerding), trattata mediante riduzione intraoperatoria ed artrodesi intersomatica per via posteriore (PLIF).

2. Accertamenti di diagnostica per immagini

RADIOLOGIA STANDARD

In ragione della lunga storia clinica, che caratterizza codesti pazienti, le indagini radiografiche tradizionali via via effettuate nel corso degli anni, evidenziano la progressione della discopatia (Fig. 5). Di frequente sono associati segni radiografici di alterazioni degenerative dei Segmenti di Moto sovrastanti (riduzione di altezza degli spazi intersomatici, osteofiti del bordo anteriore dei corpi vertebrali).

Nel processo decisionale che deve condurre alla scelta del tipo di trattamento, possono essere utili le proiezioni in flesso-estensione. L'evidenza di segni radiografici di praetermotilità dei segmenti di moto immediatamente sovrastanti è un segno importante (Fig. 6), che va

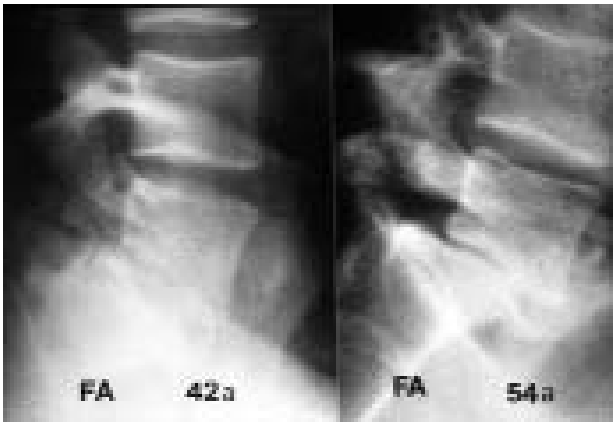

Fig. 5. Uomo di 54 a. con lunga storia clinica di lombalgia recidivante ed ingravescente e radicolalgia bilaterale comparsa negli ultimi 4 a. Evidente la progressione dell'olistesi, gli osteofiti marginali e la discopatia del disco sovrastante.

approfondito con un esame di Risonanza Magnetica Nucleare (RMN).

Risonanza Magnetica Nucleare

Lo studio RMN pone essenzialmente la sua ragione d'essere nella necessità di valutare la morfologia dei dischi sovrastanti l'olistesi (Fig. 7), poiché non infrequentemente sono rinvenibili concomitanti discopatie degenerative a livello del disco L4-L5, che ovviamente sarebbe imprudente lasciare libero, rivestendo il ruolo di primo disco mobile al di sopra di un'artrodesi, posto alla base del rachide. Non sempre i segni di alterazione degenerativa del disco L4-L5 sono accompagnati da quadri evidenti già allo studio radiografico tradizionale (e ciò soprattutto nei soggetti adulti giovani), ed è per tale motivo che l'approfondimento diagnostico con RMN va sempre eseguito in codesti soggetti.

STRATEGIE CHIRURGICHE

La presenza di discopatia degenerativa da sovraccarico del disco L5-S1 impone la riduzione dell'olistesi e l'artrodesi intersomatica. Riduzione dell'olistesi significa, in codesti casi, ripristino dell'altezza discale e del supporto anteriore, e ciò per ottenere la riapertura dei forami di coniugazione, la cui stenosi è causa della sintomatologia radicolare. L'artrodesi intersomatica deve essere eseguita per ricostituire il supporto anteriore, e va realizzata, a nostro avviso, con l'utilizzo di gabbie intersomatiche inserite tra i due corpi vertebrali per via posteriore (Fig. 8). In età adulta, infatti, non è prudente affidare la stabilità primaria della riduzione ottenuta ad un innesto intersomatico, ben nota essendo la possibilità di collasso dello stesso nei mesi successivi all'intervento.

La stabilizzazione posteriore, effettuata con sistemi di sintesi peduncolare, andrà estesa, qualora sia necessario (v. sopra) ai segmenti di moto i cui dischi abbiano evidenziato alterazioni degenerative. In codesti casi l'associata artrodesi non sarà intersomatica (PILF) ma postero-laterale; ciò consentirà, tra le altre cose, una più progressiva transizione tra area di artrodesi intersomatica e postero-laterale strumentata (L5-S1) e colonna sovrastante mobile. L'effettuazione di un'artrodesi postero-laterale (associata a quella intersomatica) realizza una stabilità biologica "certa" e potrà consentire, nei casi di sintomatologia dolorosa legata ad ingombro dello strumentario, la successiva rimozione dello stesso.

TECNICA DI RIDUZIONE

Nelle gravi spondilolistesi del soggetto in accrescimento, l'artrodesi intersomatica può essere effettuata solo dopo riduzione dell'olistesi; e nella nostra esperienza la riduzione intraoperatoria appare la soluzione migliore.

Anche se la Letteratura riporta che codesta procedura può facilmente condurre a deficit neurologici, due successivi rapporti sulle complicanze del trattamento chirurgico delle spondilolistesi redatti dal *Morbidity Mortality*

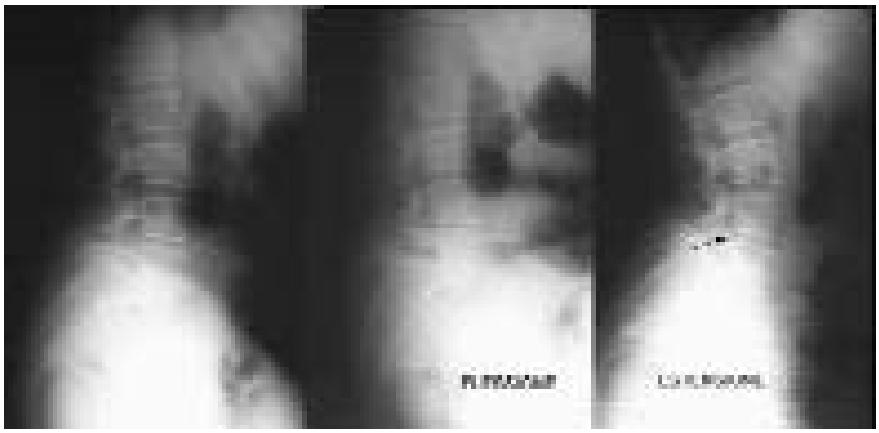

Fig. 6. Studio radiografico con proiezioni dinamiche di donna di 49 a. con spondilolistesi L5-S1. Evidente nei radiogrammi in flessione la ipomotilità del Segmento di Moto L4-L5, nonché la retrolistesi nella proiezione in estensione.

Committee della *Scoliosis Research Society* (1988-1997) hanno dimostrato che "there were as many neurological deficits after in situ posterior procedures as there were with operation that involved reduction of the deformity".
La riduzione per distrazione é a nostro avviso la scelta corretta.
Nonostante la necessità di una strumentazione "corta", le forze riduttive non debbono essere applicate al segmento di moto L5-S1 od L4-S1, la distrazione posteriore condurrebbe in questo caso infatti solo ad un incremento della cifosi senza alcuna riduzione. Una strumentazione temporanea va quindi applicata tra L1 ed il sacro (Fig. 9).
In altre parole la ligamentotaxi viene utilizzata per ottenere la riduzione dell'olistesi lombo-sacrale applicando le forze distrattive ad un livello più alto (L_1 or L_2). Le strutture legamentose vertebrali distribuiscono i vettori di riduzione al corpo di L5, consentendo così la sua riduzione. Codesta tecnica consente una soddisfacente correzione dell'Angolo di Scivolamento (Fig. 9).
La manovra di riduzione per distrazione deve essere condotta lentamente, passo dopo passo, onde evitare trazioni improprie e dannose sulla radice di L5. Successivamente, ottenuta la riduzione ed effettuata l'artrodesi intersomatica, viene applicato un sistema di sintesi peduncolare segmentario (L5-S1 oppure L4-S1 come detto dianzi) e lo strumentario provvisorio in distrazione viene rimosso.
In conclusione riteniamo che, fatti salvi i criteri di indicazione al trattamento chirurgico delle spondilolistesi lombo-sacrali, nei soggetti in accrescimento (con olistesi eguali o superiori al 25%) vada perseguita la seguente strategia chirurgica: riduzione intraoperatoria dell'olistesi, artrodesi intersomatica per via posteriore con innesti autologhi (prelevati dall'ileo), stabilizzazione segmentaria sia la scelta migliore. Nei soggetti adulti: riduzione intraoperatoria, artrodesi intersomatica per via posteriore con cages, stabilizzazione posteriore segmentaria associata ad artrodesi postero-laterale.

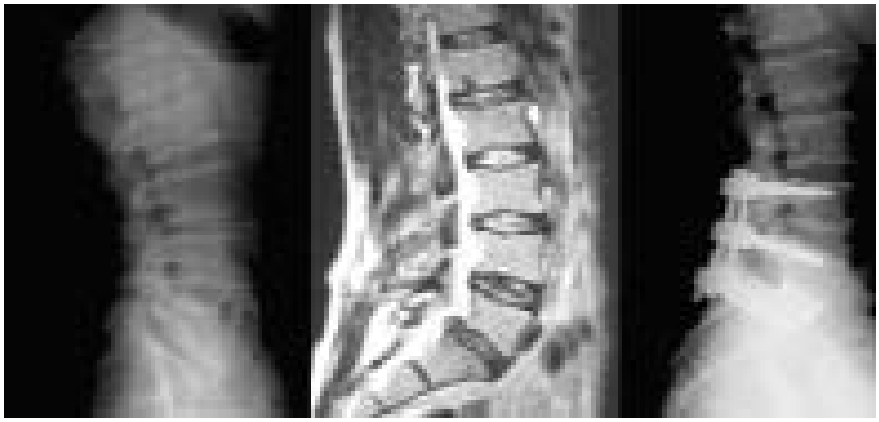

Fig. 7. Uomo di 38 anni con spondilolistesi L5-S1 ed evidente (all'esame di RMN) discopatia del disco sovrastante. La strategia chirurgica ha previsto, in questo caso, l'artrodesi intersomatica per via posteriore con l'ausilio di gabbiette in titanio in L5-S1 e l'estensione della stabilizzazione posteriore a comprendere il disco L4-L5.

Fig. 8. Donna di 40 a. con sindrome radicolare ingravescente e spondilolistesi L5-S1. La riduzione intraoperatoria e l'artrodesi intersomatica con gabbiette in titanio hanno consentito il ripristion dell'altezza discale e l'apertura dei forami di coniugazione con risoluzione completa della sintomatologia.

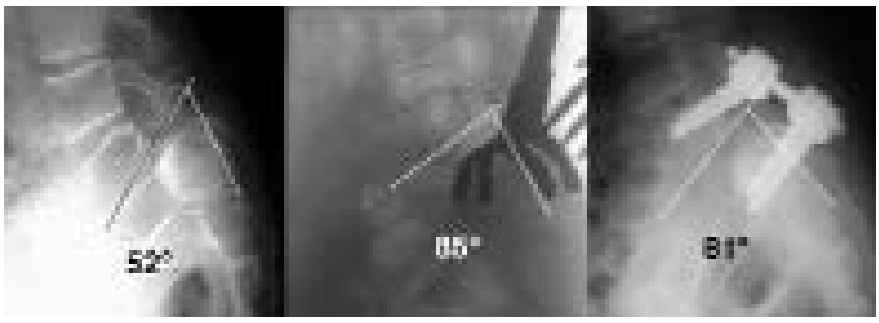

Fig. 9. Giovane di 12 a. con spondiloptosi L5-S1 e grave sindrome degli ischio-tibiali. La riduzione intraoperatoria ha consentito l'artrodesi intersomatica e la stabilizzazione segmentaria, con notevole miglioramento dell'Angolo di Scivolamento.

BIBLIOGRAFIA

[1] Adam FF. *Surgical management of isthmic spondylolisthesis with radicular pain.* Int Orthop 2003.

[2] Bartolozzi P, Sandri A, Cassini M, Ricci M. *One-stage posterior decompression-stabilization and trans-sacral interbody fusion after partial reduction for severe l5-s1 spondylolisthesis.* Spine 2003;28:1135-41.

[3] Beutler WJ, Fredrickson BE, Murtland A, Sweeney CA, Grant WD, Baker D. *The natural history of spondylolysis and spondylolisthesis: 45-year follow-up evaluation.* Spine 2003;28:1027-35.

[4] Burkus KJ, Lonstein JE, Winter RB, Denis F. *Long-term evaluation od adolescent treated operatively for spondylolisthesis.* J Bone Joint Surg 1992;74A:693.

[5] Dick W, Schneber B. *Severe spondylolisthesis. Reduction and internal fixation.* Clin Orthop 1988;232:70.

[6] Edwards CC. *Instrumented reduction of spondylolisthesis.* AAOS Course Indications for spinal instrumentation, Portland, OR Sept 1994.

[7] Fabris D, Costantini S, Nena U. *Surgical treatment of severe L5-S1 spondylolisthesis in children and adolescents. Results of intraoperative reduction, posterior interbody fusion, and segmental pedicle fixation.* Spine 1996;21:728-33.

[8] Harms J, Boehm H, Zielke K. *Surgical treatment of spondylolisthesis: the Harms tecnique.* In: Bridwell KH, DeWald RL (eds). *The textbook of Spinal Surgery*. Philadelphia: Lippincott Co., 1991.

[9] Harris IE, Weinstein SL. *Long-term follow-up of patients of grade II and IV spondylolisthesis. Treatment with and without posterior fusion.* J Bone Joint Surg 1987;69A:960.

[10] Harrington PR, Tullos HS. *Reduction of severe pondylolistheis in children.* Southern Med J 1969;62:1.

[11] Kristof RA, Aliashkevich AF, Schuster M, Meyer B, Urbach H, Schramm J. *Degenerative lumbar spondylolisthesis-induced radicular compression: nonfusion-related decompression in selected patients without hypermobility on flexion-extension radiographs.* J Neurosurg 2002;97(Suppl):281-6.

[12] Jackson RP, Phipps T, Hales C, Surber J. *Pelvic lordosis and alignment in spondylolisthesis.* Spine 2003;28:151-60.

[13] Johnson JR, Kirwan EO. *Long term results of fusion in situ for severe spondylolisthesis.* J Bone Joint Surg 1983;65B:43.

[14] Lenke LG, Bridwell KH. *Evaluation and surgical treatment of high-grade isthmic dysplastic spondylolisthesis.* Instr Course Lect 2003;52:525-32.

[15] L'Heureux EA Jr, Perra JH, Pinto MR, Smith MD, Denis F, Lonstein JE. *Functional outcome analysis including preoperative and postoperative sf-36 for surgically treated adult isthmic spondylolisthesis*. Spine. 2003;28:1269-74.

[16] Madan S, Boeree NR. *Outcome of posterior lumbar interbody fusion versus posterolateral fusion for spondylolytic spondylolisthesis.* Spine 2002;27:1536-42.

[17] Marchetti PG, Bartolozzi P, Binazzi R, Vaccari V, Girolami M, Impallomeni C, et al. *Preoperative reduction of spondylolisthesis.* Chir Organi Mov 2002;87:203-15.

[18] Molinari RW, Bridwell KH, Lenke LG, Baldus C. *Anterior column support in surgery for high-grade, isthmic spondylolisthesis.* Clin Orthop 2002;394:109-20.

[19] O'Brien JP, Mehdian H, Jaffray D. *Reduction of severe lumbosacral spondylolisthesis. Report of 22 cases with a Ten year follow-up period*. Clin Orthop 1994;300:64.

[20] O'Brien MF. *Low-grade isthmic/lytic spondylolisthesis in adults*. Instr Course Lect. 2003;52:511-24.

[21] Peek RD, Wiltze LL, Reynolds JB, Thomas JC, Guyer DW, Widell EH. *In situ arthrodesis without decompression for Grade III and IV isthmic spondylolisthesis in adults who have severe sciatica.* J Bone Joint Surg 1989;71A:62.

[22] Poussa M, Schlenzka D, Seitsalo S, Ylikoski M, Hurri H, Österman K. *Surgical treatment of severe isthmic spondylolisthesis in adolescent. Reduction or fusion in situ.* Spine 1993;18:894.

[23] Seitsalo S, Oesterman K, Hyvarinen H, Schlenzka D, Poussa M. *Severe spondylolisthesis in children and adolescents.* J Bone Joint Surg 1990;72B:259.

[24] Smith MD, Bholman HH. *Spondylolisthesis treated by a single-stage operation combining decompression with in situ postero-lateral and anterior fusion.* J Bone Joint Surg 1990;72A:415.

[25] Snijder JGN, Scroo JM, Snijder CJ, Schijvins WM. *Therapy of spondylolisthesis by repositioning the olysethetic vertebra.* Clin. Orthop., 117, 147, 1976

[26] Schwender RM, Waters PM, Hey LA, Hall JE, Emans JB. *Treatment of severe spondylolisthesis in children by reduction and L4-S4 posterior segmental hyperestension fixation.* J Pediatric Orthop 1992;12:703.

[27] *Scoliosis Research Society Morbidity Mortality Report*. Baltimore, University Hospital Public Relations, 1988.

[28] *Scoliosis Research Society Morbidity Mortality Report*. Baltimore, University Hospital Public Relations, 1997.

[29] Tobjasz F, Nowakowski A, Cabaj M. *Early results of surgical treatment of spondylolisthesis.* Chir Narzadow Ruchu Ortop Pol 2002;67:639-43.