ISSN 0390-0134

GIORNALE ITALIANO di ORTOPEDIA e TRAUMATOLOGIA

Fondato da Giorgio Monticelli nel 1974

ORGANO UFFICIALE DELLA
SOCIETÀ ITALIANA DI ORTOPEDIA E TRAUMATOLOGIA

Le Norme Editoriali Aggiornate: commento critico sul loro significato e sull'evoluzione della Rivista

EDITORIALE
La "nuova normalità" dopo una protesi d'anca

ARTICOLI ORIGINALI
La protesi Genesis Uni nel trattamento del ginocchio varo artrosico: nostra esperienza

Valutazione radiografica e follow up clinico di 147 pazienti trattati con artroprotesi d'anca Nanos®

Esperienza preliminare con il chiodo endomidollare EBA 2

ARTICOLO DI AGGIORNAMENTO
Trattamento farmacologico del dolore in ortopedia

CASO CLINICO
Lussazione mediale inveterata del gomito: caso clinico

BORSA DI STUDIO S.I.O.T.
Artrodesi vertebrale con matrice ossea demineralizzata di nuova concezione

CONGRESSI E CORSI 2014

VOL. XL • Fasc. 2 • 2014

WWW.GIOT.IT

PACINI EDITORE MEDICINA

Periodico bimestrale - febbraio. POSTE ITALIANE SpA - Spedizione in Abbonamento Postale - D.L. 353/2003 conv. in L. 27/02/2004 n. 46 art. 1, comma 1, DCB PISA. Aut. Trib. Roma n. 14690 del 1972

GIORNALE ITALIANO di ORTOPEDIA e TRAUMATOLOGIA

Fondato da Giorgio Monticelli nel 1974

ORGANO UFFICIALE DELLA SOCIETÀ ITALIANA DI ORTOPEDIA E TRAUMATOLOGIA

Direttore Scientifico: Francesco Pipino

Vice Direttori: Federico Grassi, Umberto Tarantino

Direttore Responsabile: Patrizia Alma Pacini

Comitato dei Referee: Fabio Bestetti, Giorgio Maria Calori, Giuseppe De Giorgi, Alberto Corrado Di Martino, Fabio Donelli, Antonio Gigante, Ernesto Macrì, Milena Mastrogiacomo, Giuseppe Mineo, Filippo Randelli, Giuseppe Solarino, Tiziano Villa

Consiglio Direttivo S.I.O.T. biennio 2012-2014
Presidente: Paolo Cherubino
Vice-Presidenti: Rodolfo Capanna, Giuseppe Sessa
Consiglieri: Fabio Catani, Michele D'Arienzo, Angelo Dettoni, Gianfranco Longo, Attilio Rota, Federico Santolini, Umberto Tarantino, Giovanni Zatti
Past-President: Marco d'Imporzano
Garante: Pietro Bartolozzi
Segretario: Andrea Piccioli
Segretario Generale: Elena Cristofari
Revisori dei Conti: Pasquale Bianchi, Dante Dallari, Francesco Franchin
Presidente Nuova Ascoti: Michele Saccomanno

Comitato Scientifico: Paolo Adravanti, Ernesto Amelio, Stefano Astolfi, Marco Berlusconi, Dario Capitani, Giuliano Cerulli, Gian Carlo Coari, Ferdinando Da Rin, Angelo Dettoni, Marco d'Imporzano, Onofrio Donzelli, Luigi Fantasia, Piero Garosi, Franco Gherlinzoni, Giuseppe Giannicola, Sandro Giannini, Cosimo Gigante, Marco Guelfi, Vincenzo Guzzanti, Giulio Maccauro, Romano Marsano, Daniele Fabris Monterumici, Redento Mora, Francesco Munari, Roberto Padua, Giorgio Eugenio Pajardi, Ferdinando Priano, Luigi Promenzio, Michele Rampoldi, Emilio Romanini, Carlo Luca Romanò, Mario Igor Rossello, Roberto Rotini, Nicola Santori, Filippo Maria Senes, Paolo Tranquilli Leali, Donato Vittore, Gustavo Zanoli, Giovanni Zatti

Referenti Rubriche
Editoriali: Francesco Pipino
Linee guida: Andrea Piccioli
Notiziario: Elena Cristofari
Pagina sindacale: Michele Saccomanno
Novità legali e giuridiche: Ernesto Macrì

Edizione e stampa
Pacini Editore S.p.A.
Via A. Gherardesca 1 • 56121 Pisa
Tel. +39 050 313011 • Fax +39 050 3130300
info@pacinieditore.it • www. pacinimedicina.it

PACINI EDITORE MEDICINA

Registrato presso il Tribunale di Roma – n. 14690 del 1972

WWW.GIOT.IT

VOL. XL • Fasc. 2 • 2014

INDICE

Le Norme Editoriali Aggiornate: commento critico sul loro significato e sull'evoluzione della Rivista
F. Pipino 47

EDITORIALE

La "nuova normalità" dopo una protesi d'anca
F. Pipino, T. Villa, A. Corradi 50

ARTICOLI ORIGINALI

La protesi Genesis Uni nel trattamento del ginocchio varo artrosico: nostra esperienza
M. Baviera, M. Bertini, G. Condarelli, E. Coppari, C. La Medica, A. Lo Storto, *F. Napoleoni* 55

Valutazione radiografica e follow up clinico di 147 pazienti trattati con artroprotesi d'anca Nanos®
A. Gildone, T. Amenabar, G. Caruso, L. Massari, S.J. McMahon 59

Esperienza preliminare con il chiodo endomidollare EBA 2
P. Maniscalco, M. Caforio, E.O. Del Vecchio, P. Mantelli, L. Bisogno 65

ARTICOLO DI AGGIORNAMENTO

Trattamento farmacologico del dolore in ortopedia
R. Viganò, A. Fanelli, G. Danelli, S.E. De Martinis, D. Ghisi 72

CASO CLINICO

Lussazione mediale inveterata del gomito: caso clinico
E. Siuni, D. Nonne, G.L. De Pascali 80

BORSA DI STUDIO S.I.O.T.

Artrodesi vertebrale con matrice ossea demineralizzata di nuova concezione
L. Boriani, N. Fazio, R. Ghermandi, P.M. Fornasari 83

CONGRESSI E CORSI 2014 90

LE NORME EDITORIALI AGGIORNATE: COMMENTO CRITICO SUL LORO SIGNIFICATO E SULL'EVOLUZIONE DELLA RIVISTA

Il *Giornale Italiano di Ortopedia e Traumatologia (GIOT)* fu fondato nel 1974 dal prof. Giorgio Monticelli per essere l'Organo Ufficiale della Società Italiana di Ortopedia e Traumatologia.
Tale operazione fu fatta con il consenso a larga maggioranza non solo della SIOT ma anche in particolare dei Direttori e dei Comitati Editoriali delle riviste pubblicate in quegli anni, al fine di editare una Rivista che fosse l'espressione unica e condivisa della Ortopedia Italiana Universitaria od Ospedaliera che fosse nella speranza di migliorare la qualità e l'apprezzamento nel Mondo Scientifico.
L'operazione ebbe buon esito sul piano operativo ma non riuscì a raggiungere il risultato prefisso. Infatti dopo alcuni anni anche per le carenze degli editori e soprattutto per problemi economici, la rivista si stava estinguendo e da alcuni numeri non veniva pubblicata.
Siamo giunti, in tal modo, negli anni '90 quando, durante la mia Presidenza della SIOT, mi fu ceduta dal prof. Perugia la direzione della rivista. La prima operazione che siamo riusciti a fare fu quella di risanare il bilancio e poi di trovare un editore valido che identificai nella Pacini Editore.
Da allora, sottolineando il contributo dell'Editore ed il consenso della SIOT, il GIOT assunse il suo Ruolo di Organo Ufficiale della Società, svolgendolo con dignità ed efficienza.
Mancava però il fine di presentarci alla Scienza Internazionale con un Organo che potesse ambire alla indicizzazione e poi all'*impact factor*, preclusi dal fatto stesso che il GIOT era ed è in italiano.
Un tentativo negli anni '80 di farne una edizione inglese (*Italian Journal of Orthopaedic and Traumatology*) non ebbe successo e fu abbandonata l'idea.
La soluzione fu da me individuata e realizzata nel fondare il JOT (*Journal of Orthopaedic and Traumatology*), affidato per la pubblicazione a Springer, editore come noto molto introdotto in campo internazionale. Ciò nel 2000.
La seconda Rivista si affiancò pertanto alla prima, anch'essa come Organo Ufficiale della Società allo scopo di integrarsi, lasciando il GIOT come espressione del mondo Societario e della sua Attività piena di fervore, iniziative e problematiche legate al passar del tempo che andavano condivise con i Soci, mediante uno strumento di informazione che li amalgamasse nella discussione e nelle scelte.
La seconda (JOT) era destinata a divulgare l'attività scientifica Italiana assumendo un ruolo di porta-voce internazionale espresso con l'indicizzazione e poi l'impact factor. L'omissione dell'"*Italian*" nel titolo, è malinconico ammetterlo, si dimostrò opportuna poiché oggi la rivista accoglie oltre il 50-60% di pubblicazioni straniere che si mescolano ed integrano con quelle italiane, raggiungendo lo scopo di inserire la ricerca Italiana nel mondo Scientifico.
La situazione odierna è quella descritta, che si avvale delle due riviste come organo ufficiale, con le caratteristiche suddette.
Viene da chiedersi se è ancora opportuna e necessaria l'edizione cartacea in un mondo informatizzato.
La risposta è sicuramente positiva a mio modo di vedere per il GIOT che spero anche gli altri Soci tengano come me sul loro tavolo di Studio per consultarlo saltuariamente come se interloquissero con l'Assemblea dei Soci.
A tale proposito oggi abbiamo provato insieme ai Comitati Direttivi della SIOT e della Rivista a modernizzarne la veste tipografica, le categorie dei contributi ed anche le norme editoriali.
Per quest'ultima iniziativa io ho scritto queste poche righe, chiedendo di scusarmi se mi sono lasciato andare ai ricordi, ma ciò è caratteristico dei vecchi e tutti sapete che a me è sempre piaciuto parlare con VOI con la semplicità e la chiarezza che si usa in famiglia … Una grande famiglia di Ortopedici come quella Italiana, di cui mi sento fiero ed appartenenete.

Francesco Pipino

NORME EDITORIALI AGGIORNATE

Il *Giornale Italiano di Ortopedia e Traumatologia* è un periodico bimestrale, organo ufficiale della Società Italiana di Ortopedia e Traumatologia.
La rivista pubblica contributi redatti in forma di Editoriali, Notiziari (S.I.O.T. e Società specialistiche), Report Congressuali, Aggiornamenti professionali (anche di Medicina legale), Pagine sindacali, Rassegne stampa, Recensioni, Articoli originali e Casi clinici.
La Redazione accoglie solo i testi conformi alle norme editoriali generali e specifiche per le singole rubriche. La loro accettazione è subordinata alla revisione critica di esperti, all'esecuzione di eventuali modifiche richieste e al parere conclusivo del Direttore. Il Direttore del Giornale si riserva inoltre il diritto di richiedere agli Autori la documentazione dei casi e dei protocolli di ricerca, qualora lo ritenga opportuno.
Nel caso di provenienza da un singolo ricercatore o da una equipe indipendente sarà sufficiente la firma del ricercatore che si assume la responsabilità di quanto pubblicato. Nel caso di provenienza invece da un Dipartimento Universitario od Ospedaliero, il testo dovrà essere anche controfirmato dal Responsabile di Dipartimento. In deroga può essere attribuita la responsabilità al Dirigente di I livello (anziché II) se specificato ed esplicitato.
Dichiarazione: gli articoli scientifici originali e i casi clinici dovranno essere accompagnati da una dichiarazione firmata dal primo Autore, nella quale si attesti che i contributi sono inediti, non sottoposti contemporaneamente ad altra rivista, e il loro contenuto conforme alla legislazione vigente in materia di etica della ricerca. Gli Autori sono gli unici responsabili delle affermazioni contenute nell'articolo e sono tenuti a dichiarare di aver ottenuto il consenso informato per la sperimentazione e per la riproduzione delle immagini.
Conflitto di interessi: nella lettera di accompagnamento dell'articolo, gli Autori devono dichiarare se hanno ricevuto finanziamenti o se hanno in atto contratti o altre forme di finanziamento, personali o istituzionali, con Enti Pubblici o Privati, anche se i loro prodotti non sono citati nel testo. Questa dichiarazione verrà trattata dal Direttore come una informazione riservata e non verrà inoltrata ai revisori. I lavori accettati verranno pubblicati con l'accompagnamento di una dichiarazione ad hoc, allo scopo di rendere nota la fonte e la natura del finanziamento.

Norme generali

Gli Autori sono invitati a inviare i manoscritti secondo le seguenti norme:

Si prega di utilizzare Microsoft Word ™, e preferibilmente, di salvare il file in formato .RTF, .DOC o .DOCX. Qualsiasi altro programma può essere utilizzato, compresi i programmi open source: si prega di salvare sempre i file in formato .RTF, .DOC o .DOCX. Non utilizzare, in nessun caso, programmi di impaginazione grafica quali Publisher™, Pagemaker™, Quark X-press™, Adobe Indesign™. Non formattare il testo in alcun modo (evitare stili, bordi, ombreggiature ...); utilizzare solo gli stili di carattere come corsivo, grassetto, sottolineato. Non inviare il testo in PDF.

- il **Testo** deve essere fornito in lingua italiana e corredato di:
  - titolo del lavoro (in italiano e in inglese);
  - parole chiave (in italiano e in inglese);
  - riassunto strutturato (solo in inglese);
  - titolo e didascalie delle tabelle e delle figure (in italiano).

Nella prima pagina devono comparire: il titolo, le parole chiave, i nomi degli Autori e l'Istituto o Ente di appartenenza; la rubrica cui si intende destinare il lavoro (decisione che è comunque subordinata al giudizio del Direttore); il nome, l'indirizzo e il recapito telefonico dell'Autore cui sono destinate la corrispondenza e le bozze.
Nella seconda pagina comparirà il riassunto in inglese (non meno di 200 e non più di 400 caratteri, spazi inclusi, strutturato secondo le sezioni *Background, Obiettivi, Metodi, Risultati, Conclusioni*).
Nelle ultime pagine compariranno la bibliografia, le didascalie di tabelle e figure e l'eventuale menzione del Congresso al quale i dati dell'articolo siano stati comunicati (tutti o in parte).
- **Tabelle**: devono essere di numero non superiore a 5 e gli stessi dati non devono essere presentate due volte, sia nel testo che nelle tabelle. Dattiloscritte una per pagina e numerate progressivamente con numeri romani. Le singole tabelle devono essere inviate e raggruppate alla fine del testo e ogni tabella deve avere sopra un breve titolo ed essere auto-esplicativo. La tabella dovrebbe integrare il materiale nel testo, piuttosto che ripeterlo. Inserire eventuali note esplicative per le abbreviazioni utilizzate sotto la tabella.
- **Figure**: vanno fornite in file digitali separati dal testo e numerate con eventuale indicazione dell'orientamento. Inviare le immagini preferibilmente in formato .TIFF o .EPS, con risoluzione minima di 300 dpi e formato di 100 x 150 mm. Altri formati possibili: JPEG, PDF, PPT. Non verranno accettate immagini inseriti in file di .DOC.
- La **Bibliografia** va limitata alle voci essenziali identificate nel testo con numeri arabi ed elencate al termine del dattiloscritto nell'ordine in cui sono state citate. Devono essere riportati i primi tre Autori, eventualmente seguiti da "et al.". Le riviste devono essere citate secondo le abbreviazioni riportate su Index Medicus. Esempi di corretta citazione bibliografica per:

- Articoli e riviste: Bianchi M, Laurà G, Recalcati D. *Il trattamento chirurgico delle rigidità acquisite del ginocchio*. Minerva Ortopedica 1985;36:431-438.
- Libri: Tajana GF. *Il condrone*. Milano: Edizioni Mediamix 1991.

- Capitoli di libri o atti di Congressi: Krmpotic-Nemanic J, Kostovis I, Rudan P. Aging changes of the form and infrastructure of the external nose and its importance in rhinoplasty. In: Conly J, Dickinson JT, editors. Plastic and Reconstructive Surgery of the Face and Neck. New York: Grune and Stratton 1972, p. 84.

- **Le note al testo**, indicate da asterischi o simboli simili, dovrebbero apparire nella parte inferiore della pagina dedicata. Termini e formule, abbreviazioni e unità di misura matematici devono essere conformi alle norme di cui al Science 1954, 120:1078. Definire acronimi in prima menzione nel testo. I farmaci vanno indicati con il loro nome chimico, il nome commerciale dovrebbe essere utilizzato solo quando assolutamente indispensabile (capitalizzando la prima lettera del nome del prodotto e indicando il nome della ditta farmaceutica produttrice del farmaco, città e paese). Nel testo e nelle didascalie delle tabelle, gli autori devono utilizzare, nell'ordine esatto, i seguenti simboli: *, †, ‡, §, ¶, **, ††, ‡‡.

- Ringraziamenti, indicazioni di grants o borse di studio, vanno citati al termine della bibliografia.

Norme specifiche per le singole rubriche

Editoriali: sono intesi come considerazioni generali e pratiche su temi d'attualità, in lingua italiana, sollecitati dal Direttore o dai componenti il Comitato di redazione. Gli Editoriali sono limitati a 8000 caratteri spazi inclusi con almeno 10 referenze bibliografiche e possono includere 3 tabelle e 5-6 figure. Gli Autori potranno essere fino a 5. È omesso il riassunto.

Articoli d'aggiornamento: possono anche essere commissionati dal Direttore. Di regola non devono superare i 40.000 caratteri spazi inclusi, comprese tabelle, figure e voci bibliografiche. Legenda di tabelle e figure sono a parte.

Articoli originali: comprendono lavori che offrono un contributo nuovo o frutto di una consistente esperienza, anche se non del tutto originale, in un determinato settore. Devono essere suddivisi nelle seguenti parti: *introduzione, materiale e metodo, risultati, discussione e conclusioni*. Il testo non deve superare i 30.000 caratteri, spazi inclusi, comprese iconografia, bibliografia e riassunto strutturato. Legenda di tabelle e figure a parte. Il riassunto strutturato in inglese (min. 400 - max. 500 caratteri, spazi inclusi) va suddiviso di regola nelle seguenti sezioni: *Obiettivi, Metodi, Risultati, Conclusioni*. Nella sezione *Obiettivi* va sintetizzato con chiarezza l'obiettivo (o gli obiettivi) del lavoro, vale a dire l'ipotesi che si è inteso verificare; nei *Metodi* va riportato il contesto in cui si è svolto lo studio, il numero e il tipo di soggetti analizzati, il disegno dello studio (randomizzato, in doppio cieco?), il tipo di trattamento e il tipo di analisi statistica impiegata. Nella sezione *Risultati* vanno riportati i risultati dello studio e dell'analisi statistica. Nella sezione *Conclusioni* va riportato il significato dei risultati, soprattutto in funzione delle implicazioni cliniche.

Articoli originali brevi: comprendono brevi lavori (max. 6.000 caratteri, spazi inclusi) con contenuto analogo a quello degli Articoli originali e come questi suddivisi. Il riassunto strutturato deve essere lungo min. 200 – max. 300 caratteri, spazi inclusi. Sono ammesse 2 tabelle e 2 figure e una decina di voci bibliografiche.

Casi clinici: vengono accettati dal Comitato di Redazione solo lavori di interesse didattico e segnalazioni rare. La presentazione comprende l'esposizione del caso e una discussione diagnostico-differenziale. Il testo deve essere conciso (max. 10.000 caratteri, spazi inclusi) e corredato, se necessario, di massimo 5, tra figure o tabelle, e di massimo 10-15 riferimenti bibliografici essenziali. Il riassunto strutturato, in inglese, deve essere di min. 200 – max. 300 caratteri, spazi inclusi.

Lettere alla direzione: possono far riferimento a problemi di interesse ortopedico d'attualità oppure ad articoli già pubblicati. Nel secondo caso la lettera verrà preventivamente inviata agli Autori dell'articolo e l'eventuale risposta degli stessi pubblicata in contemporanea. Dovrebbero essere brevi, non superare gli 8000 caratteri, spazi inclusi, con non più di 10 referenze bibliografiche, e solo 1 figura e/o tabella. È richiesta la sola lingua italiana.

Dai Libri: la rivista si riserva di fare e/o pubblicare le recensioni di libri che le venissero proposti. Il testo, di massimo 4.000 caratteri, spazi inclusi, dovrà essere in italiano.

Le bozze dei lavori saranno inviate per la correzione al primo degli Autori, salvo diverse istruzioni. Gli Autori si impegnano a restituire le bozze corrette entro e non oltre 7 giorni dal ricevimento; in difetto i lavori saranno pubblicati dopo revisione fatta dalla Redazione che però declina ogni responsabilità per eventuali inesattezze sia del dattiloscritto che delle indicazioni relative a figure e tabelle.

Gli scritti di cui si fa richiesta di pubblicazione vanno indirizzati a:
Pacini Editore SpA - Segreteria Scientifica Giornale Italiano di Ortopedia e Traumatologia - E-mail: giot@pacinieditore.it

LA "NUOVA NORMALITÀ" DOPO UNA PROTESI D'ANCA

The "day-after" surgery: physiophatology after total hip replacement

F. PIPINO, T. VILLA, A. CORRADI*
Policlinico di Monza, Monza (MB);
** Policlinico San Donato, San Donato Milanese (MI)*

Indirizzo per la corrispondenza:
Francesco Pipino
Dipartimento Ortopedia, Policlinico di Monza
via Carlo Amati 111, 20900 Monza (MB)
E-mail: f.pipino@libero.it

Parole chiave: nuova normalità post-chirurgica, protesi d'anca

Key words: the"day after" surgery, total hip replacement

Il **Concetto** di **Nuova Normalità** post-chirurgica è stato da noi introdotto durante il Congresso della SIOT del 1998 a Genova 1.
Da allora ha trovato un moderato consenso in Letteratura sebbene la rivisitazione dei principi guida che portano alla sua definizione nei successivi anni, ha confermato a nostro parere la validità del Concetto.
La **nuova normalità post-chirurgica** identifica l'**esito** dell'intervento, sia esso la guarigione od un insuccesso, che comunque sarà diverso dalla normalità fisiologica. (Figg. 1, 2).
Nella valutazione dei **risultati**, ciò deve essere considerato non solo in ambito anatomo-clinico e funzionale ma anche in Medicina Legale.
Nella fattispecie di un impianto di **protesi d'anca**, sia primaria che di revisione, l'intervento stesso non riporterà mai l'articolazione a quella naturale anche quando si sia ottenuto un risultato eccellente tale da raggiungere lo scopo prefisso ovvero di portare il paziente ad una guarigione clinica e/o miglioramento funzionale ottimizzati.
Le **modificazioni indotte** dall'impianto protesico non solo nella articolazione ma anche nell'intero individuo sono tali da produrre una **nuova normalità diversa** da quella **naturale**.

La guarigione infatti potrà essere ottenuta mediante l'impianto della protesi che sostituirà l'articolazione naturale ma non sarà identificabile con essa [2] (Fig. 3).
Mediante una tecnica chirurgica corretta, l'articolazione protesizzata manterrà parte delle sue funzioni propriocettive e stereognosiche, risultando staticamente e dinamicamente stabile potendo svolgere pertanto in maniera quasi naturale i suoi compiti motori [3].
La protesi sarà relativamente protetta da grossolani fenomeni di usura o macroscopici squilibri di forze; un insieme di lievi modificazioni "compensatorie" dell'azione dei muscoli e delle articolazioni vicine riequilibra lo schema motorio dell'individuo. Questa situazione concorre insie-

FIGURA 1.
F. E., Famoso Calciatore Juventino, gioca a golf dopo protesizzazione bilaterale delle anche con impianto a conservazione di collo CFP-TOP.

FIGURA 2.
Paziente operato di protesizzazione bilaterale delle anche con impianto a conservazione di collo CFP-TOP impegnato come pastore nella transumanza dei manzi.

FIGURA 3.
PTA a conservazione di Collo: la protesi CFP e cotile TOP.

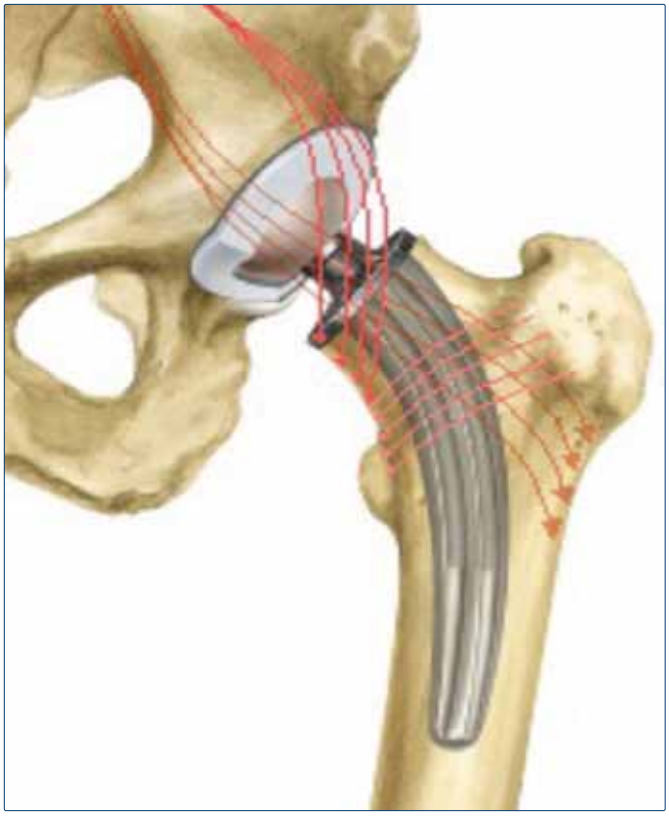

me con le positive caratteristiche del disegno e dei materiali ad indurre ed "assicurare" la risposta finale dell'osso nella INTERAZIONE PROTESI – ARTICOLAZIONE [4], che rappresenta appunto la NUOVA NORMALITÀ.
Infatti una situazione clinica e soggettiva vicina a quella naturale, anche se non identica, ricondurrà il Paziente ad uno "**stato di salute**" e di recupero della normale sua attività che sarà espressa dalla sua soddisfazione, traguardo primario delle nostre cure.
In **sintesi** la **nuova normalità si integra** nello stato naturale del Paziente partecipando alle sue diverse situazioni fisiologiche e patologiche, dalle quali è condizionata ma non identificandosi con esse. Un tipico esempio è legato alla osteoporosi che può intervenire negli anni modificando la massa ossea anche periprotesica.
Di conseguenza si avrà una **propria"fisiologia**" ed una **propria "patologia**" in qualche modo riportabile a quella naturale [5].
La "**fisiologia della nuova normalità**" identifica i **parametri del risultato** dell'intervento che ne codificano l'esito in **successo** od **insuccesso**, parziale o totale che sia [1].
La "**patologia della nuova normalità**" può manifestarsi per tutto il periodo post-chirurgico, dal momento dell'impianto della protesi al termine della sua sopravvivenza, in quello che comunemente si definisce **follow-up** e **curva di sopravvivenza**.
Và **distinta** dagli insuccessi poiché si riferisce a quei fenomeni biologici che alterano la funzione e la durata della protesi,nel divenire di una situazione creatasi con l'impianto della protesi, indipendentemente dal risultato buono o cattivo che sia. Ovviamente più l'impianto è ottimizzato, meno ci sarà una patologia della nuova normalità, mentre in caso di difetto dell'impianto stesso, vi potrà essere una precocità ed una gravità delle manifestazioni patologiche aggravate appunto dalla anomalia. Tipico esempio è la malattia da detriti che può essere paragonata alla degenerazione artrosica di un'anca naturale (Fig. 4).
I "fenomeni biologici" di cui sopra sono condizionati da una serie elevata di fattori che vanno dai materiali della protesi alla tecnica di impianto, dal disegno al riequilibrio biomeccanico dell'articolazione,dalla conservazione del patrimonio osseo al rispetto delle parti molli fino alle condizioni psico-somatiche del Paziente e persino al suo stato socio-economico. Nell'esempio di cui sopra un mancato riequilibrio biomeccanico della protesi che influenzerà la comparsa della malattia da detriti equivale all'incongruenza articolare per una displasia dell'anca nella genesi della coxartrosi.
Le "**complicanze**" infine mantengono il loro significato di **eventi codificati** sulla base di **dati statistici** che vanno preventivati nel bilancio preoperatorio i quali possono condizionare il risultato e quindi la nuova normalità legata ad esso.

FIGURA 4.
PTA con evidente osteolisi da detriti.

Gli "**insuccessi**" invece legati alla mal-practice o comunque **jatrogeni**, devono essere valutati come **deviazione dalla nuova normalità** [5 6].
I concetti su esposti in particolare l'identificazione della nuova normalità e delle complicanze o degli insuccessi jatrogeni, assumono a Nostro parere una importanza rilevante nella **valutazione medico-legale dei risultati della protesi d'anca** [7].
A tale proposito va aggiunto un ulteriore principio, quello della reversibilità delle complicanze o insuccessi che può riguardare l'iter di recupero della nuova normalità e può essere spontanea o legata a **tecniche riparative** dell'insuccesso o della complicanza. Tanto per fare un esempio, una paresi del muscolo tibiale anteriore conseguente ad una lesione parziale del nervo sciatico-popliteo-esterno, può essere in buona parte corretta dall'intervento di trasposizione del tibiale posteriore pro-tibiale anteriore ecc.
Di conseguenza riteniamo che anche il "**consenso informato**" debba considerare i diversi aspetti concernenti la **nuova normalità,** il **risultato,** le **complicanze,** gli **insuccessi** e le **tecniche di recupero** che vanno esplicitati con chiarezza al Paziente nel momento in cui si stabilisce il contratto con il Curante e la Struttura.
I parametri della nuova normalità delle protesi d'anca di *primo impianto* sono:
Indicazione corretta non soltanto relativa alla condizione dell'anca ma anche in funzione delle condizioni Generali del Paziente [8].
Il **risultato** sarà valutato sui barèmes / scores da eccellente a buono, discreto e cattivo in funzione del raggiungimento degli obiettivi che consistono in:
1) risoluzione della sintomatologia algica;
2) recupero della funzione articolare dell'anca e dell'arto inferiore;
3) miglioramento della qualità di vita con una deambulazione corretta nel contesto della cinematica globale del soggetto.

La pianificazione preoperatoria, la scelta della protesi e la tecnica di impianto, nonché l'assistenza pre e post-operatoria sono di grande importanza in funzione del risultato (Figg. 5, 6).
I parametri della nuova normalità delle *revisioni di protesi* d'anca sono:
INDICAZIONE corretta in funzione e rapporto con la valutazione attenta dei fattori che hanno determinato il fallimento della protesi preesistente.
VALUTAZIONE DELLE CARATTERISTICHE DELL'IMPIANTO DA REVISIONARE (Fig. 4), STADIAZIONE DEL BONE-LOSS secondo uno score accettato in letteratura; nella nostra esperienza utilizziamo lo score del GIR, riportato nella tabella che segue [9].
Scelta della protesi in funzione della stadiazione del bone loss e delle alterazioni anatomo-funzionali conseguenti al primo impianto [10-12] (Tabb. I, II).
NUMERO d'ordine della revisione in relazione al numero dei precedenti interventi.
PIANIFICAZIONE preoperatoria.
CONDIZIONI GENERALI del PAZIENTE.
Analogamente a quanto succitato a proposito della nuova normalità per le protesi di primo impianto, ancor più nelle revisioni, la pianificazione preoperatoria, la scelta della protesi e la tecnica di impianto, nonché l'assistenza pre e post-operatoria rivestono una grande importanza in funzione del risultato. In questo contesto si aggiungono i rilievi e le valutazioni concernenti l'impianto da revisionare e le scelte ne dovranno tenere conto (Figg. 7-9).
Il **risultato** sarà valutato sui barèmes/scores da eccellente a buono, discreto e cattivo in funzione del raggiungimento degli obiettivi che saranno comunque ridefiniti poiché la nuova normalità di un reimpianto, magari plurimo, si allontanerà viepiù dalla fisiologia naturale, al ripetersi di

TABELLA I.
Classificazione G.I.R. del Bone Loss Acetabolare.

Bone-loss Acetabolare			
Stadio I	**Stadio II**	**Stadio III**	**Stadio IV**
Mobilizzazione Cotile allargato e deformato Le pareti sono conservate	Mobilizzazione Cotile allargato e deformato Difetto di una parete	Mobilizzazione Cotile allargato e deformato Difetto di due o più pareti	Difetto circonferenziale massivo con perdita anche del bordo superiore del forame otturatorio

TABELLA II.
Classificazione G.I.R. del Bone Loss Femorale.

Bone-loss Femorale			
Stadio I	**Stadio II**	**Stadio III**	**Stadio IV**
Canale prossimale allargato Corticali assottigliate Corticali conservate	Canale prossimale allargato Corticali assottigliate Difetto di una corticale	Canale prossimale allargato Corticali assottigliate Difetto di due corticali	Difetto circonferenziale massivo prossimale

ogni revisione. Il risultato quindi potrà essere considerato in funzione del maggiore o minore raggiungimento degli obiettivi già enunciati per il primo impianto, ovvero:

1) risoluzione della sintomatologia algica;
2) recupero della funzione articolare dell'anca e dell'arto inferiore;
3) miglioramento della qualità di vita con una deambulazione corretta nel contesto della cinematica globale del soggetto.

FIGURA 5.
I materiali e la geometria della protesi impiantata influenzano la nuova normalità dopo il primo impianto.

FATTORI che influenzano la " Nuova Normalità"

Protesi	Materiali :	Biocompatibilità intesa come induzione e conduzione della Osteogenesi Resistenza ai carichi ed all'aggressione ambientale Minima produzione di Detriti e loro qualità. Modulo di Joung ottimizzato rispetto allo scheletro Massima lubrificazione all'interfaccia Anallergici
	Disegno :	Stabilità meccanica iniziale (di forma) Distribuzione ottimizzata delle sollecitazioni Conservazione del Bone Stock (corticale e spongioso) Minima possibilità di conflitto fra le componenti Massimo Range of Motion

In considerazione della variabilità estrema dei risultati ottenibili nelle diverse situazioni, riteniamo che, al di là dei barèmes, il risultato debba essere valutato caso per caso.

CONCLUSIONI

Il razionale che orienta le indicazioni, le scelte della protesi, la tecnica di impianto e soprattutto la valutazione dei

FIGURA 6.
La tecnica e le scelte chirurgiche influenzano la nuova normalità dopo il primo impianto.

TECNICA CHIRURGICA	T.S.S. Tissue Sparing Surgery: Rispetto delle parti molli e conservazione dell'osso INTEGRAZIONE della protesi nella articolazione naturale e non sostituzione della stessa con la protesi Asportazione dei TESSUTI PATOLOGICI MASSIMA STABILITA' PRIMARIA e Adesione della Protesi all'Osso RIEQUILIBRIO BIOMECCANICO e Muscolo-Legamentoso POSIZIONAMENTO dei Componenti della protesi e loro rapporto corretti CEMENTAZIONE o no Fattori di Crescita

FIGURA 7.
La tecnica e le scelte chirurgiche influenzano la nuova normalità dopo la revisione dell'impianto.

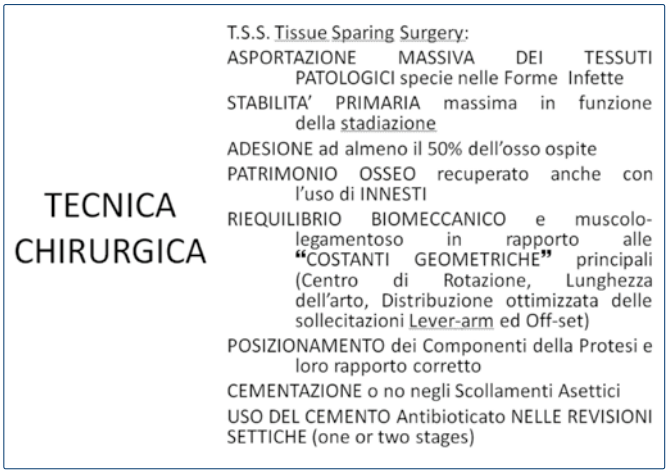

FIGURA 8.
La cementazione della coppa nelle revisioni delle protesi d'anca.

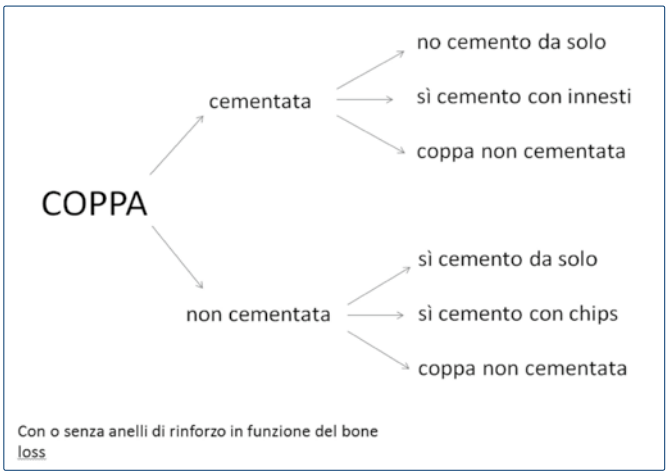

FIGURA 9.
La cementazione dello stelo nelle revisioni delle protesi d'anca.

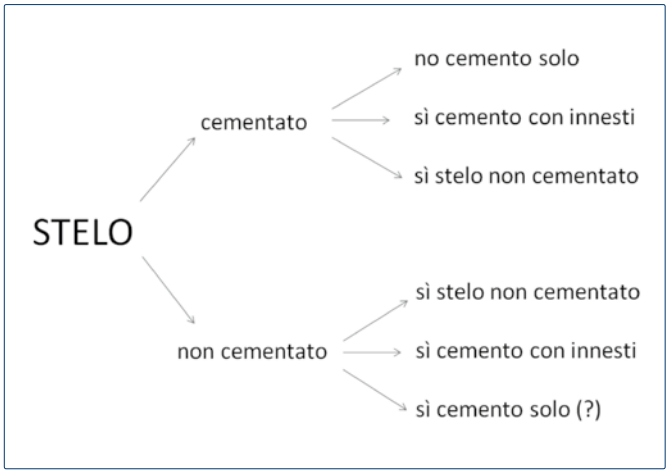

risultati, dovrà tener conto della nuova normalità nella ricerca di integrare la protesi nella articolazione dell'anca e non di sostituirla; infatti il traguardo più importante da raggiungere con l'intervento non sarà il ritorno all'anca "biologica" bensì una nuova condizione che si avvicini il più possibile ad essa, assicurandone la funzione e la durata nel tempo [13] (Figg. 1, 2).
Si sottolinea infine la differenza fra risultati, complicanze ed insuccessi jatrogeni che è estremamente significativa e che deve essere messa in grande evidenza nella valutazione Medico-Legale nelle richieste risarcitorie, oggi così improprie e frequenti.

BIBLIOGRAFIA

1 *Fisiopatologia post-chirurgica – la nuova normalità, le complicanze e gli insuccessi.* 83° Congresso SIOT, Genova 25-28 Ottobre 1998.
2 Noble P. (Huston, USA). *È possibile una vera restituito ad integrum dopo protesi d'anca?* 83° Congresso SIOT, Genova 25-28 Ottobre 1998.
3 Pipino F, Megna G. *La percezione degli angoli articolari negli artroprotesizzati d'anca.* Europa Med Physica 1988;24:39.
4 *Interazione Osso - Protesi - Il pensiero del Prof. Pipino sull'interazione osso - protesi.* G.I.O.T., LXXIX SIOT - Firenze, 1994.
5 Pipino F, Sanguinetti F. *Limiti tra nuova normalità, complicanze ed insuccessi nelle protesi.* 83° Congresso SIOT, Genova 25-28 Ottobre 1998.
6 Manes E, Andrioli E, Celli VT, et al. *Limiti della complicanza ed inizio dell'insuccesso nella chirurgia protesica d'anca.* 83° Congresso SIOT, Genova 25-28 Ottobre 1998.
7 Baima Bollone PL. *La valutazione del danno Jatrogeno tra nuova normalità, complicanze ed insuccessi.* 83° Congresso SIOT, Genova 25-28 Ottobre 1998.
8 Pipino F. *Criteri di valutazione clinica dei pazienti con artroprotesi totali d'anca.* Min Ortop 1986;37:699.
9 Pipino F, Molfetta L. *GIR classification of acetabular and femoral bone loss in revision hip arthroplasty surgery.* JOT 2000;2:64.
10 Pipino F, Molfetta L., Capozzi M. *La tecnica del reimpianto in relazione al difetto osseo.* Chir Organi Mov, LXXIX, 1994.
11 Pipino F, Ranawat CS. *Classification of acetabular deficiency – Combined AAOS.* S.I.O.T. Symposium. 83° Congresso SIOT, Genova 25-28 Ottobre 1998.
12 Pipino F, Scott RD. *Classification of femoural deficiency – Combined AAOS.* S.I.O.T. Symposium. 83° Congresso SIOT, Genova 25-28 Ottobre 1998.
13 Pipino F, Keller A. *Tissue-sparing surgery: 25 years' experience with femoral neck preserving hip arthroplasty.* J Orthop Traum 2006;7:36-42.

GIOT 2014;40:55-58

LA PROTESI GENESIS UNI NEL TRATTAMENTO DEL GINOCCHIO VARO ARTROSICO: NOSTRA ESPERIENZA

Treatment of osteoarthritic knee with Genesis Uni knee prosthesis: our experience

M. BAVIERA, M. BERTINI, G. CONDARELLI, E. COPPARI, C. LA MEDICA, A. LO STORTO, F. NAPOLEONI

Ospedale Madre Giuseppina Vannini, Istituto Figlie di S. Camillo. Divisione di Ortopedia e Traumatologia, Roma

Indirizzo per la corrispondenza:
Claudio La Medica
largo Ezio Vanoni, 14
00155 Roma
E-mail: lamedicaclaudio@siot.it

Ricevuto il 12 marzo 2013
Accettato il 20 febbraio 2014

RIASSUNTO

Il ginocchio varo artrosico rappresenta una patologia estremamente diffusa nella popolazione di età avanzata; nel pieno rispetto delle indicazioni riteniamo che la protesi monocompartimentale costituisca il metodo di elezione per il suo trattamento.
In questo lavoro vogliamo riportare la ns esperienza con la protesi Genesis Uni della Smith & Nephew che abbiamo utilizzato per la sostituzione protesica del comparto mediale del ginocchio in 25 pazienti operati fra il settembre 2003 ed il settembre 2005; la validità dei risultati ottenuti è dimostrata dal notevole incremento del Knee Society Score.

Parole chiave: artrosi, ginocchio varo, protesi monocompartimentale

SUMMARY

Instances of osteoarthritic knee with varus deformity represent a widespread pathology among the elderly; in observance of the relevant indications, we maintain that unicompartmental knee prosthesis represents the preferable treatment methodology.
In this study we report our experience with the Smith & Nephew *Genesis Uni* knee prosthesis, which we employed in the replacement of medial unicompartmental knee on 25 patients between September 2003 and September 2005. The success of this treatment is attested by the outstanding increase in the Knee Society Score.

Key words: osteoarthritis, varus knee, unicompartmental prosthesis

INTRODUZIONE

I primi lavori sulla protesi monocompartimentale risalgono al 1960, quando McKeever propose la sostituzione del ginocchio con un disco protesico nell'emipiatto tibiale degenerato. Nei successivi decenni (McIntosh 1972 – Cartier 1996) la protesi monocompartimentale ha subito un'evoluzione di pensiero e la scelta inizialmente limitata a casi selezionati trova oggi ampia indicazione in particolare nel ginocchio varo artrosico, pur con l'esistenza di molte scuole ad indirizzo diverso. Le gravi lassità combinate, il danno pluricompartimentale, la condrocalcinosi e la patologia reumatica rappresentano controindicazioni assolute a questo tipo di trattamento, così come un grave danno del compartimento femorotuleo; al contrario l'età non rappresenta, a nostro parere, un limite nella scelta.
Un attento esame clinico e strumentale consente, nella valutazione della lassità nella patologia artrosica, un giudizio definitivo nel porre l'indicazione. Ricordiamo infine la ben conosciuta triade infausta – obesità, osteoporosi e grave deviazione assiale – che orienta verso la sostituzione protesica totale dell'articolazione.

LA PROTESI GENESIS UNI

Il sistema Genesis Uni è stato progettato per assicurare una gamma estesa e flessibile sia nella misura delle componenti sia nelle modalità di fissazione.
Le componenti tibiali:

- 6 misure asimmetriche (dx e sin)
- 3 opzioni:
  - metal back cementato (titanio con rivestimento in alumina)
  - metal back non cementato (titanio con rivestimento in idrossiapatite)
  - all-poly

Lo spessore dell'inserto nel modello metal back varia, con incrementi di 1 mm, fra i 9 ed i 12 mm; l'all-poly è disponibile negli spessori di 9, 10 e 12 mm.

LE COMPONENTI FEMORALI

- 7 misure con lunghezza e larghezza parametrizzate alla taglia
- Struttura reticolata del componente per aumentare la tenuta all'interfaccia protesi cemento
- Press-fit aumentato da un aletta antirotante, fittoncini obliqui, doppia smussatura posteriore
- Profilo anteriore rastremato per minimizzare l'impingement rotuleo

LA STRUMENTAZIONE

È finalizzata alla massima preservazione del bone-stock, all'accurato ripristino della linea articolare ed alla precisione dei tagli.

Strumentazione tibiale

Opzione intra ed extra-midollare; con ciascuna opzione una parte orizzontale mobile, regolata da un goniometro, permette una resezione tibiale parallela al piatto controlaterale, indipendentemente dal grado di inclinazione posteriore della tibia.

Strumentazione femorale

Modellamento automatico del femore, senza resezioni, che si ottiene tramite una fresa ruotante che si approfondisce progressivamente fino a 4 mm; i componenti di prova si fissano con piccoli pin che non danneggiano l'osso e consentono posizionamenti ripetuti alla ricerca dell'assetto ottimale.

TECNICA

Utilizziamo una tecnica mini-invasiva con accesso midvastus

L'accesso chirurgico consente di effettuare un'incisione che ha un'estensione di soli 6-9 cm, preservando il tendine quadricipitale, che non viene aggredito; inoltre viene evitata l'eversione rotulea e viene risparmiata la borsa sinoviale rotulea, con indiscussi vantaggi sulla ripresa funzionale.

MATERIALI E METODI

Dal settembre 2003 al settembre 2005 abbiamo sottoposto ad intervento di sostituzione protesica monocompartimentale mediale del ginocchio 25 pazienti; l'età era compresa tra i 54 ed i 76 anni (media 65 anni). Di questi 5 erano maschi e 20 femmine. Il lato operato è stato prevalentemente quello destro (16 contro 9).
Nella valutazione preoperatoria abbiamo tenuto conto del grado di articolarità del ginocchio, dell'assenza di lesioni capsulolegamentose e dello status funzionale della femoro-rotulea. Come criteri di esclusione abbiamo considerato la diagnostica differenziale nei confronti delle patologia accennate nell'introduzione, nonché la concomitanza di obesità, grave osteoporosi, lesioni del LCA, LCM ed LCE, rigidità articolare, patologie reumatiche (A.R. – Condrocalcinosi) ***e condropatie della femoro-rotulea.*** In accordo con i dettami di R. Scott abbiamo considerato controindicazione all'effettuazione di una protesi monocompartimentale una grave degenerazione della superficie cartilaginea (Outerbridge IV), ma soprattutto la presenza di una degenerazione eburnea.
Da un punto di vista strumentale tutti i pazienti sono stati valutati radiograficamente con esame standard sotto e fuori carico (per calcolare l'asse di carico) e con esame

RMN per documentare eventuali patologie legamentose, meniscali e osteocondrali.
Il decorso prevedeva la mobilizzazione passiva su Kinetec fin dal primo giorno post operatorio, l'adozione di presidi come la calza elastica, la terapia con EBPM, la profilassi antibiotica short term (24 h).
Il protocollo riabilitativo verteva sul recupero rapido dell'articolarità attiva e passiva, iniziando fin dalla 1ª giornata col Kinetec un R.O.M. di 0°-20° incrementato di 10° al giorno sino al raggiungimento dei 90° di flessione; dalla 2ª giornata di post-operatorio inizio di mobilizzazioni attive e passive con l'assistenza di un tecnico della riabilitazione; in 4ª giornata concessione di carico sfiorante con l'ausilio di 2 canadesi passando progressivamente al carico al 50% ed oltre fino alla 4ª-5ª settimana, riducendo quindi l'appoggio ad un solo canadese (ed appoggio libero in casa) per ulteriori 3-4 settimane. Dalla concessione del carico parziale si iniziava a lavorare anche sul recupero della forza muscolare. Inoltre per i primi due mesi al paziente è stata vietata la guida.
Da segnalare come, nell'esecuzione degli interventi abbiamo cercato laddove possibile di effettuare un accesso chirurgico mininvasivo che in effetti ha permesso di ridurre i tempi di recupero.
Per la valutazione dei pazienti ci siamo avvalsi del Calcolo del Knee Score e del Functional Score.
Questo sistema di punteggio è la versione del knee score come modificato dal Dr. John Insall nel 1993. Il sistema di punteggio combina il reciproco obiettivo del **Knee Score** che si basa su parametri clinici ed il **Functional Score** basato su quello che i pazienti percepiscono nella funzionalità del ginocchio durante specifiche attività.
Il massimo del Knee Score sono 100 punti ed il massimo del Functional Score sono 100 punti.
Il calcolo dei due punteggi, le risposte alle domande e le conclusioni dello studio è dato da un valore basato sui risultati. Per ottenere il Knee Score ed il Functional Score i risultati di entrambi i questionari vengono sommati. Da notare che se alcuni risultati sono negativi vuol dire che vanno detratti dal punteggio.

RISULTATI

Flessione massima	a 6 sett.:	110°
	a 3 mesi:	126°
	a 6 mesi:	132°

Sollevamento della gamba estesa gg. 3
Ripresa della deambulazione gg. 4
Siamo passati da un KS score di 29-48 a 89-99 ed un FS score di 28-49 a 89-98, che si è mantenuto su questi valori ai primi 6 mesi.
Non abbiamo avuto complicanze post-operatorie.
Abbiamo avuto 1 solo caso di revisione a 3 anni per mobilizzazione asettica del piatto tibiale (totale su mono)

FIGURA 1.
Donna 65 anni. Controllo postoperatorio.

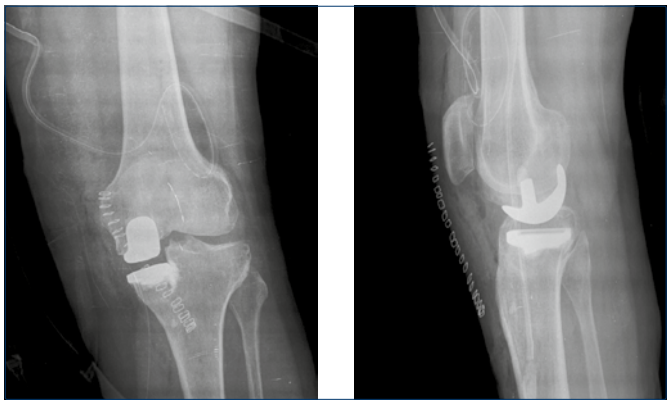

FIGURA 2.
Stesso caso. Controllo a 6 mesi.

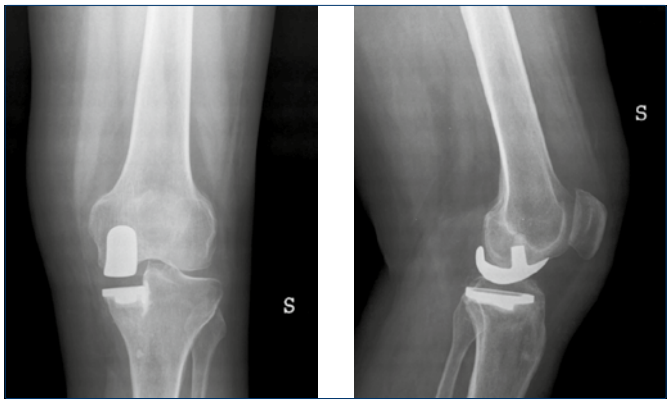

FIGURA 3.
Controllo a 18 mesi.

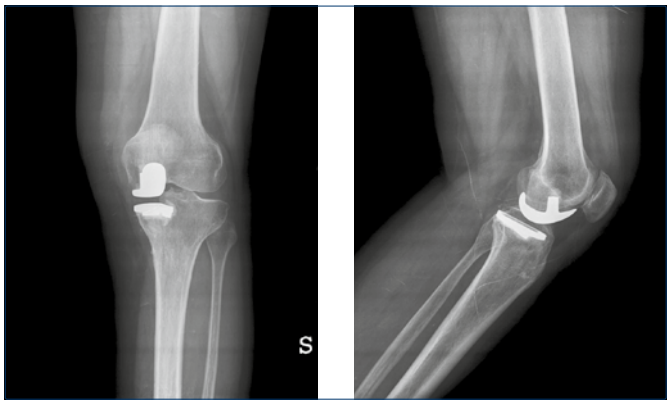

FIGURA 4.
Donna 71 anni.

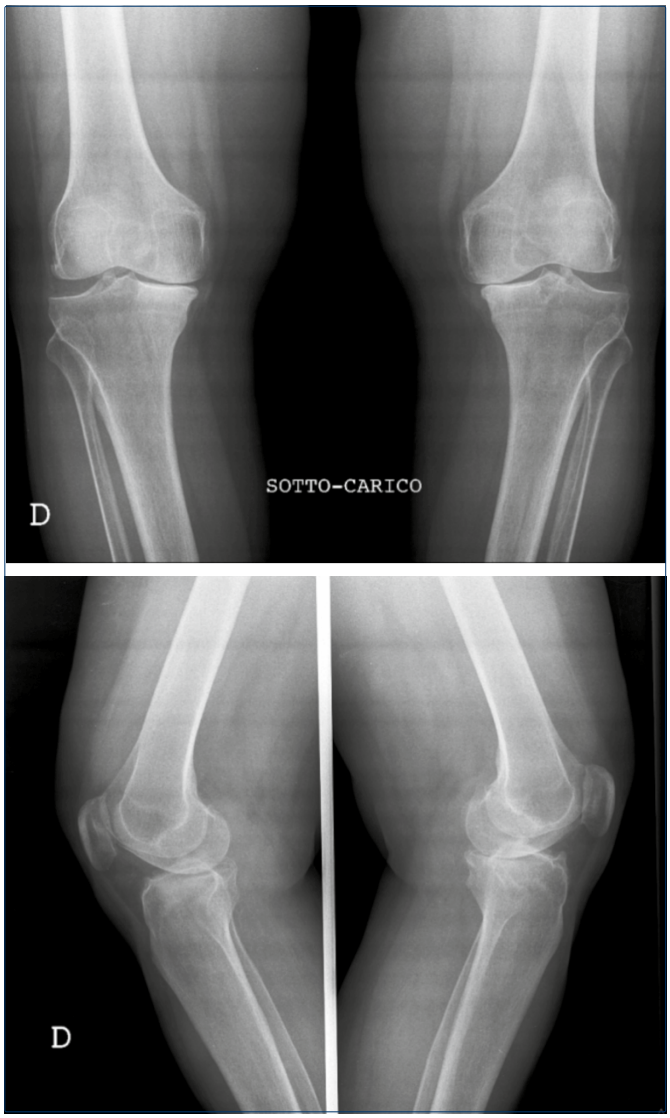

FIGURA 5.
Controllo post-operatorio.

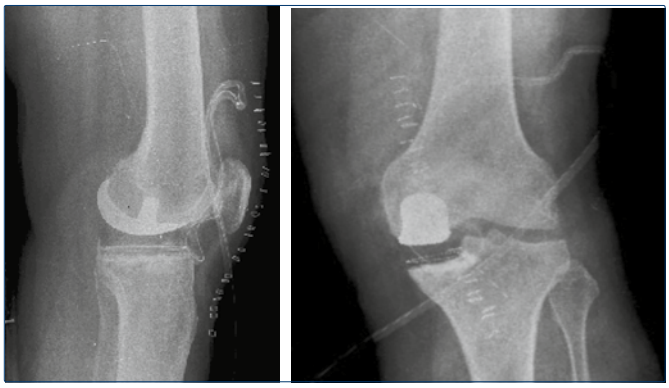

FIGURA 6.
Controllo a 18 mesi.

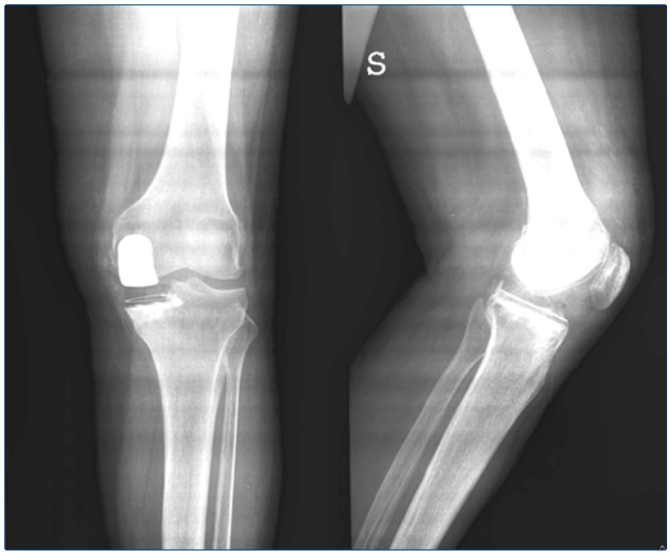

CONCLUSIONI

L'evoluzione della protesi monocompartimentale ha fornito nel tempo un'ulteriore possibilità di trattamento del ginocchio varo artrosico. Lo sviluppo di un accesso chirurgico mininvasivo e l'ampia disponibilità dell'impiantabile, che consente di estendere il trattamento ad ogni morfotipo ci ha permesso di raggiungere risultati molto soddisfacenti in termini di **recupero funzionale (KSS: 93,4) e clinico (KSS: 93,32). Riduzione dei tempi di degenza Riduzione del tempo riabilitativo.**

BIBLIOGRAFIA ESSENZIALE

Hewett TE, Noyes FR. Orthopaedics 1998.
Insall. *Chirurgia del ginocchio.* 1995, Vol. II, pp. 765-774.
Lindenfeld TN, Hewett TE, Andriacchi TP, et al. *Joint loading with valgus bracing in patients with varus gonarthrosis.* Clin Orthop Relat Res 1997;344:290-7.
Insall JN, Dorr LD, Scott RD, et al. *Rationale of the Knee Society clinical rating system.* Clin Orthop Relat Res 1989;248:13-4.
Scott R. Master Techniques in Orthopaedic Surgery, Raven Press 1995. Surgery of the knee, Churchill Livingstone, 1993, pp. 16-25.
Lysholm J, Gillquist J. *Evaluation of knee ligament surgery results with special emphasis on use of a scoring scale.* Am J Sports Med 1982;10:150-4.
McKellop HA, Llinás A, Sarmiento A. *Effects of tibial malalignment on the knee and ankle.* Orthop Clin North Am 1994;25:415-23.
Jackson M, Sarangi PP, Newman JH. *Revision total knee arthroplasty. Comparison of outcome following primary proximal tibial osteotomy or unicompartmental arthroplasty.* J Arthroplasty 1994;9:539-42.
Grelsamer RP. *Current concepts review. Unicompartmental osteoarthrosis of the knee.* J Bone Joint Surg Am 1995;77:278-92.

GIOT 2014;40:59-64

VALUTAZIONE RADIOGRAFICA E FOLLOW UP CLINICO DI 147 PAZIENTI TRATTATI CON ARTROPROTESI D'ANCA NANOS®

Radiographic assessment and clinical outcome after total hip arthroplasty with a Nanos® short stem prosthesis in 147 patients

A. GILDONE°*, T. AMENABAR °*, G. CARUSO*, L. MASSARI*, S.J. MCMAHON**

*° Fellow in hip and knee reconstruction surgery, The Avenue, Melbourne VIC, Australia; *Clinica Ortopedica e Traumatologica, ArciSpedale S.Anna di Ferrara, Italia; **Consultant in hip and knee reconstruction, The Avenue, Melbourne VIC, Australia*

Indirizzo per la corrispondenza:
Alessandro Gildone
ArciSpedale S.Anna di Ferrara
via Aldo Moro 8, 44100 Cona (FE)
Tel. +39 0532 236891
E-mail: anbote@yahoo.it

Ricevuto il 1 agosto 2013
Accettato il 10 marzo 2014

RIASSUNTO

Background. Gli impianti a stelo corto di nuova generazione presentano alcuni vantaggi indiscutibili che li rendono particolarmente attraenti. Per una buona riuscita dell'intervento di protesica d'anca, tuttavia, è fondamentale rispettare la normale anatomia e biomeccanica dell'articolazione.

Obiettivi. Stabilire se questi impianti di nuova generazione sono in grado di rispettare i parametri biomeccanici dell'anca, quali l'offset e la lunghezza dell'arto, oltre a valutare i risultati clinici ottenuti.

Metodi. Sono stati valutati i principali parametri radiografici quali il centro di rotazione verticale ed orizzontale, l'offset femorale e la lunghezza dell'arto in 147 pazienti cui è stato impiantato uno stelo corto nel periodo Luglio 2010-Luglio 2012 presso il Private Hospital The Avenue, a Melbourne, Australia. Tali pazienti sono stati valutati anche clinicamente mediante l'Harris Hip Score ed il WOMAC, in fase preoperatoria, a 3 mesi e a 1 anno dall'intervento.

Risultati. I 4 parametri radiografici fondamentali si sono discostati leggermente dai valori dell'arto controlaterale, e nella maggior parte dei casi mai più di 5mm rispetto al controlaterale. I risultati clinici ottenuti si sono rivelati in linea con quelli degli steli tradizionali.

Conclusioni. Con lo stelo Nanos®, possiamo aspettarci solo lievi e probabilmente differenze insignificanti nei principali parametri biomeccanici e nella lunghezza dell'arto; da un punto di vista clinico i risultati sono eccellenti. Pertanto, riteniamo lo stelo Nanos® un impianto estremamente valido.

Parole chiave: artroprotesi d'anca, stelo corto, parametri radiografici

SUMMARY

Background. New generation short stem implants have some unquestionable advantages, which make them particularly attractive. However, in order to achieve good clinical results every implant must respect the normal joint anatomy and biomechanics.

Objectives. To evaluate if these implants can fulfill the normal biomechanical parameters, such as femoral offset and leg length, and to assess the clinical outcome.

Methods. The main radiographic parameters (horizontal and vertical rotation centre, femoral offset, leg length) have been evaluated in 147 patients who had a short stem implanted between July 2010 and July 2012 at the Private Hospital The Avenue in Melbourne, Australia. Patients have been clinically assessed with the Harris Hip Score and the WOMAC score preoperatively and at 3 months and at 1 year follow-up.

Results. Restoration of the four main radiographic parameters was achieved within 5 mm of the contralateral side in most of our patients. Clinical results are excellent, as with the standard stems.

Conclusions. With the Nanos® stem we can expect only minor and probably meaningless differences concerning the biomechanical parameters and the leg length; clinical results are comparable to the standard stems. Therefore, we believe the Nanos® stem to be a very useful implant for the total hip arthroplasty.

Key words: hip arthroplasty, short stem, radiographic parameters

INTRODUZIONE

Gli impianti a stelo corto (SS) nella protesica totale di anca (THA) sono diventati sempre più popolari nel corso dell'ultimo decennio. Uno dei vantaggi di tali impianti è rappresentato dalla capacità di risparmiare tessuto osseo rispetto agli steli tradizionali. In teoria, tale prerogativa permetterebbe di poter sfruttare un miglior bone stock in caso di un'eventuale revisione [1], offrendo un vantaggio non trascurabile soprattutto nei pazienti giovani ed attivi per i quali è più probabile aspettarsi di dover revisionare la protesi [2]. Altri vantaggi di questi impianti includono un minor dolore di coscia [3 4] ed una maggior semplicità di introduzione in caso di accesso mini-invasivo, grazie ad un punto di ingresso dello stelo più mediale nel collo del femore [5]. Il risultato di tale recente interesse verso questo tipo di impianti è rappresentato da un certo numero di lavori in letteratura che mostrano ottimi risultati a medio termine [2 3 6-9].

È risaputo che il ripristino della normale anatomia dell'anca dopo una protesi totale garantisce un miglior risultato clinico [10]. Pertanto, durante l'intervento chirurgico è di fondamentale importanza ristabilire parametri biomeccanici quali l'offset (la distanza perpendicolare tra il centro della testa del femore e l'asse diafisario del femore) e la lunghezza dell'arto. Ripristinando il corretto offset, infatti, ci aspettiamo di migliorare la forza degli abduttori [11], di aumentare l'escursione articolare [11 12], ridurre la zoppia [13], il rischio di lussazione [14] e l'usura del polietilene [15 16]. Allo stesso modo è molto importante ripristinare accuratamente la lunghezza dell'arto poiché eventuali eterometrie, riportate anche nel 27% dei casi in alcuni lavori, causano insoddisfazione nel paziente, disturbi del cammino, dolore lombare e sono anche la principale causa di richieste di risarcimento danni dopo l'intervento di artroprotesi d'anca [17 18].

Esistono svariate tecniche chirurgiche atte a ripristinare la lunghezza dell'arto e la biomeccanica dell'anca dopo THA, ma un fattore non può essere modificato durante l'intervento: il design dell'impianto. Sono stati sollevati alcuni dubbi relativamente alla capacità degli impianti SS di ripristinare la normale anatomia [19]; questo perché alcuni di tale design necessitano di un collo lungo per potersi ancorare e, di conseguenza, l'impianto deve necessariamente seguire l'angolo cervicodiafisario e la torsione del collo femorale nativo. Inoltre, la posizione dell'impianto è in parte determinata dall'altezza del livello di resezione del collo [19]. Tuttavia, con un lavoro che fuga parzialmente questi dubbi, Schmidutz et al. hanno recentemente presentato buoni risultati nel ripristino della normale biomeccanica dell'anca da parte della Metha® SS [19].

Lo scopo di questo studio è di valutare la capacità dell'impianto Nanos® (Smith and Nephew, Memphis, TN) di ripristinare la lunghezza dell'arto ed altri parametri biomeccanici, presentando anche i risultati clinici ad un follow up a breve distanza. La nostra ipotesi è che, grazie ad un accurato planning preoperatorio e ad una meticolosa tecnica chirurgica, con questo impianto SS è possibile ripristinare la normale anatomia dell'anca operata.

METODI

Raccolta dati

Abbiamo eseguito un'analisi retrospettiva delle THA primarie eseguite con impianti Nanos® tra Luglio 2010 e Luglio 2012. Tutti gli interventi sono stati eseguiti da un unico chirurgo ortopedico (SJM).

Abbiamo valutato i pazienti prima dell'intervento con punteggi WOMAC e HHS e con radiografie del bacino e dell'anca interessata. Nel postoperatorio i pazienti sono stati valutati a 6 settimane, 3 mesi e 1 anno. Le radiografie di contriollo sono state eseguite durante il ricovero, a 3 mesi e ad 1 anno.

Abbiamo considerato tutti i pazienti operati di THA primaria con un impianto femorale SS Nanos®. I criteri di esclusione sono stati: una patologia controlaterale che potesse alterare la valutazione radiografica quale grave artrosi (OA) (per es. Tonnis grado 3), coxa profunda o protrusio acetabuli, displasia dell'anca (DDH), necrosi avascolare con deformazione della testa del femore, pregresso trauma dell'anca, neoplasia dell'anca o del bacino. In secondo luogo abbiamo escluso i pazienti con una THA controlaterale ed infine quei pazienti che non erano in possesso di radiografie postoperatorie di buona qualità (per es. malruotate).

Pianificazione preoperatoria e tecnica chirurgica

Prima di ogni intervento abbiamo determinato sulle radiografie e con gli appositi lucidi la misura della coppa e dello stelo, la lunghezza della testa ed il livello dell'osteotomia del collo femorale.

Tutti gli interventi sono stati eseguiti con il paziente in decubito laterale e con una via di accesso posteriore. I muscoli extrarotatori sono stati incisi con l'elettrobisturi a circa 5 mm dalla loro inserzione e la capsula è stata in-

cisa "a T" seguendo il margine superiore del muscolo piriforme, facendo attenzione a lasciare 2 lembi, che sono poi stati suturati con Ti.Cron® del 5 al fine di ottenere una solida riparazione della capsula posteriore. Gli extrarotatori sono stati reinseriti con filo Vicryl® dello 0.
Durante l'intervento abbiamo valutato la lunghezza dell'arto mediante un pin di Schanz inserito nell'osso iliaco prossimalmente all'acetabolo, come descritto originariamente da Haris [20]. Con un manico a T agganciato al pin, abbiamo usato un decimetro metallico per fare con l'elettrobisturi un segno sul gran trocantere ad una distanza convenzionale di 6 cm. Una volta ridotta l'anca con le componenti definitive femorale ed acetabolare in sede, abbiamo rimisurato la distanza tra il segno ed il pin ed abbiamo eseguito le modifiche sull'impianto se necessarie (livello di resezione del collo femorale, lunghezza della testa protesica). Per finire, abbiamo controllato l'offset femorale valutando la tensione dei tessuti molli, con un occhio di riguardo verso la fascia lata. Queste fasi intraoperatorie, unitamente alla pianificazione preoperatoria, ci hanno sempre permesso di scegliere la migliore misura della protesi e la lunghezza della testa, al fine di ripristinare accuratamente la lunghezza dell'arto e l'offset femorale.

Valutazione clinica

Ogni paziente è stato valutato clinicamente prima dell'intervento, a 6 settimane, a 3 mesi e ad 1 anno dall'intervento. Durante queste visite di follow up (ad eccezione di quella a 6 settimane) sono stati compilati i questionari Harris Hip Score (HHS) e WOMAC.

Valutazione radiografica

Abbiamo ritenuto buone radiografie postoperatorie quelle antero-posteriori (AP) di bacino in cui il coccige era ben centrato sulla sinfisi pubica. Altri requisiti sono l'intrarotazione di entrambi gli arti di circa 15 gradi e che i punti di repere ossei (teardrop e piccolo trocantere) fossero ben visibili.
Qualsiasi radiografia in cui il coccige fosse lateralizzato più di 1 cm rispetto alla sinfisi pubica, oppure prossimalizzato di più di 4 cm o distalizzato di più di 2 cm rispetto al margine superiore della sinfisi stessa è stata scartata. Per valutare la rotazione interna degli arti abbiamo misurato l'ampiezza di entrambi i piccoli trocanteri. Se la differenza risultava superiore al 50% la radiografia veniva scartata.
Le radiografie sono state digitalizzate con dispositivo Sierra Advantage (Vidar Systems Corporation, Herndon, VA) e analizzate con software Osiris®. Tutte le misure sono state eseguite da uno degli autori (AG) su uno schermo HD da 21 pollici. Prima di tali misure le radiografie sono state tutte calibrate per renderle omogenee tra loro ed eliminare eventuali ingrandimenti, utilizzando la misura della testa femorale protesica (dati ottenuti dalle note operatorie). Come descritto in precedenza [15 18], abbiamo misurato il centro di rotazione verticale ed orizzontale, l'offset femorale orizzontale e la lunghezza dell'arto (Fig.1) sia dell'arto operato che del controlaterale ed i risultati sono stati espressi in millimetri (mm).

FIGURA 1.
Radiografia anteroposteriore del bacino che evidenzia i parametri biomeccanici misurati. In primo luogo abbiamo stabilito le linee principali (in nero, evidenziate da lettere). La linea C corrisponde alla linea passante tra le basi delle teardrops, la linea D alla linea passante tra gli apici dei piccoli trocanteri. La linea A è tangente alla superficie laterale della teardrop e perpendicolare alla linea C; abbiamo preso quattro punti sull'asse anatomico del femore e tracciato l'asse diafisario femorale (Linea B).
Poi abbiamo preso alcune misure (le linee grigie evidenziate da numeri). La linea 1 è la distanza perpendicolare tra la linea B ed il centro di rotazione e corrisponde all'offset femorale. La linea 2 è la distanza perpendicolare tra il centro di rotazione e la linea B e corrisponde al centro di rotazione orizzontale. La linea 3 è la distanza perpendicolare tra il centro di rotazione e la linea C e corrisponde al centro di rotazione verticale. La lunghezza dell'arto è stata valutata come la distanza perpendicolare tra la linea C e la D (Linea 4).

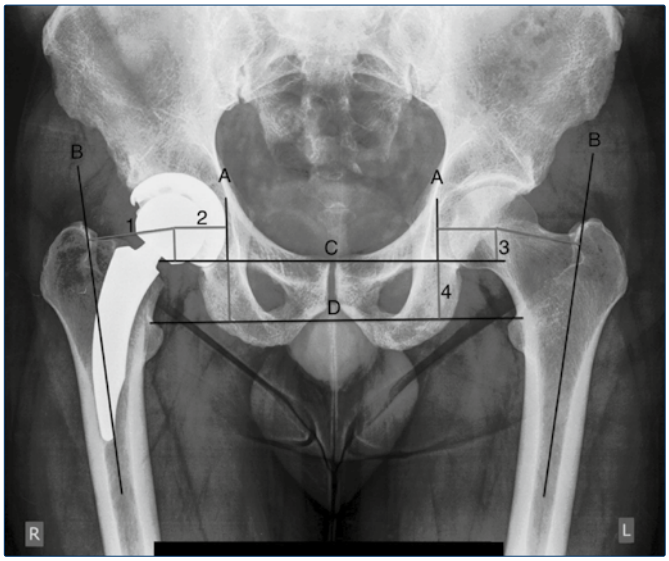

Analisi statistica

L'analisi statistica è stata eseguita con un software Stata. Le differenze tra arto operato e non operato sono state valutate con un t-test accoppiato, a due code. Il test è stato ritenuto significativo con un valore $p < 0,05$.

RISULTATI

Pazienti

Nel periodo Luglio 2010 – Luglio 2012 abbiamo eseguito 214 THA con stelo Nanos®. Tutti i pazienti hanno partecipato al follow up richiesto. 67 THA sono state escluse dallo studio, ed i dettagli sono evidenziati nella Tabella I. Le restanti 147 THA sono state incluse nello studio. Di queste, 73 pazienti sono di sesso maschile, 74 di sesso femminile. L'età media è di 63.1 anni ± 10.1 (range 25-92 anni).

Impianti

Abbiamo utilizzato la componente acetabolare R3® (Smith and Nephew, Memphis, TN) in tutti i pazienti. La misura mediana della componente acetabolare è la 54 mm (range 46-52 mm), la misura mediana dello stelo è la 3 (range 0-6).
Il diametro della testa è stato di 32mm nel 14% dei casi (n = 21 THA), 36 mm nel 59% dei casi (n = 87), 40 mm nel 24% (n = 35) e 44 mm nel 3% dei casi (n = 4). La lunghezza della testa è stata 0 (cioè standard) in 103 THA (70%), minus 3 o 4 (a seconda del diametro della testa) in 17 THA (12%), plus 4 in 24 (16%) e plus 8 in 3 THA (2%).
Le superfici di appoggio sono state ceramica su ceramica (Biolox Delta) in 26 THA (18%) e zirconio ossidato (Oxinium® Smith and Nephew, Memphis, TN) su polietilene reticolato (HXLPE) in 121 THA (82%).

Parametri radiografici

Il centro di rotazione verticale dell'anca (VCR) dell'arto operato è aumentato in maniera statisticamente significativa in media di 0,61 mm rispetto al controlaterale ($p < 0,05$). In 131 pazienti (89%) il VCR dell'arto operato si discostava di meno di 5 mm rispetto all'arto controlaterale.
Il centro di rotazione orizzontale dell'anca (HCR) è diminuito in maniera statisticamente significativa in media di 1.5 mm rispetto all'arto non operato ($p < 0,05$). In 118 pazienti (80%) si discostava di meno di 5 mm rispetto all'arto controlaterale.
L'offset orizzontale femorale (FO) è aumentato in maniera statisticamente significativa in media di 1,37 mm rispetto all'arto non operato ($p < 0,05$). In 105 pazienti (71%) si discostava di meno di 5 mm rispetto all'arto controlaterale.
La lunghezza dell'arto (LL) è aumentata in maniera statisticamente significativa in media di 0.35 mm rispetto all'arto non operato ($p < 0,05$). In 142 pazienti (96%) si discostava di meno di 5 mm rispetto all'arto controlaterale.
I risultati sono esposti in dettaglio nella Tabella II.

TABELLA I.
Pazienti esclusi.

Ragione	Numero
Protesi d'anca controlaterale	
THA	23
BHR	12
Nanos®	10
Radiografie di scarsa qualità	
Ruotate	2
Teardrop non identificabile	2
Revisione da BHR	5
Patologie dell'anca controlaterale	
Grave OA	8
Protrusio acetabuli	2
DDH Crowe II	1
Nanos Bilaterale simultanea	2
Totale	67

BHR: Protesi di rivestimento Birmingham. THA: Protesi totale di anca

Risultati clinici

Il valore dell'HHS nel preoperatorio è stato in media di 54,08 ± 15,17 (Range 22-86), per poi passare a 87,73 ± 11,67 (45-100) a 3 mesi e a 94,07 ± 5,07 (50-100) a 1 anno. Il valore P tra i gruppi è stato inferiore a 0,05.
Il valore del WOMAC nel preoperatorio è stato in media di 45,71 ± 16,94 (Range 4-81), per poi passare a 12,45 ± 8,31 (0-48) a 3 mesi e a 7,22 ± 5,04 (0-35) a 1 anno. Il valore P tra i gruppi è stato inferiore a 0,05.
I risultati sono riassunti in Tabella III.

Complicanze

Si sono verificate 2 complicanze durante l'intervento, consistenti entrambi in una frattura del collo del femore durante l'alesaggio del canale, che sono state trattate con un cerchiaggio metallico attorno al collo del femore e con la disposizione di un carico protetto per 6 settimane. Le fratture sono entrambe guarite senza problemi.
Tre steli sono andati incontro ad un affossamento postoperatorio al follow up a 3 mesi. Lo spostamento è stato di 4, 6 e 7 mm in una donna di 60 anni, un uomo di 92 anni ed un uomo di 65 anni rispettivamente. Le radiografie seguenti non hanno evidenziato ulteriori affossamenti degli steli.

DISCUSSIONE

Sul versante acetabolare I nostri risultati mostrano un aumento del centro verticale di rotazione (VCR), che determina un impianto più prossimale dell'acetabolo. Benché statisticamente significativa, la differenza rispetto all'arto controlaterale è molto limitata (in media 0,6 mm) e l'89% delle componenti si discosta dall'arto controlaterale di meno di 5 mm. Risultati simili sono stati riportati in seguito

TABELLA II.
Parametri radiografici in millimetri.

Parametro	Lato operato	Controlaterale	Valore P
Centro di rotazione verticale (VCR)	13,83 ± 3,9 (13,21-14,47)	13,22 ± 4,04 (11,97-14,47)	0,01
Centro di rotazione orizzontale (HCR)	30,92 ± 4,1 (29,68-32,17)	32,43 ± 5,77 (31,18-33,68)	2,2×10-6
Offset femorale (FO)	44,05 ± 6,9 (42,94-45,17)	42,68 ± 6,82 (41,58-43,78)	5,5×10-5
Lunghezza dell'arto (LL)	35,72 ± 5,52 (34,83-36,61)	35,36 ± 5,66 (34,45-36,28)	0,044

I risultati sono descritti come: Media + Deviazione Standard (95% Intervallo di confidenza)
Tra parentesi il range dei valori

TABELLA III.
Risultati clinici.

Punteggio	Preoperatorio	3 mesi	1 anno
WOMAC	45,71 ± 16,94 (4-81)	12,45 ± 8,31 (0-48)	7,22 ± 5,04 (0-35)
HHS	54,08 ± 15,17 (22-86)	87,73 ± 11,67 (45-100)	94,07 ± 5,07 (50-100)

I risultati sono descritti come: Media ± Deviazione Standard (95% Intervallo di confidenza)
Tra parentesi il range dei valori

ad utilizzo di design standard, di rivestimento o a stelo corto [16 19 21]. Riteniamo che, poiché nell'anca artrosica l'acetabolo è eroso solitamente nella sua parte prossimale, ripristinare esattamente il VCR possa essere un esercizio estremamente difficile, con inevitabile impianto della componente acetabolare in una posizione lievemente più prossimale rispetto alla norma.
Il centro orizzontale di rotazione (HCR) si discosta di meno di 5 mm rispetto all'arto controlaterale nell'80% dei pazienti, ed è diminuito in media di 1,5 mm, con conseguente lieve medializzazione dell'impianto. Il planning preoperatorio ha sempre l'obbiettivo di ripristinare il centro di rotazione nella maniera più accurata possibile, tuttavia può verificarsi una lieve medializzazione dell'acetabolo, già riportata anche in seguito ad utilizzo di differenti design dello stelo [16 19 21 22].
Sul versante femorale lo scostamento medio dell'offset femorale (FO) è stato di un aumento di 1,37 mm rispetto all'arto non operato.
Precedenti lavori hanno mostrato differenti risultati in relazione alla capacità dei design SS di ripristinare l'offset femorale. Jerosch et al. hanno evidenziato un aumento medio di 2,8 mm con la MiniHip® [23]. Inoltre, Schmidutz et al., con lo stelo Metha®, hanno ottenuto un aumento medio del FO di 3,6 mm [19], mentre Kim et al., con lo stelo Proxima®, hanno ottenuto una riduzione media del FO di 0,6 mm [24]. Tali risultati differenti tra loro possono essere parzialmente spiegati dal fatto che gli steli corti presentano alcune peculiarità di tecnica chirurgica. Diversamente dalle componenti femorali convenzionali, infatti, il livello dell'osteotomia del collo influenza l'offset femorale. È piuttosto comune riscontrare un aumento del FO dopo THA, con molti design di stelo differenti [16 21]. Inoltre, vale la pena aggiungere come l'aumento del FO si associ ad una migliore escursione articolare, a migliori risultati clinici, ad una migliore stabilità dell'impianto e ad una ridotta usura [10 11 25]. Pertanto, uno degli obiettivi della chirurgia protesica dell'anca è proprio quello di ripristinare correttamente il FO o aumentarlo leggermente. Nei nostri dati il FO è aumentato in 102 pazienti (69%).
Nel 98% dei nostri pazienti abbiamo ottenuto uno scostamento della lunghezza dell'arto (LL) di meno di 5 mm rispetto all'arto non operato, e lo scostamento medio è stato un aumento di meno di 1 mm (0,35 mm). In precedenza, alcuni lavori hanno evidenziato un aumento della LL con l'utilizzo degli steli corti. Nel suo lavoro, Schmidutz ha notato un aumento medio di 3,3 mm [19]. Tali risultati sono simili a quelli riportati da Kim et al. [24] che hanno ottenuto un aumento di 3,1 mm. Jerosch et al. hanno evidenziato un aumento medio di 0,9 mm, risultato più vicino al nostro [23].
Nei pazienti che hanno riportato una complicanza, i tre steli leggermente infossati sono asintomatici e radiograficamente stabili. Le due fratture del collo, inoltre, sono guarite senza problemi e senza infossamento dello stelo.
Da un punto di vista clinico i risultati ottenuti con questo tipo di impianto si sono rivelati eccellenti, in linea con i risultati ottenuti dagli impianti convenzionali. La valu-

tazione delle normali attività quotidiane, esaminate con il questionario WOMAC, ha visto un miglioramento del punteggio da 45,71 nel preoperatorio, a 12,45 a 3 mesi per poi passare a 7,22 a 1 anno dall'intervento, mentre l'Harris Hip Score, che prevede anche una valutazione obiettiva da parte del chirurgo ortopedico, ha anch'esso evidenziato un miglioramento con punteggi che partivano da 54,08 nel preoperatorio, per poi passare a 87,73 a 3 mesi ed infine a 94,07 ad 1 anno. Tali differenze si sono rivelate tutte statisticamente significative.

Riteniamo che il nostro lavoro abbia alcuni punti di forza. In primo luogo è una serie di impianti di un unico chirurgo, dall'inizio dell'utilizzo di questo stelo. Pertanto include la curva di apprendimento del chirurgo. In secondo luogo non abbiamo avuto defezioni al follow up in quanto tutti i pazienti si sono resi disponibili ad essere seguiti. Infine, abbiamo valutato tutte le radiografie, e nessun paziente è stato escluso a causa di complicanze o di dismorfismi dell'anca artrosica.

Tuttavia il lavoro ha anche alcuni punti deboli. È uno studio retrospettivo e, inoltre, tutti gli interventi sono stati eseguiti da un chirurgo esperto e, pertanto, non è possibile estrapolare i risultati.

In definitiva, i nostri risultati ci suggeriscono che, con lo stelo Nanos®, possiamo aspettarci solo lievi e probabilmente differenze insignificanti nei parametri biomeccanici e nella lunghezza dell'arto e, pertanto, riteniamo lo stelo Nanos® un impianto estremamente valido. Tuttavia, a causa delle differenze tecniche che i vari SS presentano, consigliamo sempre di utilizzare i lucidi per un accurato planning preoperatorio e di valutare la lunghezza dell'arto e l'offset durante l'intervento.

BIBLIOGRAFIA

1. Falez F, Casella F, Panegrossi G, et al. *Perspectives on metaphyseal conservative stems*. J Orthopaed Traumatol 2008;9:49-54.
2. Schmidutz FF, Grote SS, Pietschmann MM, et al. *Sports activity after short-stem hip arthroplasty*. Am J Sports Med 2012;40:425-32.
3. Ghera S, Pavan L. *The DePuy Proxima hip: a short stem for total hip arthroplasty. Early experience and technical considerations*. Hip Int 2009;19:215-20.
4. Kim YH, Park JW, Kim JS. *Is diaphyseal stem fixation necessary for primary total hip arthroplasty in patients with osteoporotic bone (Class C bone)?* J Arthroplasty 2013;28:139-46.e1.
5. McElroy MJ, Johnson AJ, Mont MA, et al. *Short and standard stem prostheses are both viable options for minimally invasive total hip arthroplasty*. Bull NYU Hosp Jt Dis 2011;69 (Suppl 1):S68-76.
6. Ettinger M, Ettinger P, Lerch M, et al. *The NANOS short stem in total hip arthroplasty: a mid term follow-up*. Hip Int 2011;21:583-6.
7. Floerkemeier T, Tscheuschner N, Calliess T, et al. *Cementless short stem hip arthroplasty METHA® as an encouraging option in adults with osteonecrosis of the femoral head*. Arch Orthop Trauma Surg 2012;132:1125-31.
8. Patel RM, Smith MC, Woodward CC, et al. *Stable fixation of short-stem femoral implants in patients 70 years and older*. Clin Orthop Relat Res 2012;470:442-9.
9. Molli RG, Lombardi AV, Berend KR, et al. *A short tapered stem reduces intraoperative complications in primary total hip arthroplasty*. Clin Orthop Relat Res 2012;470:450-61.
10. Cassidy KA, Noticewala MS, Macaulay W, et al. *Effect of femoral offset on pain and function after total hip arthroplasty*. J Arthroplasty 2012;27:1863-9.
11. McGrory BJ, Morrey BF, Cahalan TD, et al. *Effect of femoral offset on range of motion and abductor muscle strength after total hip arthroplasty*. J Bone Joint Surg (Br) 1995;77:865-89.
12. Spalding TJ. *Effect of femoral offset on motion and abductor muscle strength after total hip arthroplasty*. J Bone Joint Surg (Br) 1996;78:997.
13. Asayama I, Naito M, Fujisawa M, et al. *Relationship between radiographic measurements of reconstructed hip joint position and the Trendelenburg sign*. J Arthroplasty 2002;17:747-51.
14. Charles MN, Bourne RB, Davey JR, et al. *Soft-tissue balancing of the hip: the role of femoral offset restoration*. J Bone Joint Surg (Am) 2004;86:1078-88.
15. Lecerf G, Fessy MH, Philippot R, et al. *Femoral offset: anatomical concept, definition, assessment, implications for preoperative templating and hip arthroplasty*. Orthop Traumatol Surg Res 2009;95:210-9.
16. Girard J, Lavigne M, Vendittoli PA, et al. *Biomechanical reconstruction of the hip: a randomised study comparing total hip resurfacing and total hip arthroplasty*. J Bone Joint Surg Br 2006;88:721-6.
17. Khanduja V, Tek V, Scott G. *The effect of a neck-retaining femoral implant on leg-length inequality following total hip arthroplasty: a radiological study*. J Bone Joint Surg Br 2006;88:712-5.
18. Robb C, Harris R, O'Dwyer K, et al. *Radiographic assessment of biomechanical parameters following hip resurfacing and cemented total hip arthroplasty*. Hip Int 2009;19:251-6.
19. Schmidutz F, Beirer M, Weber P, et al. *Biomechanical reconstruction of the hip: comparison between modular short-stem hip arthroplasty and conventional total hip arthroplasty*. International Orthopaedics (SICOT) 2012;36:1341-7.
20. Woolson ST, Harris WH. *A method of intraoperative limb length measurement in total hip arthroplasty*. Clin Orthop Relat Res 1985;207
21. Silva M, Lee KH, Heisel C, et al. *The biomechanical results of total hip resurfacing arthroplasty*. J Bone Joint Surg Am 2004;86-A:40-6.
22. Loughead JM, Chesney D, Holland JP, et al. *Comparison of offset in Birmingham hip resurfacing and hybrid total hip arthroplasty*. J Bone Joint Surg Br 2005;87:163-6.
23. Jerosch J, Grasselli C, Kothny PC, et al. *Reproduction of the anatomy (offset, CCD, leg length) with a modern short stem hip design a radiological study*. Z Orthop Unfall 2012;150:20-6.
24. Kim Y, Kim J, Park J. *Total hip replacement with a short metaphyseal-fitting anatomical cementless femoral component in patients aged 70 years or older*. J Bone Joint Surg Br 2011;93:587-92.
25. Little NJ, Busch CA, Gallagher JA, et al. *Acetabular polyethylene wear and acetabular inclination and femoral offset*. Clin Orthop Relat Res 2009;467:2895-900.

GIOT 2014;40:65-71

ESPERIENZA PRELIMINARE CON IL CHIODO ENDOMIDOLLARE EBA 2

Preliminary experience with EBA 2 intramedullary nail

P. MANISCALCO, M. CAFORIO, E.O. DEL VECCHIO, P. MANTELLI*, L. BISOGNO*

Struttura Complessa di Ortopedia e Traumatologia AUSL Piacenza "Ospedale Guglielmo da Saliceto";
** Struttura Complessa di Ortopedia e Traumatologia AUSL Piacenza "Ospedale di Fiorenzuola d'Arda"*

Indirizzo per la corrispondenza:
Marco Caforio
Reparto di Ortopedia e Traumatologia,
Ospedale Guglielmo da Saliceto
via Taverna 49, 20121 Piacenza
Tel. +39 0523 303120
E-mail: m.caforio@ausl.pc.it

Ricevuto il 28 ottobre 2013
Accettato il 10 marzo 2014

RIASSUNTO

Obiettivi. Gli Autori riportano la loro esperienza preliminare su un nuovo mezzo di sintesi per le fratture della regione trocanterica. Il chiodo EBA 2 nasce dall'evoluzione del chiodo Endovis, prodotto dalla ditta Citieffe di Bologna, con l'obbiettivo di semplificare ulteriormente il gesto chirurgico e di ridurre i rischi di complicanze soprattutto il temibile effetto Z che, seppur raro, ha condizionato i risultati dei chiodi endomidollari a doppia vite cefalica.

Metodi. Presso le UO di Ortopedia di Piacenza e Fiorenzuola d'Arda, tra Maggio 2012 e Maggio 2013, sono stati trattati con chiodo endomidollare EBA 2 47 pazienti. Di questi hanno completato lo studio 30 femmine e 9 maschi, rivalutati ad un follow-up massimo di 1 anno.

Risultati. I risultati ottenuti nonostante il limitato numero di casi giunti ad un completo follow-up sono stati molto incoraggianti: in effetti in nessuno dei 39 pazienti valutati sono state evidenziate complicanze rilevanti collegabili al mezzo di sintesi e/o alla tecnica chirurgica.

Conclusioni. L'esiguo strumentario semplice e intuitivo, il deposito ridotto dell'impiantato e la semplicità del gesto chirurgico lo rendono un valido strumento da utilizzare soprattutto nelle fratture stabili anche se dobbiamo ricordare che la possibilità di bloccarlo distalmente in modo statico o dinamico e la versione "long" lo rendono efficace anche nelle fratture più complesse.

Parole chiave: fratture pertrocanteriche, chiodo endomidollare, EBA 2

SUMMARY

Introduction. The Authors report their preliminary experience with a new fixation device for pertrochanteric fractures. The EBA2 nail is an evolution of the Endovis Nail, both produced by Citieffe in Bologna - Italy, to simplify the surgical procedure and to minimize the risk of complications such as the Z effect reported in the literature with intramedullary nails with double cephalic screws.

Materials. Between May 2012 and May 2013 in two Orthopaedic Departments, in Piacenza and Fiorenzuola d'Arda, 47 patients were treated with the EBA 2 intramedullary nail. 30 females and 9 males completed the study with a follow-up of up to 1 year.

Results. Despite the limited number of cases with complete follow-up, the initial results are very encouraging. In the 39 patients that completed the study, none of the reported complications were linked to the fixation device or to the surgical technique.

Conclusions. The minimal, simple and intuitive instrumentation set and the simplicity of the surgical procedure make this fixation device valuable for use in stable fractures. The possibility to distally lock the nail, either statically or dynamically, and the availability of a longer nail make this device also effective in more complex fractures.

Key words: pertrochanteric Fractures, Intramedullary Nail, EBA 2

INTRODUZIONE

Le fratture del femore prossimale sono una patologia frequente e costosa, soprattutto negli anziani di cui le fratture pertrocanteriche rappresentano più della metà del totale. La loro incidenza è aumentata significativamente negli ultimi anni e si prevede che continuerà ad aumentare in proporzione alla crescente aspettativa di vita [1].

Come è noto, a causa della più elevata sopravvivenza delle donne, il processo di invecchiamento è marcatamente più accentuato per la popolazione femminile. Questo significa la prevalenza per il sesso femminile (rapporto maschi/femmine 1:3) delle fratture del terzo prossimale del femore. Fra le donne la quota di quante sono state ricoverate è più alta degli uomini a partire dai 55 anni di età e raggiunge tra le ultraottantenni l'11% a fronte del 6% fra gli uomini della stessa età.

Il tipo di trauma più comunemente associato alle fratture del terzo prossimale del femore nell'anziano è la caduta dalla stazione eretta; questo tipo di trauma a bassa energia, generalmente non produce una frattura in un osso di densità normale.

Le recenti linee guida evidenziano la necessità di un trattamento chirurgico entro le 48 ore dall'ammissione in ospedale, considerando la chirurgia stessa come miglior analgesico per questo tipo di fratture [2].

Possiamo avere due tipi fondamentali di fratture del collo del femore in base alla sede: quelle mediali, il cui trattamento prevede di solito l'utilizzo delle protesi e quelle laterali in cui si predilige generalmente una sintesi.

Le fratture laterali del collo del femore sono state classificate negli anni in diversi modi [3 4] tenendo conto soprattutto della sede e della stabilità intrinseca della stessa. Forse quella che più risulta essere significativa e meglio indirizza anche sulla scelta del trattamento è quella proposta da Kyle e Gustilo nel 1979 dove si identificano quattro tipi di fratture due stabili e due instabili [5].

Lo scopo del trattamento delle fratture femorali è realizzare una sintesi stabile che consenta una mobilizzazione ed un recupero funzionale precoci [6]. La fissazione interna di tali fratture si è dunque evoluta ponendo maggior enfasi sugli aspetti biologici dei processi di guarigione [7 8]; ciò vale in particolare per il trattamento delle fratture laterali del femore prossimale.

L'inchiodamento endomidollare come trattamento delle fratture pertrocanteriche è stato introdotto nei primi anni '90 [7] e ad oggi rappresenta il trattamento di scelta pianificato in base alle condizioni generali del paziente, alla qualità dell'osso e alla biomeccanica della frattura, ed è quindi ritenuto da molti il *gold standard* per le fratture laterali [9]. Questo tipo di approccio ha accelerato l'innovazione non solo in relazione alla geometria del chiodo, ma anche dal punto di vista dei materiali impiegati nella fabbricazione: si è verificato un rapido spostamento verso l'adozione di leghe di titanio (con la lega Ti6Al4V come prevalente per applicazioni biomedicali), perché le stesse offrendo diversi vantaggi tra cui minor incidenza di fallimenti meccaniche e migliore biocompatibilità. Inoltre, il titanio presenta un modulo di elasticità più vicino a quello del tessuto osseo (rispetto all'acciaio inox AISI 316L), consentendo così un'interazione impianto-osso più biologica, promuovendo il processo di guarigione delle fratture in modo più fisiologico.

Scopo del seguente lavoro è dimostrare come il chiodo endomidollare EBA 2 utilizzato presso due differenti Strutture Complesse di Ortopedia e Traumatologia dell'Azienda Sanitaria Locale di Piacenza, dei Presidi di Piacenza e Fiorenzuola d'Arda, garantisca buoni risultati sia clinici che radiografici costanti nel tempo [10].

Il chiodo EBA 2 (Fig. 1) è stato studiato come dispositivo endomidollare che favorisce la formazione di callo osseo promuovendo la guarigione biologica della frattura; è impiantabile con una procedura minimamente invasiva ed intuitiva per ridurre al minimo i tempi operatori. EBA 2 è un chiodo endomidollare in titanio a doppia vite cefalica che fornisce un riferimento idoneo per la compattazione della frattura, garantendone la stabilità; limita, in modo efficace, l'instabilità torsionale della testa del femore sia durante l'intervento, per l'azione di serraggio delle viti stesse, sia durante il periodo di guarigione grazie ad una efficace capacità di smorzamento del carico multidirezionale. Il chiodo ha un diametro prossimale di 13,5 mm: ciò facilita l'inserimento nel canale midollare senza la necessità di alesare, riducendo in tal modo la perdita ematica e le fratture iatrogene, nonché la possibilità di scomposizione della rima di frattura una volta che il paziente è stato posizionato su lettino di trazione. La superficie laterale dello stelo è spianata in modo da favorire un bilanciamento dei picchi di sollecitazione in direzione medio-laterale e consentire una distribuzione ottimale del mezzo di sintesi: questa particolarità facilita la manovra di inserimento del chiodo. Procedendo distalmente sullo stelo si può osservare che il chiodo stesso introduce numerose nuove caratteristiche che contribuiscono alla complessiva riduzione di volume all'interno del canale midollare. Due scanalature sono ricavate sulla superficie mediale e laterale della porzione distale dello stelo. Ciò contribuisce al sottodimensionamento dello stelo stesso e facilita l'inserimento in canali molto stretti e/o procurvati, riducendone, inoltre, la rigidezza meccanica nonché diminuendo il rischio di *jamming distale* [11].

Il chiodo EBA 2 distalmente offre la possibilità di un blocco sia statico che dinamico per la presenza di un'asola, ricavata appena sotto le scanalature, che prevede l'inserimento di una vite da corticale dedicata. La possibilità di uno scorrimento tra stelo e osso, a livello distale, permette una maggiore adattabilità ai diversi canali endomidollari,

FIGURA 1.
Chiodo EBA 2.

riducendo così localmente la concentrazione delle tensioni che potrebbero innescare sempre il jamming distale. Le piccole dimensioni del diapason distale, che comunque non pregiudicano la resistenza meccanica globale, migliorano l'angolo di contatto tra osso e chiodo riducendo lo stress di taglio sull'osso stesso, evitando inoltre anche il potenziale blocco del filo guida nell'estremità distale del chiodo durante la fase di posizionamento.
A livello prossimale EBA 2 è caratterizzato da due viti cefaliche dotate di un sistema di controllo dello scivolamento nella porzione mediale del gambo non filettato, impedendo così un eccessivo scivolamento delle viti e riducendo il rischio dell'effetto Z. La porzione filettata delle viti cefaliche è stata incrementata per fornire una maggiore superficie di contatto osso-vite e migliorare la stabilità dell'impianto anche in osso di scarsa qualità. Il filetto è in titanio non anodizzato, favorendo quindi l'osteointegrazione in questa porzione della vite.

MATERIALI E METODI

Al fine di analizzare la performance del chiodo endomidollare EBA 2 e stabilire il reale aiuto del suo design nella prevenzione delle complicanze sovradescritte viene riportata la casistica bicentrica che include 47 casi selezionati di pazienti operati per frattura pertrocanterica del femore a cui è stato impiantato il mezzo di sintesi in questione, nel periodo intercorso dal 31 maggio 2012 a 31 maggio 2013. I pazienti afferenti allo studio sono stati selezionati su 274 pazienti trattati per fratture laterali del femore con chiodi endomidollari sia ad una che a due viti di Lag commercializzati da diverse aziende: 179 a Piacenza e 95 a Fiorenzuola e presentavano, all'atto dell'arruolamento, le seguenti caratteristiche: età compresa tra i 40 e i 102 anni, buone capacità deambulatorie precedenti all'evento traumatico, frattura pertrocanterica di gradi 1-2-3 sec. Kyle e Gustilo [5] isolata di un solo femore, buon tono-trofismo degli arti superiori al fine di un protocollo fisioterapico ottimale e buone capacità cognitive, ovviamente trattati con chiodo endomidollare EBA 2.
Durante i due anni dello studio abbiamo perso 8 pazienti: sei sono deceduti e due non sono stati accompagnati ai controlli. Dei restanti, 30 erano femmine e 9 maschi sono stati rivalutati ad un follow-up massimo di 2 anni. Il protocollo di rivalutazione prevedeva un controllo clinico e radiografico a 1, 2, 3, 6, 12 mesi post-intervento.
Data la crescente importanza che una buona qualità di vita riveste nell'invecchiamento della popolazione, lo studio ha avuto anche lo scopo di verificare la soddisfazione generale del paziente e la sua percezione del comfort. Per tale motivo ai controllo post-operatori a 30, 90 e 180 giorni è stato fornito ai pazienti un questionario Physical Functioning Rasch Scale (PF-10 RS) [12] della versione italiana SF-36 [13] e la scala del dolore VAS, atte a valutare la tollerabilità del dispositivo. La scala PF-10 comprende 10 domande atte ad indagare la ripresa riabilitativa alle normali attività quotidiane negli istanti post-intervento (Tab. I).

RISULTATI

Tutti i pazienti sono stati sottoposti ad intervento chirurgico entro due giorni dal trauma in anestesia epidurale. Per tutti è stata effettuata una profilassi antibiotica Short-Term con Cefazolina 2 gr e praticata profilassi antitromboembolica con Enoxaparina Sodica 4000 UI 1 fiala sottocute giornaliera. La tecnica chirurgica è sempre stata la stessa in tutti i casi (eseguiti da ben 6 equipe chirurgiche diverse): la stessa prevedeva il posizionamento del paziente in decubito supino su lettino di trazione, cauta trazione ed intrarotazione adduzione dell'arto fratturato e posizionamento, per via percutanea, del chiodo endomidollare EBA 2. Il bloccaggio distale si è reso necessario solo nei 3 casi di fratture pertrocanteriche Kyle e Gustilo 3 (Fig. 2). Non si è avuta la necessita di posizionare drenaggi ematici in alcun caso e il tempo medio operatorio è stato di 35 minuti.
In prima giornata dall'intervento chirurgico al paziente veniva iniziata la fisioterapia passiva di mobilizzazione

TABELLA I.
Physical Functioning Scale (scala PF-10).

1	Attività fisicamente impegnative	Punteggio più basso (0 punti): grave limitazione in tutte le attività fisiche compreso vestirsi o fare il bagno	Punteggio più basso (1 punto): limitazione solo in alcune attività fisiche	Punteggio più alto (2 punti): esercita tutti i tipi di attività senza limitazioni dovute alla salute
2	Attività di moderato impegno fisico			
3	Sollevare e portare borse			
4	Salire qualche piano di scale			
5	Salire un piano di scale			
6	Piegarsi, inginocchiarsi o chinarsi			
7	Camminare un chilometro			
8	Camminare qualche centinaia di metri			
9	Camminare circa cento metri			
10	Fare il bagno o vestirsi da soli			

FIGURA 2
F.L. femmina 92 anni. Frattura pertrocanterica (Kyle e Gustilo 3) femore destro. RX all'arrivo in Pronto Soccorso (a), post-operatorie (b), al controllo a 1 mese (c), 3 mesi (d) e 6 mesi.

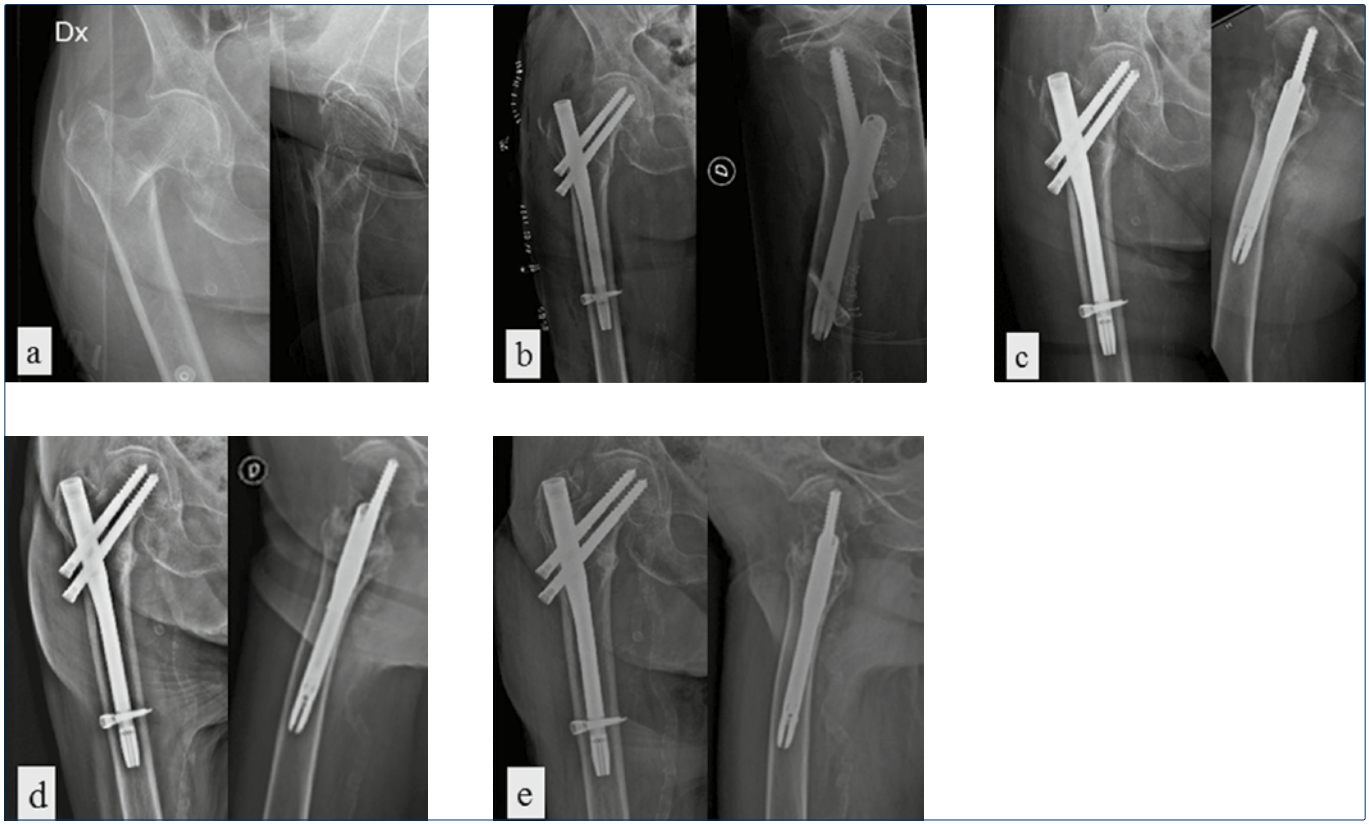

dell'anca e ginocchio. L'iniziazione al carico graduale e progressivo avveniva in seconda giornata postintervento. Generalmente per i grandi anziani, o coloro i quali precedentemente al trauma vivevano soli, è stato necessario l'affidamento a istituti di riabilitazione.

Il protocollo riabilitativo prevedeva sedute costanti giornaliere dalla prima settimana alla sesta settimana postoperatoria: recupero principale della mobilizzazione, della stazione eretta autonoma e senza ausili e tonificazione della muscolatura posturale atta ad una ripresa del carico graduale.

Non si sono avute in questo gruppo di pazienti complicanze intra o postoperatorie. La completa calcificazione radiografica si è ottenuta con un tempo medio di circa 2 mesi (Tab. II).
La Tabella II mostra i valori singoli e medi, e le relative deviazione standard (calcolati con un intervallo di confidenza al 95%), dei risultati clinici derivati dalle scale di valutazione dei vari pazienti in esame.
I pazienti rivalutati hanno mostrato una media del PF-10 RS a 30 giorni dall'intervento di 38,5 (con valore massimo di 78 e minimo di 25, e una deviazione standard di 11,2), al controllo a 90 gironi di 54,4 (con un valore massimo di 90 e minimo di 38, e deviazione standard di 11,7) e al controllo a 180 giorni di 68,8 (con un valore massimo di 98 e minimo di 42, e deviazione standard di 12,3).
Anche i valori della scala VAS hanno evidenziato un netto miglioramento, sebbene la cui media sia rimasta costante ed invariata, passando da massimi ai primi 30 giorni di 6 a quelli dei 180 giorni di 2.
Il mezzo di sintesi è stato rimosso in un solo caso (la paziente di 40 anni) senza alcuna difficoltà; la causa della rimozione era legata ad una specifica richiesta della paziente e non per insuccesso o intolleranza.

DISCUSSIONE

Le fratture pertrocanteriche costituiscono il 50% circa di tutte le fratture dell'estremità prossimale del femore [14]. Rivestono una importanza notevole non solo per l'elevata incidenza statistica ma anche per l'essere tipico appannaggio, come abbiamo visto, dei soggetti anziani. Questa caratteristica impone loro un aspetto di particolare gravità poiché da essa deriva una prognosi non sempre favorevole per le difficoltà che il trattamento di questi traumatizzati comporta. Non di rado, difatti, le ripercussioni dello stress traumatico sulle condizioni generali dei pazienti sono assai gravi, e con facilità si determina in essi, con il trauma, uno squilibrio cardiocircolatorio che non sempre le loro precarie condizioni generali permettono di superare. Ormai tutti i colleghi Italiani e stranieri che si occupano di queste patologie condividono il pensiero di Sanchis Olmos che già negli anni sessanta si mostrava fautore del trattamento cruento, annunciando il 75% di mortalità nelle fratture pertrocanteriche non operate e solo il 25% in quelle operate [15]. Una mortalità dell'11% e risultati finali discreti vantano Laughier e coll. mediante l'applicazione della placca di Moe. Oggi questa mortalità è certamente aumentata soprattutto perché è aumentata l'età media della popolazione. Trenta anni fa era un evento operare un ottantenne, oggi è frequente operare un ultracentenario. Bisogna sempre informare bene i familiari delle possibili complicanze che possono portare a morte il paziente o limitarne gravemente le capacità deambulatorie.
Circa il 10 % dei pazienti non superano i trenta giorni dall'intervento e cica altro 15/20% non supera l'anno. Solo il 20/30% riesce ad riacquisire discrete capacità deambulatorie e a ritornare ad una vita di relazione sovrapponibile a quella precedente al trauma [16 17]. Numerose sono anche le complicanze: possono essere generali quali ad esempio polmoniti, infezioni delle vie urinarie tromboflebiti piaghe da decubito o locali legate quindi al mezzo di sintesi e alla tecnica chirurgica eseguita [18]. Tra queste la più frequente è sicuramente il cut out che però è sicuramente più frequente nei chiodi ad un'unica vite [19]. L'incidenza di questa complicanza va, dai dati della letteratura, dal 0% al 8% ed è sicuramente legata alla tecnica chirurgica utilizzata, se infatti mettiamo una vite cervicocefalica troppo corta non rispettando il tip apex index avremmo il rischio di cut out è più che quintuplicato [20]. Per i chiodi a doppia vite invece la complicanza più temibile, anche se meno frequente del cut out è l'effetto Z dove una vite protrude all'interno e una viene buttata all'esterno; in entrambi i casi un insuccesso che richiede quasi sempre un nuovo intervento applicando una protesi. Per dovere di cronaca vanno ricordate altre complicanze locali per fortuna poco frequenti quali il proximal e distal jamming e le fratture iatrogene, le pseudoartrosi e i difetti di consolidazione [21].

CONCLUSIONI

La conclusione di questa preliminare esperienza con il chiodo EBA 2 non può che essere positiva. I risultati ottenuti nonostante il limitato numero di casi giunti ad un completo follow-up sono stati molto incoraggianti: in effetti in nessuno dei 39 pazienti valutati sono state evidenziate complicanze rilevanti collegabili al mezzo di sintesi e/o alla tecnica chirurgica. L'esiguo strumentario semplice e intuitivo, il deposito ridotto dell'impiantato e la semplicità del gesto chirurgico lo rendono un valido strumento da utilizzare soprattutto nelle fratture stabili anche se dobbiamo ricordare che la possibilità di bloccarlo distale in modo statico o dinamico e la versione "long" lo rendono efficace anche nelle fratture più complesse. Avere un mezzo di sintesi in dotazione nei nostri ospedali così semplice e versatile rappresenta sicuramente un vantaggio anche perché gli spazi di stoccaggio del materiali sono sempre più ridotti. La curva di apprendimento è risultata veloce anche per coloro che avevano poca esperienza con chiodi endomidollari. Non possiamo certo affermare che questo chiodo annulli le complicanze di queste patologie ma sicuramente riduce i rischi di fratture iatrogene, di jamming distale e dell'effetto Z.
Non ultimo sembra essere molto meno indaginosa la rimozione; è' vero che i pazienti sono quasi sempre molto anziani e che quasi mai il chiodo viene rimosso ma nei

TABELLA II.
Risultati clinici.

						1 mese post-intervento		2 mesi post-intervento		3 mesi post-intervento	
	Paziente	Sesso	Kyle e Gustilo	Lato	Età	PF-10 RS	VAS	PF-10 RS	VAS	PF-10 RS	VAS
1	VA	F	2	dx	95	37	4	48	3	69	1
2	MR	F	1	sin	88	47	5	68	2	74	0
3	DC	M	1	sin	88	36	1	50	0	64	0
4	FL	F	3	dx	92	25	2	43	0	50	0
5	CE	F	2	sin	93	47	6	84	4	90	2
6	VC	F	1	sin	92	75	5	76	4	95	1
7	DC	F	1	sin	92	50	4	67	2	88	0
8	GN	F	2	dx	86	32	3	58	0	67	0
9	OL	F	2	dx	85	28	3	47	2	56	0
10	GG	M	3	sin	83	36	2	50	0	59	0
11	RM	F	1	sin	76	33	5	38	0	42	0
12	AL	F	2	dx	93	25	3	39	2	53	1
13	CG	M	1	dx	86	32	5	48	2	58	2
14	GS	F	1	dx	88	36	4	58	1	60	0
15	NG	F	1	sin	90	25	3	47	2	53	1
16	DL	F	1	sin	87	38	4	45	1	68	0
17	GM	F	2	sin	90	30	3	42	1	72	0
18	FB	F	1	dx	90	42	2	53	0	64	0
19	ZI	F	2	sin	86	42	3	56	2	69	0
20	MA	F	2	sin	78	50	5	62	4	72	2
21	BL	M	1	dx	84	32	3	50	0	73	0
22	CM	F	2	dx	96	38	4	52	3	65	0
23	CT	M	1	sin	89	35	2	48	0	68	0
24	FM	F	2	sin	72	42	3	57	1	74	0
25	AG	F	2	dx	71	49	4	65	2	88	1
26	GL	F	1	sin	88	25	4	60	2	74	0
27	CI	F	2	dx	40	78	3	90	0	98	0
28	SR	F	1	sin	78	36	4	46	0	70	0
29	GR	M	2	dx	78	35	3	58	1	72	1
30	CA	F	2	sin	86	42	2	71	1	83	0
31	PG	F	2	dx	84	42	1	52	0	63	0
32	RL	F	1	dx	76	35	0	48	0	69	0
33	EC	M	1	sin	78	43	3	65	0	80	0
34	ZM	F	2	sin	93	36	3	48	2	58	1
35	NG	M	1	dx	84	32	4	46	1	70	0
36	SA	F	3	sin	82	30	5	50	2	64	0
37	PF	M	1	dx	86	35	2	52	0	68	0
38	AG	F	1	sin	85	38	3	45	1	74	0
39	BN	F	2	sin	102	36	4	43	3	50	0
	Media				84,9	38,5897436	3,30769231	54,4871795	1,30769231	68,8205128	0,33333333
	Max				102	78	6	90	4	98	2
	Min				40	25	0	38	0	42	0
	Dev. standard				9,93	11,1984913	1,28049838	11,7425717	1,25977956	12,3860528	0,62126074

casi in cui pazienti giovani, trattati con chiodi ad unica vite, desiderano la rimozione si sono verificate spesso difficoltà tali da indurre il chirurgo a soprassedere. Nell'unico caso in cui questo chiodo è stato rimosso, nella paziente quarantenne, non si sono verificate alcun tipo di problematiche.

BIBLIOGRAFIA

1. Burge R, Dawson-Hughes B, Solomon DH, et al. *Incidence and economic burden of osteoporosis-related fractures in the United States 2005-2025*. J Bone Miner Res 2007;22:465-75.
2. Griffiths R, Alper J, Beckingsale A, et al. *Management of proximal femoral fractures 2011: Association of Anaesthetists of Great Britain and Ireland*. Anaesthesia 2012;67:85-98.
3. Evans EM. *The treatment of trochanteric fractures of the femur*. J Bone Joint Surg Br 1949;31:190-203.
4. Jensen JS, Michaelsen M, *Trochanteric femoral fractures treated with McLaughlin ostheosynthesis*. Acta Orthop Scand 1975;46:795-803.
5. Kyle RF, Gustilo RB, Premer RF. *Analysis of six hundred and twenty-two intertrochanteric hip fractures. A retrospective and prospective study*. J Bone Joint Surg Am 1979;61:216-21.
6. Alho A, Moen O, T Husby T, et al. *Slotted versus non slotted locked intramedullary nailing for femoral shaft fractures*. Arch Orthop Trauma Surg1992;111:91-5.
7. Anglen JO, Weinstein JN. *Nail or plate fixation of intertrochanteric hip fractures: changing pattern of practice. A review of the American Board of Orthopaedic Surgery Database*. J Bone Joint Surg Am 2008;90:700-7.
8. Re C. *Presentazione di placca metallica con vite di Putti per l'osteosintesi delle fratture intertrocanteriche*. Arch Ortop 1947;59C:333-7.
9. Valente M, Crucil M, Alecci V. *Il trattamento delle fratture laterali del collo femorale con il chiodo endomidollare PFN A*. G.I.O.T. 2009;35:79-83.
10. Maniscalco P. *Le fratture della regione trocanterica*. Springer Editore 2002
11. Maniscalco P, Rivera F, D'Ascola J, et al. *Failure of intertrochanteric nailing due to distal nail jamming*. J Orthop Traumatol 2013;14:71-4.
12. Haley SM, McHorney CA, Ware JE Jr. *Evaluation of the MOS SF-36 physical functioning scale (PF-10): I. Unidimensionality and reproducibility of the Rasch item scale*. J Clin Epidemiology 1994;47:671-84.
13. Apolone G, Mosconi P. *The Italian SF-36 health survey: translation, validation and norming*. J Clin Epidemiol 1998;51:1025-36.
14. Ruedi TP, Buckley RE, Moran CG. *Principi AO per il trattamento delle fratture*. CIC Editore 2009
15. Sanchis Olmos V. *Arthroplasty of the hip vitallium*. Gaz Med Port 1950;3:627-37.
16. Morris M. *Sul trattamento chirurgico delle fratture pertrocanteriche del femore*. O.T.A.M., 23, 1955, f. 1.
17. Harmon PH. *The fixation of fractures of the upper femur extremits*. I.B.I.S. 1945;77:128-37.
18. Ma RS, Gu GS, Huang X, et al. *Postoperative mortality and morbidity in octogenarians and nonagenarians with hip fracture: an analysis of perioperative risk factors*. Clin J Traumatol 2011;14:323-8.
19. Heinz T, Vecsei V. *Complications and errors in use of gamma nail: causes and prevention*. Chirurg 1994;65:943-52.
20. Baumgaertner MR, Curtin SL, Lindskog DM, et al. *The value of the tip-apex distance in predicting failure of fixation of peritrochanteric fractures of the hip*. J Bone Joint Surg Am 1995;77:1058-64.
21. Caforio M, Del Vecchio EO, D'Ascola J, et al. *Le complicanze nelle fratture della regione trocanterica del femore e loro evoluzione*. AITOG OGGI 2-2013.

TRATTAMENTO FARMACOLOGICO DEL DOLORE IN ORTOPEDIA

Pharmacological pain treatment in the orthopedic patient

R. VIGANÒ, A. FANELLI*, G. DANELLI*, S.E. DE MARTINIS, D. GHISI***

*S.C. Chirurgia Artrire Reumatoide, A.O. Istituto Ortopedico Gaetano Pini - Milano; *U.O. Anestesia e Medicina Perioperatoria, Istituti Ospitalieri di Cremona, Cremona; ** Scuola di Specialità in Ortopedia, Università degli Studi di Milano*

Indirizzo per la corrispondenza:
Roberto Viganò
Istituto Ortopedico Gaetano Pini
piazza Ferrari 1, 20122 Milano
Tel. +39 02 58296369
E-mail: vigano2008@libero.it

Ricevuto il 1 agosto 2013
Accettato il 10 marzo 2014

RIASSUNTO

L'artrosi rappresenta una delle principali patologie nei soggetti sopra i 65 anni e può essere associata a dolore cronico.
Numerose sono le linee guida correnti per il trattamento del dolore associato all'artrosi nei pazienti in attesa, durante e dopo intervento chirurgico di sostituzione protesica e includono il paracetamolo e i FANS per il dolore medio-moderato. In caso di efficacia di trattamento, nei pazienti con basso rischio cardiovascolare è consigliata la somministrazione di FANS a basso rischio gastrointestinale. Nei pazienti con rischio cardiovascolare aumentato andrebbero evitati i COX-2 e alte dosi di diclofenac. Gli oppiacei sono universalmente riconosciuti come il trattamento standard per la gestione del dolore da moderato a severo e i loro effetti sono ben documentati. Il tapentadolo rappresenta una classe di analgesico ad azione centrale ed è stata dimostrata la sua efficacia e tollerabilità in associazione con ossicodone-naloxone per il trattamento del dolore nocicettivo e neuropatico.

Parole chiave: dolore cronico, artrosi, FANS, oppiacei

SUMMARY

Osteoarthritis is one of the most common disease in patients older than 65 years and it may be associated with chronic pain. Current guidelines for the treatment of pain associated with osteoarthritis, before the surgery and during the rehabilitation period include paracetamol and nonsteroidal anti-inflammatory drugs (NSAIDs) for mild-to-moderate pain. In cases of effective treatment, when there is not a higher risk for cardiovascualr events, is suggested the administration of NSAIDs with a favourable gastro-intestinal profile. If the patient presents a cardiovascular risk, COX-2 selective inhibitors, as well as high doses of diclofenac and ibuprofen, are contraindicated. Opioid analgesics have more recently been regarded as the primary choice for moderate to severe pain and their effectiveness in the short term has been well documented. Tapentadol represents a new class of centrally acting analgesic. The tolerability and efficacy of the association naloxone-oxycodone and tapentadol have been demonstrated for the management of both nociceptive and neuropathic types of severe pain.

Key words: chronic pain, osteoarthritis, NSAID, opioids

INTRODUZIONE

Il dolore è un sintomo dominante nelle patologie ortopediche. Nella maggior parte dei casi si tratta di un dolore nocicettivo somatico, basato quindi sul meccanismo di ricezione, trasmissione ed elaborazione centrale di uno stimolo nocivo, acuto o cronico.
In Italia, il 25% circa della popolazione soffre di dolore cronico, di cui l'87% riconosce un'origine non oncologica. Le malattie muscolo-scheletriche sono la principale causa di dolore cronico non oncologico [1]. L'artrosi è una condizione prevalentemente cronica caratterizzata da dolore e disabilità fisica [2], che colpisce prevalentemente mani, piedi, ginocchio, anca e colonna vertebrale [3]. L'organizzazione mondiale per la salute ha riportato come il 18% delle donne e il 10% degli uomini con un'età superiore a i 60 anni soffrano di artrosi sintomatica [4]. Frequentemente in questi pazienti il dolore ha significativi riflessi sulla sfera cognitiva, affettiva e soprattutto su quel-

la comportamentale con un profondo mutamento della qualità di vita.
Nel caso in cui la patologia osteo-articolare sia caratterizzata da dolore severo e/o da un significativo deficit funzionale, la chirurgia protesica è considerata il trattamento di riferimento. Il numero di protesi totali di anca e ginocchio nei paesi occidentali è cresciuto esponenzialmente nell'ultimo decennio [5]; in media, tra il 2000 e il 2009 la crescita è stata del 25% con un picco del 50% negli USA. Un adeguato trattamento del dolore in attesa, durante e dopo la procedura chirurgica, così come nel paziente in cui quest'ultima non sia indicata, è elemento essenziale per la ripresa funzionale. L'American College of Rheumatology Pain Management Task Force [6] riporta come il dolore rappresenti l'indice di outcome più significativo nel paziente con patologia muscolo-scheletrica.
La riduzione della sintomatologia dolorosa può essere raggiunta utilizzando trattamenti farmacologici e non, basati sul tipo e la natura del dolore, la sua durata e l'eventuale risposta a trattamenti precedenti. I farmaci antidolorifici che agiscono sulla trasmissione e modulazione dello stimolo doloroso vengono comunemente classificati in tre gruppi: oppiacei, non-oppiacei e adiuvanti.
Numerose sono le linee guida pubblicate per il trattamento del dolore associato ad artrosi [7-9], le quali prevedono essenzialmente l'utilizzo di paracetamolo e di farmaci antinfiammatori non steroidei (FANS), i quali, in caso di dolore moderato-severo spesso si rivelano insufficienti se non all'interno di un approccio multimodale [10]. Obiettivo di questo articolo è fornire le informazioni essenziali sui farmaci attualmente utilizzabili nel trattamento del dolore correlato ad osteoartrosi, sviluppando un congruo atteggiamento prescrittivo, basato su una progressiva aggressività terapeutica.

FARMACI NON-OPPIACEI

Paracetamolo - Il paracetamolo, in monoterapia o in associazione con FANS, è considerato il farmaco di prima scelta nel trattamento del dolore lieve-moderato associato ad artrosi [11]. Il paracetamolo è un analgesico non oppiaceo con proprietà antipiretiche. Pur presentando un effetto antalgico minore rispetto ai FANS e agli inibitori selettivi COX-2 ed un'azione antinfiammatoria trascurabile, il paracetamolo viene frequentemente utilizzato per la miglior tollerabilità dovuta all'assenza di impatto sull'omeostasi gastrica, cardio-vascolare, renale e sulla funzione piastrinica [12]. Ciò potrebbe essere dovuto al suo meccanismo d'azione, il quale non è ancora del tutto chiarito [13]. Si pensa che, oltre ad un'azione sulla produzione di prostaglandine a livello centrale, il paracetamolo influisca sui meccanismi di modulazione dello stimolo doloroso agendo sulle vie serotoninergiche. Dopo somministrazione orale ed endovenosa, il picco di concentrazione plasmatica si ha rispettivamente a distanza di 60-90 minuti e 15-30 minuti. L'emivita del paracetamolo è di circa 2-4 ore. Il farmaco viene principalmente metabolizzato a livello epatico utilizzando due vie. La principale prevede la coniugazione con l'acido glucuronico o l'acido solforico, la seconda coinvolge il citocromo P450 con produzione di metaboliti intermedi tossici. Dato che la via di coniugazione con acido glucuronico è facilmente saturabile, in caso di sovradosaggio, è possibile l'accumulo di questi metaboliti con relativo danno epatico. Per questo motivo, il paracetamolo è sconsigliato nei pazienti con insufficienza epatica, deficit di glucosio-6-fosfato-deidrogenasi ed epatopatia da potus. Il danno epatico da paracetamolo è dose correlato; nei pazienti sani il danno epatico si evidenzia solo per dosi (10-12 gr o 150 m/kg) ben superiori alla dose massima giornaliera di 4gr (1gr/6-8ore) consigliata. Nel 2008 la Food and Drug Administration (FDA) ha costituito un gruppo di lavoro per approfondire l'epato-tossicità correlata all'utilizzo di paracetamolo [14]. Il report di quest'analisi è stato successivamente valutato da tre diversi panel di esperti i quali hanno formulato le seguenti indicazioni per minimizzare il danno epatico:

1. riduzione della dose massima giornaliera a 3250mg;
2. eliminazione delle associazioni oppiacei/paracetamolo;
3. riduzione della singola somministrazione da 1gr a 650mg.

La FDA pur non applicando le osservazioni emerse dal panel di esperti ha ritenuto opportuno estendere il *warning* sull'epato-tossicità a tutte le formulazioni farmaceutiche contenenti paracetamolo non soggette a prescrizione medica e limitare il singolo dosaggio di paracetamolo nelle associazioni con altri farmaci a 325mg [14]. Il profilo farmacocinetico del paracetamolo varia significativamente con l'età e nel paziente "fragile" la dose massima giornaliera andrebbe individualizzata. Nel paziente anziano sano, in base ai dati attualmente disponibili, non è richiesta una riduzione della dose max giornaliera (4 gr), la quale è da ridurre a 2-3 gr in caso di paziente malnutrito, con patologia epatica pre-esistente, concomitante utilizzo di farmaci induttori enzimatici e in presenza di abuso di alcool.
Nel paziente con dolore lombare o artrosi sintomatica, se l'iniziale trattamento con paracetamolo determina una significativa riduzione della sintomatologia dolorosa è indicato il proseguimento della terapia a lungo termine sotto stretto controllo medico [15]. Nel caso in cui il trattamento antalgico con paracetamolo risultasse inefficace, dovrebbe essere considerato l'utilizzo in monoterapia di antinfiammatori non steroidei o la loro associazione con paracetamolo [16].

FARMACI ANTINFIAMMATORI NON STEROIDEI (FANS)

I farmaci antinfiammatori non steroidei, data la loro azione antidolorifica ed antinfiammatoria, hanno un ruolo di rilievo nel trattamento del paziente ortopedico con dolore riconducibile ad una componente flogistica. I FANS esplicano la loro azione analgesica, antinfiammatoria ed antipiretica inibendo, in modo non selettivo, l'attività della ciclossigenasi (COX) coinvolta nella produzione dei prostanoidi a partire dall'acido arachidonico [17]. Normalmente, nell'organismo umano sono presenti tre isoforme enzimatiche di ciclossigenasi denominate COX-1, COX-2 e COX-3. La prima ha il compito di produrre le prostaglandine "protettive", le quali regolano l'aggregazione piastrinica, la produzione di muco da parte delle cellule a livello gastrico e la perfusione renale. La COX-2, inducibile, viene invece prodotta specialmente nel sito di infiammazione per la stimolazione offerta dalle citochine, mentre le COX-3 è una splice variant della COX-1 [18]. I FANS inibiscono non selettivamente entrambe le ciclossigenasi. L'inibizione della COX-1 determina l'insorgenza dei classici effetti collaterali dei FANS a livello gastrico e renale, mentre l'inibizione delle COX-2 attenua la risposta dolorosa al danno tissutale riducendo la sensibilizzazione a livello del nocicettore periferico e del secondo neurone. Alcuni FANS inibiscono reversibilmente la ciclossigenasi, altri, come l'aspirina, hanno un effetto irreversibile o, come l'indometacina, tempo-dipendente.

Negli ultimi anni sono state sviluppate nuove molecole di antinfiammatori non steroidei con azione selettiva sull'isoenzima COX-2 [19]. La selettività d'azione determina una riduzione degli effetti collaterali a livello gastrico, non eliminando però le possibili complicanze cardiovascolari, tanto da essere controindicati nei pazienti con patologia cardiaca ischemica. Infatti, l'inibizione della COX-2 porta alla ridotta produzione di prostacicline le quali, durante il danno endoteliale, controbilanciano l'attivazione piastrinica agendo da vasodilatatori. L'inibizione delle prostacicline determina un potenziale stato protrombotico con relativo aumento del rischio cardiovascolare [20]. Il rischio cardiovascolare associato all'utilizzo dei FANS, pur avendo portato in passato al ritiro di molecole come rofecoxib e valdecoxib, viene spesso sottovalutato e ritenuto secondario al rischio gastrointestinale. Inoltre, recenti studi osservazionali e meta-analisi hanno evidenziato che un aumentato rischio cardiovascolare è associato anche all'utilizzo di FANS non selettivi come diclofenac e ibuprofene, soprattutto se prescritti ad alti dosaggi e per lunghi periodi [21-23]. In particolare, il diclofenac, tra i FANS più somministrati dato l'ottimo profilo di sicurezza gastrointestinale e l'efficacia antalgica, è stato oggetto di una recente revisione condotta sull'argomento dall'Agenzia Europea dei Medicinali (EMA) che ha concluso che il diclofenac presenta un rischio cardiovascolare dose-correlato, che aumenta cioè per le dosi elevate e diviene sovrapponibile a quello dei farmaci COX-2 selettivi [24 25].

I farmaci anti-infiammatori non steroidei sono ampiamente somministrati nella pratica clinica: vengono prescritti in diverse patologie sia a scopo antalgico, cioè per il trattamento del dolore acuto, sia anti-infiammatorio, data la loro comprovata efficacia. Numerose sono le molecole registrate in Italia appartenenti a questa classe farmaceutica, la maggior parte delle quali disponibili anche senza prescrizione medica. I FANS sono potenzialmente soggetti ad autoprescrizione e automedicazione da parte del paziente: tra i motivi di questo fenomeno si registrano l'ampia efficacia in numerose patologie e la loro pronta disponibilità. Tuttavia, l'autoprescrizione e l'automedicazione espongono spesso la popolazione trattata ad un potenziale aumento degli effetti collaterali. Un recente studio osservazionale olandese ha evidenziato che un paziente su otto di quelli a rischio di sviluppare un grave evento avverso da farmaco, prende antinfiammatori non steroidei (FANS) da banco, spesso per combattere dolori muscolo-scheletrici. Di questi pazienti ad alto rischio che prendono FANS, oltre uno terzo li ha presi per più di 7 giorni e il 3% ha superato la dose massima giornaliera raccomandata [26].

I FANS vengono rapidamente assorbiti dopo somministrazione orale, presentano un elevato legame proteico (dal 90 al 99%), vengono metabolizzati a livello epatico ed escreti per via renale. Tutti i farmaci appartenenti a questa categoria sono caratterizzati da un effetto tetto, per cui oltre ad una determinata dose l'effetto terapeutico non varia, ma aumentano gli effetti collaterali. I FANS sono in grado di trattare efficacemente il dolore osteoarticolare lieve e di ridurre il consumo di oppioidi nel dolore moderato-severo. I FANS comunemente utilizzati in Italia con tale indicazione sono: diclofenac, nimesulide e ketoprofene [27]. Nel 73% dei casi i FANS vengono prescritti come antidolorifici o anti-infiammatori in pazienti con osteoartrosi sintomatica [28]. Nel tentativo di minimizzare gli eventi avversi FANS-correlati, essi dovrebbero essere utilizzati al minor dosaggio efficace e per il minor tempo possibile. Se prescritti come antidolorifici, in assenza di beneficio antalgico, la somministrazione di FANS andrebbe interrotta dopo sette giorni e il trattamento proseguito con altre tipologie di farmaci. Al contrario l'azione antinfiammatoria può richiedere sino a tre settimane di trattamento con FANS. In caso di trattamento efficace, emerge sempre più la necessità che il clinico stratifichi il rischio cardiovascolare e gastrointestinale per il singolo paziente e per la singola molecola, sviluppando un congruo atteggiamento prescrittivo, soprattutto qualora il paziente sia esposto a terapia prolungata, nel tentativo di minimizzarne l'esposizione e di individuare precocemente l'insorgenza di eventi avversi [24].

FARMACI OPPIACEI

Gli oppiacei esplicano la loro azione analgesica legandosi a recettori specifici, i quali vengono suddivisi in 5 classi (μ, κ, δ, σ, ε) e sottoclassi [29]. Per quanto riguarda il trattamento del dolore osteo-articolare, sono di particolare interesse gli agonisti dei recettori. Ciascun recettore possiede proprietà differenti, tanto che l'effetto farmacologico dei diversi oppiacei dipende dal recettore coinvolto [29]. I recettori per gli oppiacei sono principalmente localizzati a livello del corno dorsale del midollo spinale, sede dove i farmaci oppiacei svolgono la loro azione analgesica. L'azione dei farmaci oppiacei si svolge sia a livello pre-sinaptico, con la riduzione della liberazione di mediatori chimici eccitatori, sia a livello post-sinaptico, con iperpolarizzazione della membrana. Lo stimolo doloroso determina la liberazione a livello sinaptico della sostanza P, neurotrasmettitore specifico delle fibre nocicettive, il quale è coinvolto nel meccanismo di trasmissione dello stimolo doloroso tra neuroni. Se il recettore degli oppiacei a livello sinaptico è occupato da un'altra molecola, come un oppiaceo esogeno, la sostanza P non è in grado di trasmettere l'impulso doloroso, che risulta dunque bloccato. Le diverse proprietà degli analgesici oppiacei sono dovute alla loro differente afffinità per le diverse classi di recettori per gli oppiacei. Maggiore è l'affinità per il recettore, maggiore sarà la durata d'azione, a prescindere dall'emivita plasmatica.

L'utilizzo degli oppiacei è indicato nel caso in cui la patologia osteo-articolare sia caratterizzata da un dolore moderato/severo scarsamente responsivo al trattamento con paracetamolo e/o FANS o nel caso in cui i paziente presentino controindicazioni all'utilizzo degli antinfiammatori non steroidei [30]. Nonostante gli oppiacei siano indicati in numerose forma di dolore cronico non oncologico, il loro utilizzo risulta limitato dai dubbi relativi l'efficacia e la sicurezza a lungo termine, in particolare modo al rischio di tolleranza, dipendenza e di abuso [31]. L'approccio clinico per l'utilizzo degli oppiacei nel trattamento a lungo termine del paziente con dolore cronico non oncologico prevede un'iniziale titolazione del dosaggio sino al raggiungimento dell'adeguato effetto antalgico. Una volta raggiunta la dose terapeutica, il frequente monitoraggio del paziente gioca un ruolo fondamentale per garantire il mantenimento del benessere antalgico e minimizzare l'insorgenza degli effetti collaterali correlati agli oppiacei e per individuare i pazienti a rischio di dipendenza e di abuso [32]. La rivalutazione del paziente prevederà la valutazione del dolore e la sua riduzione in seguito alla terapia, le funzioni psico-sociali, l'insorgenza di eventi avversi, l'insorgenza di comportamenti aberranti e le funzioni psicologiche [33]. La rivalutazione permette al medico di ottimizzare la terapia in relazione all'evoluzione della patologia osteo-articolare e all'insorgenza di effetti collaterali. Infatti, uno dei problemi principali, nella gestione del paziente con dolore osteo-articolare che utilizza oppiacei, è la sospensione della pur efficace terapia per l'insorgenza di effetti collaterali, in particolar modo a livello gastro-intestinale.

In caso in cui ci sia una scarsa risposta alla terapia o di insorgenza di effetti collaterali, è possibile ottenere beneficio sostituendo un oppiaceo con un altro [33]. Se un adeguato controllo antalgico con effetti collaterali non è raggiunto dopo un progressivo aumento dei dosaggi in 3-6 mesi il trattamento con oppiacei dovrebbe essere interrotto [32].

Nel caso in cui il trattamento con oppiacei sia stato iniziato con l'obiettivo di migliorare la condizione antalgica in previsione di un intervento chirurgico andrà programmata al termine della fase riabilitativa una graduale riduzione dell'oppiaceo sino alla sua interruzione, soprattutto se la terapia è stata utilizzata per un ampio periodo. Nel caso in cui il paziente non presenti *addiction* un possibile schema di discontinuazione per minimizzare i sintomi d'astinenza prevede la graduale riduzione della dose originale del 20-50% per settimana [34].

Codeina

La codeina è un oppiaceo debole con una bassa affinità recettoriale e con una potenza di circa 60 volte inferiore rispetto alla morfina. Viene metabolizzata principalmente a codeina-6-glucuronide e, in percentuale minore, a morfina, metabolita a cui deve la propria attività analgesica. L'emivita della codeina varia da 2 a 4 ore, con effetto antalgico che permane da tre a sei ore. Presenta un elevato rapporto di potenza orale-parenterale paragonabile solo all'ossicodone e al metadone. Viene somministrata a dosi variabili da 15 a 60 mg per via orale e parenterale ogni 4 ore per una dose massima giornaliera di 240 mg. In caso di insufficienza renale, la dose di codeina deve essere ridotta del 25%. In Italia è disponibile in forma associata al paracetamolo per somministrazione orale [10 35].

Tramadolo

Il tramadolo è un oppiaceo atipico con azione analgesica centrale, una modesta affinità per i recettori degli oppiacei e debole affinità per i κ e i δ. Il tramadolo ha un'azione analgesica dovuta non solo all'interazione con i recettori per gli oppiacei, ma anche all'inibizione della ricaptazione di serotonina e nor-epinefrina e all'aumento del rilascio neuronale di serotonina, che potenzia le vie discendenti inibitorie. A causa della scarsa affinità per i recettori μ, il tramadolo determina minor tolleranza, dipendenza, sedazione e depressione respiratoria. Invariata, rispetto alla morfina, l'incidenza di nausea e vomito. In relazione alla somministrazione di tramadolo è stata osservata un'aumentata incidenza di attacchi epilettici, per cui dovrebbe essere usato con cautela in pazienti in

terapia con altri farmaci che diminuiscono la soglia degli attacchi o in pazienti con rischio aumentato di attacchi epilettici. La durata media dell'effetto analgesico è di circa 6 ore dopo singola somministrazione. Nel tentativo di limitare l'insorgenza di nausea e vomito è consigliata un'attenta titolazione iniziale. La somministrazione di un dosaggio endovenoso variabile tra 50 e 150 mg per il trattamento del dolore moderato ha efficacia antalgica paragonabile a 5-15mg di morfina. Riduzione della dose massima giornaliera (400mg) è richiesta in pazienti con età superiore ai 75 anni o con epatopatia e/o disfunzione renale clinicamente significative [10 36].

Ossicodone

L'ossicodone è un agonista puro dei recettoridegli oppiacei μ e κ con una potenza analgesica equivalente a quella della morfina. L'ossicodone presenta una bio-disponibilità due-tre volte superiore rispetto la morfina e sembra avere una minore incidenza di nausea e allucinazioni. Una singola dose di ossicodone subisce in parte una N-demetilazione e in parte una O-demetilazione. La prima via di metabolizzazione dà origine a norossicodone e ossimorfone, il quale, pur presentando attività analgesica, non è ritenuto condizionante l'azione farmacologica dell'ossicodone che è da attribuirsi alla molecola di ossicodone stessa. L'ossicodone e i suoi metaboliti vengono eliminati per via urinaria e fecale. La concentrazione plasmatica di ossicodone viene lievemente influenzata dall'età, risultando del 15% maggiore nell'anziano rispetto al soggetto giovane. L'ossicodone ha un'emivita di 2-3 ore con una durata d'azione variabile da 4 a 5 ore. In alcuni Paesi, è disponibile la formulazione orale sia a lento che immediato rilascio. Quest'ultima raggiunge il picco plasmatico 1.3 ore dopo la somministrazione orale, contro le 2.3 ore della formulazione a rilascio controllato. Il rapido onset dell'azione analgesica rende il farmaco adatto anche al trattamento del dolore acuto oltre che delle forme croniche. In Italia, la formulazione a rilascio immediato è disponibile in associazione con il paracetamolo.

Gli oppiacei sono caratterizzati da effetti collaterali variabili a seconda della molecola selezionata e della via di somministrazione. In particolare gli oppiacei condizionano il sistema gastro-intestinale con una serie di sintomi chiamati, nel loro insieme, disfunzioni intestinali indotte dagli oppiacei [37]. Se la nausea e il vomito tendono a scomparire dopo la fase iniziale del trattamento, per l'instaurarsi del fenomeno della tolleranza, il vero problema, che spesso porta alla sospensione della terapia, è la stipsi. I lassativi tradizionali possono essere prescritti sia per la prevenzione che per il trattamento della stipsi, ma presentano frequentemente una scarsa efficacia e a loro volta effetti collaterali [38]. Numerose sono le nuove strategie per minimizzare la stipsi da oppiacei, tra queste la somministrazione del farmaco oppioide associato ad un suo agonista. La formulazione orale di ossicodone a rilascio prolungato e di naloxone nel rapporto di 2:1 si è dimostrata efficace nel trattamento di pazienti con dolore cronico moderato-severo, migliorandone la funzione intestinale [39]. Il naloxone subisce un estensivo metabolismo di primo passaggio a livello epatico con la formazione di naloxone-3-glucuronide, mostrando una scarsa bio-disponibilità sistemica dopo somministrazione orale (< 2%). L'effetto analgesico dell'ossicodone non viene antagonizzato dal naloxone e non sono stati osservati sintomi di astinenza [40]. Il naloxone si lega ai recettoriμ degli oppiacei con un'affinità superiore rispetto agli agonisti degli stessi recettori [41]. La formulazione di naloxone a rilascio prolungato occupa continuamente i recettori degli oppiacei a livello intestinale, previene la saturazione del sistema enzimatico a livello epatico responsabile del metabolismo e riduce il rischio di antagonismo dell'effetto degli oppiacei a livello del sistema nervoso centrale [42].

La dose iniziale dell'associazione ossicodone/naloxone in pazienti *opioid-naive* è di 5 mg/2.5 mg - 10 mg/5 mg ogni 12 ore. In caso di pazienti normalmente trattati con oppiacei deboli vengono comunemente impiegate dosi iniziali di 10 mg/5 mg - 20 mg/10 mg ogni 12 ore. La dose massima giornaliera dell'associazione ossicodone/naloxone attualmente raccomandata è di 80 mg/40 mg. Gli eventi avversi riconducibili al trattamento con l'associazione ossicodone/naloxone sono simili a quelli dovuti all'ossicodone a lento rilascio con una frequenza lievemente superiore di diarrea [43] e una riduzione significativa dell'incidenza di nausea, vomito, dolore addominale e dispepsia dovuta all'antagonismo a livello gastrointestinale del naloxone e alle sue proprietà procinetiche [44 45].

Tapentadolo

Il tapentadolo è un analgesico ad azione centrale, la cui efficacia clinica nel trattamento del dolore cronico è dovuta a un duplice sinergico meccanismo d'azione [46], caratterizzato da un'azione agonista nei confronti del recettore degli oppiacei μ e dall'inibizione della ricaptazione di noradrenalina. L'azione di tapentadolo sui recettori oppiacei μ a livello sinaptico determina un'inibizione della trasmissione degli impulsi nocicettivi attraverso il corno dorsale, fino al tratto spino-talamico [47], mentre a livello sovra-spinale influenza la modulazione del dolore alterandone la percezione emotiva e modulando la via discendente, provocando un aumento nella trasmissione di segnali inibitori. L'inibizione della ricaptazione della noradrenalina da parte di tapentadolo determina un aumento dei livelli della stessa noradrenalina, cui consegue un'inibizione della trasmissione del dolore tramite i neuroni di secondo ordine.

Tapentadolo non è un pro-farmaco, per cui non richiede un'attivazione metabolica per esercitare il suo effetto analgesico. Viene metabolizzato estensivamente, prevalentemente attraverso glicuronazione e non dà origine a metaboliti attivi. Il rischio di interazioni farmacologiche è estremamente basso dato lo scarso coinvolgimento del citocromo P450 nel metabolismo di tapentadolo [48].
Afilalo et al. hanno valutato, in 1030 pazienti affetti da dolore cronico del ginocchio, l'efficacia e la tollerabilità di tapentadolo in confronto a placebo e ossicodone per una durata di 15 settimane (3 settimane di titolazione seguite da 12 di mantenimento) [49]. Nell'ambito di questo studio, Il tapentadolo ha mostrato un'efficacia analgesica paragonabile a quella di ossicodone, con soddisfacente profilo di tollerabilità. Eventi avversi a carico del sistema gastro-intestinale sono stati infatti riportati dal 26% dei pazienti trattati con placebo, dal 43% dei pazienti che assumevano tapentadolo e dal 67% di coloro che assumevano ossicodone. L'insorgenza di eventi avversi in corso di trattamento ha portato alla sua sospensione nel 6.5% dei pazienti che assumevano placebo, nel 19% dei pazienti che assumevano tapentadolo e nel 43% dei pazienti che assumevano ossicodone. Nell'uso a lungo termine (1 anno), tapentadolo ha confermato i risultati di tollerabilità ottenuti negli studi registrativi [50 51].
Il dosaggio di tapentadolo con cui iniziare la terapia va personalizzato; pazienti non in trattamento con analgesici oppiacei devono iniziare con dosaggi singoli di 50 mg ogni 12 ore, mentre per pazienti in terapia con analgesici oppiacei la scelta del dosaggio iniziale, deve tenere in considerazione la natura del precedente farmaco, la via di somministrazione e la dose media quotidiana. Dopo aver instaurato la terapia, la dose va titolata su base individuale, sotto la stretta supervisione del medico prescrittore. Esperienze ricavate da sperimentazioni cliniche hanno evidenziato che uno schema di titolazione con incrementi pari a 50 mg di tapentadolo due volte al giorno ogni 3 giorni sia appropriato per ottenere un controllo adeguato del dolore nella maggior parte dei pazienti. La dose giornaliera massima di tapentadolo raccomandata è di 500 mg.

CONCLUSIONI

In conclusione, il 30-40% degli adulti soffre nell'arco della propria vita di forme di dolore cronico non oncologico. In una percentuale significativa dei casi, il dolore risulta moderato-severo ed è associato ad una diminuzione dell'attività fisica e a un peggioramento della qualità della vita [52 53]. Le patologie muscolo-scheletriche, tra le quali l'artrosi, sono la causa principale di dolore cronico non oncologico. Numerose sono le linee guida disponibili per il trattamento del dolore associato ad artrosi, le quali vedono come farmaci di prima scelta il paracetamolo e i FANS. Questi ultimi, nel tentativo di minimizzare il rischio gastrointestinale e cardiologico ad essi associato, devono essere assunti al minor dosaggio possibile e per il minor tempo possibile. Inoltre, le diverse molecole presentano profili di sicurezza differenti, per cui la prescrizione di FANS dovrebbe essere basata sul rischio del singolo paziente. Nel caso in cui il paziente non presenti rischi cardiovascolari, la scelta dovrebbe ricadere sui FANS con il minor rischio gastrointestinale (COX-2 selettivi, diclofenac, nimesulide e ibuprofene); al contrario, in pazienti con elevato rischio cardiovascolare, andrebbero evitati i COX-2 e gli elevati dosaggi di diclofenac e ibuprofene [24].
Se il paziente utilizza cardioaspirina per la prevenzione secondaria di eventi cardiovascolari, bassi dosaggi di naprossene non sembrano interferire con l'azione dell'aspirina, se somministrati 2 ore dopo l'assunzione di quest'ultima [54]. In questo caso per minimizzare il rischio gastrointestinale andrà associato un inibitore di pompa. L'utilizzo degli inibitori di pompa è inoltre indicato solo nel caso di elevato rischio gastrointestinale.
Se il dolore associato all'artrosi è moderato-severo o non è responsivo al trattamento con paracetamolo e/o FANS, gli oppiacei forti sono universalmente riconosciuti come il trattamento standard. Gli effetti collaterali a livello gastrointestinale associati agli oppiacei sono spesso causa dell'interruzione prematura della terapia. Lo sviluppo di nuove molecole come il tapentadolo, o la commercializzazione dell'associazione ossicodone-naloxone hanno migliorato il profilo di tollerabilità della terapia a lungo termine nel paziente con dolore osteoarticolare, mantenendo una soddisfacente efficacia analgesica.

BIBLIOGRAFIA

1 Breivik H, Collett B, Ventafridda V, et al. *Survey of chronic pain in Europe: prevalence, impact on daily life, and treatment.* Eur J Pain 2006;10:287-333.
2 Bonnet CS, Walsh DA. *Osteoarthritis, angiogenesis and inflammation.* Rheumatology (Oxford) 2005;44:7-16.
3 Sharma L, Kapoor D, Issa S. *Epidemiology of osteoarthritis: an update.* Curr Opin Rheumatol 2006;18:147-56.
4 World Health organization. *Chronic rheumatic conditions.* Department of Chronic Disease and health promotion, 2011. http://www.who.int/chp/topics/rheumatic/en.
5 OECD 2011, "Hip and knee replacement", in Health at a Glance 2011: OECD Indicators, OECD Publishing. http://dx.doi.org/10.1787/health_glance-2011-35-en.
6 Borenstein D, Altman R, Bello A, et al. *Report of the American college of rheumatology pain management task force.* Arthritis Care Res 2010;62:590-9.
7 American Academy of Orthopaedic Surgeons. *Treatment of osteoarthritis of the knee (non-arthroplasty).* Rosemont, IL: American Academy of Orthopaedic Surgeons 2008.

[8] National Collaborating Centre for Chronic Conditions. *Osteoarthritis: National Clinical Guideline for Care and Management in Adults*. London: Royal College of Physicians; 2008. Available from: http://www.nice.org.uk/nicemedia/pdf/CG059FullGuideline.pdf.
[9] Hochberg MC, Altman RD, April KT, et al. *American College of Rheumatology 2012 recommendations for the use of nonpharmacologic and pharmacologic therapies in osteoarthritis of the hand, hip, and knee*. Arthritis Care Res (Hoboken) 2012;64:465-74.
[10] Berti M. *La terapia del dolore acuto post-operatorio contesto sensibile: dall'EBM alla pratica clinica*. GPAnet 2007.
[11] Whittle SL, Colebatch AN, Buchbinder R, et al. *Multinational evidence-based recommendations for pain management by pharmacotherapy in inflammatory arthritis: integrating systematic literature research and expert opinion of a broad panel of rheumatologists in the 3e initiative*. Rheumatology (Oxford) 2012;51:1416-25.
[12] Day RO, Graham GG (2005) *Paracetamol should be first-line treatment in osteoarthritis*. Med J Aust 182:198-9.
[13] Graham GG, Davies MJ, Day RO, et al. *The modern pharmacology of paracetamol: therapeutic actions, mechanism of action, metabolism, toxicity and recent pharmacological findings*. Inflammopharmacology. 2013;21:201-32.
[14] The Acetaminophen Hepatotoxicity Working Group. [Accessed June 10, 2012.] *Recommendations for FDA Interventions to Decrease the Occurrence of Acetaminophen Hepatotoxicity*. 2008. Available at: http://www.fda.gov/downloads/AdvisoryCommittees/CommitteesMeetingMaterials/Drugs/DrugSafetyandRiskManagementAdvisoryCommittee/ucm161518.pdf
[15] Nikles JC, Yelland M, Del Mar C, et al. *The role of paracetamol in chronic pain: an evidence-based approach*. Am J Ther 2005;12:80-91.
[16] Ong CK, Seymour RA, Lirk P, et al. *Combining paracetamol (acetaminophen) with nonsteroidal antiinflammatory drugs: a qualitative systematic review of analgesic efficacy for acute postoperative pain*. Anesth Analg 2010;110:1170-9.
[17] Burke A, Smyth E, FitzGerald GA. *Analgesic-antipyretic agents: pharmacotherapy of gout*. In: Brunton LL, Lazo JS, Parker KL, eds. *Goodman & Gilman's The Pharmacological Basis of Therapeutics*. 11th Edition. New York, USA: McGraw-Hill 2006, pp. 673-715.
[18] Chandrasekharan NV, Dai H, Roos KL, et al. *COX-3, a cyclooxygenase-1 variant inhibited by acetaminophen and other analgesic/antipyretic drugs: cloning, structure, and expression*. Proc Natl Acad Sci USA 2002;99:13926-31.
[19] Warner TD, Giuliano F, Vojnovic I, et al. *Nonsteroid drug selectivities for cyclo-oxygenase-1 rather than cyclo-oxygenase-2 are associated with human gastrointestinal toxicity: a full in vitro analysis*. Proc Natl Acad Sci USA 1999;96:7563-8.
[20] Patrignani P, Tacconelli S, Bruno A, et al. *Managing the adverse effects of nonsteroidal anti-inflammatory drugs*. Expert Rev Clin Pharmacol 2011;4:605-21.
[21] Trelle S, Reichenbach S, Wandel S, et al. *Cardiovascular safety of non-steroidal anti-inflammatory drugs: network meta-analysis*. BMJ 2011;342:c7086.
[22] Caughey GE, Roughead EE, Pratt N, et al. *Stroke risk and NSAIDs: an Australian population-based study*. Med J Aust 2011;195:525-9.
[23] Coxib and traditional NSAID Trialists' (CNT) Collaboration. *Vascular and upper gastrointestinal effects of non-steroidal anti-inflammatory drugs: meta-analyses of individual participant data from randomised trials*. Lancet 2013;382:769-79.
[24] Fanelli A, Romualdi P, Viganò R, et al. *Non-selective non-steroidal anti-inflammatory drugs (NSAIDs) and cardiovascular risk*. Acta Biomedica 2013;84:5-11.
[25] www.ema.europa.eu/docs/en_GB/document_library/Referrals_document/Diclofenac-containing_medicinal_products/Position_provided_by_CMDh/WC500144853.pdf.
[26] Koffeman A. *Use of over-the-counter non-steroidal anti-inflammatory drugs in the general population and in patients with a high risk of adverse drug events*. EULAR 2013; abstract OP0202-PC.
[27] OSMED data 2011.
[28] Piccoliori G, Pavone P, Turbil E, et al. *Italian Pain Research: dati preliminari di una ricerca osservazionale in medicina generale*. SIMG 2007;(3):6-11.
[29] Pasternak GW. *Pharmacological mechanism of opioid analgesics*. Clin Neuropharmacol 1993;16:1-18.
[30] de Leon-Casasola OA. *Opioids for chronic pain: new evidence, new strategies, safe prescribing*. Am J Med 2013;126:S3-11.
[31] Manchikanti L, Ailinani H, Koyyalagunta D, et al. *A systematic review of randomized trials of long-term opioid management for chronic non-cancer pain*. Pain Physician 2011;14:91-121.
[32] Ballantyne JC, Mao J. *Opioid therapy for chronic pain*. N Engl J Med 2003;349:1943-53.
[33] Gourlay DL, Heit HA, Almahrezi A. *Universal precautions in pain medicine: a rational approach to the treatment of chronic pain*. Pain Med 2005;6:107-12.
[34] The Management of Opioid Therapy for Chronic Pain Working Group. *VA/DoD Clinical Practice Guideline for Management of Opioid Therapy for Chronic Pain*. [VA/DoD Evidence Based Practice Guideline.] Washington, DC: US Department of Veterans Affairs, Department of Defense; May 2010.
[35] Vree TB, Van Dongen RTM, Koopma-Kimenai PM. *Codeine analgesia id sue to Codeine-6-Glucuronide, not morphine*. Int J Clin Pract 2000;56:395-8.
[36] Raffa RB, Buschmann H, Christoph T, et al. *Mecanistic and functional differentiation of tapentadol and tramadol*. Expert Opin Pharmacother 2012;13:1437-49.
[37] Brock C, Olesen SS, Olesen AE, et al. *Opioid-induced bowel dysfunction. Pathophysiology and management*. Drugs 2012;72:1847-65.
[38] Larkin PJ, Sykes NP, Centeno C, et al. *The management of constipation in palliative care: clinical practice recommendations*. Palliat Med 2008;22:796-807.
[39] Meissner W, Leyendecker P, Mueller-Lissner S, et al. *A randomised controlled trial with prolonged-release oral oxycodone and naloxone to prevent and reverse opioid-induced constipation*. Eur J Pain 2009;13:56-64.
[40] Nadstawek J, Leyendecker P, Hopp M, et al. *Patient assessment of a novel therapeutic approach for the treatment of severe, chronic pain*. Int J Clin Pract 2008;62:1159-67.
[41] Löwenstein O, Leyendecker P, Hopp M, et al. *Combined prolonged release oxycodone and naloxone improves bowel function in patients receiving opioids for moderate-to-severe non-malignant chronic pain: a randomized controlled trial*. Expert Opin Pharmacother 2009;10:531-43.
[42] Clemens KE, Mikus G. *Combined oral prolonged-release oxycodone and naloxone in opioid-induced bowel dysfunction: review of efficacy and safety data in the treatment of patients experiencing chronic pain*. Expert Opin Pharmacother 2010;11:297-310.
[43] Leppert W. *The management of patients with gastrointestinal symptoms in palliative medicine (in Polish)*. Terapia 2011;19:59-66.
[44] Vondrackova D, Leyendecker P, Meissner W, et al. *Analgesic efficacy and safety of oxycodone in combination with naloxone as prolonged release tablets in patients with moderate to severe chronic pain*. J Pain 2008;9:1144-54.
[45] Smith K, Hopp M, Mundin G, et al. *Low absolute bioavailability of oral naloxone in healthy subjects*. Int J Clin Pharmacol Ther 2012;50:360-7.
[46] Schang JC, Devroede G. *Beneficial effects of naloxone in a patient with intestinal pseudoobstruction*. Am J Gastroenterol 1985;80:407-11.
[47] Tzschentke T, Christoph T, Kogel B, et al. *(-)-(1R,2R)-3-(3-Dimethylamino1-ethyl-2-methyl-propyl)-phenol Hydrochloride (Tapenta-*

dol HCl): a novel mu-opioid receptor agonist/norepinephrine reuptake inhibitor with broad-spectrum analgesic properties. J Pharmacol Exp Ther 2007;323:265-76.

[48] Terlinden R, Ossig J, Fliegert F, et al. *Absorption, metabolism, and excretion of 14C-labeled tapentadol HCl in healthy male subjects*. Eur J Drug Metab Pharmacokinet 2007;32:163-9.

[49] Rang H, Dale M, Ritter J, et al. *Pharmacology*. 6th ed. London: Churchill Livingstone 2007.

[50] Afilalo M, Etropolski M, Kuperwasser B, et al. *Efficacy and safety of tapentadol extended release compared with oxycodone controlled release for the management of moderate to severe chronic pain related to osteoarthritis of the knee: results of a randomized, double-blind, placebo- and active-controlled phase 3 Study*. Clin Drug Investig 2010;30:489-505.

[51] Wild JE, Grond S, Kuperwasser B, et al. *Long-term safety and tolerability of tapentadol extended release for the management of chronic low back pain or osteoarthritis pain*. Pain Practice 2010;10:416-27.

[52] Etropolski M, Van Hove I, Ashworth J, et al. *Efficacy and tolerability of Tapentadol Extended Release (ER) in patients with moderate to severe osteoarthritis or low back pain following up to 2 years of treatment*. Poster at the 64th Annual Meeting of the Postgraduate Assembly in Anesthesiology (PGA), December 10-14, 2010, New York.

[53] Johannes CB, Le TK, Zhou X, et al. *The prevalence of chronic pain in United States adults: Results of an internet-based survey*. J Pain 2010;11:1230-9.

[54] Tsang A, Von KM, Lee S, et al. *Common chronic pain conditions in developed and developing countries: gender and age differences and comorbidity with depression-anxiety disorders*. J Pain 2008;9:883-91.

[55] Anzellotti P, Capone ML, Jeyam A, et al. *Low-dose naproxen interferes with the antiplatelet effects of aspirin in healthy subjects: recommendations to minimize the functional consequences*. Arthritis Rheum 2011;63:850-9.

LUSSAZIONE MEDIALE INVETERATA DEL GOMITO: CASO CLINICO

Chronic medial dislocation of the elbow: a case report

E. SIUNI, D. NONNE*, G.L. DE PASCALI*
*"Servizio di Chirurgia della Spalla", S. C. O. M. R. Ospedale Marino, Cagliari; * Scuola di Specializzazione in Ortopedia e Traumatologia, Università degli Studi di Cagliari*

Indirizzo per la corrispondenza:
Eraclio Siuni
Via G. Boccaccio 8, 09047 Selargius (CA)
E-mail: e.siuni@tiscali.it

Ricevuto il 28 ottobre 2013
Accettato il 10 marzo 2014

RIASSUNTO
Abbiamo trattato con successo una lussazione mediale inveterata di gomito, risalente a circa 6 mesi prima, tramite riduzione a cielo aperto, ricostruzione del legamento collaterale laterale e posizionamento di un Fissatore Esterno articolato. Il follow-up massimo è stato di 2 anni.

Parole chiave: gomito, lussazione inveterata, lussazione mediale, fissatore esterno

SUMMARY
We have successfully treated a chronic medial dislocation of the elbow, dating back about 6 months ago, by open reduction, reconstruction of the lateral collateral ligament and placement of an articulated external fixator. The maximum follow-up was 1 year.

Key words: elbow, dislocation, chronic dislocation, medial dislocation, external fixator

INTRODUZIONE

Le lussazioni di gomito sono seconde per incidenza solo alla lussazione di spalla [1] (incidenza 6,1:100.000) e sono classificate come semplici o complesse a seconda della presenza o meno di fratture associate; circa il 74% di queste sono lussazioni semplici, riducibili manualmente, che raramente recidivano o evolvono in lussazioni croniche; di queste la metà coinvolge l'arto non dominante [2]. La recidiva è spesso dovuta ad un'estesa lesione dell'apparato capsulo-legamentoso [3].
Si parla di lussazione cronica quando questa persiste da oltre 3 settimane [4].
Riportiamo il caso di un paziente di 54 anni, maschio, trattato presso altra struttura per frattura del polso destro a seguito di incidente sul lavoro che si presenta alla nostra attenzione per invalidante limitazione funzionale del gomito omolaterale.

CASE REPORT

I.G., maschio, 54 anni, vittima nell'Aprile 2010 di un incidente sul lavoro: cadendo dal suo automezzo avrebbe proteso le braccia come per autodifesa riportando frattura del polso destro, diagnosticata e trattata chirurgicamente con 2 fili di Kirshner e gesso BMC.
Dopo circa 30 giorni e successivo controllo radiografico, vengono rimossi l'immobilizzazione e i fili di Kirschner e viene prescritta rieducazione funzionale passiva ed attiva.
Nonostante gli esami radiografici eseguiti in più proiezioni mettessero in evidenza una lussazione mediale del gomito destro, questa non era stata riconosciuta né al momento del primo ricovero né ai controlli successivi.
Non traendo alcun beneficio dalla terapia riabilitativa propostagli in precedenza, nel Settembre 2010 il paziente si presenta alla nostra attenzione riferendo limitazione funzionale persistente del gomito destro. Da un'attenta valutazione clinica è emersa una grave e disabilitante limitazione funzionale del gomito con deficit di estensione di circa 30°, deficit di flessione di circa 50°, deficit di supinazione di circa 40°, deficit di pronazione di circa 80°, associata ad importante sintomatologia dolorosa accentuata dai tentativi di mobilizzazione attiva e passiva, non accompagnata da deficit sensitivo-motori periferici.
Data la clinica e le immagini radiografiche, abbiamo posto diagnosi di lussazione mediale inveterata, conferma-

ta dall'esame TC; per tale motivo abbiamo proposto al paziente un trattamento chirurgico di riduzione della lussazione e stabilizzazione con fissatore esterno, eseguito nell'Ottobre 2010 (Fig. 1).
In accordo con i colleghi anestesisti si è optato per un'anestesia loco-regionale eseguita tramite l'utilizzo di un elettroneurostimolatore ed iniezione a livello del plesso brachiale di Mepivacaina Cloridrato 1% 300 mg e Levobupivacaina Cloridrato 0,75% 75 mg, previa pre-anestesia con infusione endovenosa di Sufentanil 5 mcg e Midazolam 1 mg.
Tramite accesso postero-mediano e previ isolamento e protezione del nervo ulnare, sono state praticate artrotomia e lisi delle aderenze; una volta ridotta la lussazione abbiamo inserito un filo guida sul centro di rotazione del gomito come da tecnica e successivamente posizionato un Fissatore Esterno articolato (Optirom Elbow Fixator®, Biomet Inc. Warsaw, Indiana USA) sotto controllo fluoroscopico (esposizione 47 sec.) con 2 fiches sull'omero e 3 sull'ulna.
È stato infine ricostruito il legamento collaterale laterale per conferire maggiore stabilità all'articolazione. Valutata la stabilità della riduzione nei movimenti di flesso-estensione del gomito e prono-supinazione dell'avambraccio, si è proceduto a bloccare il fissatore esterno a circa 90° di flessione.
Il giorno successivo all'intervento il fissatore esterno è stato sbloccato per consentire al paziente movimenti attivo-assistiti ed attivi di flesso-estensione del gomito e di prono-supinazione.

FIGURA 1.
(A) gli esami radiografici eseguiti in proiezione antero-posteriore e laterale, relativi al momento del trauma, mostrano come fosse già evidente la lussazione mediale del gomito; (B) esami radiografici post-operatori del polso; (C) esame TC (planning pre-operatorio); (D) esame radiografico post-operatorio eseguito con FE bloccato a 90° di flessione del gomito.

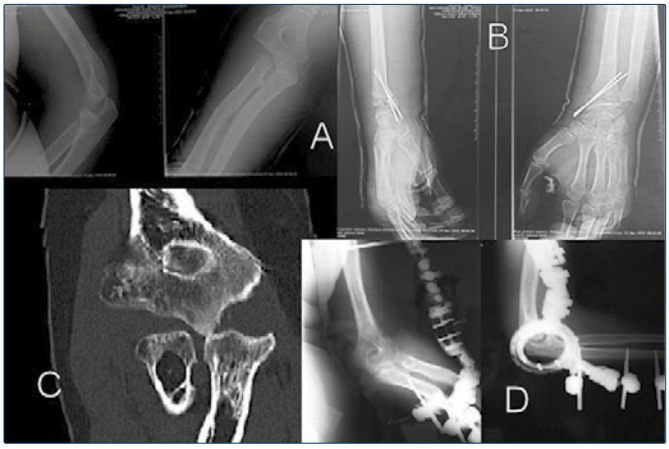

La degenza è stata di sei giorni, nei quali il paziente ha eseguito antibioticoterapia, terapia analgesica e recupero funzionale.

- A 6 settimane dall'intervento, visti i progressi clinici (recupero di 10° di flessione e 5° di estensione) e l'evoluzione radiografica, si è optato per la rimozione dell'impianto incoraggiando il paziente a proseguire gli esercizi di rieducazione funzionale.
- A 3 mesi di follow-up il paziente mostrava un incremento dei R.O.M.: flessione 110°; estensione 40°; supinazione 60°; pronazione 15°.
- I controlli successivi hanno evidenziato una graduale e progressiva evoluzione clinico – radiografica, raggiungendo quasi il completo recupero dell'escursione articolare in flesso-estensione del gomito (flessione 125°; estensione 20°) ed un'accettabile e lieve limitazione funzionale, sia per il paziente che per i sanitari, della prono–supinazione (supinazione 85°; pronazione 80°); inoltre l'articolazione risultava stabile ed il paziente non riferiva alcuna sintomatologia dolorosa né limitazioni o difficoltà nello svolgere le attività quotidiane e lavorative (Fig. 2).

DISCUSSIONE

La lussazione inveterata di gomito è una patologia molto rara, che si presenta con maggiore frequenza nei Paesi in via di sviluppo [5] ed è causata nella maggior parte dei casi da un trauma diretto al gomito [5]. Fra queste, le lussazioni mediali sono di estrema rarità [5], con un solo caso di lussazione mediale inveterata riportato in letteratura, per quanto a noi noto (Ohno, Shimizu et al. 2008).
Nel caso clinico da noi analizzato e qui presentato, era evidente fin dal primo controllo radiografico l'incongruenza articolare esistente fra le componenti del gomito (il capitello radiale si rapportava alla troclea e l'olecrano all'epitroclea), incongruenza poi verificata agli esami successivi ed all'esplorazione chirurgica. Questa alterazione morfo-strutturale era causata dalle estese lesioni capsulo-legamentose ed era accompagnata da lesioni cartilaginee altrettanto complesse; tutte queste lesioni giustificavano le gravi limitazioni alla fisiologica articolarità del gomito manifestate dal paziente.
Il trattamento delle lussazioni mediali inveterate di gomito non è stato ampiamente descritto in letteratura, a differenza del trattamento delle lussazioni posteriori inveterate che son più frequenti [5]; vari articoli pubblicati in letteratura concordano sul fatto che l'età del paziente, la durata e la gravità della lussazione, siano fattori che influenzano il risultato finale.
Alcuni Autori affermano che la ricostruzione dei legamenti mediale e laterale, associata alla prolungata immobilizzazione dell'arto, non garantisca risultati ottimali, ma possa al contrario determinare un'inaccettabile persisten-

FIGURA 2.
(A) esame radiografico di controllo eseguito dopo rimozione del FE che mostra una riduzione concentrica della lussazione ed il mantenimento della stessa; (B e C) dopo 1 anno di follow-up le immagini mostrano il quasi completo recupero dei ROM in flesso-estensione del gomito e prono-supinazione dell'avambraccio.

za della rigidità articolare del gomito [6]. L'uso di un fissatore esterno offre un'alternativa chirurgica che permette la precoce mobilizzazione del gomito in flesso-estensione, senza comprometterne la stabilità, e la graduale risoluzione delle contratture muscolari instauratesi [6].
La riduzione a cielo aperto della lussazione non è scevra da complicanze: lesioni nervose, infezioni, ossificazioni eterotopiche, aderenze e retrazioni cicatriziali [5]. Alla luce di queste complicanze, la sostituzione protesica dell'articolazione è raccomandata solo per i pazienti di età superiore ai 60 anni [5].
Nel nostro caso l'intervento chirurgico ha dato risultati soddisfacenti con netto incremento dei ROM, risoluzione della sintomatologia dolorosa, mantenimento della stabilità articolare e rapida e graduale ripresa dell'attività lavorativa.

CONCLUSIONI

Il trattamento chirurgico di questo tipo di lussazioni, basato su riduzione a cielo aperto e impianto di un fissatore esterno, associato alla ricostruzione dei legamenti collaterali, permette di avere dei buoni risultati funzionali nei pazienti con lussazioni inveterata di gomito, anche quando questa è presente da più di 30 settimane.

BIBLIOGRAFIA

1 Lyons RP, Armstrong A. *Chronically unreduced elbow dislocations*. Hand Clinics 2008;24:91-103.
2 Ring D. *Fractures and dislocations of the elbow. Traumatologia dell'adulto.* Rockwood e Green 2008, pp. 991-1050
3 de Haan J, Schep NW, Tuinebreijer WE, et al. *Simple Elbow dislocations: a systematic review of the literature*. Arch Orthop Trauma Surg 2010;130:241-9.
4 Mehta S, Sud A, Tiwari A, et al. *Open reduction for late-presenting posterior dislocatione of the elbow*. J Orthopaedic Surg 2007;15:15-21.
5 Ohno Y, Shimizu K, Ohnishi K. *Surgically treated chronic unreduced medial dislocation of the elbow in a 70-year-old man: a case report.* J Shoulder Elbow Surg 2005;14:549-53.
6 Jupiter JB, Ring D. *Treatment of unreduced elbow dislocations with hinged external fixation*. J Bone Joint Surg Am 2002;84-A:1630-5.

GIOT 2014;40:83-89

ARTRODESI VERTEBRALE CON MATRICE OSSEA DEMINERALIZZATA DI NUOVA CONCEZIONE

Spine fusion with a new concept of demineralized bone matrix

L. BORIANI, N. FAZIO*, R. GHERMANDI, P.M. FORNASARI***

*U.O. Ortopedia e Traumatologia e Chirurgia Vertebrale, Centro regionale specializzato per la Chirurgia Vertebrale, ULSS 4 "Alto Vicentino" Santorso (Vicenza); * Banca delle Cellule e del Tessuto Muscolo Scheletrico Istituto Ortopedico Rizzoli Bologna; ** Chirurgia Vertebrale Oncologica e Degenerativa Istituto Ortopedico Rizzoli, Bologna*

Indirizzo per la corrispondenza:
Luca Boriani
via Garziere 42 c/o Ortopedia Ospedale ULSS4,
36014 Santorso (VI)
E-mail: boriani.luca@gmail.com

RIASSUNTO

Obiettivi. Valutare retrospettivamente i risultati ottenuti in termini di solidità dell'artrodesi mediante utilizzo di un innovativo innesto osseo, il DB-Graft.

Metodi. 62 pazienti (34 femmine; 28 maschi) di età media 49,8 anni (min 9-max 78) sottoposti ad interventi di chirurgia vertebrale con utilizzo di DB-Graft prodotto alla Banca delle Cellule e del Tessuto Muscoloscheletrico dell'Istituto Ortopedico Rizzoli (BCTM-IOR) come innesto osseo nel periodo 1 agosto 2011-28 febbraio 2013. Il grado di fusione è stato valutato come segue: A quando è presente una solida fusione bilaterale, B quando è presente una solida fusione monolaterale, C in caso di fusione parziale bilaterale, D fusione parziale monolaterale, E i casi di pseudoartrosi.

Risultati. In 54 casi su 62 è stata ottenuta artrodesi con rate A/B in 42 casi e C/D in 12.

Sono stato registrati 5 casi di fallimento con pseudoartrosi; 3 casi particolari sono stati esclusi dalla valutazione finale e saranno discussi separatamente.

Conclusioni. DB-Graft si è dimostrato un innesto osseo in grado di garantire una buona fusione ossea radiograficamente apprezzabile e che si correla ad un buon risultato clinico.

Parole chiave: DB-Graft, innesti ossei, artrodesi vertebrale

SUMMARY

Objective. Retrospective evaluation of the results obtained using DB-Graft as bone graft in terms of spine fusion.

Methods: 62 pazients (34 female; 28 male) mean age 49.8 years (min 9-max 78) underwent instrumented or uninstrumented spine fusion with the use of DB-Graft developed by Banca delle Cellule e del Tessuto Muscoloscheletrico dell'Istituto Ortopedico Rizzoli (BCTM-IOR) from August 1, 2011 to February 28, 2013.

Patients were graded A in case of bilateral solid fusion, B in case of unilateral solid fusion, C bilateral partial fusion, D partial unilateral fusion and E psudoarthrosis.

Results: 42 patients were classified as A or B; 12 patients were classified as C or D. 5 cases as E.3 selected cases were excluded and will be decribed separately.

Conclusions: DB-Graft can be considered as a good alternative to traditional bone graft and good results are related to its use.

Key words: DB-Graft, bone graft, spine fusion

INTRODUZIONE

L'artrodesi vertebrale rappresenta una procedura chirurgica comunemente utilizzata per trattare molte e differenti patologie del rachide.
Si stima che il numero di artrodesi eseguite annualmente superi le 200.000 con prevalenza delle artrodesi di un singolo livello.
Il maggior problema clinico legato all'esecuzione di una artrodesi vertebrale è quello della pseudoartrosi [1].
In particolare, oltre il 55% dei pazienti sottoposti ad artrodesi non strumentata e tra il 10 e il 15 %
dei pazienti sottoposti ad artrodesi strumentata sviluppano una pseudoartrosi con conseguente persistenza e/o incremento della sintomatologia dolorosa, diminuzione delle capacità funzionali, mobilizzazione dei mezzi di sintesi e quindi necessità di un nuovo intervento chirurgico.
I mezzi di sintesi, se correttamente posizionati, garantiscono una immediata stabilità primaria, ma da soli possono non essere sufficienti a sopportare il carico fisiologico a cui è sottoposto il rachide e quindi, in caso di fallimento dell'artrodesi, rischiano la mobilizzazione o la rottura.
Il realizzarsi di una solida artrodesi dipende da molti fattori, alcuni legati al paziente (l'età, il fumo, precedenti interventi chirurgici, alterazioni del balance sagittale, copresenza di coxartrosi con flessione delle anche) [2] altri legati al trattamento chirurgico, compresa naturalmente la scelta dell'innesto da utilizzare.
In chirurgia vertebrale l'osso autologo prelevato dalla cresta iliaca è considerato il gold-standard in ragione della completa assenza di immunogenicità e delle sue proprietà di guidare e stimolare la deposizione di nuovo osso; delle sue proprietà osteogeniche, osteoinduttive e osteoconduttive, anche se, pur in presenza di una solida e ben posizionata strumentazione, la percentuale di pseudoartrosi rimane considerevole.
Inoltre, la morbidità del sito donatore (dolore acuto post operatorio o persistente nel tempo, parestesie, ematomi e infezioni superficiali e profonde) associata al prelievo dalla cresta iliaca posteriore rappresenta la complicanza più frequente assieme alla pseudoartrosi in caso di artrodesi vertebrale.
La scelta dell'innesto osseo più appropriato, in ragione delle suddette considerazioni, rimane un problema di non facile soluzione e per questo negli ultimi anni molto lavoro è stato finalizzato all'individuazione e allo sviluppo di nuovi derivati bioattivi di tessuti muscoloscheletrici prelevati da donatori cadavere, nuovi biomateriali con capacità osteogeniche, osteoinduttive e osteoconduttive utilizzabili come sostituti ossei.
La preparazione di suddetti derivati dei tessuti muscoloscheletrici ha conosciuto grandi innovazioni negli ultimi decenni, anche dovute alle maggiori conoscenze dei processi rigenerativi delle ossa. In generale, la rigenerazione ossea si avvale di tre fondamentali meccanismi, identificati come: osteogenesi, osteoinduzione ed osteoconduzione [3-5].
Per osteogenesi si intende la formazione di nuovo osso da parte delle cellule del tessuto osseo, prevalentemente osteoblasti e progenitori tissutali.
Per osteoinduzione si intende il processo per cui varie molecole hanno la capacità biologica di stimolare le cellule proposte a formare osso sia incrementando la produzione di nuovo tessuto da parte dei cellule già specializzate, sia reclutando progenitori tissutali silenti.
Per osteoconduzione s'intende la proprietà degli innesti di facilitare la rigenerazione del nuovo tessuto osseo, fungendo da impalcatura e da guida per le nuove cellule coinvolte nel processo rigenerativo.
Oggi si sa che osso congelato ed osso liofilizzato possiedono unicamente proprietà osteoconduttive, laddove l'osso che subisce un trattamento di demineralizzazione possiede anche proprietà osteoinduttive.
Negli anni '60 Marshall R. Urist [6] infatti, dimostrò che l'osso allogenico demineralizzato (Demineralized Bone Matrix – DBM), anche se applicato in siti extra-scheletrici, era in grado di indurre formazione di nuovo osso. L'applicazione di tale matrice aveva indotto i progenitori mesenchimali locali a differenziare in cellule osteogeniche. La natura osteoinduttiva della DBM è stata delucidata durante l'ultimo decennio [7] ed è da attribuire alla presenza di proteine morfogenetiche (BMP-2, BMP-4, BMP-7) e fattori di crescita associati alla matrice (TGF-β), i quali diventano più bio-disponibili per l'ambiente ospite grazie al processo di demineralizzazione. Infatti, il processo di decalcificazione, descritto nei materiali e metodi, è in grado di rimuovere la componente inorganica, lasciando inalterata la matrice organica, formata principalmente da fibre di collageno nelle quali sono dispersi i fattori di crescita e di differenziazione. Una volta impiantata, la DBM funziona come un *carrier* delle suddette biomolecole; il collageno si riassorbe e le proteine bioattive vengono rilasciate progressivamente, a concentrazioni fisiologiche direttamente nel sito dove si intende innescare la rigenerazione.
Tali conoscenze sono state recentemente recepite ed applicate nelle discipline cliniche contemporanee, come la medicina rigenerativa. In tale ambito nascono i riempitivi ingegnerizzati noti come paste osteoinduttive. Suddette paste, già presenti in commercio fin dai primi anni del 2000, sono di norma composte da una matrice bioriassorbibile e da osso corticale polverizzato e demineralizzato (polvere di DBM).
Il vantaggio di disperdere la polvere di DBM in una matrice è prevalentemente di natura farmacodinamica; infatti, la matrice bioriassorbibile consente di far rimanere la polvere di DBM nella sede da rigenerare e garantisce il

rilascio di quest'ultima in maniera graduale, aumentando la durata dello stimolo osteoinduttivo.
Alla Banca delle Cellule e del Tessuto Muscoloscheletrico dell'Istituto Ortopedico Rizzoli (BCTM-IOR) è stata escogitata e formulata una pasta malleabile di nuova generazione, denominata DB-Graft, che non utilizza alcuna matrice polimerica sintetica e non richiede alcun trattamento sterilizzante post produzione.
La matrice impiegata è puro atelocollageno equino sterile. L'atelocollageno è un ottimo substrato per la crescita cellulare, è anallergico e viene completamente riassorbito dal corpo. L'atelocollageno è la parte meno immunogenica del collageno; i suoi monomeri si ottengono per digestione enzimatica di quest'ultimo. In opportune condizioni controllate di pH, forza ionica e temperatura tali monomeri possono aggregarsi in fibre, formando una pasta malleabile e resistente. La DBM, prodotta anch'essa in BCTM-IOR, viene quindi dispersa in questa matrice composta di fibre di atelocollageno in percentuali precise.
Il DB-Graft viene prodotto in 6 formati differenti specificatamente pensati per le diverse possibili applicazioni chirurgiche.

1. in siringa (0,5 cc-1,0 cc) per la chirurgia odontostomatologica
2. in cubetti di 1 cm x 1 cm, per la chirurgia odontostomatologica, o come filler in piccoli interventi di curettage;
3. in dischi 6 cm diametro x 0,5 h cm, per le ricostruzioni acetabolari; infatti, considerata la sua forma, si adatta perfettamente all'incavo acetabolare;
4. stecche 8 cm x 1,5cm x 0,5 h cm per la chirurgia vertebrale come induttori osteogenici negli interventi di atrodesi vertebrale;
5. quadrato 6,5 cm per lato x 0,5 h cm, formato grande per varie applicazioni in cui si richieda una abbondante quantità di riempitivo;
6. rettangolo 6 cm x 3 cm x 0,5 h cm, formato grande per varie applicazioni in cui si richieda una abbondante quantità di riempitivo.

Obiettivo del presente lavoro è quello di valutare retrospettivamente i risultati ottenuti in una seria consecutiva di 62 pazienti affetti da patologia vertebrale (degenerativa, tumorale, traumatica e infettiva) sottoposti ad interventi chirurgici con utilizzo di innesto osseo DB-Graft presso il reparto di Chirurgia Vertebrale Oncologica e Degenerativa dell'Istituto Ortopedico Rizzoli di Bologna.

MATERIALE E METODO

62 pazienti (34 femmine; 28 maschi) di età media 49.8 anni (min 9-max 78) sottoposti ad interventi di chirurgia vertebrale con utilizzo di DB-Graft prodotto dalla BCTM dell'Istituto Ortopedico Rizzoli come innesto osseo nel periodo 1 agosto 2011-28 Febbraio 2013.
L'indicazione all'intervento chirurgico con utilizzo di innesto osseo è stata posta in 47 casi per problemi degenerativi, in 8 casi selezionati per tumori primitivi del rachide mobile, in 6 casi per fratture vertebrali e in 1 solo caso selezionato per spondilodiscite.
Il DB-Graft è stato in tutti i casi prodotto e conservato secondo le stesse precise modalità.
Tutte le seguenti lavorazioni vengono eseguite all'interno di una clean room, unicamente in ambienti di classe A, circondati da aree di classe B. All'interno delle camere sterili, sono presenti anche cappe chimiche a norma di legge e rigorosamente sanitizzate. I processi che richiedono sostanze pericolose (acidi e/o basi), o solventi volatili vengono condotte unicamente sotto suddette cappe chimiche.
Innanzitutto viene prodotta la polvere di DBM. Tale derivato tissutale si ottiene solamente dall'osso corticale; alcune microstecche di osso corticale vengono dapprima polverizzate tramite mulino ultracentrifugo e, in seguito, la polvere ottenuta viene liofilizzata dopo essere stata accuratamente sciacquata con acqua sterile. La polvere secca che si ottiene è pronta per essere sottoposta al processo di rimozione del Calcio (demineralizzazione).
La demineralizzazione si ottiene esponendo la polvere corticale ad un ciclo di immersione in 3 differenti solventi. Innanzitutto si procede ad eliminare il calcio lasciando immersa la polvere per 1 ora in HCl 1N in costante agitazione. L'acido cloridrico viene eliminato lasciando in agitazione la polvere in abbondante acqua sterile per 2 ore. Il contenuto d'acqua viene ridotto lavando il prodotto con alcool etilico 95° per un'altra ora. L'eccesso di alcool viene eliminato per evaporazione, lasciando la polvere demineralizzata overnight sotto la cappa chimica, all'interno della camera sterile, in presenza di flusso laminare continuo. Il giorno seguente, la polvere di DBM, ormai quasi secca, viene sottoposta anche ad un ciclo di liofilizzazione. Al termine di quest'ultimo, il derivato tissutale demineralizzato viene impacchettato all'interno di contenitori sterili.
La pasta DB-Graft viene preparata miscelando un gel che si ottiene da atelocollageno equino secco insieme alla polvere di DBM. Il gel viene preparato miscelando per 30 minuti alla temperatura di 45 °C l'atelocollageno insieme ad acqua sterile, precedentemente portata a pH 5 con HCl sterile. Quando il gel ritorna a temperatura ambiente, si può aggiungere la DBM, in quantità pari al 25% in volume della massa di gel di atelocollageno appena preparata. La pasta viene lasciata in agitazione, coperta, per 1 ora. Alla fine della miscelazione, quantità precise di pasta vengono pressate all'interno di stampi, sterilizzati a vapore, che ne conferiscono le forme precedentemente descritte. Le patch così prodotte vengono impacchettate all'interno di contenitori sterili (Fig. 1).

FIGURA 1.
A) Macchina semiautomatica per mettere in forma le patch di DB-Graft; B) Patch di DB-Graft, forma di rettangolo; C) Patch di DB-Graft, forma di stecca; D) Dimensioni reali di una patch rettangolare di DB-Graft.



In tutti i casi, mediante Rx (proiezione anteroposteriore e laterale) e TC (senza mezzo di contrasto e con ricostruzioni sagittali e coronali), si è proceduto a valutazione post-operatoria e al *follow up* finale del comportamento dell'innesto e dei mezzi di sintesi laddove utilizzati.
Il grado di fusione è stato valutato secondo una precedente scala di valutazione [8-10] che considera che classifica coma A i casi in cui è presente una solida fusione bilaterale, B i casi in cui è presente una solida fusione monolaterale, C parziale bilaterale, D parziale monolaterale, E i casi di pseudoartrosi
La valutazione clinica è stata condotta tenendo conto della presenza o meno di dolore post-operatorio, della motilità del rachide e delle capacità funzionali del paziente.

RISULTATI

Il Follow-up medio è stato di 15 mesi (min 6-max 24).
26 dei 47 pazienti trattati per patologie degenerative devono essere considerati non intatti poichè in precedenza già sottoposti ad interventi chirurgici a livello del rachide.
42 dei 47 sono stati sottoposti ad interventi chirurgici comprendenti anche un'artrodesi strumentata posteriore.
Sono stati strumentati mediamente 4 livelli da un minimo di 1 livello (5 casi) ad un massimo di 13 livelli (1 caso).
L'indicazione al trattamento è stata posta in 13 casi per sindrome giunzionale, in 11 casi per discopatia degenerativa, in 8 casi per cifoscoliosi degenerativa, in 5 casi per spondilolistesi, in 3 casi per stenosi lombare, in 1 caso per mielopatia cervicale ed in 1 caso per sindrome dalle cauda.
I restanti 5 pazienti sono stati sottoposti ad interventi di rimozione dei mezzi di sintesi ed artrodesi non strumentata in 2 casi, di sostituzione di 1 barra e nuova artrodesi in 1 caso, di artrodesi per via anteriore in 1 caso e di fissazione in situ mediante tecnica di Scott nell'unico caso di spondilolisi senza listesi né discopatia dei livelli adiacenti.
Sono state registrate complicanze in 5 dei 47 casi (10,6%): 4 mobilizzazione asettica dei mezzi di sintesi (2 casi di sindrome giunzionale e 2 casi di cifoscoliosi degenerativa); 1 caso di mobilizzazione settica (cifoscoliosi degenerativa). In tutti i casi è stato necessario procedere a nuovo intervento chirurgico.
Questi 5 casi vengono considerati come fallimenti poiché in nessun caso era stata ottenuta la fusione.
Una fusione solida bilaterale o unilaterale (A e B) è stata ottenuta in 32 casi su 42.
In 10 casi su 42 la fusione è stata valutata al F.U. finale come parziale bilaterale o unilaterale (C e D). Pur in presenza di un risultato non del tutto soddisfacente dal punto di vita radiografico questi pazienti non sono stati rioperati in considerazioni del buon risultato clinico funzionale ottenuto.
Degli 8 pazienti trattati per tumore primitivo del rachide, 6 sono stati sottoposti ad intervento di curettage e artrodesi strumentata posteriore (1 caso di Cisti Ossea Aneurismatica refrattaria al trattamento con embolizzazioni arterioriose selettive seriate, 1 caso di Osteoblastoma, 2 casi di Mieloma Multiplo, 2 casi di angiomi aggressivi).
In 4 casi è stata ottenuta una fusione classificata come B, in 2 casi una fusione classificata come C.
Nei 2 restanti casi invece (1 caso di Sarcoma di Ewing ed un caso non intatto di Recidiva Locale di Cordoma) il DB-Graft non è stato utilizzato per l'esecuzione dell'artrodesi ma per facilitare l'integrazione della protesi modulare di carbonio utilizzata per la ricostruzione della colonna anteriore in caso di vertebrectomia.
Nel caso non intatto di Recidiva Locale di Cordoma si è registrata quale complicanza un'infezione profonda che ha richiesto successiva pulizia chirurgica.

I 6 pazienti trattati per fratture vertebrali (2 a livello cervicale, 3 a livello toracico e 1 a livello lombare) sono tutti stati sottoposti ad artrodesi strumentata posteriore senza complicanze e sono tutti e 6 stati classificati come B al follow-up finale.
Nell'unico caso trattato per paraplegia incompleta in spondilodiscite L1-L2 in esiti artrodesi strumentata posteriore L2-L5 non sono state registrate complicanze o fallimenti dell'innesto o della strumentazione.

DISCUSSIONE E CONCLUSIONE

Sebbene la produzione di polvere di DBM segua dei protocolli standard in tutti i laboratori del globo, vi è ancora ampio spazio di innovazione nella formulazione delle paste osteoinduttive. Ricerca e sviluppo nel settore si concentrano soprattutto nel migliorare matrice e composizione. Ad oggi, più di 50 differenti tipologie di paste osteoinduttive sono reperibili sul mercato, tutte basate su polvere di DBM dispersa, a diverse concentrazioni, in matrici sintetiche polimeriche differenti, quasi sempre coperte da segreto brevettuale. Il bias è ormai talmente elevato che risulta estremamente difficile confrontare la reale efficacia clinica di una determinata pasta con un'altra in commercio.
Le proprietà che rendono le paste osteoinduttive più attraenti dal punto di vista commerciale, non sono legate ad una loro effettiva efficacia clinica, garantita a priori da ogni produttore, ma dai loro vantaggi dal punto di vista macroscopico e fisico, quali;

- facilità di manipolazione: la pasta deve poter essere facilmente manipolabile;
- malleabilità: la pasta deve poter assumere la forma dei difetti che dovrà andare a colmare;
- resistenza: la pasta non deve sfaldarsi troppo rapidamente una volta innestata nel paziente.

Per garantire la sterilità del prodotto, le paste in commercio vengono tutte irradiate con raggi gamma alla fine della loro produzione. La gamma-irradiazione è un processo distruttivo e proprio per questa ragione, i prodotti che subiscono tale trattamento sono considerati sterili, in quanto tutti batteri sono stati disintegrati. Tuttavia, la qualità dei fattori di crescita viene severamente compromessa.
In BCTM-IOR è presente una *clean-room* certificata da AIFA, composta da 4 ambienti sterili in classe A circondati da un ambiente di classe B. I tessuti vengono manipolati solamente in classe A e possono accedervi solo se hanno passato un rigoroso ciclo di controlli virologici, effettuati dal Centro Nazionale Trapianti, e microbiologici, effettuati dal laboratorio certificato di Controllo Qualità afferente alla BCTM-IOR stessa. Anche tutti i derivati tissutali che escono dalla *clean-room* vengono sottoposti ai medesimi rigorosi controlli microbiologici. Solo i prodotti sterili vengono distribuiti; quelli non sterili vengono per lo più eliminati. Le paste DB-Graft non vengono sterilizzate tramite raggi gamma, in quanto garantite sterili da numerosissimi esami batteriologici.
Un'altra caratteristica del DB-Graft è la crioconservazione. Il DB-Graft è l'unica pasta osteoinduttiva ad oggi presente sul mercato che viene conservata a -80 °C. A temperatura ambiente, la presenza di acqua accelera la degradazione della componente organica, dunque dei fattori di crescita e di differenziazione, facendo svanire nel tempo la capacità osteoinduttiva. Sebbene il congelamento renda più complessa la sua distribuzione a distanza, lo stoccaggio della pasta a -80 °C blocca la azione dell'acqua assicurando che la qualità del prodotto rimanga stabile fino alla data di scadenza indicata.
Il DB-Graft può essere impiegato in combinazione con tessuto osseo morcellizzato autologo, come lo *shaving* delle creste spinali, per conferire anche proprietà osteoconduttive e osteogeniche, o con tessuto morcellizzato allogenico di banca, per addizionarne proprietà osteoconduttive; Proprio per queste sue caratteristiche si è deciso di utilizzare in una serie consecutiva di pazienti il DB-Graft.
Pur considerando i bias presenti in questo studio (patologie vertebrali differenti e artrodesi strumentatate, quando eseguite, interessanti un numero di livelli molto variabile da caso a caso) la percentuale finale di pseudoartrosi è stato di circa il 10% e quindi sovrapponibile ai dati di letteratura illustrati nell'introduzione.
I 5 fallimenti registrati nel gruppo patologie degenerative sono stati dovuti in 4 casi a mobilizzazione asettica e 1 un caso a mobilizzazione settica dei mezzi di sintesi.
In tutti e cinque i casi si ritiene che l'elevato numero di livelli coperti dalla strumentazione e dall'artrodesi (in media 7 con un minimo di 6 e un massimo di 13) possa essere stato un elemento determinante nel contribuire al fallimento. Inoltre, nei tre casi di cifoscoliosi degenerativa, la necessità di correzione della deformità sia sul piano frontale che su quello sagittale può determinare il prodursi di leve meccaniche svantaggiose particolarmente sui livelli più prossimali della strumentazione con facilitata tendenza al *loosening* delle viti peduncolari. L'assenza di stabilità meccanica primaria impedisce il processo di fusione ossea che si vuole attenere con l'artrodesi.
Una fusione solida bilaterale o unilaterale (A e B) è stata otteneuta in 32 casi su 42 (Fig. 2).
In 10 casi su 42 la fusione è stata valutata al *follow-up* finale come parziale bilaterale o unilaterale (C e D). Pur in presenza di un risultato non del tutto soddisfacente dal punto di vita radiografico questi pazienti non sono stati rioperati in considerazioni del buon risultato clinico funzionale ottenuto.
Analizzando sistematicamente i 32 casi considerati come solidi (A e B) si evidenzia come siano stati trattati un numero minore di livelli rispetto al gruppo di pazienti classificati al *follow-up* finale come C e D. In particolare sono

FIGURA 2.
P.M., Maschio, 46 anni, spondilolistesi L5-S1 di primo grado con grave discopatia degenerativa.
RMN pre-op; Rx post-op eseguita a 6 mesi di F.U.; TC eseguita ad 1 anno di F.U. documenta l'avvenuta fusione posteriore ed intersomatica.

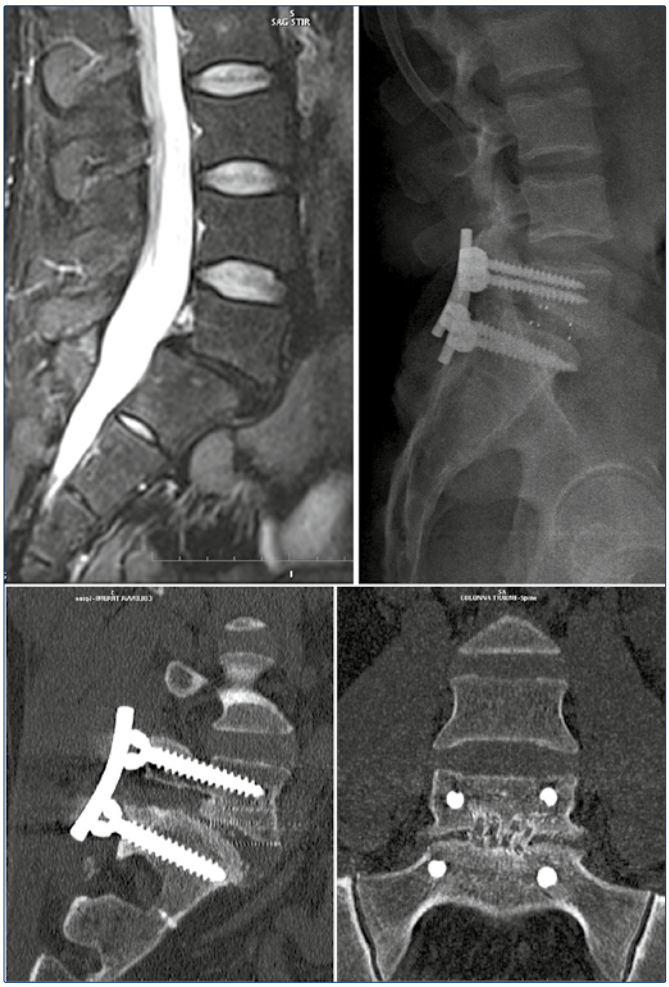

stati classificati come A e B 5 casi in cui l'artrodesi è stata eseguita solo in 1 livello, 12 casi in cui è stata eseguita in 2 livelli, 5 casi in 3 livelli, 9 casi in 4 livelli e 1 caso in 5. Mano a mano che il numero di livelli trattati aumenta diminuisce il *rate* finale di valutazione radiografico e aumentano le complicanze ed i fallimenti.
In 3 casi particolari si è scelto comunque di utilizzare DB-Graft come innesto osseo:

- 2 casi di neoplasia maligna primitiva che hanno richiesto una vertebrectomia;
- 1 caso di spondilodiscite in esiti artrodesi L2-L4.

Il primo caso è quello di una paziente di 8 anni affetta Sarcoma di ewing di L3. Dopo i necessari cicli di chemioterapia pre-operatoria la paziente è stata sottoposta a vertebrectomia di L3 mediante doppio accesso e ricostruzione della colonna anteriore con protesi di carbonio riempita di DB-Graft (Fig. 3).
Il secondo caso è quello di una paziente di 60 anni affetta da Recidiva Locale di Cordoma in L2-L3. In questo caso, al fine di essere oncologicamente adeguati, è stato indispensabile eseguire non solo una vertebrectomia di L2 ed L3 mediante doppio accesso ma anche una sezione della cauda poiché la neoplasia aveva infiltrato ampiamente la

FIGURA 3.
M.L. , Femmina, 8 anni, Sarcoma di Ewing di L3.
Quadro RMN pre-operatorio post-chemioterapia; Rx di L3 post vertebrectomia en-bloc doppio accesso.
Rx eseguita ad 1 anno di F.U. documenta l'integrazione della protesi in carbonio.

FIGURA 4.
V.A., Maschio, 63 anni, Paraplegia incompleta da spondilodiscite L1-L2 in esiti artrodesi L2-L5.
RMN ed Rx preoperatori documentano la lesione a livello L1-L2 con compressione della cauda.
Rx e TC a 6 mesi di F.U. documentano la buona evoluzione dei processi riparativi a livello L1-L2.

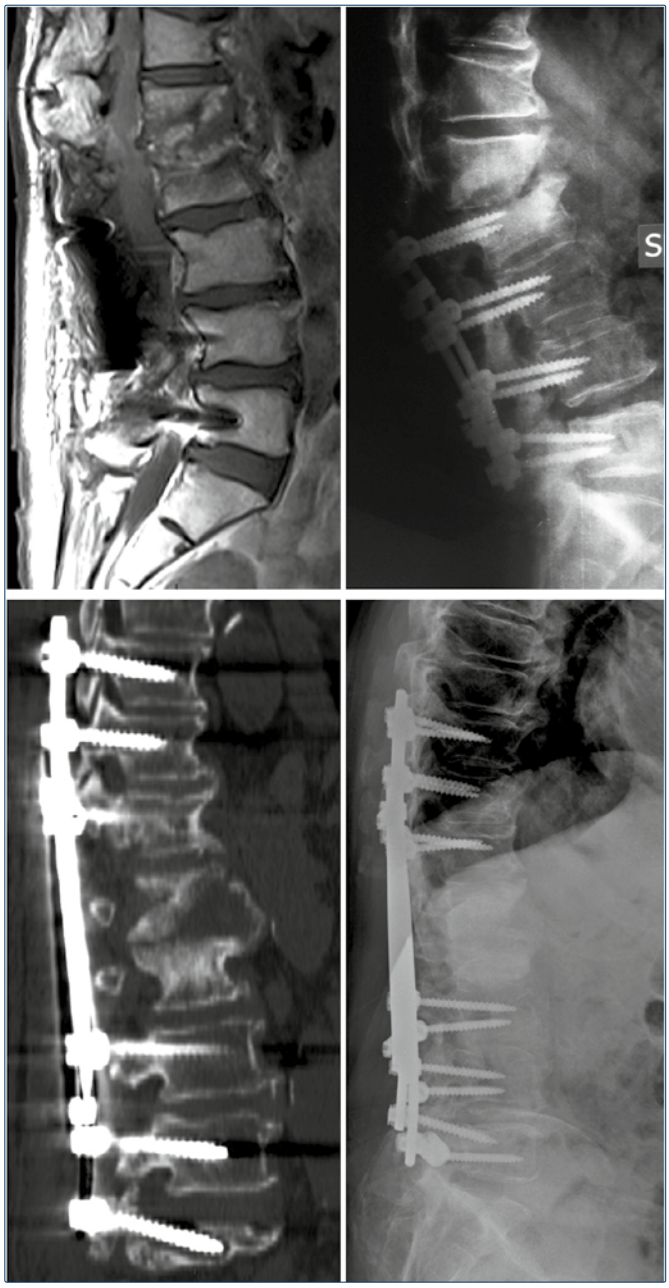

dura. Anche in questo caso la ricostruzione della colonna anteriore è stata eseguita mediante protesi di carbonio riempita di DB-Graft.

L'utilizzo del'innesto all'interno della protesi è quello di favorire l'integrazione della protesi stessa tra le vertebre.
Il secondo caso è stato complicato da un'infezione profonda trattata con terapia antibiotica mirata. L'infezione non ha prodotto mobilizzazione della protesi e/o fallimento dell'innesto.
Infine il terzo caso particolare della serie, una paraplegia incompleta da spondilodiscite L1-L2 in esiti artrodesi L2-L5. Il paziente è stato sottoposto a laminectomia decompressiva, rimozione della precedente strumentazione e nuova artrodesi T10-L5 (Fig. 4).
L'innesto è stato apposto previa cruentazione delle superfici solo agli estremi della strumentazione per aumentare la stabilità meccanica del costrutto, al fine di garantire una ottimale stabilità primaria requisito indispensabile, assieme con la terapia antibiotica mirata, per aumentare le probabilità di guarigione.
Dalla revisione sistematica dei casi si può quindi concludere che DB-Graft si è dimostrato un innesto osseo in grado di garantire una buona fusione ossea radio graficamente apprezzabile e che si correla ad un buon risultato clinico.
La sua versatilità di utilizzo dovuta anche alla sua plasticità e malleabilità ne hanno permesso l'utilizzo anche in casi estremamente particolari.
Recentemente il DB-Graft utilizzato in questa serie di pazienti è stato additivato con chips di tessuto spongioso liofilizzato al fine di conferirne anche proprietà osteoconduttive.
Questo nuovo innesto osseo verrà utilizzato in un prossimo studio prospettico randomizzato con rigidi criteri di inclusione per confrontare DB-Graft rispetto ad altri innesti.

BIBLIOGRAFIA

1 Rajaee SS, Bae HW, Kanim LE, et al. *Spinal fusion in the United States: analysis of trends from 1998 to 2008*. Spine 2012;37:67-76.
2 Glassman SD, Anagnost SC, Parker A, et al. *The effect of cigarette smoking and smoking cessation on spinal fusion*. Spine 2000;25:2608-15.
3 Agarwal R, Williams K, Umscheid CA, et al. *Osteoinductive bone graft substitutes for lumbar fusion: A systematic review*. J Neurosurg Spine 2009;11:729-40.
4 Rihn JA, Kirkpatrick K, Albert TJ. *Graft options in posterolateral and posterior interbody lumbar fusion*. Spine 2010;35:1629-39.
5 Abdullah KG, Steinmetz MP, Benzel EC, et al. *The state of lumbar fusion extenders*. Spine 2011;36:1328-34.
6 Van de Putte KA, Urist MR. *Osteogenesis in the interior of intramuscular implants of decalcified bone matrix*. Clin Orthop Relat Res 1965;43:257-70.
7 Dinopoulos HT, Giannoudis PV. *Safety and efficacy of use of demineralised bone matrix in orthopaedic and trauma surgery*. Expert Opin Drug Saf 2006;5:847-66.
8 Glassman S, Dimar J, Carreon L, et al. *Initial fusion rates with rh-BMP-2 and an HA-TCP/collagen carrier in posterolateral fusion*. Spine 2005;15:1694-98.
9 Glassman SD, Alegre G, Carreon L, et al. *Perioperative complications in patients with diabetes mellitus treated by lumbar instrumentation and fusion*. Spine 2003;3:496-501.
10 Glassman SD, Rose M, Dimar JR, et al. *The effect of postoperative nonsteroidal anti-inflammatory drug administration on spinal fusion*. Spine 1998;23:834-8.

CONGRESSI E CORSI 2014

17-18 gennaio
72° CONGRESSO NAZIONALE DELLA SOCIETÀ DI ORTOPEDIA E TRAUMATOLOGIA DELL'ITALIA CENTRALE (S.O.T.I.C.)
1° CORSO DI AGGIORNAMENTO S.O.T.I.C. "MENISCO UP TO DATE - LE FRATTURE METAFISARIE DELL'ARTO INFERIORE"
Chieti, Università degli Studi G. D'Annunzio - Auditorium del Rettorato – Prof. V. Salini, Prof. V. Calvisi
Segreteria Organizzativa: Athena Congressi, Pescara, Tel. 085 4214343, Fax 085 4213788, e-mail: congressi@athenacongressi.it

8 febbraio
2° CORSO TEORICO PRATICO "FEMORO ROTULEA: DALL'INSTABILITÀ ALLA PROTESI"
Genova, Ospedale Galliera – Dr. M. Berruto, Dr. C. Mazzola
Segreteria Organizzativa: Keyword Europa Srl, Milano, Tel. 02 54122513, Fax 02 54124871, e-mail: event@keywordeuropa.com

10-12 febbraio
CHIRURGIA SPALLA MILANO 3° EDIZIONE - LIVE SURGERY MEETING
Rozzano (MI), Centro Congressi Humanitas IRCCS
Dr. A. Castagna, Prof. P.S. Randelli
Segreteria Organizzativa: OIC Srl, Firenze, Tel. 055 50351, Fax 055 5001912, e-mail: infospalla2014@oic.it, Sito web: www.spallamilano.it

14 febbraio
CORSO ROME ELBOW 2014 "LE FRATTURE DEL CAPITELLO RADIALE"
Roma, Aula A Clinica Ortopedica "Sapienza" Università di Roma – Prof. G. Giannicola, Prof. F. Postacchini
Segreteria Organizzativa: Zeroseicongressi Srl, Roma, Tel. 06 8416681, Fax 06 85352882, e-mail: info@zeroseincongressi.it

21-22 febbraio
CONGRESSO "L'ORTOGERIATRIA: UN MODELLO DI CURA EFFICIENTE PER L'ANZIANO FRAGILE CON FRATTURE DI FEMORE"
Milano, Auditorium – Prof. G. Zatti, Prof. G. Annoni
Segreteria Organizzativa: MCA Events Srl, Milano, Tel. 02 34934404, Fax 02 34934397, e-mail: sacchetti@mcascientificevents.eu

11-14 marzo
ANNUAL MEETING OF THE AMERICAN ACADEMY OF ORTHOPAEDIC SURGEONS (A.A.O.S.)
New Orleans, LA, USA – Sito web: www.aaos.org

1-4 aprile
CONGRESSO NAZIONALE CONGIUNTO AIP - AITOG - CIO - SIFE - SOCITRAS "OSTEOSINTESI VS. PROTESIZZAZIONE NELLE FRATTURE DI FEMORE E NELLE COMPLICANZE"
Sesto di Pusteria (BZ), Centro Congressi Haus Sexten
Prof. G.M. Calori, Dr. L. Fantasia, Prof. R. Mora
Segreteria Organizzativa: Keyword Europa Srl, Milano, Tel. 02 54122513, Fax 02 54124871, e-mail: info@keywordeuropa.com

11-12 aprile
CONVEGNO NAZIONALE CONGIUNTO SOCIETÀ ITALIANA DI ORTOPEDIA E TRAUMATOLOGIA - FEDERAZIONE DELLE ASSOCIAZIONI MEDICO-LEGALI ITALIANE - NUOVA ASCOTI
Roma, Ergife Palace Hotel – Prof. P. Cherubino, Prof. M. Tavani, Dr. M. Saccomanno

6-7 maggio
CONGRESSO "WHAT'S NEW IN FOOT AND ANKLE SURGERY - COSA C'È DI NUOVO NELLA CHIRURGIA RICOSTRUTTIVA DELLA CAVIGLIA E DEL PIEDE"
Roma, Auditorium del Seraphicum – Dr. F. Albo, Dr. A. Basile
Segreteria Organizzativa: Symposia Organizzazione Congressi, Genova, Tel. 010 255146, Fax 010 255009, e-mail: symposia@symposiacongressi.com, Sito web: www.romafoot2014.it

8-9 maggio
45° CONGRESSO NAZIONALE ORTOPEDICI E TRAUMATOLOGI OSPEDALIERI D'ITALIA (O.T.O.D.I.)
"TRATTAMENTO DELLE INFEZIONI OSTEOARTICOLARI: ALGORITMO TERAPEUTICO"
Bologna, Royal Hotel Carlton – Dr. E. Sabetta
Segreteria Organizzativa: Ad Arte Srl, Cadriano di Granarolo Emilia (BO), Tel. 051 19936160, Fax 051 19936700, e-mail: info@adarteventi.com

15-17 maggio
XXXVII CONGRESSO NAZIONALE DELLA SOCIETÀ ITALIANA DI CHIRURGIA VERTEBRALE E GRUPPO ITALIANO SCOLIOSI (S.I.C.V.&G.I.S.)
Milano, Hotel Executive – Prof. B. Misaggi
Segreteria Organizzativa: OIC Srl, Firenze, Tel. 055 50351, Fax 055 5001912, e-mail: infosicvgis2014@oic.it

16-17 maggio
141ª RIUNIONE DELLA SOCIETÀ EMILIANO ROMAGNOLA TRIVENETA DI ORTOPEDIA E TRAUMATOLOGIA (S.E.R.T.O.T.) "GLI STELI CORTI NELLA PROTESIZZAZIONE DELL'ANCA: SOLO VANTAGGI? - LE FRATTURE ESPOSTE: ESISTE UN'OSTEOSINTESI DI PRIMA SCELTA?"
Bolzano, Eurac Conference Center – Dr. C. Fioruzzi, Dr. M.K. Memminger
Segreteria Organizzativa: MV Congressi S.p.A., Parma, Tel. 0521 290191, Fax 0521 291314, e-mail: info@mvcongressi.it

19-20 maggio
V CORSO TEORICO-PRATICO DI CHIRURGIA DEI TRAUMI DELLA CAVIGLIA
Torino, Ospedale C.T.O. – Dr. W. Daghino
Segreteria Organizzativa: Il Melograno Servizi, Torino, Tel. 011 505730, Fax 011 590940, e-mail: segreteria@ilmelogranoservizi.com

21-22 maggio
V CORSO TEORICO-PRATICO DI CHIRURGIA DEI TRAUMI DEL RETROPIEDE
Torino, Ospedale C.T.O. – Dr. W. Daghino
Segreteria Organizzativa: Il Melograno Servizi, Torino, Tel. 011 505730, Fax 011 590940, e-mail: segreteria@ilmelogranoservizi.com

22-24 maggio
XII CONGRESSO NAZIONALE DELLA SOCIETÀ ITALIANA DI CHIRURGIA DELLA SPALLA E DEL GOMITO (S.I.C.S.EG.)
Torino, Centro Congressi Lingotto – Dr. F. Castoldi, Dr. R. Rotini
Segreteria Organizzativa: AIM Group International - AIM Congress Srl, Milano, Tel. 02 566011, Fax 02 70048578, e-mail: sicseg2014@aimgroup.eu

29-31 maggio
107ª RIUNIONE DELLA SOCIETÀ DI ORTOPEDIA E TRAUMATOLOGIA DELL'ITALIA MERIDIONALE ED INSULARE (S.O.T.I.M.I.) - I CORSO "CHIRURGIA DI REVISIONE DELL'ANCA: DALL'OSTEOLISI PERIPROTESICA AI GRAVI DIFETTI OSSEI"
Benevento, Ospedale Sacro Cuore di Gesù – Fatebenefratelli Dr. A. Piscopo
Segreteria Organizzativa: Balestra Congressi, Roma, Tel. 06 2148065, Fax 06 62277364, e-mail: info@balestracongressi.com

30 maggio
"SAVE THE CARTILAGE" CORSO DI AGGIORNAMENTO SU PREVENZIONE E CURA DELLE LESIONI CARTILAGINEE
Roma, Salone d'Onore del CONI – Prof. A. Delcogliano
Segreteria Organizzativa: EGA, Roma, Tel. 06 328121 Fax 06 3240143, e-mail: cartilage2014@ega.it

31 maggio
CORSO "STATO DELL'ARTE DELA CHIRURGIA DELLA MANO - SINTESI E CONCLUSIONI DI UNA CARRIERA"
Milano, Istituto Ortopedico G. Pini – Dr. F. Torretta
Segreteria Organizzativa: Keyword Europa, Milano, Tel. 02 54122513, Fax 02 54124871, e-mail: info@keywordeuropa.com

4-7 giugno
15th EFORT CONGRESS
London, UK – Sito web: www.efort.org

12-13 giugno
6th INTERNATIONAL S.I.A. MEETING
Trieste, Centro Congressi Stazione Marittima – Dr. E. Gervasi
Segreteria Organizzativa: Segreteria SIA, Cell. 345 1133497, Fax 039 463436, e-mail: segreteriascientifica@siaonline.it

18-21 giugno
14° C.A.O.S. INTERNATIONAL CONGRESS "COMPUTER ASSISTED ORTHOPAEDIC SURGERY"
Milano, Hotel Marriott – Dr. N. Confalonieri
Segreteria Organizzativa: Keyword Europa Srl, Milano, Tel. 02 54122513, Fax 02 54124871, e-mail: info@keywordeuropa.com

25-26 giugno
MASTER SIGASCOT - CADAVER LAB IN CHIRURGIA ARTROSCOPICA E PROTESICA DI GINOCCHIO
Arezzo, ICLO Teaching and Research Center San Francesco di Sales – Dr. P. Adravanti
Segreteria Organizzativa: Let People Move, Tel. 0575 1948541, Fax 0575 1948500, e-mail: info@iclo.eu

26-27 giugno
CONGRESSO DELL'ACCADEMIA UNIVERSITARIA DI ORTOPEDIA E TRAUMATOLOGIA (A.U.O.T.)
Torino, Aula Magna 1° piano Ospedale CTO – Prof. P. Rossi
Segreteria Organizzativa: OIC Srl, Firenze, Tel. 055 50351, e-mail: infoaccademia2014@oic.it, Sito web: www.oic.it/accademia2014

27-28 giugno
MASTER SIGASCOT - CADAVER LAB IN CHIRURGIA ARTROSCOPICA E PROTESICA DI SPALLA
Arezzo, ICLO Teaching and Research Center San Francesco di Sales – Dr. P. Adravanti
Segreteria Organizzativa: Let People Move, Tel. 0575 1948541, Fax 0575 1948500, e-mail: info@iclo.eu

4 luglio
2° CORSO SUL TRATTAMENTO MENISCALE "MENISCUS PATHOLOGY: REMOVE, REPAIR, REPLACE"
Pavia, Campus Aquae – Dr. G. Zanon, Prof. F. Benazzo
Segreteria Organizzativa: Segreteria SIGASCOT, Firenze, Tel. 055 2399112, Fax 055 464149, e-mail: segreteria@sigascot.com

4-6 settembre
XXXIII CONGRESSO NAZIONALE DELLA SOCIETÀ ITALIANA DELLA CAVIGLIA E DEL PIEDE (S.I.C.EP.) "LE GRANDI DEFORMITÀ DELLA CAVIGLIA E DEL PIEDE"
Università degli Studi di Milano - Aula Magna
Dr. U. Montrasio Alfieri
Segreteria Organizzativa: Centro Congressi San Raffaele, Milano, Tel. 02 26433700, Fax 02 26432482, e-mail: grassi.stefania@hsr.it

12-13 settembre
111° CORSO DI AGGIORNAMENTO DELLA SOCIETÀ PIEMONTESE LIGURE LOMBARDA DI ORTOPEDIA E TRAUMATOLOGIA (S.P.L.L.O.T.) "FRATTURE DA FRAGILITÀ, COXALGIA E GONALGIA NEL GIOVANE"
Torino, Museo dell'Automobile - Centro Congressi – Prof. A. Massè
Segreteria Organizzativa: Keyword Europa Srl, Milano, Tel. 02 54122513, Fax 02 54124871, e-mail: info@keywordeuropa.com

24-26 settembre
5° CONGRESSO NAZIONALE SOCIETÀ ITALIANA DEL GINOCCHIO, ARTROSCOPIA, SPORT, CARTILAGINE E TECNOLOGIE ORTOPEDICHE (S.I.G.A.S.C.O.T.)
Parma, Auditorium Paganini – Dr. P. Adravanti
Segreteria Organizzativa: OIC Srl, Firenze, Tel. 055 50351, Fax 055 5001912, e-mail: infosigascot@oic.it

26 settembre
CONGRESSO "25 ANNI DI ORTOPEDIA E TRAUMATOLOGIA INFANTILE AL SAN RAFFAELE"
Milano, Centro Congressi San Raffaele - Aula Caravella Santa Maria – Dr. M. De Pellegrin
Segreteria Organizzativa: Centro Congressi San Raffaele, Milano, Tel. 02 26433700, Fax 02 26432482, e-mail: grassi.stefania@hsr.it

2-4 ottobre
NAPLES INTERNATIONAL SHOULDER CONGRESS (N.I.S.C.) "ARTHROSCOPY & ARTHROPLASTY & FRACTURE"
Napoli, Hotel Royal Continental – Prof. R. Russo, Dr. R. Minola
Segreteria Organizzativa: MCM Eventi e Congressi, Napoli, Tel. 081 7611085, Fax 081 664372, e-mail: info@mcmcongressi.it, Sito web: www.nisc.it

16-18 ottobre
7° TRAUMA MEETING "LE FRATTURE ARTICOLARI E PERIARTICOLARI DEL GINOCCHIO. I DISTACCHI EPIFISARI"
Riccione, Palazzo dei Congressi – Dr. A. Miti, Dr. L. Turchetto
Segreteria Organizzativa: Ad Arte Srl, Cadriano di Granarolo Emilia (BO), Tel. 051 19936160, Fax 051 19936700, e-mail: info@adarteventi.com

23-24 ottobre
CONGRESSO NAZIONALE DELLA SOCIETÀ ITALIANA CHIRURGHI ORTOPEDICI DELL'OSPEDALITÀ PRIVATA (S.I.C.O.O.P.) "QUANDO RIOPERARE IN ORTOPEDIA E TRAUMATOLOGIA"
Roma, Esposizioni per Patologie Ortopediche (E.X.P.O.) - Teatro Aziendale – Dr. E. Adriani, Dr. A. Grasso
Segreteria Organizzativa: Balestra Congressi, Roma, Tel. 06 2148068, Fax 06 62277364, e-mail: sicoop@balestracongressi.com

31 ottobre
XIII CONGRESSO NAZIONALE DELLA SOCIETÀ ITALIANA DI CHIRURGIA DELL'OSTEOPOROSI (S.I.C.OST.) "LO STATO DELL'ARTE DEL TRATTAMENTO DELLE FRATTURE DA FRAGILITÀ"
Bologna, Istituto Ortopedico Rizzoli - Prof. S. Giannini
Segreteria Organizzativa: Symposia Organizzazione Eventi Srl, Viareggio (LU), Tel. 055 5000081 Fax 055 7472470 e-mail: segreteria@symposiaeventi.it

7 novembre
MASTER CLASS SIGASCOT "MANAGEMENT DELLE LESIONI MUSCOLARI E TENDINEE DELL'ARTO INFERIORE. RECUPERO E RITORNO ALL'ATTIVITÀ SPORTIVA ED AGONISTICA"
Torino, Centro Congressi Unione Industriale – Dr. S. Respizzi, Prof. G. Canata
Segreteria Organizzativa: OIC Srl, Firenze, Tel. 055 50351, Fax 055 5528421, e-mail: infosigascot@oic.it

22-25 novembre
99° CONGRESSO NAZIONALE DELLA SOCIETÀ ITALIANA DI ORTOPEDIA E TRAUMATOLOGIA (S.I.O.T.) "LA TRAUMATOLOGIA DELLO SPORT. LE DEFORMITÀ DEGLI ARTI INFERIORI"
Roma, Ergife Palace Hotel – Prof. A. Campi, Prof. P. Tranquilli Leali
Segreteria Organizzativa: OIC Srl, Firenze, Tel. 055 50351, Fax 055 5001912, e-mail: info2014@oic.congressosiot.it

30 novembre-2 dicembre
3° CONGRESSO NAZIONALE DEL GRUPPO ITALIANO DI STUDIO IN ORTOPEDIA DELL'OSTEOPOROSI SEVERA (G.I.S.O.O.S.) "LA COMPLESSITÀ CLINICA E CHIRURGICA DEL PAZIENTE CON OSTEOPOROSI SEVERA"
Napoli, Hotel Royal Continental – Prof. G. Iolascon
Segreteria Organizzativa: My Event, Roma, Tel. 06 916502389, Fax 06 89281786, e-mail: segreteria@myeventsrl.it

5-6 dicembre
CORSO "CHIRURGIA DELLA SPALLA. GLI ESPERTI SI INTERROGANO"
Roma, Università La Sapienza - Aula Magna Clinica Ortopedica – Dr. S. Gumina
Segreteria Organizzativa: AIM Group International, Sede di Roma, Tel. 06 33053226, Fax 06 33053249,
e-mail: chirspalla2014@aimgroup.eu
Sito web: aimgroupinternational.com/2014/chirurgiadellaspalla