Anatomia e protesizzazione dell'anca

Anatomy and prosthesis of the hip

A. Loffredo[1]
C. Ruosi
G. Santoro
M. Misasi[1]

RIASSUNTO

Background. Lo studio della morfologia e della struttura del femore prossimale è fondamentale per la concezione di steli protesici in cui siano rispettati i principi biomeccanici dell'articolazione dell'anca e per la corretta esecuzione della chirurgia protesica.
Obiettivi. Identificare patterns morfologici e parametri geometrici del femore prossimale che possano introdurre criteri atti alla migliore valutazione delle indicazioni e dell'esecuzione di interventi di artroplastica totale di anca.
Metodi. Studio di alcuni importanti parametri geometrici mediante esami radiografici e tomodensitometrici a partire da femori secchi provenienti randomicamente da popolazione di soggetti in assenza di patologia dell'anca e del femore prossimale.
Risultati. Esiste una grande variabilità nei diversi parametri geometrici studiati; non esiste correlazione tra anatomia periostale ed endostale del femore; alcuni parametri come la elitorsione del femore prossimale sono attualmente sottovalutati.
Conclusioni. Lo studio morfologico tridimensionale del femore prossimale deve essere accurato e ben documentato: è auspicabile, in corso di protesizzazione dell'anca, introdurre strumenti di programmazione preoperatoria tridimensionale.

Parole chiave: anatomia femore prossimale, protesi totale d'anca, planning preoperatorio

Università di Napoli "Federico II", Dipartimento di Scienze Chirurgiche, Ortopediche, Traumatologiche ed Emergenze, 1° Clinica Ortopedica
[1] A.O.R.N.A. Cardarelli, II Divisione Ortopedia e Traumatologia

Indirizzo per la corrispondenza:
Università di Napoli "Federico II", Dipartimento di Scienze Chirurgiche, Ortopediche, Via S. Pansini, 80131 Napoli.

Ricevuto il 14 febbraio 2003
Accettato il 27 febbraio 2003

SUMMARY

Background. The study of the morfology and structure of the proximal femur is very important for the creation of prosthetic stem which are respected the biomeccanichs principles of the hip articulation and for the correct execution of the prosthetic surgery.
Objectives. To identify morphological patterns and geometrical parameters of the proximal femur who can introduce criteria suitable at the better valuation of the indications and execution of total hip arthroplasty.
Metods. Study of some importants geometrical parameters with radiographical and tomodensitometrical exams on the dries femur taked random from a population of subjects without hip or proximal femur pathology.
Results. There is a large changeability in the different geometrical evaluated parameters. There isn't correlation between periosteal and endosteal femur anatomy; some parameters like the elitorsion of the proximal femur are now undervalue.
Conclusions. The threedimensional morphologycal study of the proximal femur must be careful and very documented: it would be necessary for the prosthetic

surgery, to have an exact three-dimensional preoperative planning.

Key words: proximal femur anatomy, total hip prosthesis, preoperative planning

INTRODUZIONE

L'andatura eretta si è manifestata progressivamente nel corso dell'evoluzione; gli australopiteci, vissuti circa 3 milioni di anni fa, sono stati i primi soggetti che, pur praticando ancora il quadrupedismo, esprimevano una locomozione prevalentemente bipodalica. Il ritrovamento e la successiva analisi morfologica del bacino di uno di questi soggetti, hanno consentito di acquisire nuove conoscenze sul succedersi dei cambiamenti anatomici e biomeccanici del femore prossimale quale prerequisiti della postura umana [1].

Nei quadrupedi la forza propulsiva si svolge in una direzione orizzontale, parallela a quella di moto; nei bipedi questa forza comprende, invece, una notevole componente verticale. Questo pattern motorio, rende meno veloci e potenti i bipedi nella corsa e molto più dispendioso il bilancio energetico nel mantenimento della stazione eretta. Infatti molte risorse muscolari vengono impiegate per stabilizzare il bacino; questo impegno muscolare è particolarmente significativo nella fase di appoggio monopodalico in cui il medio gluteo agisce come stabilizzatore dell'equilibrio frontale del bacino producendo sollecitazioni pari a 5 volte il peso corporeo. Nei primati, invece, la disposizione della muscolatura glutea produce esclusivamente una azione propulsiva: le scimmie, usando le braccia come lunghi bastoni, non necessitano di una azione muscolare di tipo stabilizzante sul bacino.

Nel collo di un femore umano il rapporto compatta/spongiosa comporta una notevole componente di osso spongioso disposta su traiettorie specifiche, funzione dei carichi applicati.

In questo modo si realizza una struttura meccanicamente complessa ed elegante, in cui una metafisi slargata a costituzione trabecolare deve raccordarsi ad un canale diafisario di forma regolarmente cilindrica ed a composizione corticale.

Se l'architettura del femore prossimale è un raffinato esempio di struttura altamente finalizzata alla funzione meccanica nel rispetto dei principi della leggerezza e della economia del materiale, risulta assai difficile rispettarne la funzione nel corso della chirurgia protesica dell'anca. Lo studio e la comprensione della geometria del femore prossimale è di grande aiuto alla comprensione degli eventi biomeccanici dell'anca protesizzata.

MATERIALI E METODI

Grazie alla gentile collaborazione dell'Istituto di Anatomia Umana Normale del nostro Policlinico che ci ha fornito il materiale oggetto di studio, abbiamo studiato otto femori normalmente usati dal laboratorio di osteoartromiologia per le esercitazioni degli studenti. I segmenti scheletrici oggetto dello studio sono stati selezionati in modalità randomica, avendo cura di escludere ossa che fossero affette da malformazioni o qualsiasi altra patologia che potesse alterarne la morfologia. Questi femori sono stati sottoposti a indagini strumentali per valutarne alcuni parametri endomidollari ed extramidollari ai fini dell'impiantistica protesica.

I femori sono stati fotografati utilizzando una macchina fotografica digitale: i femori erano appoggiati su di un piano rivestito di carta millimetrata con, di lato, un righello per poterne, poi, scalare le misure reali dopo la digitalizzazione (Fig. 1). Il passo successivo è stato sottoporre i femori a indagini RX; si è scelto di radiografarli secondo tre proiezioni anteroposteriori: in una il femore era appoggiato naturalmente sul piano della cassetta, nelle altre due si imponeva una extrarotazione di 30° ed una intrarotazione di 20° utilizzando cunei di cartone appositamente realizzati che venivano posti al disotto del piano condilico.

Successivamente i femori sono stati sottoposti ad esami TAC avendo particolare cura nel rappresentare più in dettaglio le estremità prossimali e distali dei femori: le scansioni del massiccio prossimale e del massiccio distale erano distanziate di 3 mm, mentre quelle in zona diafisaria ogni 10 mm. Successivamente anche queste immagini TAC sono state sottoposte a digitalizzazione usando un normale scanner retroilluminato.

Le immagini, radiografiche e TAC, sono state elaborate utilizzando un programma di grafica per Personal Computer (Corel Photo Paint e Corel Draw) per la prima elaborazione in grafica a matrice di punti (Bitmap) e per la successiva misurazione dei parametri in grafica vettoriale. Sui femori fotografati abbiamo misurato la lunghezza totale del femore, altezza e diametro della testa femorale; sui radiogrammi abbiamo calcolato la misura dell'offset

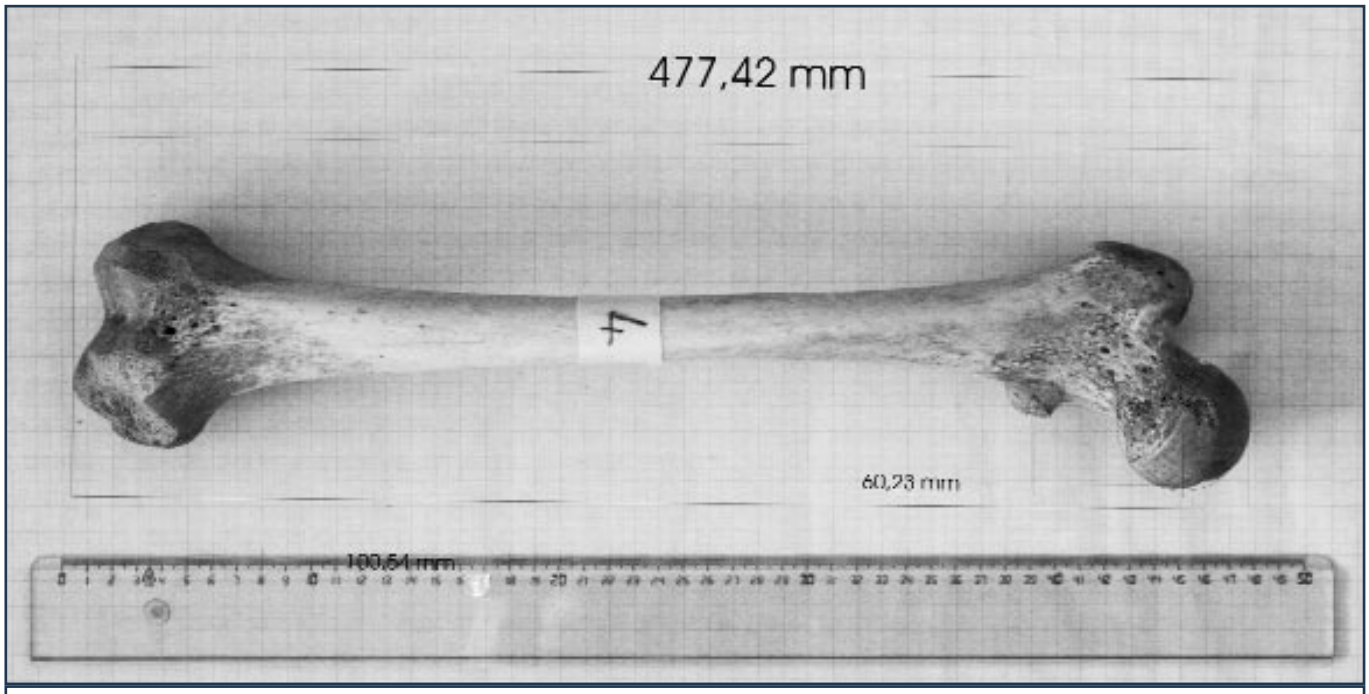

Fig. 1. Foto di uno dei femori esaminati, riportato su carta millimetrata per le opportune misurazioni.

così come risultava nelle tre differenti proiezioni, dell'angolo di inclinazione così come risultava nelle tre differenti proiezioni ed infine il Flare index nella sola proiezione anteroposteriore con femore in ortomorfismo. Sulle sezioni trasversali degli esami TAC abbiamo calcolato l'antiversione e l'elitorsione femorali (Figg. 2, 3). I parametri così calcolati sono presentati nella Tabella I.

DISCUSSIONE

Lo studio dell'anatomia del femore prossimale è strumento indispensabile nell'approccio alle più importanti patologie dell'anca perché, nel confronto tra morfologia e patologia, consente di prospettare ipotesi eziologiche e patterns evolutivi [2 3] e di mettere a punto strumenti tera-

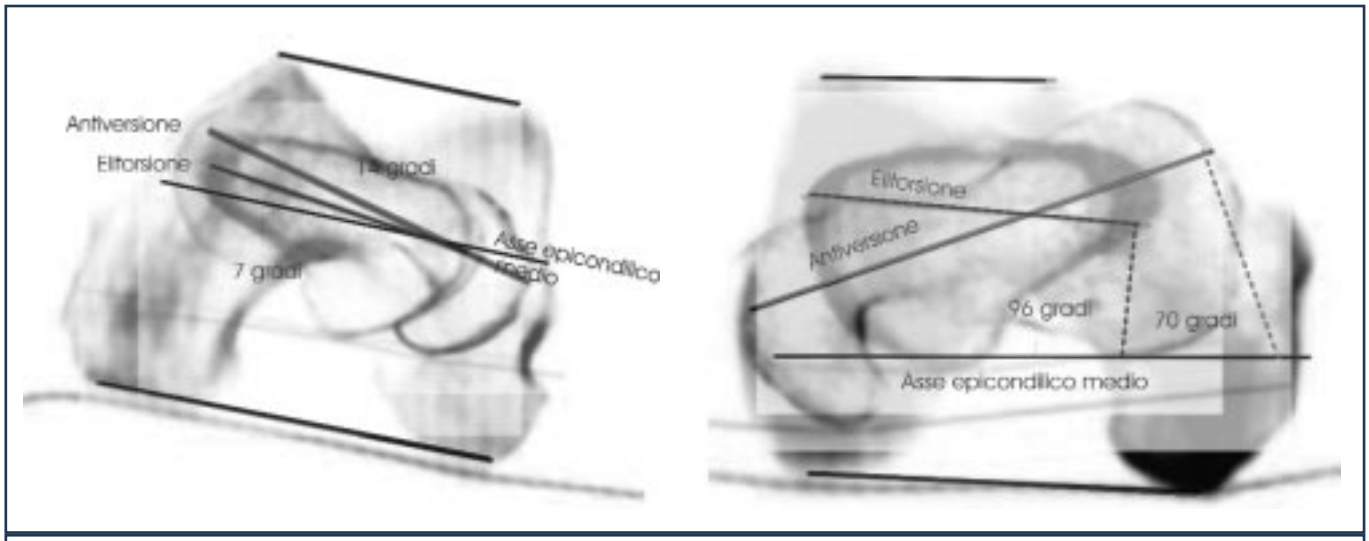

Figg. 2, 3. Immagini TAC in cui si nota come nella Figura 2 ci sia una forte discordanza tra antiversione ed elitorsione con una differenza di ben 26°; cosa che non si nota nella Figura 3 dove la differenza tra i due valori calcolati è di soli 7°.

Tab. I.

	Lunghezza del femore	Angolo di inclinazione calcolata su proiezione in orto	Istmo	Canale	Flare index	Antiversione	Elitorsione
FEMORE 1	435,66	130	12,01	36,36	3,03	12	24
FEMORE 2	471,82	137	11,31	31,78	2,81	8	27
FEMORE 3	483,39	125	12,69	32,98	2,60	20	- 6
FEMORE 4	477,42	131	9,52	49,95	5,25	17,5	16,5
FEMORE 5	420,17	124	15,62	36,35	2,33	11	3
FEMORE 6	392,26	130	8,26	32,89	3,98	14	7
FEMORE 7	490,07	131	11,62	33,56	2,88	21	31
FEMORE 8	445,54	125	10,82	37,43	3,46	12	19

peutici [4-6]. Su questa base le analisi sinora prodotte hanno portato alla identificazione, nel femore, di due aspetti significativi ma distinti: l'anatomia periostale e l'anatomia endostale [5].

Se il concetto di anatomia periostale risulta intuitivo e ben si collega allo studio di patologie classiche (epifisiolisi, displasia congenita dell'anca, artrosi primaria e secondaria, malattia di Perthes ecc.), l'interesse per la anatomia endostale è collegato esclusivamente al capitolo della sostituzione protesica articolare dell'anca.

Il successo delle protesi d'anca in questi ultimi 40 anni è stato tale da mettere in discussione i criteri stessi della protesizzazione mentre l'interesse per l'anatomia endostale del femore prossimale deriva dalla tipologia dell'ancoraggio di quasi tutti i modelli protesici proprio di tipo endostale nella regione epifiso/metafisaria. Per aumentare le possibilità di buon risultato dell'impianto (osteointegrazione) è essenziale un contatto diretto tra impianto e superficie endostale [7 8]. Questo è possibile solo in presenza di una *buona* corrispondenza delle dimensioni tra canale midollare e componente protesica. A causa delle grandi variazioni nell'anatomia nella popolazione normale, è piuttosto difficile ottenere un buon incastro tra protesi e femore anche perché esistono pochi studi sulla morfologia del femore [9] e molti degli impianti esistenti, poi, sono costruiti con forme calcolate sulla base di estrapolazioni a partire dalle dimensioni periostali intese come funzioni della anatomia endostale [5].

In ambito di sostituzione protesica dell'anca, però, l'anatomia periostale e l'anatomia endostale non possono essere considerate separatamente; l'anatomia periostale è strettamente correlata alla biomeccanica dell'anca in quanto morfologia e morfometria del femore influenzano la distribuzione di forze e sollecitazioni sull'intera articolazione. Questa valutazione va ovviamente estesa anche al femore che ospiti uno stelo protesico. Nello stesso tempo l'anatomia endostale condiziona in maniera significativa i rapporti meccanici nel sistema composito femore/stelo protesico con potenti riflessi sull'ancoraggio protesico. Il punto di collegamento è dato dai condizionamenti che l'anatomia periostale, influenzando la distribuzione delle forze sulla articolazione, produce sull'ancoraggio protesico stesso.

Gli studi antropometrici condotti sulla anatomia del femore prossimale hanno dimostrato che non esiste relazione tra geometria endostale e geometria periostale: in termini pratici e banali forma e dimensioni esterne del femore non risultano predittive rispetto alla forma ed alle dimensioni del canale endostale.

Noble nel suo lavoro fondamentale ha descritto l'anatomia del femore, misurando numerosissimi parametri endostali e periostali. Tra tutti questi parametri, alcuni sono di grande importanza e passeremo a descriverli brevemente.

– *Femoral head offset*. È la distanza misurata portando la perpendicolare all'asse anatomico diafisario passante per il centro della testa. In pratica questo indice misura in valore assoluto lo sbalzo della epifisi prossimale, risultando direttamente influenzato dalla lunghezza del collo, dalla larghezza del diametro della testa e, soprattutto, dall'angolo di inclinazione femorale.
– Inclinazione del collo femorale

– *Canal flare index*. È il rapporto esistente tra la larghezza del canale misurata nel suo punto più stretto (istmo) e la larghezza del canale misurata 20 mm prossimalmente al piccolo trocantere. È questo l'indice più espressivo, pur nella sua grossolanità, della forma globale del canale. Noble [5] che lo ha definito, ha classificato i femori su questa base in tre categorie: a) cilindrico (basso flare index < 3); b) intermedio (3 < flare index < 4,5); c) a trombetta (alto flare index > 4,5).

Accanto a questi parametri misurati sul piano frontale vanno citati altri due parametri che regolano la morfologia del femore sul piano traverso. Di questi il primo, o angolo di antiversione, è parametro ben noto e già descritto nella introduzione alla anatomia del femore. Il secondo, l'elitorsione femorale, è meno intuitivo. Si tratta della misurazione angolare fatta tra il piano condilico del femore distale e l'asse maggiore della superficie trasversale del femore a livello della superficie metafisaria. Anche in questo caso è possibile rilevare come il primo sia un parametro extramidollare mentre il secondo è intramidollare ma, cosa di grande interesse, queste due misurazioni, che sembrerebbero intuitivamente strettamente correlate, non sono tra loro in corrispondenza, nel rispetto di quel principio che anatomia endostale ed anatomia periostale non sono correlate: in parole povere un femore molto antiverso può presentare una elitorsione nulla o viceversa, con importanti riflessi sulla sua eventuale protesizzazione [4].

I rilievi statistici sulle campionature anatomiche riportano una distribuzione approssimativamente Gaussiana dei parametri studiati; un'analisi comparata dei dati ha inoltre dimostrato che i parametri extramidollari sono tra loro statisticamente correlati in maniera significativa (ad esempio lunghezza del femore e diametro della testa), mentre quelli intramidollari sono legati solo da debolissime correlazioni; ad esempio tra questi la posizione e la larghezza dell'istmo femorale è mal correlabile a qualsiasi altra dimensione endostale e periostale del femore [5].

Studi effettuati su gruppi selezionati per sesso e per età hanno permesso di verificare come esistano differenze tra femori di soggetti maschili e femminili: maggiore larghezza extracorticale a livello dell'istmo per l'uomo; il reperto più significativo, però, è legato alla variazione delle dimensioni intramidollari con l'invecchiamento: nelle donne c'è una sensibile variazione di questi parametri che non si osserva nei maschi [10]. Sostanzialmente, nelle donne, la forma del canale endostale varia nel tempo in maniera significativa con sensibile diminuzione del valore del flare index. Tra i parametri extramidollari il valore dell'offset femorale condiziona pesantemente l'intera biomeccanica dell'anca. Infatti l'equilibrio frontale del bacino è capitolo ampiamente studiato nel tempo; esso risulta dalla composizione dei momenti creati dalla forza peso e dalla forza dei muscoli abduttori intorno al centro di rotazione dell'anca. In questa condizione, ben nota come bilancia di Pawels, la lateralizzazione del centro di rotazione, così come può risultare dalla diminuzione dell'offset femorale, comporta un aumento delle sollecitazioni globali sull'articolazione ed una diminuzione del braccio di leva per i muscoli abduttori che lavorano in condizioni più gravose. L'effetto opposto è, invece, prodotto da un aumento dell'offset femorale [11]. Recentemente è stato ipotizzato che alcune forme di osteoartrosi primaria dell'anca potrebbero essere legate ad un ridotto valore di offset femorale e, conseguentemente, ad un aumento delle sollecitazioni globali sull'articolazione che influenzerebbero la degenerazione articolare [3].

Il concetto di offset femorale ha assunto un'importanza ancora maggiore in relazione al diffondersi del capitolo della protesizzazione d'anca. Sostanzialmente tutte le componenti femorali costruite dai vari produttori presentano un angolo di inclinazione valgo [6 12], e questo per motivi tecnologici per evitare fenomeni di rottura degli impianti.

Normalmente una riduzione dell'offset dopo una artroplastica di anca può essere causato dall'impiego di una componente valga, o dall'impianto in valgo della componente o, ancora, dall'impiego di un collo protesico corto. La diminuzione dell'offset femorale medializza l'inserzione dei glutei, riduce il momento abducente e, inoltre, aumenta le forze totali agenti sull'anca ed il lavoro richiesto per il passo. Questo può comportare un Trendelemburg, una limitazione del R.O.M. ed una instabilità articolare legata ad un impingement o ad una lassità muscolare [11].

Di contro, un aumento dell'offset femorale aumenta il braccio di leva degli abduttori diminuendo la forza normalmente richiesta agli abduttori per un passo fisiologico, con una riduzione delle sollecitazioni globali imposte all'articolazione [11]. Il valore dell'offset femorale, pertanto, influenza le sollecitazioni globali imposte all'articolazione; è stato studiato come questo parametro possa influenzare anche le sollecitazioni all'interfaccia osso-impianto in caso di protesizzazione. Un offset femorale aumentato, allora, anche se comporta una diminuzione

delle sollecitazioni globali sulla articolazione, è causa di un aumento degli stress flessionali nello stelo protesico e nel mantello di cemento, soprattutto nella parte mediale. Questi effetti potrebbero essere deleteri sulla durata dell'impianto, come dimostrato da modelli matematici [13], ma più recenti studi sperimentali su cadavere hanno invece dimostrato un marginale aumento di stress nella parte mediale del mantello di cemento a fronte di una globale riduzione delle sollecitazioni totali, per un incremento dell'offset femorale da 33 a 53 mm [14]. Un ulteriore studio numerico effettuato agli elementi finiti ha dimostrato come i parametri extramidollari possano influenzare le condizioni dell'interfaccia osso-impianto. In particolare l'eccessiva antiversione e l'eccessiva lateralizzazione della diafisi e l'allungamento del collo si dimostrano eventi negativi sul possibile divenire dell'interfaccia osso-impianto [15].

Sulla base di quanto abbiamo detto, ne risulta che la possibilità di determinare l'offset femorale nel corso di un impianto di protesi d'anca è fondamentale. In teoria se si disponesse di una serie di protesi capaci di ripristinare l'angolo di inclinazione originario di ogni femore, una variazione di lunghezza del collo protesico di soli 11 millimetri permetterebbe di ricostruire correttamente l'offset nel 95% dei casi. Al contrario, l'impiego di uno stelo con angolo di antiversione fisso, richiederebbe una modularità nel collo tra 25 e 50 millimetri per rientrare in questi parametri. Normalmente le protesi d'anca hanno angolo di inclinazione fisso ed offrono la possibilità di variare la lunghezza del collo femorale per soli 10-14 millimetri di lunghezza. Questo consente di ripristinare il centro di rotazione originario solo nel 15-30% dei femori. Pertanto il ripristino dell'offset femorale rappresenta il cardine nel ripristino di una condizione che ricostruisca in maniera soddisfacente l'anatomia periostale, non di meno il successo di un impianto risiede nel corretto contatto endostale, con un corretto incastro della sezione protesica nel canale. Come abbiamo già detto, Noble [5] ha distinto i femori, o meglio i canali femorali, in tre famiglie a seconda del grado di rastremazione. È questa una acquisizione importante perché, ad esempio, permette di definire come nei femori cilindrici sia molto difficile impiantare una protesi non cementata con un buon press fit metafisario, a meno di non usare una taglia molto grande con conseguenti problemi di grande rigidezza strutturale e del conseguente fenomeno dello stress shielding. In casi di femori cilindrici sarebbe, pertanto, più indicato orientarsi in linea generale verso un impianto cementato. Per ottenere questo risultato, soprattutto nell'impiego delle componenti non cementate, è indispensabile programmare questa ricostruzione endostale mediante l'impiego di appositi lucidi che schematizzano la sezione frontale dell'impianto considerato nelle sue varie misure. L'importanza della programmazione preoperatoria è legata al grande numero di taglie in cui gli steli protesici vengono offerti (soprattutto quelli non cementati) proprio col fine di ottenere un corretto incastro. Noble [5] ha determinato che per ottenere un incastro che abbia una tolleranza di ± 1 mm nella metafisi della popolazione di femori da lui studiata occorre disporre di una componente protesica disponibile in 17 taglie differenti; se si riduce la richiesta di tolleranza da 2 a 1 mm, questa disponibilità può scendere a solo 8 taglie.

Però lo studio preoperatorio dell'anatomia endostale e di quella periostale è difficile, anche a voler calcolare i due semplici parametri della conformità tra canale endostale e lucido che rappresenta la protesi da scegliere e della misurazione dell'offset femorale reale. Spesso i radiogrammi preoperatori sono viziati dalla intra- o extra-rotazione del segmento scheletrico da esplorare, così come risultano soggetti a magnificazione radiografica di diversa entità [12 16]; tutte queste distorsioni causano errori nella programmazione. La scelta migliore sembra quella di effettuare radiogrammi con femore in rotazione interna di 20° [12] tanto da annullare la antiversione del collo femorale ed ottenere in questo modo una corretta valutazione dell'offset ed una corretta rappresentazione del lume endostale nella sua vera sezione frontale, sezione che andrà ad interfacciarsi col profilo protesico. Parallelamente Echrich [16], invece, afferma che la differente rotazione del femore non comporti un semplice allargamento o restringimento del canale, ma che ne distorga la forma in maniera più complessa, rendendo difficile l'indicazione di una particolare proiezione. Questo è legato soprattutto all'orientamento torsionale del femore che è assai vario. Echrich, nello stesso lavoro, ha calcolato che nei femori da lui studiati il piano di sezione femorale era rotato esternamente da 20 a 40 gradi rispetto al piano del collo femorale. Hussmann [4], invece, ha esaminato una popolazione di femori, calcolando una antiversione media di 24,7° ed una elitorsione di 24°. I due valori sono simili solo nella media, in quanto spesso, nello stesso femore, antiversione ed elitorsione non corrispondevano. Questo crea un problema importante in quanto, nella sostituzione protesica quando in un femore elitorsione ed antiversione coincidono, è possibile rispettare la

antiversione originaria garantendo un buon incastro tra lo stelo e la sezione del canale a quel punto. Nel caso in cui antiversione ed elitorsione non corrispondano, invece, il ripristino di una corretta antiversione può essere ottenuto solo a spese dell'incastro metafisario, scegliendo una componente protesica sottodimensionata inserita con l'asse maggiore della sua sezione che non corrisponde all'asse maggiore della sezione femorale a quel punto.

Relativamente alla magnificazione radiografica Eggli [17] ha standardizzato la tecnica suggerendo di eseguire un radiogramma centrato sulla sinfisi pubica alla distanza fissa di 150 cm, tanto da ottenere una magnificazione fissa del 10%.

L'analisi dei dati calcolati ci porta a delle brevi considerazioni. L'analisi morfologica basata sulla radiografia tradizionale e sulla tomodensitometria computerizzata fornisce un notevole numero di informazioni sulla morfologia del femore prossimale e su quella dell'anca in generale. I nostri dati esprimono valori sostanzialmente concordi con quelli riportati in letteratura, anche se la esiguità numerica della nostra campionatura non ci permette rilievi statistici significativi né ci permette di porla come riferimento "europeo" a tutta una serie di studi che comunque si riferiscono ad una popolazione nordamericana, con caratteristiche differenti dalla popolazione europea e da quella mediterranea in particolare. A nostra conoscenza non risulta alcuna pubblicazione in letteratura con uno studio antropometrico sul femore di soggetti mediterranei paragonabile allo studio di Noble pubblicato ormai circa 14 anni orsono, e comunque il nostro piccolo studio ci permette di confermare quanto già pubblicato. Sicuramente i due dati più interessanti sono costituiti dalla assenza di rapporti tra la anatomia periostale e quella endostale, mentre nel campo dello studio torsionale non deve sorprendere come in un numero significativo di casi esiste una differenza tra elitorsione ed antiversione superiore ai 10°; se consideriamo questo alla luce dell'altro risultato relativo alla notevole differenza dei valori radiografici a seconda della proiezione in cui il femore viene radiografato, è possibile affermare che ci sono molti dettagli da perfezionare nella routine clinica per la programmazione di interventi sul femore prossimale, che siano essi di tipo ricostruttivo o sostitutivo. Nel futuro siamo certi che l'avvento delle nuove tecnologie di diagnosi, programmazione operatoria e cura, basate su tecnologie di imaging tridimensionale e di chirurgia videoguidata e/o assistita dalla robotica, apriranno un nuovo capitolo sulla chirurgia del femore prossimale.

BIBLIOGRAFIA

1. Lovejoy CO. *L'evoluzione dell'andatura bipede nell'uomo*. Le Scienze 1989;245.
2. Harris WH. *Etiology of osteoarthritis of the hip*. Clincal Orthop And Rel Res 1986;213:20-33.
3. Mills HJ, Horne JG, Purdie GL. *The relationship between proximal femoral anatomy and osteoarhrosis of the hip*. Clin Orthop Rel Res 1993;288:205-8.
4. Husmann O, Rubin PJ, Leyvraz PF, De Roguin B, Argenson JN. *Three dimensional morphology of the proximal femur*. J Arthroplasty 1997;4:444-50.
5. Noble PC, Alexander JW, Lindahl LJ, Yew DT, Granberry WM, Tullos HS. *The anatomic basis of femoral component design*. Clin Orthop Rel Res 1988;235:148-65.
6. Massin P, Geais L, Astoin E, Simondi M, Lavaste F. *The anatomic basis for the concept of lateralized femoral stems*. J Arthroplasty 2000;1:93-101.
7. Pilliar RM, Lee JM, Miniatopoulos C. *Observation of the effects of movement on bone ingrowth into porous surfaced implants.* Clin Orthop Rel Res 1986;208:108-13.
8. Spotorno L, Romagnoli S, Ivaldo N. *The cementless CLS stem in non cemented total hip replacement*. N.Y.: Gorge Thieme Verlag 1991:198-202.
9. Rubin PJ, Leyvraz PF, Aubaniac JM, Argenson JN, Esteve P, De Roguin B. *The morphology of the proximal femur*. J.B.J.S. 1992;74B:28-32.
10. Noble PC, Box GG, Kamaric E, Fink MJ, Alexander JW, Tullos HS. *The effect of aging on the shape of the proximal femur*. Clin Orthop Rel Res 1995;316.
11. Charnley J. *Biomechanics in low frition arthroplasty of the hip*. N.Y.: Springer Verlag 1979.
12. Lindgren JU, Rysavy J. *Restoration of femoral offset during hip replacement*. Acta Orthop Scandin 1992;63:407-10.
13. Johnson RC, Brand RA, Crowninshield RD. *Reconstruction of the hip: a mathematical approach to determine optimum geometric relationship*. J.B.J.S. Am 1979;61A:639 e segg.
14. Davey JR, O'Connor DO, Burke DW, Harris WH. *Femoral component offset. Jourbal of arthroplasty*. 1993;1:23-6.
15. Ramaniraka NA, Rakotomanana LR, Rubin PJ, Leyvraz PF. *Arthroplastie totale non cimentée de la hanche: influence des parameters extramédullaires sur la stabilité primaire de l'implant e sur les contraintes à l'interface os-Implant*. Rev Chir Orthp 2000;86:590-7.
16. Eckrich SGJ, Noble PC, Tullos HS. *Effect of rotatin on the radiographic appearance of the femoral canal*. J Arthroplasty 1994;9:419-26.
17. Eggli S, Pisan M, Muller ME. *The value of preoperative planning for total hip arthroplasty*. J.B.J.S. 1998;80b:382-90.

AVVISO AGLI AUTORI

Non si accettano articoli che non siano accompagnati dal relativo dischetto su cui è registrata l'ultima versione corretta del testo, corrispondente alla copia dattiloscritta. Il testo deve essere scritto con programmi Word per Dos o Macintosh: i dischetti devono riportare sull'apposita etichetta il nome del primo Autore, il titolo abbreviato dell'articolo, il tipo di sistema operativo (Dos o Macintosh), il programma di scrittura e la versione, il nome del/i file/s del/i documento/i.

NORME PER L'INVIO DEL MATERIALE IN FORMATO ELETTRONICO

Gli Autori sono invitati ad inviare le versioni definitive dei manoscritti su dischetto, secondo le seguenti norme:

Testo

- Dischetti: da 31/2" in formato MS-DOS, Windows o Macintosh.
- Software: preferibilmente Microsoft Word versione 6.0 o successive. Non utilizzare in nessun caso programmi di impaginazione grafica quali Publisher, Aldus Pagemaker o Quark X-press. Non formattare il testo in alcun modo (evitare stili, bordi, ombreggiature …)
- Nome del/i file/s: il testo e le singole tabelle devono essere salvati in files separati.
- Etichette: i dischetti devono riportare sull'apposita etichetta il nome del primo Autore, il titolo abbreviato dell'articolo, il tipo di sistema operativo (Dos o Macintosh), il programma di scrittura e la versione, il nome del/i file/s del/i documento/i.
- Copia cartacea: ogni file deve obbligatoriamente essere accompagnato dalla relativa copia cartacea.

Illustrazioni

- Dischetti: inviare le immagini in files separati dal testo e dalle tabelle. è possibile utilizzare dischetti da 31/2", Iomega Zip o CD.
- Software e formato: inviare immagini esclusivamente in formato TIFF o EPS, con risoluzione minima di 300 dpi e formato di 100 x 150 mm.
- Nome del/i file/s: inserire un'estensione che identifichi il formato del file (esempio: .tif; .eps).
- Etichette: i dischetti devono riportare sull'apposita etichetta il nome dell'Autore, il nome del/i file/s, il formato, le dimensioni e l'eventuale programma di compressione utilizzato.

Per tutto ciò che riguarda l'impostazione del testo e della bibliografia, si rimanda alle Norme redazionali stampate in apertura di fascicolo.

PACINIeditore
MEDICINA

Pacini Editore S.p.A. • Via Gherardesca, 1 - 56121 Ospedaletto (PISA) • Telefono 050 313 011 • Telefax 050 313 0300
Pacini.Editore@pacinieditore.it • http://www.pacinionline.it