Frattura sovracondiloidea di omero in età infantile. Osteosintesi percutanea in posizione prona

Supracondylar humerus fractures in children: closed reduction and cross pin fixation in prone position

M. De Pellegrin
A. Brivio[1]
E. Pescatori[1]
L. Tessari

U.O. Ortopedia e Traumatologia, I.R.C.C.S. Ospedale San Raffaele, Milano.
Servizio di Ortopedia Infantile;
[1] U.O. Ortopedia e Traumatologia, Azienda Ospedaliera di Melegnano. Presidio di Cernusco S/N (Milano)

Indirizzo per la corrispondenza:
Dr. M. De Pellegrin,
via Olgettina, 60, I.R.C.C.S. Ospedale San Raffaele,
20132 Milano
Tel. +39-0226432346
E-mail:
depellegrin.maurizio@hsr.it

Ricevuto il 22 aprile 2008
Accettato il 17 ottobre 2008

RIASSUNTO

La frattura sovracondiloidea dell'omero è la lesione più frequente del gomito nel bambino. Nelle fratture scomposte, la riduzione a cielo chiuso e la fissazione percutanea con fili di Kirschner incrociati, con paziente in posizione supina sul tavolo operatorio, è una procedura ampiamente diffusa ed accettata. Con questa tecnica il rischio di lesione del nervo ulnare riportato in letteratura varia da 0 a 8%.
Presentiamo in questo lavoro la tecnica di riduzione a cielo chiuso e fissazione percutanea della frattura con fili di Kirschner con paziente in posizione prona.
Dal 1995 al 2007 sono stati trattati 45 bambini (32 maschi e 13 femmine) di età compresa tra 3 e 12 anni (età media 6,5 anni).
I risultati, valutati secondo i criteri proposti da Flynn, sono stati eccellenti in 44 casi e buoni in 1 caso. Non si è mai verificata una lesione iatrogena del nervo ulnare.
L'esperienza maturata in 12 anni ci consente di affermare che la riduzione a cielo chiuso della frattura sovracondiloidea e l'osteosintesi percutanea con il bambino in posizione prona, è una procedura sicura, efficace e scevra da complicazioni vascolonervose.

Parole chiave: frattura sovracondiloidea, osteosintesi percutanea, posizione prona, riduzione a cielo chiuso

SUMMARY

Supracondylar humerus fracture is the most common elbow lesion in children. Closed reduction and pinning of completely displaced fractures with the patient in supine position is a widely accepted procedure. Iatrogenic injury of the ulnar nerve has been reported in 0-8% of the cases in literature.
The aim of this study is to propose a percutaneous cross pin fixation with the patient in prone position. From 1995 to 2007, 45 children (32 males and 13 females) aged 3 to 12 years (average age of 6,5 years) were treated with this technique.
According to Flynn criteria the results were excellent in 44 cases and good in 1 case. Any lesion of the ulnar nerve has been reported.
Based on the long standing experience we have gained in the last 12 years we can affirm that this procedure with patient in prone position is safe, effective and free from neurovascular complications.

Key words: supracondylar fracture, percutaneous pinning, prone position, closed reduction

INTRODUZIONE

La frattura sovracondiloidea dell'omero è la lesione più frequente del gomito nel bambino [1]. Nelle fratture scomposte, la riduzione a cielo chiuso con applicazione di trazione trans-olecranica è stata in passato la tecnica più diffusa [2 3]. Da diversi anni si è via via affermata l'osteosintesi percutanea con fili di Kirschner; varie sono le tecniche di osteosintesi proposte ma tutte prevedono il paziente in posizione supina sul tavolo operatorio [3-11]. La complicazione più temuta e più frequente associata all'osteosintesi percutanea è rappresentata dalla lesione iatrogena del nervo ulnare; il rischio di lesione del nervo ulnare riportato in letteratura varia da 0 a 8% [5-11].
Presentiamo in questo lavoro l'esperienza maturata in 12 anni con la tecnica di riduzione a cielo chiuso e fissazione percutanea della frattura con fili di Kirschner con paziente in posizione prona.

MATERIALI E METODI

Dal 1995 al 2007 sono giunti presso le Unità Operative di Traumatologia e Ortopedia dell'Ospedale San Raffaele di Milano e del Presidio Ospedaliero di Cernusco sul Naviglio (Azienda Ospedaliera di Melegnano), 45 bambini (32 maschi e 13 femmine) di età compresa tra 3 e 12 anni (età media 6,5 anni) affetti da frattura sovracondiloidea di omero tipo III secondo la classificazione di Gartland modificata da Wilkins [12]. Le fratture di tipo III sono fratture gravemente scomposte, con dislocazione dei frammenti e perdita completa di contatto tra di loro. La scomposizione era in 40 casi di tipo postero-mediale (tipo IIIA), cioè con dislocazione anteriore e laterale del frammento prossimale e posteriore e mediale del frammento distale; in 5 casi era di tipo postero-laterale (tipo IIIB), cioè con dislocazione anteriore e mediale del frammento prossimale e posteriore e laterale del frammento distale. Era sempre presente un grave difetto di rotazione. In 2 casi il frammento prossimale era penetrato attraverso il muscolo brachiale e il tessuto sottocutaneo fino a provocare un ematoma cutaneo e una plicatura dall'interno della cute. In 3 casi erano presenti segni di sofferenza vascolare con assenza del polso radiale e cianosi dell'arto che, trattati in urgenza, cioè entro le 6 ore dall'ingresso, si sono risolti nell'immediato postoperatorio. In 1 caso era inoltre presente un deficit del nervo radiale e in un altro caso un deficit del nervo mediano.
Il meccanismo del trauma è stato in estensione, cioé a gomito esteso, perlopiù da caduta da attrezzatura da parco giochi, da bicicletta, da pattini, da cavallo, da albero, e raramente durante la pratica sportiva (ginnastica artistica); in due casi si è trattato di trauma domestico (caduta dal letto).
La riduzione della frattura è stata eseguita a cielo chiuso, secondo la tecnica qui sotto descritta, entro le prime 6 ore dal trauma in 31 casi, entro le 24 ore in 9 casi e oltre le 24 ore nei restanti 5 casi. In 28 casi l'osteosintesi è stata eseguita utilizzando 2, in 17 casi 3 fili di Kirschner; in 44 casi l'accesso è stato radiale e ulnare, in un caso invece solo radiale.

TECNICA CHIRURGICA

In anestesia generale il paziente viene posizionato prono sul tavolo operatorio, con il capo ruotato dal lato opposto rispetto a quello leso. L'arto superiore leso viene posizionato come segue: spalla abdotta di 90°, gomito flesso e avambraccio pendente dal tavolo operatorio (Fig. 1A-C). Sotto il braccio, prossimamente al gomito, vengono sistemati dei teli ripiegati che durante la manovra riduttiva agiscono da fulcro per la riduzione della frattura sul piano sagittale. La riduzione viene facilitata dalla forza di gravità che dispone automaticamente la paletta omerale sul piano corretto. Il rotolo di teli evita inoltre la compressione del fascio vascolonervoso, nella regione cubitale anteriore.
L'operatore impugna l'avambraccio del paziente distalmente, mantenendo il gomito flesso a 90° e traziona l'arto per ridurre la frattura sul piano sagittale (Fig. 2a); è indispensabile, se la forza di trazione applicata per la riduzione è importante, l'aiuto di un assistente che impugni prossimalmente l'arto evitando che si sollevi spontaneamente. L'assistente può inoltre facilmente modificare sul piano frontale la posizione del frammento prossimale applicando ad esso forze medializzanti o lateralizzanti. Una volta ottenuta la riduzione si esegue l'osteosintesi servendosi dell'amplificatore di brillanza, per la localizzazione della sede di ingresso dei fili di Kirschner.
L'amplificatore di brillanza viene posizionato in modo da ottenere le due proiezioni standard ruotando semplicemente il braccio a "C" di 90° (Fig. 2b), mentre l'arto

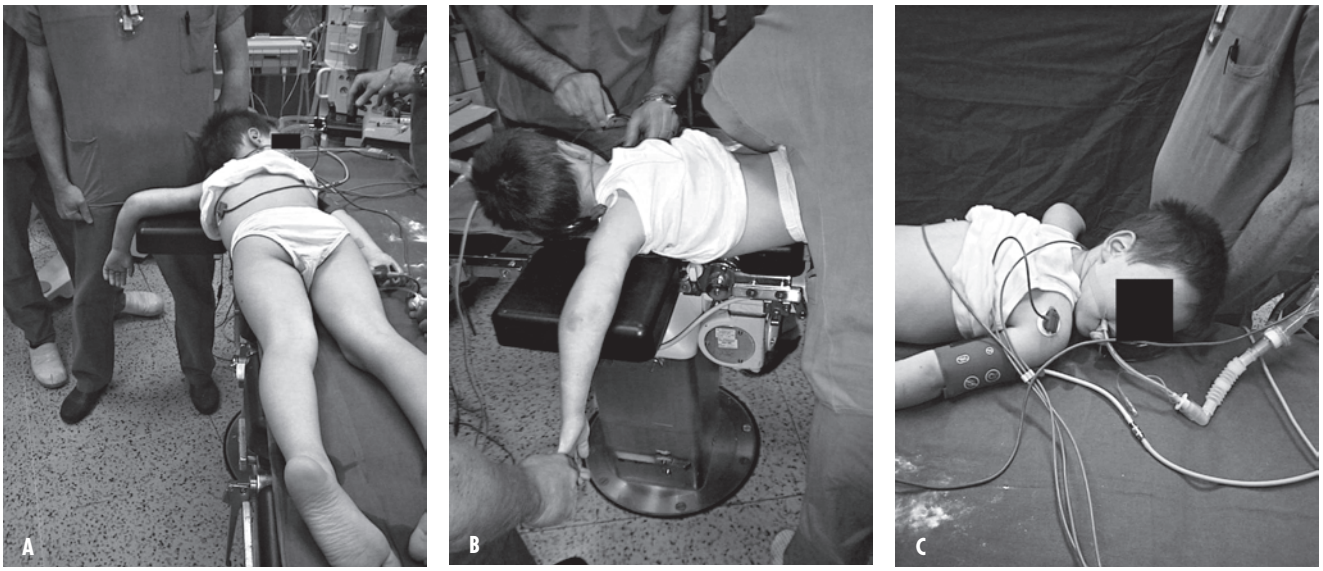

Fig. 1. (a, b, c) Tecnica chirurgica: paziente in anestesia generale e posizione prona, con arto leso appoggiato su tavolino reggibraccio, gomito in flessione spontanea di 90° circa e avambraccio pendente; capo ruotato verso il lato controlaterale.

del paziente viene mantenuto immobile nella posizione di riduzione ottimale della frattura. Eventuali minime scomposizioni in rotazione dei monconi di frattura possono essere corrette ruotando il frammento distale, solidale con la componente articolare distale del gomito, eseguendo manovre di prono-supinazione.

I fili di Kirschner, prima di essere introdotti, vengono accorciati in modo da ridurne il più possibile la flessibilità e aumentarne la manovrabilità. Il diametro dei fili, da 1,2 a 1,6 mm, viene selezionato in base all'età del paziente.

Il primo filo di Kirschner viene introdotto dal lato radiale (Fig. 2b), perché anche in caso di importante tumefazione, l'epicondilo radiale dell'omero è di solito facilmente identificabile e perché questa sede è priva di strutture nobili. Il secondo filo viene introdotto dal lato ulnare; il repere è il solco del nervo ulnare immediatamente posteriore all'epitroclea. La sede d'ingresso è anteriore al solco del nervo ulnare, sull'apice dell'epitroclea. Si presti attenzione a non flettere il gomito oltre i 90°; è descritto in letteratura infatti lo scivolamento in direzione anteriore del nervo ulnare [13]. È tuttavia possibile, una volta introdotto il filo di Kirschner nel moncone distale, ridurre la frattura con manovre a gomito flesso anche oltre i 90°.

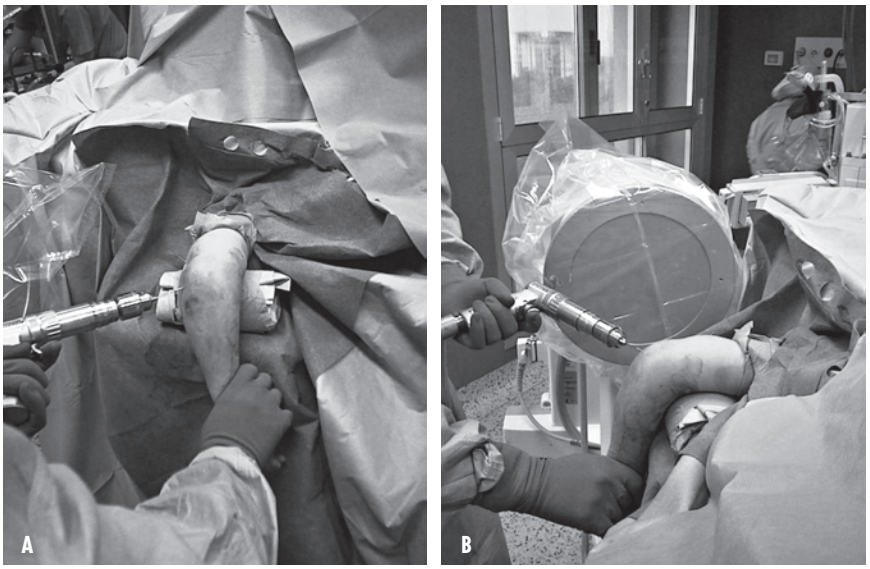

Fig. 2. (a) Manovra riduttiva: si noti la posizione stabile dell'omero sui teli arrotolati e la possibilità di modificare attraverso trazione e movimenti di prono-supinazione la posizione del frammento distale. (b) Introduzione del primo filo di Kirschner dal lato radiale; controllo con amplificatore di brillanza durante l'introduzione del primo filo di Kirschner dal lato radiale.

Il punto d'ingresso e l'avanzamento dei fili sono controllati con l'amplificatore di brillanza (Fig. 3). È di particolare importanza servirsi dell'amplificatore di brillanza nell'introduzione del filo ulnare; in presenza di pazienti in età prescolare e con tumefazione importante del gomito, l'individuazione dell'epitroclea può risultare difficoltosa. Per questo motivo, in un caso si è scelto di posizionare entrambi i fili dal lato radiale con uno di essi introdotto in direzione prossimo-distale (Fig. 4).

Per maggior stabilità i fili vengono introdotti incrociandoli al di sopra della rima di frattura fino a raggiungere e perforare la corticale controlaterale.

Dopo il posizionamento del secondo filo, la stabilità dell'osteosintesi viene valutata con l'ausilio dell'amplificatore di brillanza eseguendo manovre di flesso-estensione del gomito.

L'arto viene quindi immobilizzato in una valva gessata dorsale brachio-metacarpale.

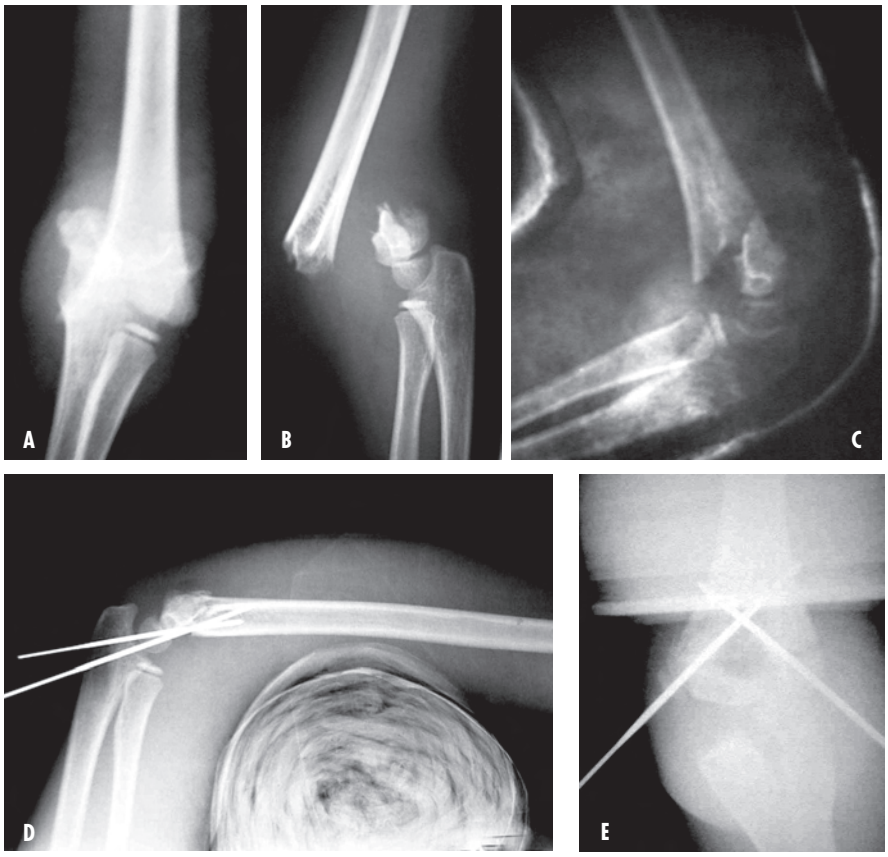

Fig. 3. Bambino di 5 anni con frattura sovracondiloidea scomposta tipo Gartland III; (a, b) radiografie preoperatorie. (c) Controllo radiografico dopo riduzione incruenta e immobilizzazione in apparecchio gessato: si noti il difetto importante di rotazione: indicazione chirurgica. (d, e) Radiografia postoperatoria: accesso radiale e ulnare dei fili di Kirschner. Si noti la presenza dei teli ripiegati sotto il moncone prossimale della frattura, di ausilio per la riduzione della stessa sul piano sagittale.

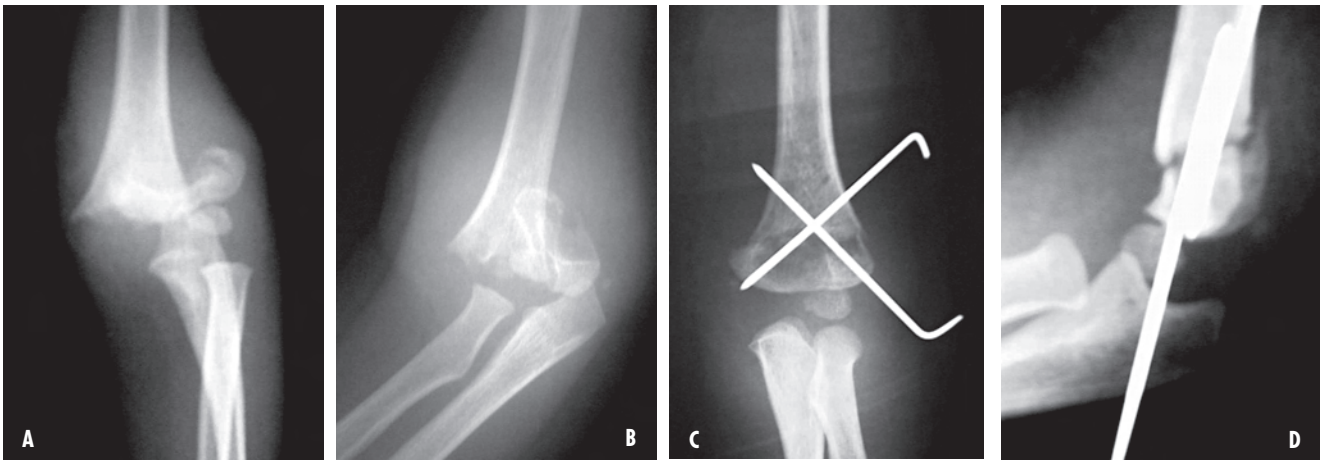

Fig. 4. Bambino di anni 4 con frattura sovracondiloidea scomposta tipo Gartland III; (a, b) radiografia preoperatoria; (c, d) radiografia postoperatoria con accesso radiale di entrambi i fili di Kirschner.

RISULTATI

In tutti i casi, eccetto 2, si è ottenuta una riduzione pressoché anatomica dei frammenti sui due piani, con ripresa del circolo periferico immediato nei tre casi con sofferenza vascolare e recupero progressivo della sofferenza nervosa con ripristino completo delle funzioni muscolari e sensitive a tre mesi dall'intervento nei 2 casi con deficit del nervo mediano e radiale.
Nei 2 casi in cui non era stata ottenuta una riduzione anatomica soddisfacente si è reso necessario un secondo intervento: in un paziente per l'impossibilità della riduzione della frattura a causa dell'interposizione dei tessuti molli e nel secondo paziente perché la riduzione percutanea è stata giudicata, al controllo radiografico postoperatorio, non ottimale.
Tutti i pazienti sono stati seguiti fino alla consolidazione della frattura e fino alla ripresa funzionale completa. Non si segnalano scomposizioni secondarie della frattura in osteosintesi. Non si è avuta infezione dei tramiti cutanei dei fili di Kirschner o migrazione degli stessi. Non ci sono state lesioni iatrogene del nervo ulnare.
Prima della rimozione dei mezzi di sintesi, in media dopo 6 settimane, è sempre stato eseguito un controllo radiografico.
I risultati sono stati valutati secondo i criteri proposti da Flynn [4] (Tab. 1). Tutti i pazienti hanno recuperato completamente l'articolarità del gomito ottenendo perciò un eccellente risultato funzionale; in 44 pazienti l'angolo cubitale era fisiologico e sovrapponibile al controlaterale (risultato eccellente), mentre in un caso era presente una deviazione in varo di 6 gradi e iperestensione di 10 (risultato buono).

DISCUSSIONE

La tecnica comunemente adottata nel trattamento delle fratture sovracondiloidee del bambino è la riduzione a cielo chiuso e l'osteosintesi percutanea con fili di K con paziente in posizione supina [3-11]. L'incidenza di lesioni iatrogene del nervo ulnare con questa tecnica riportata in letteratura varia tra lo 0% e l'8% [5-11].
La tecnica chirurgica a paziente supino prevede di eseguire la riduzione e l'osteosintesi della frattura iperflettendo il gomito; per la valutazione radiografica della riduzione e dell'osteosintesi per ottenere le immagini sui 2 piani standard, viene solitamente modificata dall'operatore la posizione del gomito eseguendo manovre di rotazione della spalla.
La tecnica a paziente prono non richiede durante la manovra riduttiva la flessione del gomito oltre i 90°; diminuisce quindi il rischio di lesione iatrogena del nervo ulnare e di ischemia dell'avambraccio e della mano. È riportata infatti in letteratura la possibilità che il nervo ulnare abbia, nel bambino, un'ipermobilità e facilmente si dislochi anteriormente quando il gomito è iperflesso [13]; la flessione maggiore di 90° determina inoltre un incremento di pressione nel compartimento volare profondo dell'avambraccio, soprattutto vicino al sito di frattura come evidenziato da Battaglia et al. [14] e conseguente ischemia nell'arto leso [15]. Per lo studio e la documentazione con l'amplificatore di brillanza nelle 2 proiezioni standard, non sono necessari spostamenti del gomito perché è il braccio a "C" che viene ruotato di 90°.
È stata descritta da Mehlman et al. anche la posizione in decubito laterale con braccio a "C" dell'amplificatore di brillanza disposto orizzontalmente [8], posizione che facilita le manovre con l'amplificatore di brillanza.
Per evitare di ledere il nervo ulnare alcuni autori consigliano di introdurre 2 o 3 fili paralleli solamente dal lato radiale [5 16]; è stato dimostrato tuttavia che la riduzione meccanicamente più stabile è quella ottenuta con 2 o 3 fili incrociati a "X" sopra la rima di frattura [17]. Altri autori per ridurre il rischio di lesione di strutture nervose suggeriscono tecniche "mini-open" [18 19]. Sono infatti le lesioni

Tab. I. Valutazione dei risultati secondo i criteri proposti da Flynn [4].

Risultati	*Funzionali*			*Estetici*		
	Limitazione funzionale (in gradi)	Numero casi (n = 45)	%	Angolo cubitale (in gradi)	Numero casi (n = 45)	%
Eccellenti	0°-5°	45	100	0°-5°	44	97,8
Buoni	6°-10°	0	0	6°-10°	1	2,2
Discreti	11°-15°	0	0	11°-15°	0	0
Scarsi	> 15°	0	0	> 15°	0	0

nervose iatrogene quelle più temibili per la prognosi; Ayadi K et al. [20], in uno studio retrospettivo su 1180 casi, riportano 55 lesioni nervose, di cui 23 jatrogene; tra queste ultime, 3 sono state sottoposte ad un secondo intervento per ottenere la risoluzione completa della sintomatologia neurologica (2 casi: neurolisi del nervo ulnare in un caso e del nervo mediano nel secondo caso) e parziale (in un caso di sutura nervosa dopo sezione accidentale del nervo radiale). Nella nostra casistica non ci sono state lesioni nervose di natura iatrogena.

La necessità di ridurre a cielo aperto la frattura sovracondiloidea di omero del bambino in letteratura varia dal 2,6% al 28% [8 9 21 22]; nella nostra casistica la riduzione cruenta si è resa necessaria solo in 2 casi (4,3%).

Gli svantaggi della tecnica in posizione prona, qui descritta, sono correlati da un lato al posizionamento più indaginoso del paziente e dall'altro alla difficoltà per l'anestesista del controllo delle vie aeree. In presenza di altre lesioni in altri distretti, inoltre, potrebbe essere difficoltoso l'accesso chirurgico in altre sedi con il paziente in posizione prona. Questo anche qualora, per eventuali lesioni vascolo-nervose associate alla frattura sovracondiloidea fosse necessario, per esplorare vasi e nervi in regione cubitale, l'accesso anteriore e cioè con il paziente in posizione supina.

In conclusione la tecnica chirurgica qui descritta, già proposta da Fowler [23], utilizzata con successo presso le nostre divisioni, si è rivelata sicura ed efficace. Si è ritenuto importante riportare l'esperienza raccolta presso i nostri 2 centri negli ultimi 12 anni.

BIBLIOGRAFIA

1. von Laer L. *Frakturen und Luxationen im Wachstumsalter*. Stuttgart-New York: George Thieme Verlag 1986. p. 84
2. Dunlop J. Transcondylar *Fractures of the humerus in childood*. J Bone and Joint Surg 1939;21:59-73.
3. Wilkins KE, Beaty JH, Chambers HG, Toniolo RM. *Fractures and dislocation of the elbow region*. In: Rockwood CA, Wilkins KE, Beaty JH. *Fractures in children*. Fourth Edition. Lippincot-Raven 1996. p. 653-904.
4. Flynn JC, Matthews JG, Benoit RL. *Blind pinning of displaced supracondylar fractures of the humerus in children. Sixteen years' experience with long-term follow-up*. J Bone Joint Surg Am 1974;56:263-72.
5. Skaggs DL, Hale JM, Bassett J, Kaminsky C, Kay RM, Tolo VT. *Operative treatment of supracondylar fractures of the humerus in children. The consequences of pin placement*. J Bone Joint Surg 2001;83A(5):735-40.
6. Lyons JP, Ashley E, Hoffer MM. *Ulnar nerve palsies after percutaneous cross-pinning of supracondylar fractures in children's elbows*. J Pediatr Orthop 1998;18:43-5.
7. Shim JS, Lee YS. *Treatment of completely displaced supracondylar fracture of the humerus in children by cross-fixation with three Kirschner wires*. J Pediatr Orthop 2002;22:12-6.
8. Mehlman CT, Crawford AH, McMillion TL, Roy DR. *Operative treatment of supracondylar fractures of the humerus in children: the Cincinnati experience*. Acta Orthop Belg 1996;62(Suppl.1):41-50.
9. Rose RE, Phillips W. *Iatrogenic ulnar neuropathies post-pinning of displaced supracondylar humerus fractures in children*. West Indian Med J 2002;51:17-20.
10. Brown IC, Zinar DM. *Traumatic and iatrogenic neurological complications after supracondylar humerus fractures in children*. J Pediatr Orthop 1995;15:440-3.
11. Royce RO, Dutkowsky JP, Kasser JR, Rand FR. *Neurologic complications after K-wire fixation of supracondylar humerus fractures in children*. J Pediatr Orthop 1991;11:191-4.
12. Mostofi SB. *Fracture Classifications in Clinical Practice*. London-New York: Springer 2006. p. 80-1.
13. Zaltz I, Waters PM, Kasser JR. *Ulnar nerve instability in children*. J Pediatr Orthop 1996;16:567-9.
14. Battaglia TC, Armstrong DG, Schwend RM. *Factors affecting forearm compartment pressures in children with supracondylar fractures of the humerus*. J Pediatr Orthop 2002;22:431-9.
15. Mapes RC, Hennrikus WL. *The effect of elbow position on the radial pulse measured by Doppler ultrasonography after surgical treatment of supracondylar elbow fractures in children*. J Pediatr Orthop 1998;18:441-4.
16. Skaggs DL, Cluck MW, Mostofi A, et al. *Lateral-entry pin fixation in the management of supracondylar fractures in children*. J Bone Joint Surg Am 2004;86:702-7.
17. Brauer CA, Lee BM, Bae DS, Waters PM, Kocher MS. *A systematic review of medial and lateral entry pinning versus lateral entry pinning for supracondylar fractures of the humerus*. J Pediatr Orthop 2007;27:181
18. Green DW, Widmann RF, Frank JS, Gardner MJ. *Low incidence of ulnar nerve injury with crossed pin placement for pediatric supracondylar humerus fractures using a mini-open technique*. J Orthop Trauma 2005;19:158-63.
19. Suh SW, Oh CW, Shingade VU, Swapnil MK, Park BC, Lee SH, et al. *Minimally invasive surgical techniques for irreducible supracondylar fractures of the humerus in children*. Acta Orthop 2005;76:862-6.
20. Ayadi K, Trigui M, Tounsi N, Ellouze Z, Bahloul L, Triki FE, et al. *Supracondylar fractures of the humerus in children*. Rev Chir Orthop 2006;92:651-6.
21. Weinberg AM, Marzi I, Günter SM, Wessel L, Riedel J, von Laer L. S*upracondylar humerus fracture in childhood – an efficacy study. Results of a multicenter study by the Pediatric Traumatology Section of the German Society of Trauma Surgery – I: Epidemiology, effectiveness evaluation and classification*. Unfallchirurg 2002;105:208-16.
22. Reitman RD, Waters P, Millis M. *Open reduction and internal fixation for supracondylar humerus fractures in children*. J Pediatr Orthop 2001;21:157-61.
23. Fowler TP, Marsh JL. *Reduction and pinning of pediatric supracondylar humerus fractures in the prone position*. J Orthop Trauma 2006;20:277-81.