ARTICOLO ORIGINALE

L'ARTRODESI TIBIO-CALCANEARE SECONDO PIROGOFF NEGLI ESITI DI LESIONI COMPLESSE DELL'ARTO INFERIORE UTILIZZANDO IL FISSATORE ESTERNO CIRCOLARE

Pirogoff tibiocalcaneal arthrodesis in major foot injuries using the external ring fixation

L. GAIANI, R. BERTELLI, M. PALMONARI
U.O. Complessa Ortopedia e Traumatologia Ospedale Civile Nuovo "Santa Maria della Scaletta", Imola, (BO)

Indirizzo per la corrispondenza:
Massimo Palmonari
U.O. Complessa Ortopedia e Traumatologia
via Montericco 4, 40026 Imola (BO)
Tel. 0542 662931

Ricevuto l'8-2-2010
Accettato il 12-10-2010

Riassunto
Background: l'artrodesi tibio-calcaneare secondo Pirogoff utilizzando il fissatore esterno circolare può essere una valida alternativa nei postumi di traumatismi del mediopiede ed avampiede.
Obiettivi: la proposta di questo studio è quella di valutare i risultati preliminari dell'artodesi tibio-calcaneare secondo Pirogoff utilizzando il fissatore esterno circolare.
Metodi: da novembre 2007 a novembre 2009 abbiamo trattato 5 pazienti (tutti uomini), 5 piedi, con esiti di gravi traumatismi del piede. In tutti abbiamo eseguito un'artrodesi tibio-calcaneare utilizzando il fissatore esterno circolare. I pazienti avevano tra i 33 e i 49 anni (38 di media).
Risultati: abbiamo ricontrollato tutti i pazienti ad un follow-up medio di 15 mesi (massimo 23 e minimo 8). I risultati sono stati misurati mediante una scala di valutazione sull'artrodesi di caviglia precedentemente modificata. In tutti i nostri pazienti i risultati sono stati buoni o eccellenti. In nessun caso è stato necessario eseguire successivamente un'amputazione trans tibiale. Non abbiamo avuto casi di pseudoartrosi.
Conclusioni: l'artrodesi tibio-calcaneare secondo Pirogoff in pazienti selezionati rappresenta un'ottima soluzione, è poco costosa , efficace e capace di dare grandi soddisfazioni.

Parole chiave: artrodesi tibio-calcaneare, Pirogoff, fissatore esterno circolare, Ilizarov

Summary
Tibiocalcaneal arthrodesis according to the Pirogoff amputation tachnique using external circular fixation is a valid alternative for the problems resulting from amputation of the forefoot and middle foot. The purpose of this study is to evaluate the preliminary results of tibiocalcaneal Pirogoff arthrodesis with an external Ilizarov ring fixator in patients with a history of major foot injuries. From november 2007 to november 2009, five patients (5 male), five foot, underwent surgery for tibiocalcaneal Pirogoff arthrodesis with an external Ilizarov ring fixator. The age of patients was between 33 and 49 years (average 38 years).
All patients could be evaluated postoperatively, with a medium follow-up time of 15 months (range 8 to 23). Outcome was measured with a modified ankle disarticulation score. In all cases, the outcome was good or excellent. No cases required transtibial reamputations. There was no delayed union or nonunion of the arthrodeses in our series. Pirogoff's arthrodesis in properly selected patients is an excellent limb salvage surgical option that is inexpensive but very effective and gives satisfaction to the surgeon who performs it.

Keywords: tibiocalcaneal arthrodesis, Pirogoff, external ring fixator, Ilizarov

INTRODUZIONE

Le procedure chirurgiche che trattano le lesioni complesse degli altri inferiori, spesso eseguite in urgenza o da chirurghi non sufficientemente esperti, possono portare a risultati non accettabili dal paziente. E cioè possono portare a monconi di amputazione dolorosi, difficili da protesizzare complicati spesso da ulcere e decubiti nelle zone di carico.
Nello specifico, queste procedure comprendono le amputazioni della parte anteriore del piede all'altezza della Linsfranc o Chopart, l'amputazione di Syme [1-3] e l'amputazione o artrodesi tibio-calcaneare di Pirogoff [4 5].
Quest'ultima procedura, ideata e descritta da N. Pirogoff nel 1854, che ne fece largo uso durante la guerra di Crimea [4], consiste nella sezione del calcagno e nella sua rotazione con collegamento all'osteotomia tibiale. In questa maniera si viene a creare un moncone sensibile, gravabile, ben adattabile ad una protesi, con un buon cuscino di parti molli e con una differenza di lunghezza limitata a 2-3 cm.
In letteratura non esistono molti lavori che trattano di questa procedura chirurgica e i pochi autori che ne parlano non presentano ampie casistiche, utilizzano tecniche differenti di stabilizzazione dell'osteotomia e tempi differenti di immobilizzazione. Tra i lavori più rilevanti possiamo citare Taniguchi e Tanaka [6], che hanno trattato 11 pazienti (12 piedi) ed Einsiedel and Dieterich [7] che hanno trattato 6 pazienti (6 piedi).
Dalla letteratura emerge che l'artrodesi tibio-calcaneare di Pirogoff [8-10] è stata usata in questi anni per tentare di risolvere numerose problematiche legate all'arto inferiore come ad esempio il piede diabetico, i postumi dei traumi, i tumori le lesioni vascolare o le infezioni. Appare comunque chiaro che i risultati ottenuti dai diversi studi risultano essere ottimi o buoni in tutti i casi operati per cause traumatiche o post-traumatiche mentre sono molto frequenti scarsi risultati nei casi dove si parte da condizioni iniziali particolari, legate ad infezioni ossee, patologie vascolari severe e bassa qualità dell'osso. Per tutti questi motivi abbiamo deciso di trattare solamente pazienti con esiti di amputazioni post-traumatiche o patologie congenite.

MATERIALI E METODI

La proposta di questo studio è quella di valutare i risultati preliminari dell'artodesi tibio-calcaneare secondo Pirogoff in pazienti affetti da un'amputazione di piede post-traumatica utilizzando il fissatore esterno circolare.
Da novembre 2007 a novembre 2009 abbiamo trattato 5 pazienti, 5 piedi (tutti uomini) , con esiti di gravi traumatismi del piede. In tutti abbiamo eseguito un'artrodesi tibio-calcaneare utilizzando il fissatore esterno circolare (Tab. I). I pazienti avevano tra i 33 e i 49 anni (38 di media). Abbiamo ricontrollato tutti i pazienti ad un follow-up medio di 15 mesi (massimo 23 e minimo 8).
Tutti i paziente sono stati seguiti clinicamente e radiograficamente.
Nella nostra esperienza abbiamo mantenuto il FE per una media di 46 giorni (max 53 e min 41).
Uno score specifico per queste valutazioni non esiste, solo nelle tabelle di invalidità è riconosciuta un'invalidità del 30% per il moncone di Pirogoff. Takakura nel 1990 ha introdotto uno score per le artroprotesi dell'articolazione tibio-tarsica che per la prima volta misura in maniera valida i criteri oggettivi e soggettivi. Alcuni autori, come Taniguchi e Einsiedel hanno modificato tale punteggio adattandolo a questa categoria di pazienti, valutando il dolore, la funzionalità il risultato radiografico, la differenza di lunghezza del moncone di amputazione e l'attività senza protesi all'interno della propria abitazione. Analizzando tutte queste categorie si ottiene un punteggio che va da un minimo di 0 a un massimo di 100. Per un punteggio che va da 80 a 100 si parla di risultati eccellenti, buoni da 60 a 79, discreti da 40 a 59, scarsi al disotto di 39 (Tab. II).

TABELLA I.
Dati dei pazienti.

Nome	Sesso	Età	Dinamica trauma	Lato	Mantenimento del FE	Follow-up
1 F. M.	m	33	Esiti amp. Lisfranc dx	d	42 gg	23 mesi
2 N. S.	m	36	Esiti amp. Chopart dx	s	45 gg	20 mesi
3 W.A. P.	m	36	Esiti amp. Chopart sx	s	53 gg	15 mesi
4 M. M.	m	49	Esiti amputazione mediopiede	s	48 gg	11 mesi
5 G. V.	m	34	Esiti amp. Chopart dx	d	41 gg	8 mesi

TABELLA II.
Scala di valutazione.

Categoria	Variabili	Punteggi
Dolore	Nessuno	40
	Medio	30
	Moderato	20
	Severo	10
	Inabilitante	0
Deambulazione	Distanza percorsa	
	Illimitata	20
	2 km	15
	0,5-2 km	10
	Solamente dentro casa	5
	Impossibilitato a camminare	0
Funzionalità	Attività della vita quotidiana	
	Zoppia	
	No	4
	Moderata	2
	Impossibilitato a camminare	0
	Scale (salire)	
	Normalmente	4
	Aiuto del corrimano	2
	Impossibile	0
	Scale (scendere)	
	Normalmente	4
	Aiuto del corrimano	2
	Impossibile	0
	Stazione sulla gamba operata	
	Normale	4
	Necessita di supporto	2
	Impossibile	0
	Sedersi stile giapponese	
	Normale	4
	Facile posizionamento	2
Valutazione radiografica	Densità dell'osso (osteoporosi)	
	No	5
	Decremento del tono calcico	3
	Necrosi ossea	0
	Spessore parti molli del tallone	
	> 2 cm	5
	1-2 cm	3
	< 1 cm	0
Differenza di lunghezza arti inferiori	Nessuna	5
	< 2 cm	3
	> 2 cm	0
Attività in casa senza protesi	Illimitata	5
	< 10 m	3
	Impossibile concedere carico completo	0
Totale		100

TECNICA CHIRURGICA

Tutti i pazienti sono stati operati supini, in anestesia totale, previa valutazione clinica, radiologica e funzionale. A nostro avviso l'incisione cutanea deve tenere conto del singolo paziente, quindi partendo dalla originaria tecnica di Pirogoff e di quella modificata da Boyd abbiamo utilizzato anche incisioni a racchetta, proprio per venire incontro alle singole condizioni locali presenti nei nostri pazienti (Figg. 1, 2, 5, 6). L'unico consiglio sempre valido è quello di lasciare una sufficiente porzione di cute

FIGURA 1.
Rx pre-op. Amputazione Lisfranc.

FIGURA 2.
Incisione a racchetta.

FIGURA 3.
Controllo Rx dell'impianto a 30 gg.

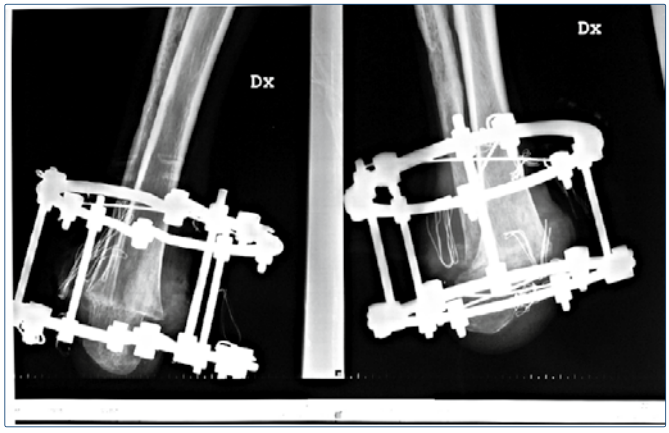

FIGURA 4.
Risultato a 9 mesi.

e parti molli; la zona della pianta del piede non deve in alcun modo essere scollata dall'osso. Individuati muscoli e tendini vengono sezionati con grande cura seguendo la legatura dei vasi e sezionando i nervi dopo infiltrazioni di anestetico. Si termina la preparazione delle parti molli con un'asportazione del piede alla Chopart ed alla contestuale asportazione dell'astragalo. A questo punto si interviene sull'osso inziando dalla tibia e dal perone che vengono tagliati appena sopra la porzione cartilaginea con una sega oscillante effettuando una sezione orizzontale. Si procede alla sezione del calcagno che deve essere effettuata con un'angolazione di taglio tra i 30° e 50° rispetto all'asse tibiale ed iniziata in una porzione dell'osso tale che il tendine di Achille non sia né lasso né in tensione quando verrà ruotato. Bisogna porre attenzione ai piani di taglio che devono essere regolari e piani, lasciando sufficienti superfici di appoggio per l'osso spongioso. Fino al posizionamento del fissatore l'artrodesi viene tenuta in posizione da un filo di K. di 3 mm.
Abbiamo utilizzato sempre il montaggio a 2 anelli che abitualmente scegliamo il giorno prima dell'intervento, tutti della stessa misura, controllando che il loro diametro interno sia maggiore almeno di 4 cm del diametro massimo della gamba da trattare, una volta sterilizzato posizioniamo l'apparecchio sulla gamba, assemblando i due anelli mediante 4 aste filettate così che l'anello prossimale sia a circa 10 cm dall'osteotomia tibiale e l'anello distale sia posizionato sul centro del calcagno (Figg. 3, 7, 8, 9). Inserito il primo filo a livello dell'anello prossimale, da laterale a mediale si procede al posizionamento del secondo filo, parallelo al primo, centrato sul calcagno. Entrambe i fili devono essere perpendicolari all'asse tibiale. Si procede quindi alla tensione dei fili con il dinamometro fino a 110N. Abbiamo incrementato la stabilità del montaggio mediante l'inserzione di un ulteriore filo di K. per ogni anello; a questo punto il filo di K.

FIGURA 5, 6.
Rx e clinica pre-op.

FIGURA 7, 8.
Rx controllo dell'impianto.

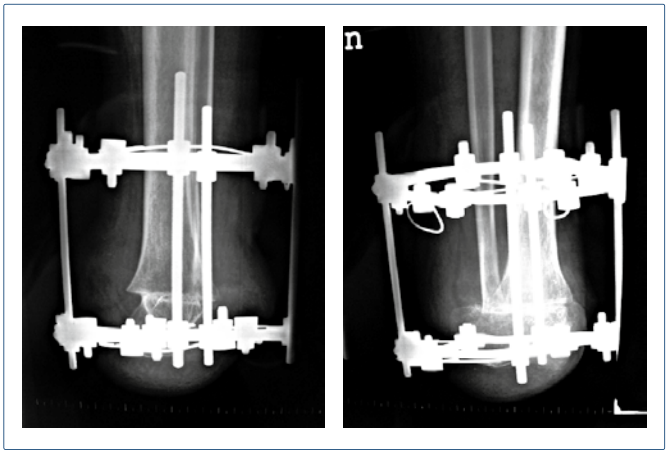

FIGURA 9.
Montaggio dell'impianto ultimato.

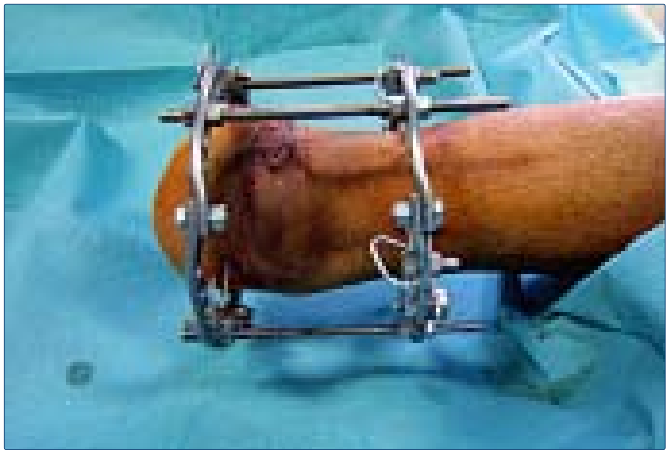

di 3 mm viene tolto. Dopo il completamento del montaggio l'artrodesi viene messa sotto ulteriore trazione con l'avvicinamento degli anelli. Intra-operatoriamente abbiamo sempre effettuato almeno un controllo Rx. La definitiva chiusura delle parti molli con sutura finale della cute, viene effettuata dopo il montaggio del fissatore [11].

RISULTATI

Tra le complicanze dobbiamo segnalare un ritardo di guarigione nei tramiti calcaneari di un filo di K, risolto con medicazioni specialistiche. Non abbiamo osservato nessun caso di infezione o di pseudoartrosi. In nessun caso è stato necessario eseguire un'amputazione transtibiale. Tutti i pazienti hanno intrapreso il programma di protesizzazione con successo e sono in grado di deambulare senza protesi all'interno della propria abitazione. Complessivamente i risultati sono stati eccellenti in 3 pazienti (3 piedi) e buoni in 2 pazienti (2 piedi), non abbiamo avuto cattivi risultati (Tab. III).

DISCUSSIONE

Negli esiti degli importanti traumatismi dell'avampiede e del medio piede spesso la conformazione del moncone d'amputazione causa grossi problemi sia per quanto riguarda il dolore sia per quanto concerne l'utilizzo dei dispositivi protesici. Molto spesso infatti, cercando di essere il più possibile conservativi nell'eseguire l'atto chirurgico, non si ottiene il risultato migliore per il paziente che si trovano ad avere una scarsa qualità della vita.
L'artrodesi tibio-calcaneare secondo Pirogoff usando il fissatore esterno circolare, a nostro avviso, può essere una valida alternativa in questi casi particolari e può garan-

TABELLA III.
Risultati post-operatori.

Pazienti	Complicanze	Dolore-deambulazione	Funzionalità	Rx	Differenza lunghezza arti	Attività senza protesi	Totale	Valutazione
1	Nessuna	55	14	10	0	3	82	Eccellente
2	Nessuna	60	10	8	0	5	83	Eccellente
3	Ritardo di guarigione cutaneo	45	12	5	0	5	67	Buono
4	Nessuna	50	12	10	0	3	75	Buono
5	Nessuna	60	14	8	0	3	85	Eccellente

tire un moncone di amputazione non doloroso, stabile, utilizzabile anche senza protesi ma ben conformato per indossare gli appositi dispositivi protesici.
In letteratura vengono descritte altre forme di fissazione ed osteosintesi: placche, fili di K., chiodi di Steinman attraverso il calcagno, fissatori esterni unilaterali o circolari.
Conosciamo bene gli svantaggi della stabilizzazione interna, e cioè il rischio di infezioni e osteiti, lo svantaggio del F E monoassiale risiede invece nella frequente alisteresi delle fiches nell'osso osteoporotico (calcagno) con un aumento delle pseudoartrosi e quindi di fallimento dell'impianto.
La risposta a queste problematiche è l'utilizzo del fissatore esterno di Ilizarov che ancora una volta si è dimostrata una tecnica efficace che permette una forte compressione dell'artrodesi attraverso la tensione a croce dei cavi e dei cerchi. L'utilizzo di tale sistema di fissazione scheletrico consente inoltre un'immediata ripresa del carico.
In letteratura non sono molti gli autori che si sono avvicinati a questa procedura e comunque non sono mai stati inseriti molti pazienti nei loro studi [6-9].
Taniguchi and Tanaka hanno trattato 11 pazienti (12 piedi) ed hanno avuto ottimi e buoni risultati nei 5 piedi operati per cause traumatiche, tumori o patologie congenite mentre hanno avuto scarsi risultati nei restanti 7 piedi operati per cause vascolari (in 4 casi è stata necessaria un'amputazione trans-tibiale). Einsiedel and Dieterich hanno trattato 6 pazienti (6 piedi), in 4 casi (2 operati per cause post-traumatiche e due per patologie vascolari) hanno ottenuto risultati buoni o eccellenti e in 2 casi scarsi (nei quali è stata necessaria un'amputazione trans-tibiale).
Da questi lavori e dalla revisione della letteratura appare subito chiaro che le complicanze legate all'artrodesi tibio-calcaneare secondo Pirogoff. siano legate alla vascolarizzazione del moncone ed alla fusione ossea in situazioni iniziali spesso legate ad infezioni ossee, patologie vascolari severe e bassa qualità dell'osso (diabete, osteoporosi, ecc.). Infatti i fallimeti avuti dagli altri autori nelle loro casistiche riguardano praticamente soltanto i pazienti affetti da patologie vascolari.
Per tutti questi motivi, nel nostro studio, abbiamo deciso di trattare solamente pazienti con esiti di amputazioni post-traumatiche. Questo ci ha permesso di ottenere ottimi o buoni risultati in tutti i nostri pazienti con nessun fallimento né necessità di intervenire con amputazioni prossimali.
Un consiglio che ci sentiamo di dare è quello di porre particolare attenzione alla zona calcaneare che deve essere intatta e sensibile, al contrario vi è un'importante controindicazione.

Bibliografia

1. Syme J, *Surgical cases and observations: Amputation at the ankle-joint*. Clin Orthop Relat Res 1990;256:3-6.
2. Alldredge R, Thompson T. *The technique of the Syme amputation*. J Bone Joint Surg 1946;28:415-33.
3. Lindqvist C, Riska EB. *Chopart, Pirogoff and Syme amputations. A survey of 21 cases*. Acta Orthop Scand 37:110-6.
4. Pirogoff NI. *The classic: resection of bones and joints and amputations and disarticulation of joints*. Clin Orthop 1966;266:3-11.
5. Boyd HD. *Amputation of the foot with calcaneotibial arthrodesis*. J Bone Joint Surg Am 1939;21:997-1000.
6. Taniguchi A, Tanaka Y, Kadono K et al. *Pirogoff ankle disarticulation as an option for ankle disarticulation*. Clin Orthop 2002;414:322-8.
7. Einsiedel T, Dieterich J, Kinzl L, et al. *Lower limb salvage using Pirogoff ankle arthrodesis: minimally invasive and effective fixation with the Ilizarov external ring fixator*. Orthopade. 2008;37:143-52.
8. Dauzac C, Guillon P, Menager D et al. *Arthrodese tibio-calcaneenne montee par fixateur externe d'ilizarov: une technique originale de traitement des maux perforants plantaires compliques*. Maitrise Orthop 2002;116:2-13.
9. Rijken AM, Raaymakers EL. *The modified Pirogoff amputation for traumatic partial foot amputations*. Eur J Surg 1995;161:237-40.
10. Takakura Y, Tanaka Y, Sugimoto K et al. *Ankle arthroplasty*. Clin Orthop 1990;252:209-16.
11. Ilizarov GA. *The tension stress effect on the genesis and growth of tissues (Part I and II)*. Clin Orthop 1989;238:249-85.