Giornale Italiano di ORTOPEDIA E TRAUMATOLOGIA

Organo ufficiale della Società Italiana di Ortopedia e Traumatologia • www.giot.it

Direttore scientifico: F. Pipino *(Monza)*

Direttore responsabile: Patrizia Alma Pacini

Comitato di Redazione: A. Bova (*Alba*), A. Dettoni (*Napoli*), M. d'Imporzano (*Milano*), L. Fantasia (*San Severo*), F. Franchin (*Genova*), M. Marcacci (*Bologna*), G. Sessa (*Catania*), U. Tarantino (*Roma*), P. Tranquilli Leali (*Sassari*), M. Trono (*Rimini*)

Coordinatore Comitato Scientifico: P. Bartolozzi *(Verona)*

Comitato Scientifico: A. Bova (*Napoli*); E. Brach del Prever (*Torino*); D. Capitani (*Milano*); M. Catagni (*Lecco*); S. Cervellati (*Modena*); G. Cicero (*Torino*); A. Corigliano (*Firenze*); A. Costanzo (*Roma*); M.G. Denti (*Milano*); F. Franchin (*Genova*); P.V. Frediani (*Gallarate*); G. Guida (*Napoli*); B. Magnan (*Verona*); E. Manes (*Pescara*); R. Marsano (*Milano*); M. Mercuri (*Bologna*); R. Minola (*Milano*); G. Monteleone (*Roma*); B. Moretti (*Bari*); R. Padua (*Roma*); E. Romanini (*Roma*); R. Russo (*Napoli*); F.S. Santori (*Roma*); F.M. Senes (*Genova*); G. Zanoli (*Ferrara*); G. Zinghi (*Milano*)

Sito Società Affiliate: M. Marcacci (*Bologna*)
Aggiornamento professionale: G. Sessa (*Catania*)
Pagina sindacale: M. Saccomanno (*Brindisi*)

Referenti

Editoriali: F. Pipino *(Genova)*
Notiziario S.I.O.T: E. Cristofari *(Roma)*
Sito Società Affiliate: L. Pederzini *(Modena)*
Congressi e Recensioni: V. Guzzanti *(Roma)*
Congresso S.I.O.T.: Comitato di Presidenza
Aggiornamento Professionale: U. Pazzaglia *(Brescia)*
Pagina sindacale: U. De Nicola *(Treviso)*
Medicina legale: G.M. Calori *(Milano)*

Redazione: Stefano Fabbri • Tel. 050 3130237 • Fax 050 3130300 • sfabbri@pacinieditore.it • giot@pacinieditore.it

Consiglio Direttivo S.I.O.T. biennio 2008-2010

Presidente: P. Bartolozzi
Vice-Presidenti: M. d'Imporzano, P. Tranquilli Leali
Consiglieri: A. Bova, A. Dettoni, L. Fantasia, F. Franchin, M. Marcacci, G. Sessa, U. Tarantino, M. Trono
Past-President: L. Del Sasso
Garante: A. Faldini
Segretario: A. Piccioli

PACINIeditore
MEDICINA

Pacini Editore SpA • Via A. Gherardesca 1, 56121 Ospedaletto Pisa • Tel. +39-050-313011 • Fax +39-050-3130300 • info@pacinieditore.it • www. pacinimedicina.it

Registrato presso il Tribunale di Roma – n. 14690 del 1972

Il *Giornale Italiano di Ortopedia e Traumatologia* è Organo ufficiale della Società Italiana di Ortopedia e Traumatologia. Esso si pubblica a fascicoli bimestrali in edizione italiana. Esso affianca *Orthopaedics and Traumatology* che è la pubblicazione ufficiale in inglese della S.I.O.T. La rivista pubblica contributi redatti in forma di Editoriali, Notiziari (S.I.O.T. e Società specialistiche), Report Congressuali, Aggiornamenti professionali (anche di Medicina legale), Pagine sindacali, Rassegne stampa, Recensioni, Articoli Originali e Casi Clinici. Gli articoli scientifici originali dovranno essere accompagnati da una dichiarazione firmata dal primo Autore, nella quale si attesti che i contributi sono inediti, non sottoposti contemporaneamente ad altra rivista, ed il loro contenuto conforme alla legislazione vigente in materia di etica della ricerca. Gli Autori sono gli unici responsabili delle affermazioni contenute nell'articolo e sono tenuti a dichiarare di aver ottenuto il consenso informato per la sperimentazione e per la riproduzione delle immagini. La Redazione accoglie solo i testi conformi alle norme editoriali generali e specifiche per le singole rubriche. La loro accettazione è subordinata alla revisione critica di esperti, all'esecuzione di eventuali modifiche richieste ed al parere conclusivo del Direttore. Il Direttore del Giornale si riserva inoltre il diritto di richiedere agli Autori la documentazione dei casi e dei protocolli di ricerca, qualora lo ritenga opportuno. Nel caso di provenienza da un Dipartimento Universitario o da un Ospedale il testo dovrà essere controfirmato dal responsabile del Reparto (U.O.O., Clinica Universitaria …). **Conflitto di interessi**: nella lettera di accompagnamento dell'articolo, gli Autori devono dichiarare se hanno ricevuto finanziamenti o se hanno in atto contratti o altre forme di finanziamento, personali o istituzionali, con Enti Pubblici o Privati, anche se i loro prodotti non sono citati nel testo. Questa dichiarazione verrà trattata dal Direttore come una informazione riservata e non verrà inoltrata ai revisori. I lavori accettati verranno pubblicati con l'accompagnamento di una dichiarazione *ad hoc*, allo scopo di rendere nota la fonte e la natura del finanziamento.

Norme generali
Testo: in lingua italiana e corredato di: titolo del lavoro (in italiano ed in inglese); parole chiave (in italiano ed in inglese); riassunto strutturato (in italiano ed in inglese); titolo e didascalie delle tabelle e delle figure.
Le bozze dei lavori saranno inviate per la correzione al primo degli Autori salvo diverse istruzioni. Gli Autori si impegnano a restituire le bozze corrette entro e non oltre 7 giorni dal ricevimento; in difetto i lavori saranno pubblicati dopo revisione fatta dalla Redazione che però declina ogni responsabilità per eventuali inesattezze sia del dattiloscritto che delle indicazioni relative a figure e tabelle.
Nella *prima pagina* devono comparire: il *titolo* (conciso, in italiano ed inglese); le *parole chiave* in italiano ed inglese ; i *nomi* degli Autori e l'*Istituto* o *Ente* di appartenenza; la *rubrica* cui si intende destinare il lavoro (decisione che è comunque subordinata al giudizio del Direttore); il *nome*, l'*indirizzo* ed il *recapito telefonico* dell'Autore cui sono destinate la corrispondenza e le bozze. Nella **seconda pagina** comparirà il riassunto in italiano ed inglese (non più di **200** parole, strutturato secondo le sezioni **Background**, **Obiettivi**, **Metodi**, **Risultati**, **Conclusioni**); nelle **ultime pagine** compariranno la bibliografia, le didascalie di tabelle e figure e l'eventuale menzione del Congresso al quale i dati dell'articolo siano stati comunicati (tutti o in parte). **Tabelle**: devono essere contenute nel numero (evitando di presentare lo stesso dato in più forme) e numerate progressivamente. **Figure**: vanno riprodotte in foto o digitale e numerate con eventuale indicazione dell'orientamento. I grafici ed i disegni possono essere in fotocopia, purché di buona qualità. **Bibliografia**: va limitata alle voci essenziali identificate nel testo con numeri arabi ed elencate al termine del dattiloscritto nell'ordine in cui sono state citate, avvalendosi delle abbreviazioni internazionali.Esempi di corretta citazione bibliografica per:

***Articoli e riviste*:** Bianchi M, Laurà G, Recalcati D. *Il trattamento chirurgico delle rigidità acquisite del ginocchio*. Minerva Ortopedica 1985;36:431-438.
***Libri*:** Tajana GF. *Il condrone*. Milano: Edizioni Mediamix, 1991.
***Capitoli di libri o atti di Congressi*:** Krmpotic-Nemanic J, Kostovis I, Rudan P. *Aging changes of the form and infrastructure of the external nose and its importance in rhinoplasty*. In: Conly J, Dickinson JT, eds. *Plastic and Reconstructive Surgery of the Face and Neck*. New York: Grune and Stratton 1972, p. 84.

Ringraziamenti, indicazioni di grants o borse di studio, vanno citati al termine della bibliografia. Le note, contraddistinte da asterischi o simboli equivalenti, compariranno nel testo a piè di pagina. Termini matematici, formule, abbreviazioni, unità e misure devono conformarsi agli standards riportati in Science 1954;120:1078. I farmaci vanno indicati col nome chimico. Solo se inevitabile potranno essere citati col nome commerciale (scrivendo in maiuscolo la lettera iniziale del prodotto).

Norme specifiche per le singole rubriche
Editoriali: sono intesi come considerazioni generali e pratiche su temi d'attualità, in lingua italiana, sollecitati dal Direttore o dai componenti il Comitato di redazione. È omesso il riassunto. **Articoli d'aggiornamento:** possono anche essere commissionati dal Direttore. Di regola non devono superare le 20 cartelle dattiloscritte (una cartella equivale a 2000 caratteri spazi inclusi), comprese tabelle, figure e voci bibliografiche. Legenda di tabelle e figure sono a parte. È omesso il riassunto. **Articoli originali:** comprendono lavori che offrono un contributo nuovo o frutto di una consistente esperienza, anche se non del tutto originale, in un determinato settore. Devono essere suddivisi nelle seguenti parti: introduzione, materiale e metodo, risultati, discussione e conclusioni. Il testo non deve superare le 15 cartelle dattiloscritte comprese iconografia, bibliografia e riassunto in italiano ed inglese (max. 200 parole). Legenda di tabelle e figure a parte. Il riassunto non deve superare le 200 parole e va suddiviso di regola nelle seguenti sezioni: *Obiettivi*, *Metodi*, *Risultati, Conclusioni*. Nella sezione *Obiettivi* va sintetizzato con chiarezza l'obiettivo (o gli obiettivi) del lavoro, vale a dire l'ipotesi che si è inteso verificare; nei *Metodi* va riportato il contesto in cui si è svolto lo studio, il numero e il tipo di soggetti analizzati, il disegno dello studio (randomizzato, in doppio cieco …), il tipo di trattamento e il tipo di analisi statistica impiegata. Nella sezione *Risultati* vanno riportati i risultati dello studio e dell'analisi statistica. Nella sezione *Conclusioni* va riportato il significato dei risultati soprattutto in funzione delle implicazioni cliniche. **Articoli originali brevi:** comprendono brevi lavori (non più di 3 cartelle di testo) con contenuto analogo a quello degli Articoli originali e come questi suddivisi. Sono ammesse 2 tabelle o figure e una decina di voci bibliografiche. **Casi clinici:** vengono accettati dal Comitato di Redazione solo lavori di interesse didattico e segnalazioni rare. La presentazione comprende l'esposizione del caso ed una discussione diagnostico-differenziale. Il testo deve essere conciso e corredato, se necessario, di 1-2 figure o tabelle e di pochi riferimenti bibliografici essenziali. Il riassunto è di circa 50 parole. **Lettere alla direzione:** possono far riferimento a problemi di interesse ortopedico d'attualità oppure ad articoli già pubblicati. Nel secondo caso la lettera verrà preventivamente inviata agli Autori dell'articolo e l'eventuale risposta degli stessi pubblicata in contemporanea. La loro estensione non dovrebbe superare le due pagine dattiloscritte, precedute dal titolo. È richiesta la sola lingua italiana. **Dai Libri:** la rivista si riserva di fare e/o pubblicare le recensioni di libri che le venissero proposti. Il testo, di 1-2 pagine, dovrà essere in italiano.

Gli scritti di cui si fa richiesta di pubblicazione vanno indirizzati (in originale o per E-mail) a: **Pacini Editore SpA – Ufficio Editoriale, Via Gherardesca, 56121 Ospedaletto (PI) – c.a. Stefano Fabbri / Eleonora Lollini • Tel. 050 3130237 • 050 3130283 • E-mail: giot@pacinieditore.it, sfabbri@pacinieditore.it, elollini@pacinieditore.it**

Il Giornale Italiano di Ortopedia e Traumatologia è bimestrale. I prezzi degli abbonamenti annuali per i NON Soci sono i seguenti: Italia € 97; estero € 122; istituzionale € 97. Questo fascicolo € 32. Le richieste di abbonamento ed ogni altra corrispondenza relativa agli abbonamenti vanno indirizzate a: Giornale Italiano di Ortopedia e Traumatologia • Ufficio Abbinamenti • Pacini Editore S.p.A., via Gherardesca, 56121 Ospedaletto (PI) • Tel. 050 313011 • Fax 050 3130300 • abbonamenti@pacinieditore.it • www.pacinimedicina.it

Finito di stampare Marzo 2009

Le fotocopie per uso personale del lettore possono essere effettuate nei limiti del 15% di ciascun fascicolo di periodico dietro pagamento alla SIAE del compenso previsto dall'art. 68, commi 4 e 5, della legge 22 aprile 1941 n. 633. Le riproduzioni effettuate per finalità di carattere professionale, economico o commerciale o comunque per uso diverso da quello personale possono essere effettuate a seguito di specifica autorizzazione rilasciata da AIDRO, Corso di Porta Romana n. 108, Milano 20122, e-mail segreteria@aidro.org e sito web www.aidro.org

I dati relativi agli abbonati sono trattati nel rispetto delle disposizioni contenute nel D.Lgs. del 30 giugno 2003 n. 196 a mezzo di elaboratori elettronici ad opera di soggetti appositamente incaricati. I dati sono utilizzati dall'editore per la spedizione della presente pubblicazione. Ai sensi dell'articolo 7 del D.Lgs. 196/2003, in qualsiasi momento è possibile consultare, modificare o cancellare i dati o opporsi al loro utilizzo scrivendo al Titolare del Trattamento: Pacini Editore S.p.A. - Via A. Gherardesca 1 - 56121 Ospedaletto (Pisa)

Indice

La familiarità nella scoliosi idiopatica
L. Aulisa, G. Logroscino, A.G. Aulisa, E. Pola, G. Zampino .....pag. S313

Identificazione di un "locus" per la scoliosi idiopatica autosomica dominante sul cromosoma 17p11
D. De Cicco, L. Baghernajad Salehi, M. Mangino, S. De Serio, F. Capon, S. Semprini, A. Pizzuti, G. Novelli, B. Dallapiccola..... » S318

Attitudine scoliotica: 30 anni di follow-up
S. De Giorgi, M. Petruzzi, G. Solarino ..... » S322

Le cifoscoliosi dell'adulto. Risultati a distanza
P. Viganò, G. Fava, B. Misaggi, D. Peroni, S. Caserta..... » S325

Il rettangolo di Hartshill nel trattamento chirurgico delle deformità vertebrali
G. Gargiulo, A. Solini ..... » S329

I risultati a distanza del trattamento chirurgico della scoliosi con sistema AO-USS™
A. Zagra, F. Giudici, L. Minoia, A.S. Corriero, L. Zagra..... » S336

Risultati a distanza a confronto tra stumentazione di Harrington e Sir nella chirurgia della scoliosi
V. Consoli, F. Carmassi, A. Gabbrielli, G. Lioci..... » S341

Il trattamento chirurgico della scoliosi dell'adolescente con strumentario S.I.R.®. Risultati a 10 anni
D. Pasquetto, M. Cassini, E. Carità, A. Sandri, P. Bartolozzi..... » S345

Risultati al follow-up di 11-17 anni del trattamento con artrodesi e strumentazione segmentaria CD della scoliosi idiopatica
S. De Giorgi, A. Luca, A. Piazzolla ..... » S349

Le infezioni tardive nelle artrodesi strumentate per scoliosi con le moderne osteosintesi
A. Zagra, F. Giudici ..... » S354

Sintesi dinamica nella instabilità degenerativa lombare. Risultati preliminari
A. Solini, G. Gargiulo, ... » S358

Trattamento delle instabilità lombo-sacrali primitive e secondarie: problematiche e risultati
A. De Tommasi, S. Luzzi, C. De Tommasi, P. Ciappetta..... » S366

Ernie discali “laterali” lombari e cervicali microchirurgia “key hole”
N. Jucopilla, C. Ferrarese, G. Mazzo, G. Tirapelle, L. Bezzan .....pag. S372

La cifoplastica nel trattamento delle fratture vertebrali patologiche
C. Doria, F. Barca, M. Serra, A. Ruggiu, P. Tranquilli Reali ..... » S376

Protocollo pre- e post-operatorio della vertebroplastica nelle fratture recenti
A.M. Schiavone, M. Leone ..... » S379

Agenesia lombare. Analisi della letteratura e follow-up di un caso dalla diagnosi intrauterina alla ricostruzione vertebrale
M. Teli, F. Vincitorio, F. Baruffaldi-Preis, F. Gobetti, G. Lombardo, M. Brayda-Bruno ..... » S381

Scoliosi neuropatica. Il trattamento della scoliosi neuropatica con strumentazione segmentaria di terza generazione
P. Cinnella, M. Teli, F. Vincitorio, M. Brayda-Bruno ..... » S385

Risultati a lungo termine del trattamento chirurgico della scoliosi con strumentario CD classic
D.A. Fabris Monterumici, S. Costantini, U. Nena, V. Lo Scalzo, F. Finocchiaro, R. Sinigaglia ..... » S389

Il trattamento delle deformità vertebrali toraco-lombari da osteoporosi corticosteroideo indotta: metodiche a confronto
C. Doria, F. Milia, L. Floris, F. Barca, P. Tranquilli Leali ..... » S395

La stabilizzazione dinamica nelle discopatie degenerative lombari: indicazioni e revisioni dei casi
M. Costaglioli, C. Fontana, D. Castangia, P.P. Mura ..... » S401

Linea Guida per il trattamento delle deformità acquisite del rachide
S. De Giorgi, A. Piazzolla, A. Luca, G. De Giorgi ..... » S405

Scoliosi e displasia fibrosa
F. Mancini, V. Potenza, F. De Maio, P. Bianco, A. Corsi, E. Ippolito ..... » S411

Classificazione delle lesioni traumatiche del rachide cervicale medio-inferiore
D.A. Fabris Monterumici, S. Costantini, U. Nena, V. Lo Scalzo, F. Finocchiaro, R. Sinigaglia ..... » S415

Sintesi rigida e artrodesi posterolaterale lombare: risultati a distanza
M. Di Silvestre, F. Lolli, G. Bakaloudis, F. Vommaro, G. Giacomini, G. Barbanti Brodano, P. Parisini ..... » S421

La familiarità nella scoliosi idiopatica

Ineritange of adolescent idiophatic scoliosis

L. Aulisa, G. Logroscino, A.G. Aulisa, E. Pola, G. Zampino[1]

RIASSUNTO

Gli autori hanno esaminato un campione familiare di 70 pazienti, affetti da scoliosi idiopatica, di sesso femminile, fino al terzo grado di parentela, per un totale di 2055 soggetti. La genealogia dei pazienti è stata ricostruita e correlata all'incidenza della patologia. Nel lavoro vengono riportati i risultati dell'analisi statistica che individuano una eterogeneità eziologica in cui vi sono quadri ad ereditarietà multifattoriale e quadri a chiara trasmissione autosomica dominante o autosomica recessiva. Per i quadri multifattoriali si possono individuare alcuni fattori di rischio quali il sesso femminile e l'essere primogenito.

Parole chiave: scoliosi, ereditarietà, patogenesi

SUMMARY

The aetiology of idiopathic scoliosis in unknown, and the genetic hypothesis was proposed by many authors in the past. The scope of this study was to verify this hypothesis. A group of seventy patients affected by idiopathic scoliosis was selected and studied up to the third generation for a total of 2055 persons. The genealogy was investigated and correlated for scoliosis. The statistical analysis revealed three different types of transmission: multifactorial; autosomic dominant; autosomic recessive. Moreover female sex and firstborn resulted as risk factors of idiopathic scoliosis in the group of patients with multifactorial type of transmission.

Key words: scoliosis, hereditary, pathogenesis

INTRODUZIONE

La scoliosi idiopatica presenta un'incidenza che varia secondo i diversi autori dallo 0,2% allo 0,8% [1 2].
La possibilità che la scoliosi idiopatica abbia una eziologia multifattoriale con una forte componente genetica è stata considerata da vari Autori. I risultati dei loro studi, pur offrendo dati spesso discordanti, confermano la maggiore incidenza della scoliosi nei familiari di pazienti affetti da tale deformità in rapporto al campione di popolazione normale (Tab. I).
Il primo importante studio sull'argomento fu condotto da Faber [3] nel 1936 su 660 casi. Egli evidenziò che il 26,4% delle famiglie presentava, oltre al paziente, almeno un'altra persona affetta: nel 7% si trattava di un fratello o di una sorella e nel 13,5% di uno o di entrambi i genitori.
Wynne-Davies [4] nel 1968 ad Edimburgo esaminò 114 famiglie e stabilì che nel 27,2% di esse erano colpite almeno due persone: nel 3% si trattava di un genitore e nel 5% di un fratello o di una sorella. Calcolò, inoltre, l'incidenza della scoliosi nei campioni familiari di primo grado (genitori, fratelli e figli) (6,94%); di secondo grado (zii e nonni) (3,7%) e di terzo grado (cugini) (1,55%).
Filho e Thompson [5] nel 1971 hanno riportato dati analoghi sul primo grado in 201 famiglie.
Cowel [6] nel 1972 riporta, una morbilità superiore al 30% nel campione familiare.
Wynne-Davies e Riseborough [2] nel 1973, in una ulteriore revisione di 207 famiglie di pazienti scoliotici, hanno evidenziato il 15,8% di scoliosi nei parenti di primo grado, il 2,4% in quelli di secondo e 1'1,4% nel terzo grado.
Bonaiti [8] nel 1966 ha riscontrato una incidenza familiare del 36,5% su 241 famiglie di scoliotici. Czeizel [9] nel 1978, ha eseguito uno studio accurato su 216 famiglie estrapolando anche delle tabelle di "rischio di malattia" per il campione familiare del paziente scoliotico.
Unico riferimento discordante dai precedenti risulta lo studio di Condor [9] che non rilevò familiarità in 36 casi. È da precisare tuttavia che questo studio ha esaminato una casistica composta unicamente da scoliosi infantile.
Su queste premesse abbiamo ritenuto interessante sottoporre il nostro campione clinico ad un'analisi familiare epidemiologica, non solo per una ennesima rilevazione statistica, quanto per studiare la presenza di eventuali fattori di rischio.

MATERIALI E METODI

Il campione in esame è composto dalle famiglie (fino al terzo grado di parentela) di 70 pazienti affetti da scoliosi idiopatica operati presso la nostra Clinica. Al fine di rendere il più omogeneo possibile il campione sono state selezionate solo le pazienti di sesso femminile, in netta maggioranza nella nostra casistica.
Il campione esaminato è di 2055 soggetti, così suddivisi:
- 70 pazienti;
- 272 parenti di primo grado (padri, madri, fratelli e sorelle);
- 746 parenti di secondo grado (zii e nonni);
- 967 parenti di terzo grado (cugini).

Istituto di Clinica Ortopedica, [1]Istituto di Pediatria Università Cattolica Del Sacro Cuore, Roma

Indirizzo per la corrispondenza:
Prof. L. Aulisa, Istituto di Clinica Ortopedica, Università Cattolica Roma, L.go A. Gemelli, 8 00168 Roma. Tel.: +39 06 30154353. Fax: +39 06 35450591. E-mail: aulisa@libero.it

Tab. I. Analisi di dati della letteratura.

Autore	De George e Fisher [13]	Wynne-Davies [4]	Filho e Thompson [5]	Cowell [6]	Riseborough e Wynne-Davies [2]	Bonaiti [7]	Czeizel [8]	Connor [9]
Anno	1967	1968	1971	1972	1973	1976	1978	1987
N. probabandi	446	114	201	110	208	241	116	36
Metodo	Questionario	Es. clinico	Radiografia	Radiografia	Radiografia	Intervista	Fotofluorografia	Es. clinico
Criterio		"Rib hup"		10°	20°		10°	
Tipo predominante	Adolescente	Adolescente	Adolescente	Adolescente	Adolescente	Adolescente	Adolescente	Infantile
Genitori incidenza (%)	19	3	6	35	11	7	3,4	
Fratelli incidenza (%)	9	5	7	36	12	8	8	0

È stata seguita la classificazione dei gradi di parentela utilizzata nella letteratura corrente.
Per tutti i probandi è stato costruito un albero genealogico di almeno tre generazioni e per ogni albero sono stati identificati la presenza di ulteriori affetti, il grado di consanguineità e la provenienza geografica; quest'ultima per identificare la presenza di comuni origini geografiche dei nuclei familiari.
I parenti di primo grado sono stati sottoposti a visita diretta; quelli di secondo e terzo grado sono stati controllati nel caso risultassero affetti o dubbi all'indagine anamnestica. L'esame Rx del rachide, *in toto* ed in ortostatismo, è stato richiesto solo in caso di esame clinico positivo con gibbo superiore a 5 mm. È stata considerata patologica una deviazione laterale di almeno 20° (metodo di Cobb) in quanto curve minori, per la scarsa evidenza clinica, potevano facilmente passare misconosciute, inficiando l'analisi dei risultati.
Sono stati valutati i seguenti parametri:
- età della paziente alla prima osservazione;
- sede della curva;
- età della madre e del padre alla nascita della paziente;

I parenti deceduti o irreperibili, pari al 2,48% del campione totale, sono stati considerati non affetti. Questo gruppo è costituito prevalentemente dai nonni delle pazienti.

RISULTATI

Il 73% delle pazienti presentava alla prima osservazione una età compresa tra i 12 ed i 15 anni (Fig. 1). Non vi sono pertanto casi di scoliosi infantile e soltanto 3 casi di scoliosi giovanile (Tab. II).
Nella Figura 2 è riportata la distribuzione delle varie localizzazioni della curva nelle 70 pazienti: si osserva come la localizzazione di più frequente riscontro nella nostra casistica sia quella dorsale.
Dalla Figura 3 risulta che il 60% delle madri ha un'età compresa tra i 20 ed i 29 anni e che il 57% delle pazienti sono "prime nate".
Il 5,8% dei fratelli ed il 12,7% delle sorelle risultano affetti da scoliosi pur considerando che il 55% dei maschi ed il 54% delle femmine hanno un' età inferiore ai 15 anni.

Tab. II. Nostra casistica.

N. probandi	70
Età media	13,8
Tipo scoliosi	Adolescenziale
Grado medio scoliosi	45
Genitori affetti	7,8
(Maschi/femmine)	7,1/8,6
Fratria affetta%	9,1
(Maschi/femmine)	5,8/12,7
Parenti II-III grado	2,2

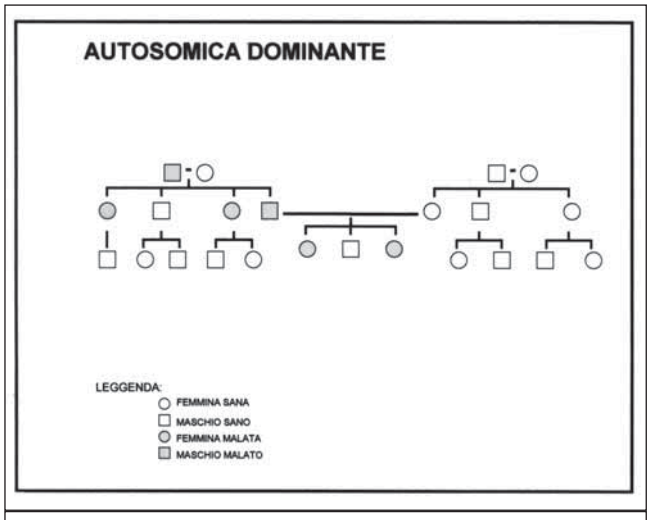

Fig. 1. Età delle pazienti alla prima osservazione.

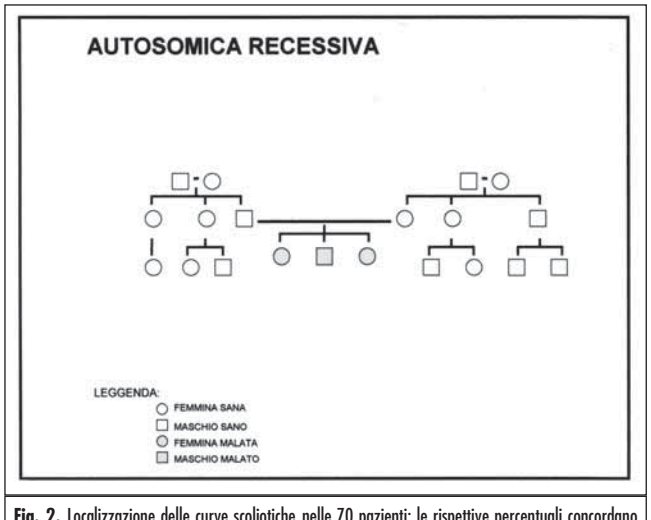

Fig. 2. Localizzazione delle curve scoliotiche nelle 70 pazienti; le rispettive percentuali concordano con la corrente letteratura.

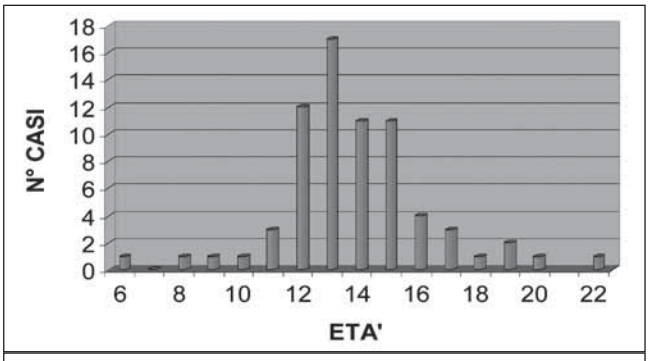

Fig. 3. Età delle madri alla nascita delle pazienti correlata con l'indice di natalità. Le primipare manifestano una maggiore probabilità di generare figlie affette da scoliosi.

I padri affetti da scoliosi sono il 7,1% mentre le madri sono 1'8,6%.
La distribuzione nel secondo e terzo grado di parentela dei casi con scoliosi è risultata, rispettivamente del 2,1% e del 2,3%.
I campioni di secondo e terzo grado sono stati, inoltre, divisi in ascendenza e cioè in parenti di parte materna e paterna. I due gruppi sono stati ulteriormente suddivisi per sesso al fine di individuare eventuali differenti incidenze in tali sottogruppi. L'incidenza della scoliosi è notevolmente superiore nel gruppo di parenti femmine, soprattutto nell'ascendenza di parte materna (secondo grado = 4,9%; terzo grado = 4%).
Nel gruppo di parenti maschi è interessante notare, oltre ad una minore morbilità, che la maggior percentuale di scoliotici si raccoglie nell'ascendenza di parte paterna (secondo grado = 1%, terzo grado = 1,2%), come riassunto comparativamente nella Figura 4.
Dall'analisi del campione totale risulta, inoltre, che nel 53% delle famiglie vi è almeno uno scoliotico oltre alla paziente, mentre nel rimanente 47% essa è la sola affetta.
Dall'analisi degli alberi genealogici, si evidenzia che esistono 11 alberi che individuano una trasmissione verticale interessante sia i maschi che le femmine compatibile con una trasmissione autosomica dominante (Fig. 5) e 9 alberi che individuano una trasmissione orizzontale con una fratria di due o più fratelli affetti, sia maschi che femmine, in genitori sani provenienti nella maggior parte dei casi da aree geografiche chiuse, compatibile con una trasmissione autosomica recessiva (Fig. 6). I rimanenti casi corrispondenti a 50 pazienti, sono risultati o sporadici o con una trasmissione riconducibile ad una multifattorialità.

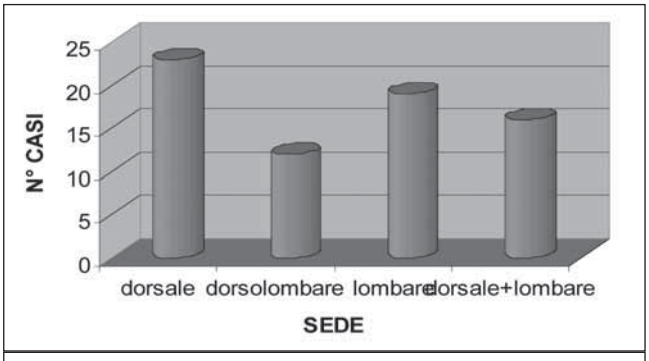

Fig. 4. Quadro riassuntivo della distribuzione, secondo grado di parentela, ascendenza e sesso, dei parenti con scoliosi.

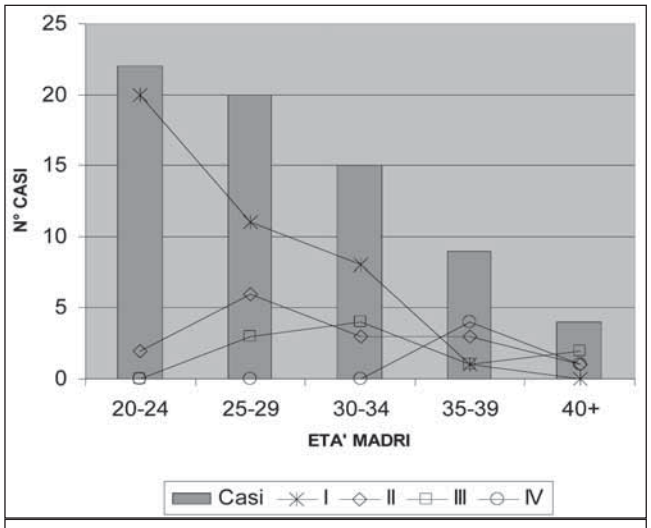

Fig. 5. Albero genealogico che evidenzia una trasmissione familiare della scoliosi di tipo verticale (autosomica dominante): tale evenienza è stata rilevata in 11 famiglie di pazienti affette (15,7%).

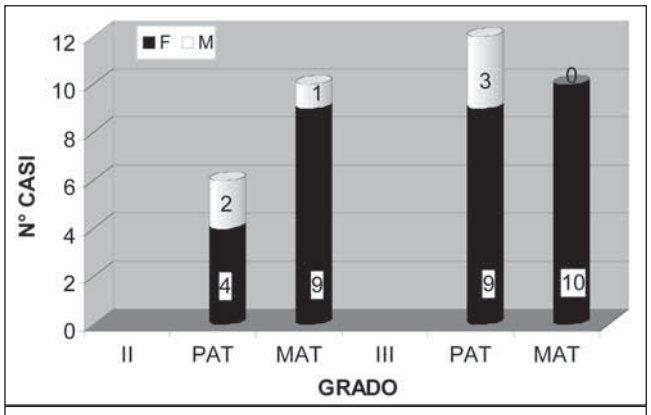

Fig. 6. Albero genealogico che evidenzia una trasmissione familiare della scoliosi di tipo orizzontale (autosomica recessiva): tale evenienza è stata rilevata in 9 famiglie di pazienti affette (12,8%).

DISCUSSIONE

L'incidenza della scoliosi, che in un campione di popolazione random varia nei diversi autori dallo 0,2% allo 0,8% [1 2 10 11], nel nostro campione è del 6,4% se si comprendono le pazienti e del 3,1% se si considera la sola parentela.
Tali dati, già di per sé idonei a confermare gli assunti della letteratura sulla familiarità della deformità in oggetto, assumono una maggiore significatività se si considera che le percentuali riportate sono certamente in difetto per i seguenti motivi:

- abbiamo dovuto considerare negativi tutti i parenti deceduti o irreperibili (2,48% del campione totale);
- sono state considerate solo curve di almeno 20° in quanto riteniamo che il limite dei 10° adottato da gran parte degli autori anglosassoni sia di difficile valutazione anamnestica, clinica ed eziologica;
- alcuni autori, in considerazione della possibilità che fratelli e sorelle con età inferiore a quella di esordio della scoliosi possano anch'essi sviluppare in tempi successivi tale deformità, hanno attuato una correzione maggiorativa sull'incidenza

totale. Non abbiamo voluto applicare una tale correzione in quanto, a nostro parere, essa affida un significato quantitativo percentuale a dati desunti da campioni di finali si ristretti e già selezionati. Nell'esame della nostra casistica va pertanto considerato tra i fattori di sottostima in senso qualitativo, che il 55% dei fratelli e delle sorelle ha un'età inferiore a 15 anni.

Accertata, quindi, come reale la maggiore incidenza della scoliosi anche nel nostro campione, riteniamo utile approfondire l'analisi con lo studio dei vari sottogruppi di parentela.

Nei parenti di primo grado l'incidenza nei padri è vicina percentualmente a quella riscontrata nelle, madri (7,1%-8,6%).

Questi dati, apparentemente contrastanti con la ben nota prevalenza della scoliosi nella popolazione femminile, sono a nostro avviso da attribuire al fatto che essi esprimono non già una percentuale statistica di persone affette, ma un fattore di rischio: il padre è in grado di trasmettere un corredo genetico "alterato" al pari della madre. Ciò è ragionevolmente suffragato proprio dall'incidenza della malattia che in un campione a rischio, quale il nostro, è pressoché sovrapponibile nei gruppi dei padri e delle madri.

Tale rapporto di distribuzione è stato ritrovato anche nelle ascendenze paterne e materne. Infatti i parenti di secondo e terzo grado con scoliosi si distribuiscono nel lato paterno per il 47% e in quello materno per il 53%.

Se, però, si calcola l'incidenza degli affetti in rapporto al sesso, si osserva che i maschi con scoliosi sono il 28% nel lato paterno ed il 5% in quello materno, mentre le femmine sono rispettivamente il 72% ed il 95%.

Possiamo quindi confermare che, mentre nella manifestazione clinica della malattia prevale nettamente il sesso femminile, nella trasmissione della scoliosi è implicata non solo la linea di ascendenza materna ed il sesso femminile ma anche quella paterna ed il sesso maschile.

Si tratterebbe, perciò, di una ereditarietà multifattoriale a penetranza ed espressività variabile.

A conferma di tutto ciò dalla nostra casistica si rileva che:

- nell'11% delle famiglie vi sono almeno un altro fratello o sorella con la scoliosi senza che vi sia nessun ascendente affetto;
- nel 47% delle famiglie non vi è alcun parente scoliotico oltre alla paziente (incidenza totale del 3,55%);
- nel rimanente 53% si evidenziano dei rapporti di notevole interesse:
  a. nelle famiglie con due soggetti scoliotici vi è un'incidenza del 7,2%;
  b. nelle famiglie con tre soggetti scoliotici vi è un'incidenza del 9,3%;
  c. nelle famiglie con più di tre soggetti scoliotici vi è un'incidenza del 15,4%.

Il terzo gruppo comprende anche due famiglie per un'incidenza del 22% su 50 familiari e del 29,4% su 17 familiari.

Tuttavia, l'analisi attenta degli alberi genealogici fa pensare ad una eterogenea eziologia. In particolare abbiamo rilevato che undici alberi genealogici (15,7%) avevano una struttura che orienta fortemente verso una ereditarietà Mendeliana autosomica dominante, e nove alberi (12,8%) avevano una trasmissione orizzontale riconducibile ad una condizione autosomica recessiva.

In passato molte forme di trasmissione ereditaria sono state descritte ed in particolare sono state riportate famiglie a chiara trasmissione autosomica dominante, autosomica recessiva, *X-linked* dominante e multifattoriale [2 4-8 12 13-15].

Non è chiaro se le famiglie ad ereditarietà Mendeliana rappresentano condizioni sindromiche sfumate in cui la scoliosi può rappresentare il primo segno di fenotipi più articolati. Prima di definire il rischio di ricorrenza è utile accertarsi se si tratti di una forma di scoliosi idiomatica isolata o di forme multisistemiche, in particolare quelle che vedono il coinvolgimento delle diverse forme del collagene, dell'elastina o della fibrillina.

Inoltre è importante valutare con attenzione i familiari del paziente e costruire un albero genealogico al fine di comprendere se ci si trova di fronte a quadri di origine genetica (Fig. 7).

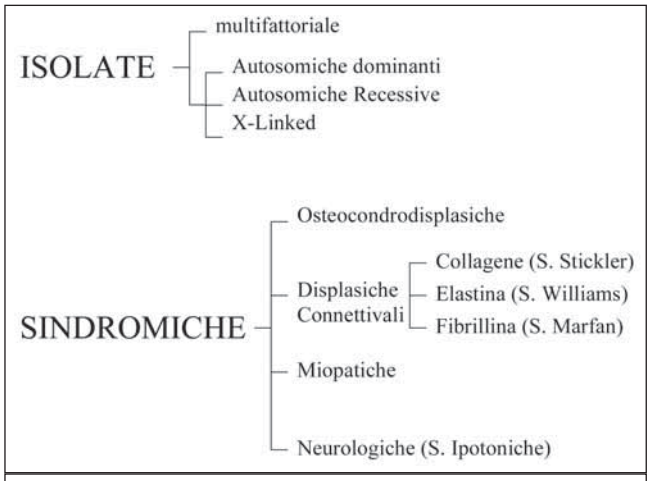

Fig. 7. Classificazione delle scoliosi.

Riguardo le forme sporadiche o multifattoriali abbiamo individuato come fattore di rischio l'essere primogenito ed il sesso femminile. Mentre non vi è preferenza di sesso se ci si trova di fronte ad una scoliosi a trasmissione mendeliana autosomica (dominante o recessiva).

BIBLIOGRAFIA

1. Harrington PR. *The etiology of idiopatic scoliosis*. Clin Orthop 1977;126:17-25.
2. Riseborough EJ, Wynne-Da Vies R. *A genetic survey of idiopathic scoliosis in Boston, Massachusetts*. J Bone Joint Surg 1976;55 A:974-82.
3. Faber A. *Die rachitische skoliose*. Arch Orthop Unf 1936;36:217-96.
4. Wynne-Davies R. *Familial (idiopathic) scoliosis. A family survey*. J Bone Joint Surg 1968;50 B:24-30.
5. Filho NA, Thompson MW. *Genetic studies in scoliosis*. In: *Proceedings of the Scoliosis Research Society*. J Bone Joint Surg 1971;53 A:199.
6. Cowell HR, Hall JN, Mac Ewen GD. *Genetic aspects of idiopatic scoliosis*. Clin Orthop 1972;86:121-31.
7. Bonaiti C, Feingold J, Briard ML, Lapeyre F, Rigault P, Guivarch J. *Génétique de la scoliose idiopatique*. Helv Paediat Acta 1976;31:229-40.
8. Czeizel A, Bellyei A, Barta O, Magda T, Molnar L. *Genetics of adolescent idiopathic scoliosis*. J. Med Genet 1978;15:424-7.
9. Connor JM, Conner AN, Connor RA, Tolmie JL, Yeung B, Goudie D. *Genetic aspects of early childhood scoliosis*. Am J Med Genet 1987;27:419-24.
10. Brooks HL, Azen SP, Gerberg E, Brooks RN, Chan L. *Scoliosis: a prospective epidemiological study*. J Bone Joint Surg 1975;57:968-72.

[11] Segil CM. *The incidence of idiopathic scoliosis in the Bantu and white population groups in Johannesburg*. J Bone Joint Surg 1974;56 B:393.

[12] Cowell HR, Hall JN, Mac Ewen GD. *Familial patterns of idiopathic scoliosis*. In: *Proceeding of the American Academy of Orthopaedic Surgeons*. J Bone Joint Surg 1969;51A:1236.

[13] De George FV, Fisher RL. *Idiopathic scoliosis: genetic and environmental aspects*. J Med Genet 1967;4:251-7.

[14] Fisher RL, De George FV. *A twin study of idiopathic scoliosis*. Clin Orthop 1967;55:117-26.

[15] Robin GC, Cohen T. *Familial scoliosis. A clinical report*. J Bone Joint Surg 1975;57 B:146-7.

Identificazione di un "locus" per la scoliosi idiopatica autosomica dominante sul cromosoma 17p11

Assignment of a locus for autosomal dominant idiopathic scoliosis to human chromosome 17p11

D. De Cicco [1 2], L. Baghernajad Salehi [3 4], M. Mangino [4], S. De Serio [2 5], F. Capon [2], S. Semprini [2], A. Pizzuti [3 4], G. Novelli [2], B. Dallapiccola [3]

RIASSUNTO

La scoliosi idiopatica è una deformità del rachide ad eziologia sconosciuta. Studi familiari hanno suggerito che la scoliosi idiopatica possa essere ereditata come carattere mendeliano autosomico, dominante. Abbiamo effettuato un'analisi di linkage su una famiglia italiana a tre generazioni. Dopo aver effettuato un Genome-Wide Scanning è stato ottenuto un valore positivo di LOD score di 3.20 a $\theta = 0.00$ per il marcatore D17S799. L'analisi di sei microsatelliti fiancheggianti ha confermato il linkage e l'identificazione dell'aplotipo ha permesso di definire un intervallo di circa 20 cM fra il marcatore D17S947 e il D17S798. Questo è il primo "locus" riportato per la scoliosi idiopatica. Abbiamo indagato i geni che mappano all'interno di questo intervallo ed abbiamo studiato i geni "heparan-sulfotransferase" come candidati sulla base del loro ruolo biochimico. Non è stata rilevata nessuna mutazione nei pazienti affetti.

***Parole chiave**: scoliosi idiopatica, locus, linkage analysis*

SUMMARY

Idiopathic scoliosis is a spine deformity of unknown etiology. Family studies have suggested that scoliosis may be inherited as a mendelian autosomal dominant trait. We have performed linkage analysis on a three-generation scoliosis Italian family. A positive LOD score value of 3.20 at $\theta = 0.00$ was detected with marker D17S799 after a genome-wide scanning. Analysis of six flanking microsatellites confirmed the linkage and haplotype inspection defined an interval of about 20 cM between D17S947 and D17S798. This is the first locus reported for idiopathic scoliosis. We scored genes mapping in this interval and studied the heparan sulfotransferase genes as candidates on the basis of their biochemical role. No causative mutation was detected in the affected patients.

Keywords: idiopathic scoliosis, locus, linkage analysis

[1] Fondazione Salvatore Maugeri – IRCCS, Sciacca (Ag); [2] Dipartimento di Biopatologia e Diagnostica per Immagini, Università di Tor Vergata, Roma; [3] Dipartimento di Medicina e Patologia Sperimentale, "La Sapienza", Università di Roma; [4] Ospedale Casa Sollievo della Sofferenza – ICCS, San Giovanni Rotondo (Fg), Istituto Mendel, Roma; [5] Fondazione Salvatore Maugeri – IRCCS, Cassano Murge (Ba)

Indirizzo per la corrispondenza:
Domenico De Cicco, U.O. Neuroriabilitazione Intensiva, Fondazione Salvatore Maugeri, Azienda Ospedaliera O.C.R., via Pompei 4, 92019 Sciacca (Ag). Tel.-Fax: 0925 962359. E-mail: ddecicco@fsm.it

INTRODUZIONE

La scoliosi idiopatica (idiopathic scoliosis – IS) è un'alterazione strutturale della colonna con curvatura laterale fissa con componente rotatoria. La diagnosi sospettata clinicamente per la presenza di asimmetrie del corpo, è confermata dall'evidenza radiografica di almeno 10° di curvatura (angolo di Cobb). L'insorgenza si manifesta negli anni che precedono la maturità scheletrica e nessuna causa è stata identificata fino ad ora. È necessario valutare radiograficamente l'intera colonna vertebrale comprese le ossa iliache. Il 70%-80% delle scoliosi strutturali sono clinicamente classificate come idiopatiche e l'incidenza è stata stimata intorno all'1,5%-3% per curve con valore angolare compreso tra 10° e 20° Cobb, intorno allo 0,3%-0,5% per curve sino a 30° Cobb, ed intorno allo 0,2%-0,3% per le curve considerevolmente più ampie di 30° Cobb.
La scoliosi si manifesta in circa il 2%-3% degli adolescenti, con un'incidenza simile sia nei maschi che nelle femmine per curve non molto ampie (10° Cobb). Tuttavia, la maggior parte dei casi con curve superiori a 30° Cobb sono diagnosticate in ragazze adolescenti con un rapporto femmine/maschi di 7 a 1. La IS può presentarsi isolata o associata ad altre malformazioni. Diversi studi hanno mostrato un'aggregazione familiare della IS suggerendo l'esistenza di fattori genetici che possibile ruolo nel determinismo della IS [1 2]. Inoltre un tasso di concordanza significativamente più alto è stato trovato nei gemelli monozigotici (73%) rispetto ai dizigotici (36%) [3]. Sono stati riportati diversi modelli di ereditarietà: autosomico dominante, X-linked e multifattoriali [4 5].
Analisi di segregazione hanno suggerito che un singolo gene possa comportarsi come principale determinante la IS (Major Gene). Diversi geni candidati, inclusi il COL1A1, il COL1A2, il COL2A1 e la FBN1 sono stati esaminati tramite l'analisi di "linkage" con risultati negativi [6 7].

MATERIALI E METODI

Reclutamento della famiglia
Abbiamo studiato una famiglia di origine italiana a tre generazioni in cui erano presenti 11 membri affetti da scoliosi idipatica (Fig. 1). Ogni membro della famiglia che ha acconsentito a partecipare

allo studio è stato valutato clinicamente; nessun segno di interessamento multisistemico è stato individuato. Gli individui che presentavano segni clinici e radiografici di IS sono stati considerati affetti (Tab. I). Il valore minimo di angolo di Cobb nei membri affetti della famiglia era di 10° Cobb ed il massimo di 20° Cobb. Il consenso informato è stato ottenuto da tutti i soggetti coinvolti nello studio.

IL GENOTIPO

Il DNA genomico è stato estratto da sangue intero secondo un protocollo standard, è stato quantizzato con lo spettrofotometro ed usato ad una concentrazione di 50 ng/µl. L'analisi di Genome-Scanning è stata realizzata utilizzando 358 marcatori microsatelliti dell'"ABI Prism linkage mapping set" (PE Applied-Biosystem). La PCR è stata effettuata con 50 ng di DNA in un volume finale di reazione di 15µl contenente 1,5 µl di soluzione tampone (100 mM Tris HCl, pH 8.3, 500 mM di KCl), 1,5 µl di MgCl2 (25 mM), 1.5 µl di dNTPs (2.5 mM), 1 µl di primers (5 µM) e 0.6 U di polimerasi "AmpliTaq Gold" (PE Applied Biosystem). I prodotti di PCR sono stati analizzati su sequenziatore automatico (PE Applied Biosystems) dal software "Genescan collection" (versione 3.1; PE Applied Biosystems). I dati sono stati analizzati dal programma di analisi "Genescan" (PE Applied Biosystems). Ogni marcatore è stato esaminato mediante il programma "Genotyper" (versione 2.0; PE Applied Biosystems).

Analisi del "Linkage"

L'analisi del "Linkage" è stata effettuata con il software "Linkage 5.1 computer program" [9]. L'analisi di Lod a due punti tra il gene-malattia e ciascun marcatore è stato calcolato usando il programma "Mlink" [9 10]. Il fenotipo è stato considerato come carattere autosomico dominante a penetranza completa con frequenza allelica di 0,0001. Sono state considerate uguali frequenze di ricombinazione sia per gli uomini che per le donne. Per l'ordine dei marcatori e le relative distanze di ricombinazione usate per l'analisi di Linkage del multipoint" ci si è basati sul "Généthon linkage map". L'analisi del multipoint è stata effettuata mediante il programma "Vitesse" [11].

RISULTATI

Dati clinici

Abbiamo studiato una famiglia italiana di tre generazioni con undici soggetti affetti da una forma autosomica dominante di scoliosi idiopatica (Fig. 1). L'intera famiglia è stata valutata clinicamente e con esami radiografici che hanno evidenziato un deviazione non inferiore a 10° Cobb nei soggetti risultati affetti dalla IS.

Analisi del "Linkage"

Abbiamo effettuato un Genome-wide scan con 358 marcatori microsatelliti fluorescenti dell'"ABI Prism linkage marker set" (versione 2, PE Applied Biosystems, Palo Alto CA) che coprono l'intero genoma umano con una risoluzione di ~ 10 cM. Un valore massimo di LOD score a due-punti è stato ottenuto per il marcatore DI7S799 (Tab. II). L'analisi aplotipica ha rilevato un evento di ricombinazione fra i marcatori DI7S798 e D17S799 nel tipo IV:3 (Fig. 1), definendo il limite "telomerico" del locus patologico (Fig. 1). Il limite centromerico è stato definito da un evento di ricombinazione tra i marcatori D17S925 e D17S798 nel soggetto III:9 (Fig. 1).

I marcatori D17S947 e D17S798 hanno permesso di identificare il locus per il gene della IS in una regione di circa 20 cM sul cromosoma 17p11. L'analisi multipoint, effettuata con il programma

Tab. I. Dati clinici.

Subjects	Age (years)	Height	Body asymmetries	Idiopathic* scoliosis (≥ 10° angolo di Cobb ≤ 20°)	Type of curvature	Vertebral rotation	Other skeletal deformity
II: 1	68	178	+	+	Right thoraco-lumbar	+ 1/2	-
II: 2	64	165	-	-	-	-	Hypercyphosis
II: 3	70	158	-	-	-	-	-
II: 4	66	165	+	+	Right lumbar	+ 1	-
III: 1	35	185	+	+	Right thoracic	+ 1/2	-
III: 2	42	193	-	-	-	-	-
III: 3	40	180	+	+	Right thoracic	+ 2/3	-
III: 4	38	178	+	+	Double right thoracic left lumbar	+ 1	-
III: 5	36	167	+	-	-	-	Hypercyphosis
III: 6	31	176	+	+	Left Thoraco-lumbar	+ 2	-
III: 7	38	169	-	-	-	-	Hypercyphosis
III: 8	35	162	+	+	Right Thoracolumbar	+ 2	-
III: 9	40	155	+	+	Right Thoracolumbar	+ 1	-
III: 10	32	165	+	+	Left Lumbar	+ 1	-
IV:1	10	155	-	-	-	-	-
IV:2	12	158	+	+	Left Thoraco-lumbar	+ 1	-
IV:3	9	140	+	+	Right Thoraco-lumbar	+ 1	-

**As stated by Weinstein (1994) [8].*

"Vitesse" [11] ha dato un massimo LOD score di 3.31, con una più probabile localizzazione per il gene della IS tra i marcatori DI7S799 e DI7S925. Molti geni mappano in questa regione, compreso l'heparan sulfate (glucosammine) 3-O-sulfotransferase 3A1 (HS3ST3A1 [MIM 604057] e 3-O-sulfotransferase 3B1 (HS3ST3B1 [MIM 604058].

I loro prodotti proteici svolgono un attività sulfotransferasica a carico dei glicoproteoglicani, un processo chiave per l'organizzazione delle strutture osteoligamentose. Alterazioni a carico dei glicoproteoglicani sono state trovate nella sindrome di Schwartz-Jampel (SJS [MIM 255800], che è causata da mutazioni nel gene del perlecano (HSPG2 [MIM 142461], il maggiore proteoglicano delle membrane basali [12]. La presenza di scoliosi in pazienti con SJS suggerisce un meccanismo patogenetico comune mediato attraverso i proteoglicani Quindi, abbiamo sequenziato le regioni codificanti sia del gene HS3ST3A1 (Gene Bank#NM_006042) che del gene HS3ST3B1(Gene Bank#NM_006041) in due soggetti affetti della famiglia e in un individuo di controllo. Tre variazioni sono state identificate nel gene HS3ST3A1, molto probabilmente non patogenetiche. La prima è una delezione di tre paia di basi (delGGA) nella sequenza a monte del sito di in inizio del trascritto in posizione -1211-1209 dal codone, di inizio, rilevato anche nei controlli normali. La seconda variazione è un transversione nel 5'UTR (-435C>A), e la terza una transizione silente da T a C al codone 226 (g. 226C>T) nel secondo esone.

Tab. II. Due punti "LOD score" a otto marcatori polimorfici sul cromosoma 17p11.

	LOD Score at θ =						
Markers	0.00	0.01	0.03	0.05	0.10	0.20	0.30
D17S947	-∞	1.13	1.50	1.62	1.65	1.38	0.93
D17S799	3.20	3.14	3.03	2.92	2.62	1.99	1.30
D17S936	1.40	1.37	1.32	1.26	1.11	0.80	0.47
D17S1808	2.93	2.87	2.77	2.66	2.39	1.81	1.18
D17S1856	3.18	3.13	3.02	2.90	2.61	1.98	1.30
D17S925	3.19	3.14	3.08	2.92	2.63	2.01	1.33
D17S798	-∞	0.62	1.01	1.14	1.22	1.04	0.70

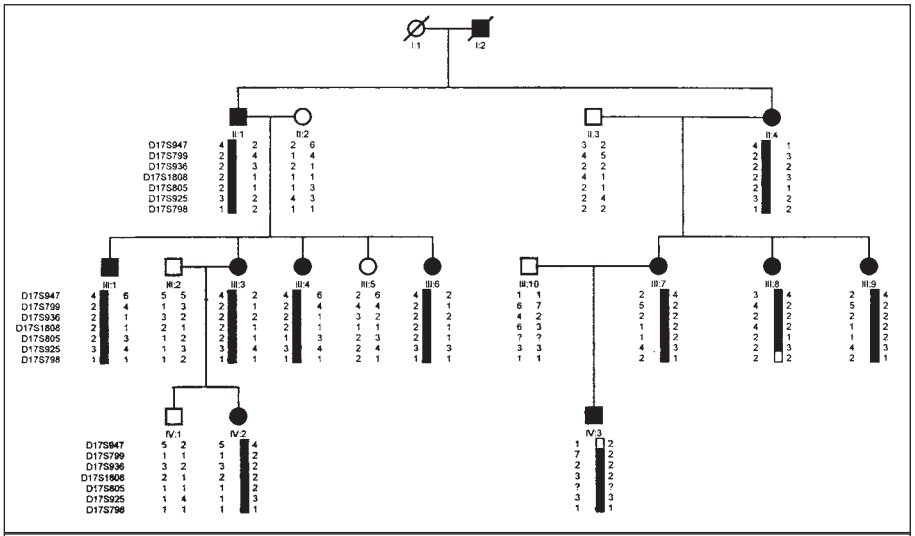

Fig. 1. Gli "Haplotypes" di otto marcatori sul cromosoma 17p11 nella famiglia esaminata. I cerchi ed i quadrati vuoti indicano i membri non affetti dalla malattia. I cerchi ed i quadrati pieni indicano i membri affetti. Le barre trasverse indicano la regione "haploidentical" negli individui affetti, che definiscono la regione critica della Scoliosi Idiopatica tra i marcatori "flanking" D17S947 e D17S798.

DISCUSSIONE

L'identificazione di un *locus* della scoliosi idiopatica sul cromosoma 17p11.2 è in accordo con alcune evidenze di citogenetica che correlano questa regione alla scoliosi [13] ha segnalato un paziente, eterozigote per una traslocazione *de novo* t (13.17) (q34, p11.2), affetto da scoliosi congenita. La IS si presenta in circa il 65% dei pazienti con sindrome di Smith-Magenis (SMS [MIM 182290]), che sono emizigoti per le microdelezioni del cromosoma 17p11.2 [14]. Inoltre da un terzo a metà dei pazienti con Charcot-Marie-Tooth di tipo 1A (CMT1A [MIM 118220]) [15] – la maggior parte di essi deriva dalla duplicazione del gene che codifica per la proteina della mielina periferica (PMP22 [MIM 601097]) che mappa all'interno della regione candidata per la IS – sono affetti da deformità del rachide con scoliosi.

La IS nei soggetti con CMT1A non è soltanto di origine neuropatica e la possibilità che la duplicazione direttamente o mediante effetto di posizione coinvolga altri geni nella regione 17p11 non può essere esclusa. Nessuno studio ha ancora evidenziato la prevalenza della scoliosi nei pazienti con CMT1A che hanno la duplicazione, rispetto ai pazienti con altre mutazioni.

Questo studio ha fornito la prima evidenza di un "major gene" autosomico dominante per la scoliosi idopatica localizzato sul cromosoma 17p11. L'identificazione di questo gene fornirà un'ulteriore comprensione nel processo dello sviluppo scheletrico

BIBLIOGRAFIA

1 Risenborough EJ, Wynne-Davies R. *A genetic survey of idiopathic scoliosis in Boston, Massachusetts.* J Bone Joint Surg Am 1973;55:974-82.

1 Risenborough EJ, Wynne-Davies R. *A genetic survey of idiopathic scoliosis in Boston, Massachusetts.* J Bone Joint Surg Am 1973;55:974-82.

2 Wynne-Davies R. *Genetic aspects of idiopathic scoliosis.* Dev Med Child Neurol 1973;15:809-11.

3 Kesling KL, Reinker KA. *Scoliosis in twins. A meta-analysis of the literature and report of six cases.* Spine 1997;22:2009-14.

4 Lowe TG, Edgar M, Margulies JY, Miller NH, Raso VJ, Reinker KA, et al. *Etiology of idiopathic scoliosis: current trends in research.* J Bone Joint Surg Am 2000;82-A:1157-68

[5] Wynne-Davies R. *Familial (idiopathic) scoliosis. A family survey*. J Bone Joint Surg Br 1968;50:24-30.

[6] Carr AJ, Ogilvie DJ, Wordsworth BP, Priestly LM, Smith R, Sykes B. *Segregation of structural collagen genes in adolescent idiopathic scoliosis.* Clin Orthop 1992;(274):305-10.

[7] Miller NH, Mims B, Child A, Milewicz DM, Sponseller P, Blanton SH. *Genetic analysis of structural elastic fiber and collagen genes in familial adolescent idiopathic scoliosis.* J Orthop Res 1996;14:994-9.

[8] Weinstein SL. *The thoracolumbar spine*. In: Weinstein SL, Buckwalter JA (eds.) *Turek's Orthopedics: Principles and their application*. Philadelphia: J.B. Lippincott Company 1994, pp 447-484.

[9] Lathrop GM, Lalouel JM. *Easy calculations of lod scores and genetic risks on small computers*. Am J Hum Genet 1984;36:460-5.

[10] Mangino M, Sanchez O, Torrente I, De Luca A, Capon F, Novelli G, et al. *Localization of a gene for familial patella aplasia-hypoplasia (PTLAH) to a chromosome 17q21-22*. Am J Hum Genet 1999;65:441-7.

[11] O'Connell JR, Weeks DE. *The VITESSE algorithm for rapid exact multi-locus linkage analysis via genotype set-recoding and fuzzy inheritance*. Nat Genet 1995;11:402-8.

[12] Nicole S, Davoine CS, Topaloglu H, Cattolico L, Barral D, Beighton P, et al. *Perlecan, the major proteoglycan of basement membranes, is altered in patients with Schwartz-Jampel syndrome (chondrodystrophic myotonia).* Nat Genet 2000;26:480-3.

[13] Imaizumi K, Masuno M, Ishii T, Kuroki Y, Okuzumi N, Nakamura Y. *Congenital scoliosis (hemivertebra) associated with de novo balanced reciprocal translocation, 46,XX,t(13;17)(q34;p11.2).* Am J Med Genet 1997;73:244-6.

[14] Smith AC, Dykens E, Greenberg F. *Behavioral phenotype of Smith-Magenis syndrome (del 17p11.2).* Am J Med Genet 1998;81:179-85.

[15] Sturtz FG, Latour P, Mocquard Y, Cruz S, Fenoll B, LeFur JM, et al. *Clinical and electrophysiological phenotype of a homozygously duplicated Charcot-Marie-Tooth (type 1A) disease*. Eur Neurol 1997;38:26-30.

Attitudine scoliotica: 30 anni di follow-up

Postural scoliosis at 30 years follow-up

S. De Giorgi, M. Petruzzi[1], G. Solarino[1]

RIASSUNTO

L'attitudine scoliotica rappresenta una patologia molto diffusa e comunemente diagnosticata in età scolare.
Con il fine di evidenziare le caratteristiche dell'evolutività, l'eventuale sviluppo di lombalgia ed i rapporti tra attitudine scoliotica e scoliosi, gli autori hanno controllato ad un follow-up di 27,3 anni i soggetti affetti da attitudine scoliotica diagnosticata nell'adolescenza.
Tra 887 cartelle di soggetti cui era stata diagnosticata attitudine scoliotica in età di accrescimento nel periodo 1957-1977 presso la Clinica Ortopedica dell'Università di Bari, sono stati ritenuti validi solo 82 soggetti che avevano praticato ginnastica correttiva per in periodo non inferiore ai due anni nella palestra della medesima Struttura Sanitaria. Di questi, 43 hanno risposto telefonicamente al nostro questionario relativo allo stato di salute, aspetto estetico, professione, utilizzo di rialzi, gravidanza, sport, etc. Altri 39 sono venuti a controllo, per cui i dati sopraelencati sono stati completati da esame obiettivo ed in gran parte radiologico. Sulla base dei risultati ottenuti nel nostro studio, si evidenzia che le eterometrie sono tra le cause più frequenti di lombalgia, per cui la correzione con rialzi va attuata sin dall'adolescenza e qualora persistino, anche dopo la fine dell'accrescimento scheletrico, per prevenire il danno degenerativo che compare dalla terza decade di vita. L'attitudine scoliotica non evolve in scoliosi anche se in rari casi vi può essere un errore di diagnosi iniziale. I difetti posturali non risultano corretti nonostante l'esecuzione di cicli di ginnastica correttiva e l'adozione di rialzi per lungo tempo.

Parole chiave: attitudine scoliotica

SUMMARY

Postural scoliosis is a very common pathology generally diagnosed during growth.
Aim of the study was to focus the postural scoliosis evolution, the eventual development of low-back pain and the relationship between postural scoliosis and structural scoliosis. The Authors examined at 27.3 years, subjects with a postural scoliosis diagnosed during adolescence. Of 887 clinical dossiers belonging to subjects suffering from a postural scoliosis diagnosed during growth in the years 1957-1977 at the Orthopaedic Department of Bari University, we choosed for the study only 82 patients who practised corrective gymnastics for minimum 2 years in the gymnasium of the same Department. Of these, 43 answered by phone our questionnaire about state of health, aesthetic aspect, profession, lifts, pregnancy, sports, etc. Other 39 subjects were clinically and for a great part radiologically examined. Our results show that limb-length inequality is the most common cause of low-back pain and lifts have to be used since childhood and if present, even after the end of scheletrical growth, to prevent the degenerative changes arising during the third decade of life. The postural scoliosis does not evolve in scoliosis, even if in rare cases it could be an initial diagnostic error. Postural defects do not improve although the practice of corrective gymnastics and the use of lifts for a long time.

Key word: postural scoliosis

Dipartimento di Metodologia Clinica e Tecniche Medico-chirurgiche, Direttore: prof. M. Panella, Università di Bari; [1]Sezione Malattie Apparato Locomotore, Direttore: prof. G. De Giorgi, Università di Bari

Indirizzo per la corrispondenza:
dott.ssa Silvana De Giorgi, via Delle Murge 59/A, 70124 Bari. Tel.: 080/5618606

INTRODUZIONE

L'attitudine scoliotica è una patologia diffusa e comunemente diagnosticata nell'età evolutiva. Secondo la nota del 30 dicembre 1999 – allegato A del parere del Consiglio Superiore di Sanità, l'attitudine scoliotica in età scolare è presente in percentuale molto elevata, anche superiore al 50%. La letteratura conferma che l'incidenza dell'attitudine scoliotica nell'età scolare dai sei ai quindici anni è del 50%-60%, mentre la scoliosi, ossia una deformità vera e propria, si riscontra solo nel 5% della suddetta popolazione [1]. Della sua evoluzione si conosce poco perché le indagini sistematiche a lungo follow-up nella letteratura sono scarse.
Stagnara ha definito l'attitudine scoliotica una deviazione del rachide non permanente ed autocorreggibile perché priva di alterazioni anatomiche delle vertebre [2-3].
L'autore riconosce una eziologia secondaria a: cause inferiori (da dismetria funzionale o anatomica), medie (da paralisi o retrazioni dei muscoli del tronco) o superiori (da deficit visivi, esiti di paralisi ostetriche, retrazioni dei muscoli cervicali) ed una forma primitiva con alterazioni dello schema corporeo senza causa apparente.
L'esame clinico eseguito con il paziente in ortostasi, può evidenziare l'obliquità pelvica e/o delle spalle, l'asimmetria dei triangoli della taglia, l'asimmetria delle pliche cutanee, e l'asimmetria dell'appoggio podalico.
In modo patognomonico, alla flessione anteriore del tronco, non si

osserva alcun gibbo o salienza e ciò permette la corretta diagnosi e la differenziazione con la scoliosi.
L'esame clinico si completa con la manovra di Thomas e con la manovra di Stagnara in posizione prona onde eliminare le interferenze cinematiche che patologie dell'anca, del ginocchio e del piede possono indurre sulla colonna vertebrale.
L'esame radiografico in proiezione antero-posteriore in ortostatismo conferma la diagnosi di attitudine scoliotica evidenziando una curva ad ampio raggio, assenza di cuneizzazione e trocosi vertebrale, allineamento delle apofisi spinose e perfetta simmetria dei peduncoli vertebrali. Se permangono dubbi viene eseguito l'esame radiografico in clinostasi.

OBIETTIVI

Dal momento che la lombalgia in età adulta può essere ricondotta a difetti posturali acquisiti nell'adolescenza e che Centri di Riabilitazione e palestre sono frequentate in gran parte da ragazzi che praticano ginnastica correttiva prescritta perché affetti da attitudine scoliotica, ci siamo posti i seguenti obiettivi:

1. evidenziare il ruolo dell'attitudine scoliotica nell'eziopatogenesi della patologia vertebrale degenerativa nel lungo follow-up;
2. valutare il rapporto tra attitudine scoliotica e scoliosi e la possibilità di una corretta diagnosi alla prima visita;
3. discutere la validità della ginnastica correttiva nel trattamento dell'attitudine scoliotica in età evolutiva.

MATERIALE E METODO

Presso la Clinica Ortopedica dell'Università di Bari, sono state esaminate 887 cartelle di soggetti cui era stata diagnosticata attitudine scoliotica in età di accrescimento nel periodo 1957-1977. Sono stati ritenuti validi per lo studio solo 82 soggetti tra coloro che avessero praticato fisiocinesiterapia (FKT) nella palestra della medesima struttura sanitaria per almeno due anni. Il protocollo di ginnastica correttiva applicato comprendeva esercizi di mobilizzazione delle anche, di tonificazione generale ed in particolare di autocontrollo posturale e ricostituzione del nuovo schema corporeo. Di tali soggetti 39, venuti a controllo, sono stati visitati e radiografati, e 43 sono stati intervistati telefonicamente. Nel campione, 48 erano femmine e 34 erano maschi.
Il follow-up è stato in media di 27 anni e 3 mesi (*range*: 26-33).
L'età media alla prima visita è stata di 11 anni (*range*: 6-17); l'età media al follow-up è stata di 38 anni (*range*: 32-47).
Sono stati valutati, i dati anamnestici come età, sesso, professione, gravidanza, utilizzo di rialzi, pratica di sport, ed i dati clinici quali l'obliquità del bacino, quella delle spalle, lo strapiombo, la presenza di gibbi o salienze, l'assetto sagittale, la flessione delle anche, le retrazioni muscolari a carico degli arti inferiori, l'eterometria e la presenza del dolore.

RISULTATI

Al controllo clinico 26 dei 39 soggetti presentavano alla prima visita eterometria compresa tra 5 e 30mm (l'arto inferiore destro era più corto in 11 casi e quello di sinistra in 15). La differenza di lunghezza si è riconfermata al follow-up in 17 soggetti (3 a destra, 14 a sinistra).
Parallelamente a questo dato anche l'obliquità pelvica si è ridotta; questa era presente alla prima visita in 29 soggetti (12 a destra, 17 a sinistra) e si è riconfermata al follow-up solo in 19 soggetti (3 a destra, 16 a sinistra).
L'obliquità delle spalle, alla prima visita era presente in 22 soggetti (la spalla destra era più bassa in 17 soggetti, la spalla sinistra in 5 soggetti), al follow-up è stata riscontrata in 26 soggetti (14 a destra, 12 a sinistra).
Lo strapiombo, alla prima visita era presente in 15 soggetti (6 a destra, 9 a sinistra), mentre al follow-up è stato riscontrato in 20 soggetti (9 a destra, 11 a sinistra).
Sempre dei 39 soggetti visitati, 31 hanno riferito sintomatologia dolorosa. In particolare 27 soggetti hanno evidenziato lombalgia, 9 cervicalgia, 9 dorsalgia, 3 lomboscialtalgia, 2 algie alle spalle, 1 anca a scatto, 1 metatarsalgia, 1 algia sulle articolazioni sacroiliache. I sintomi erano variamente associati in 14 casi.
La sintomatologia dolorosa vertebrale era iniziata in media dopo i trenta anni di età.
Un dato importante riscontrato al follow-up è stato quello che tutti i soggetti, di propria iniziativa, avevano dismesso il rialzo al termine dell'accrescimento.
Infine dei 39 casi controllati clinicamente e radiologicamente, in due si è evidenziata una scoliosi (una toracica ed una toracolombare) che peraltro all'osservazione a "posteriori" delle radiografie dell'età evolutiva era tradita dalla lieve trocosi delle vertebre in causa.
I 43 soggetti intervistati telefonicamente hanno riferito 25 lombalgie, 2 cervicalgie, 1 lombosciatalgia, e come parametri clinici 6 cifosi, 8 obliquità di spalla (6 destra, 2 sinistra), 1 valgismo di ginocchia, 1 eterometria sinistra di circa 3 cm. Il paziente con riferita grave eterometria è l'unico soggetto che continua ad utilizzare ancora oggi il rialzo, mentre gli altri lo hanno dismesso.
Anche tra i soggetti intervistati ci sono stati due casi di scoliosi (1 toracica, 1 toracolombare) ma anche in questi casi andando a valutare più accuratamente le radiografie dell'età evolutiva, si evidenziavano iniziali segni della deformità.
In definitiva si può sintetizzare che l'obliquità pelvica ed eterometria sono due parametri interdipendenti che in molti casi verso la fine dell'accrescimento si risolvono, mentre i difetti più complessi di tipo posturale quali asimmetria delle spalle e strapiombo permangono e talvolta si accentuano in età adulta.
La rachialgia compare in genere verso i 30 anni di età.

DISCUSSIONE

Dalla letteratura che analizza i rapporti tra errata postura e lombalgia, si evidenzia che le correzioni posturali acquisite in un programma di igiene posturale vengono perse col passare del tempo. Esse sono mantenute per 12 mesi, ma dopo 4 anni vi è una riduzione già del 61% [4]. Nei nostri pazienti è evidente che oggi persistono le alterate posture rilevate nell'adolescenza e quindi a tale riguardo si deve ritenere il programma riabilitativo non efficace almeno a lungo follow-up.

L'eterometria degli arti inferiori induce una serie di compensi come una curva vertebrale ad ampio raggio, una inclinazione pelvica, rotazioni iliache, extrarotazione di femore e ginocchio, infine pronazione del piede controlaterale [5 6]. Anche i nostri dati confermano stretti rapporti tra eterometria ed asimmetrie più o meno evidenti del tronco (asimmetria pelvica, delle spalle, strapiombo, etc.)
La letteratura a proposito dei rapporti tra atteggiamenti scoliotici da dismetria e comparsa di lombalgia, è piuttosto controversa. Alcuni autori affermano che la dismetria inferiore a 25 mm sia solo un problema estetico [7-9], mentre altri ritengono che, anche solo pochi millimetri di asimmetria possono costituire una causa isolata o associata di lombalgia [6 10-14]. La dismetria, inoltre, per altri autori, può addirittura essere alla base di coxartrosi unilaterale dal lato dell'arto più lungo [15 16]. Sicuramente in qualche caso di anca a scatto vi è eterometria. Nei nostri casi la rachialgia e la lombalgia è alquanto rappresentata ed è in particolare correlabile con l'eterometria. Questo dato clinico comunque, sembra correlabile all'età perché è stato riscontrato nella nostra casistica solo dopo i 30 anni.
I risultati positivi di una terapia con semplice rialzo riportati nella letteratura [12 15 17-19], sono una ulteriore dimostrazione del rapporto causale tra differenza di lunghezza degli arti e stress lombare da alterata postura.
Per quanto riguarda i cambiamenti posturali che si realizzano con l'ausilio di un rialzo, qualche autore ha evidenziato che il movimento determinato dalla correzione dell'inclinazione sacrale, rilevata sul piano frontale, è accompagnato anche da cambiamenti posturali che si verificano sul piano sagittale e trasverso. Questi cambiamenti possono essere attribuiti alla posizione, all'allineamento e alla mobilità dell'articolazione dell'anca ed alla mobilità dell'articolazione sacro-iliaca [19].

CONCLUSIONI

Se interpretiamo i nostri risultati alla luce dei dati della letteratura possiamo trarre alcune importanti conclusioni:

1. Le eterometrie sono tra le cause più frequenti di rachialgia o lombalgia e talvolta di rare patologie indotte dalla funzione compensatoria dell'anca. La correzione delle dismetrie va attuata sin dall'adolescenza, qualora persistano, anche dopo la fine dell'accrescimento scheletrico al fine di prevenire il danno degenerativo del rachide lombare che compare tardivamente, verso i 30 anni con il progressivo strutturarsi della postura patologica.
2. L'attitudine scoliotica non evolve in scoliosi ma vi può essere, in qualche raro caso di scoliosi non evolutiva, un errore di diagnosi iniziale, che può essere riparato con controlli da effettuarsi nelle fasce di età più critica.
3. La ginnastica correttiva praticata anche per lunghi periodi in età adolescenziale non elimina i difetti posturali al follow-up; infatti le caratteristiche cliniche delle attitudini scoliotiche evidenziate in età pediatrica, nei singoli soggetti, sono state confermate in età adulta, per cui da questo punto di vista sembra del tutto inefficace.

BIBLIOGRAFIA

1. De Giorgi G, Recchia O, Sgura A. *La scoliosi, attitudine e malattia*. Aggiornamenti in ortopedia e traumatologia - Atti del Convegno "Le malattie dell'apparato osteoarticolare: loro importanza socio-sanitaria", Locorotondo (Ba) 1985-1986, pp. 13-19.
2. Stagnara P, Mollon G, De Mauroy JC. *Rééducation des scolioses*". Paris: Expansion Scientifique, 1978.
3. Stagnara P. *Les déformations du rachis*". Paris: Masson 1985.
4. Médez FJ, Gòmez-Conesa A. *Postural Hygiene to prevent low back pain*. Spine 2001;26:1280-6.
5. Hutcheson CJ. *A non radiological method for determining anatomical leg length insufficiency*. Chiropratic tecnique 1996;8:20-9.
6. Mototaka K, Miyamoto K, Shimizu K. *The effect of leg length discrepancy on spinal motion during gait*. Spine 2003;28:2472-6.
7. D'Aubigné RM, Dubousset J. *Surgical correction of large leg length discrepancies in the lower extremity of children and adults: an analysis of twenty consecutive cases*. J Bone Joint Surg 1968;53A:61-9.
8. Gross RH. *Leg length discrepancy:How much is too much?* Orthopaedics 1978;1:307-10.
9. Hult L. *The Munkfors investigation; a study of the frequency and causes of the stiff neck-brachialgia and lumbago-sciatica syndromes, as well as observations on certain signs and symptoms from the dorsal spine and the joints of the extremities in industrial and forest workers.* Acta Orthop Scan 1954;16:1-176.
10. Cathe AG. *The influence of the lower extremities upon the structural integrity of the body*. JAOA 1950;49:443-6.
11. Giles LG, Taylor JR. *Low back pain associated with leg length inequality*. Spine 1981;6:510-21.
12. Heilig D. *Principle of lift therapy*. JAOA 1978;77:466-72.
13. Luoto S, Aalto H, Taimela S, Hurri H, Pyykko I, Alaranta H. *One-Footed and externally disturbed two-footed postural control in patients with chronic low back pain and healthy control subjects. A controled study with follow-up*. Spine 1998;23:2081-90.
14. Steen H, Terjesen T, Bjerkreim I. *Anisomelia, clinical consequences and treatment*. Tidsskr Norske Laegeforen 1997;117:1595-600.
15. Friberg Ora. *Clinical symptoms and biomechanics of lumbar spine and hip joint in leg length inequality*. Spine 1983;8:643-51.
16. Gofton J.P., Trueman GE. *Studies in osteoarthritis of hip. Osteoarthritis of the hip and leg-length disparity*. Canadian Med Assn J 1971;104:791-9.
17. Beal MC. *The short-leg problem.* JAOA 1977;76:745-51.
18. Papaioannou T. *Scoliosis associated with limb-length inequality*. JBJS 1982;64:59-62.
19. Zabjek KF, Leroux MA, Coillard C, Martinez X, Griffet J, Simard G, et al. *Acute postural adaption induced by a shoe lift in idiopathic scoliosis patients*. Eur Spine J 2001;10:107-13.

Le cifoscoliosi dell'adulto. Risultati a distanza

Adult kipho-scoliosis. Long term results

P. Viganò, G. Fava, B. Misaggi, D. Peroni, S. Caserta

RIASSUNTO

Le scoliosi lombari comparse nel periodo dell'accrescimento possono aggravarsi durante l'età adulta; altre scoliosi su base degenerativa compaiono in età adulta e si aggravano progressivamente. Il trattamento di queste cifoscoliosi lombari dopo i 50 anni deve mirare a ripristinare le curve soprattutto sul piano sagittale più che sul piano frontale.
Con le moderne tecniche di strumentazione segmentaria è stato possibile raggiungere questo scopo intervenendo nella maggior parte dei casi solamente con un accesso posteriore.
In molti casi quando sono presenti curve strutturate al di sopra della curva lombare è necessario estendere l'artrodesi in alto sino a D3-D4. In basso, quando è possibile conviene limitare l'artrodesi a L4 o L5 lasciando liberi uno o due dischi lombari.
Nella nostra U.O. abbiamo operato 115 pazienti adulti, la maggior parte dei quali dopo il 1997 per cui essendo troppo breve il periodo trascorso possiamo fare delle considerazioni in merito a questa chirurgia più che parlare di vera casistica.

Parole chiave: scoliosi, lombare, adulto

SUMMARY

The lumbar scoliosis appeared in the period of skeletal growth can get worse during adult ages; some others degenerative scoliosis appear in the adult age and progressively increase.
The surgical treatment of these lumbar kipho-scoliosis in patients after 50 years old should aim, above all, to restore the physiological curves on the sagittal plane more than on the frontal one.
The modern surgical technics of segmental instrumentation allow to archieve this purpose often with the posterior approach alone.
In many cases, if structured curves are present above the lumbar curve, it's necessary to extend the arthrodesis till to T3 T4. In the lumbar rachis is useful if possible, to restrict the arthrodesis to L4 L5, preserving one or two lumbar discs.
In our department of spinal surgery we operated 115 adult patients, most of them after 1997; such a brief follow-up doesn't enable us to speak about a real clinical casuistic but it only permits to make some observation about this surgery.

Key words: scoliosis, lumbar, adult

U.O. Patologie Vertebrali e Scoliosi, Istituto Ortopedico G. Pini, Milano

Indirizzo per la corrispondenza:
Viganò Paolo, U.O. Patologie Vertebrali e Scoliosi, Istituto Ortopedico Gaetano Pini, piazza Cardinal Ferrari 1, 20122 Milano. Tel.: 02 58296325, Fax: 02 58296330

INTRODUZIONE

Durante l'età adulta un certo numero di scoliosi idiopatiche comparse durante il periodo dell'accrescimento continuano ad aggravarsi man mano l'età avanza. Si tratta soprattutto di scoliosi lombari superiori ai 30°. I disturbi si manifestano soprattutto dopo i 45 anni e spesso si rende necessario un trattamento dopo i 50 anni. Esistono poi scoliosi lombari comparse in età adulta in cui le radiografie a fine accrescimento mostravano un rachide perfettamente rettilineo ed in cui radiografie successive hanno evidenziato un'evoluzione spesso rapida. Queste scoliosi lombari vanno incontro ad un aggravamento spesso rapido, con aumento della rotazione della o delle vertebre apicali e con deformità in cifosi che porta ad uno squilibrio del tronco verso il lato della convessità della curva ed in avanti. Queste scoliosi *de novo* sono in realtà artrosiche e sono le scoliosi cifosanti individuate da Stagnara nel 1978 che spesso appaiono dopo la menopausa su colonne vertebrali inizialmente diritte [1].
In questi pazienti sono frequenti lombalgie persistenti soprattutto dopo i 45-50 anni spesso con irradiazioni sciatalgiche con o senza danni neurologici .
Esteticamente si osserva una traslazione del tronco lateralmente rispetto al bacino, si verifica la scomparsa ed in seguito l'inversione della lordosi lombare che spesso obbliga il paziente ad una inclinazione del tronco in avanti e ad alla flessione delle ginocchia durante la posizione ortostatica.
Le cifoscoliosi lombari rappresentano una delle indicazioni principali alla chirurgia dell'adulto e dell'anziano. In questo tratto di colonna l'indicazione chirurgica nell'adolescente e nel giovane adulto deve essere attentamente valutata, cercando di lasciare mobile una zona del rachide funzionalmente estremamente importante.
Dopo i 45-50 anni può rendersi necessario un intervento chirurgico di fronte ad un aggravamento spesso rapido ed invalidante sia di una scoliosi già nota nell'infanzia che di una scoliosi ignorata o comparsa tardivamente [2].
Nel rachide scoliotico si verificano fenomeni degenerativi: artrosi, discopatie, dislocazioni e si verifica un peggioramento non solo della curva principale ma anche delle contro-curve sopra e sottostanti inizialmente poco o nulla strutturate. In questi casi il tratta-

mento assume un ruolo fondamentale per ristabilire l'equilibrio del tronco e le curve fisiologiche sul piano frontale, ma soprattutto in quello sagittale.
Prima dell'avvento delle strumentazioni segmentarie è stata utilizzata la tecnica di Harrington. Con un impianto limitato a due uncini e con la sua azione esclusivamente in distrazione non ha mai dato risultati soddisfacenti nel trattamento delle scoliosi lombari dell'adulto. L'accesso posteriore permetteva la liberazione delle zone bloccate posteriori e l'estensione dell'artrodesi sino al sacro, ma con la sola azione in distrazione posteriore non permetteva di ricreare una lordosi lombare, ma tendeva ad aggravare la cifosi avendo come conseguenza il peggioramento dei dolori, disinserzione dello strumentario e possibili pseudoartrosi. Stagnara aveva posto l'attenzione su questi problemi ed aveva evidenziato la necessità di una artrodesi intersomatica anteriore. Questo doppio approccio non permetteva di ripristinare la lordosi lombare, ma aveva lo scopo di impedire l'aggravamento della cifosi [1].
La tecnica con strumentazione segmentaria [3] rappresenta un notevole progresso terapeutico nel trattamento delle scoliosi. Questa tecnica:

- assicura una notevole stabilità;
- permette una efficace correzione sul piano frontale;
- permette di ristabilire le curve di profilo.

Con queste tecniche è stato possibile realizzare la soluzione al difficile problema del trattamento chirurgico delle scoliosi dell'adulto e si sono ottenuti risultati incoraggianti con:

- diminuzione delle pseudoartrosi e migliore stabilità dei risultati a medio termine;
- migliore correzione sul piano frontale, ma soprattutto su quello sagittale;
- decorso post-operatorio semplificato;
- diminuzione dei tempi di trattamento.

Per queste ragioni, associate ad un miglioramento delle tecniche anestesiologiche, il trattamento delle scoliosi dell'adulto, ed in particolare delle scoliosi lombari ha trovato in questi ultimi anni una particolare attenzione.
Per le curve ancora abbastanza mobili la chirurgia è relativamente semplice e poco differente da quella del soggetto giovane e si risolve in un tempo posteriore.
Quando le curve sono artrosiche può essere necessario un tempo di liberazione posteriore con ampia resezione bilaterale delle articolari ad ogni livello ed eventuali osteotomie; i ponti ossei anteriori o antero-laterali sono abbastanza fragili, soprattutto nei soggetti anziani e cedono spasso per una mobilizzazione dolce e ripetuta degli archi posteriori utilizzando una pinza distrattrice.
La strumentazione e l'artrodesi devono essere estese almeno dalla vertebra neutra superiore (VNS) alla vertebra neutra inferiore (VNI).
È necessario estendere il montaggio e l'artrodesi nel tratto toracico quando la curva dorsale risulta rigida e strutturata per la presenza di fenomeni artrosici, ma anche dopo la menopausa, quando una cifosi dorsale evolutiva rischia di continuare ad aggravarsi dopo la stabilizzazione del tratto lombare.
In basso è necessario analizzare lo stato della cerniera lombo-sacrale con Rx in *banding* e in trazione e con una risonanza magnetica (RM) per poter attuare un idoneo programma chirurgico.
Quando è possibile è preferibile arrestarsi su L4 o L5, soprattutto prima dei 50 anni, cercando di evitare la fusione sino al sacro anche in presenza di una iniziale degenerazione dei dischi sottostanti, rendendo edotto il paziente della eventuale necessità di una ulteriore estensione dell'artrodesi in seguito.
Nei pazienti più anziani ed in presenza di grave discopatia, è necessario prolungare la strumentazione e l'artrodesi sino al sacro.
I pazienti vengono posti seduti già dopo 3-4 giorni dall'intervento. Nei pazienti più anziani è preferibile tutelare il rachide nei primi 4-5 mesi dall'intervento con un tutore ortopedico o in materiale sintetico. L'attività lavorativa può essere ripresa dopo 5-6 mesi.
Nell'adulto giovane fra i 20-30 anni, l'indicazione chirurgica è simile a quella degli adolescenti; un trattamento ortopedico non ha senso essendo terminato l'accrescimento e la kinesiterapia può essere utile per mantenere un buon tono-trofismo della muscolatura ed evitare il dolore.
L'indicazione chirurgica soprattutto per le curve lombari inferiori a 50° deve essere attentamente vagliata perché è essenziale lasciare libera questa zona del rachide funzionalmente molto importante. La maggior parte delle scoliosi a questo livello sono ben tollerate sino all'età di 40-50 anni e permettono di svolgere una normale attività lavorativa e sportiva. È comunque necessaria una sorveglianza regolare con controlli clinici e radiografici ed è necessario intervenire prima che si verifichi la degenerazione della cerniera lombo-sacrale e quindi lasciando liberi uno o due dischi lombari.
Dopo i 50 anni la chirurgia, anche grazie ai progressi di tecnica ed anestesiologici, diviene l'unica possibilità terapeutica soprattutto in presenza di un aggravamento progressivo ed in presenza di squilibrio del tronco sia sul piano frontale che sagittale. Oltre i 60 anni [3] la chirurgia è ancora possibile quando esista uno stato fisiologico soddisfacente ed una demineralizzazione accettabile per la stabilità degli impianti.
È bene evitare tempi lunghi e molteplici; a questa età la via posteriore è la più indicata, resecando abbondantemente le articolazioni ipertrofiche ed artrosiche e spesso prolungando l'artrodesi sino al sacro. La cosa importante è ristabilire una lordosi lombare sufficiente a riportare i carichi posteriormente ai corpi vertebrali.
Il paziente viene fatto alzare appena possibile dopo l'intervento ed è necessario proteggere la strumentazione con un corsetto in plastica soprattutto nel caso in cui si sia riscontrata durante l'intervento una eccessiva fragilità ossea o si sia realizzata una presa sacrale.
Se possibile utilizziamo a livello lombare solamente viti, soprattutto dal lato della concavità per avere una maggiore presa.

MATERIALI E METODI

Nella nostra casistica risultano 115 pazienti operati in età adulta di cui 77 in età compresa tra i 40 ed i 50 anni (19 maschi e 58 femmine), 33 di età compresa fra i 50 ed i 60 anni (3 maschi e 30 femmine) e 5 pazienti tutti di sesso femminile operati dopo i 60 anni.

Si tratta in prevalenza di scoliosi lombari e dorso-lombari con contro-curve più o meno strutturate a livello dorsale ed in cui si era riscontrato un aggravamento progressivo della curva soprattutto sul piano sagittale.
La maggior parte degli interventi è stata eseguita dopo il 1997 periodo in cui abbiamo iniziato ad utilizzare le viti soprattutto a livello lombare che offrendo una maggiore resistenza e stabilità, permettono di poter effettuare manovre di derotazione per ristabilire una lordosi lombare accettabile.

RISULTATI

Essendo il periodo di tempo trascorso dall'intervento abbastanza breve e non essendo quindi possibile avere una visione retrospettiva possiamo trarre alcune considerazioni su questo tipo di chirurgica dell'adulto.
Prima dei 50 anni (77 pazienti della nostra casistica) questa chirurgica risulta ancora abbastanza semplice e discretamente tollerata dai pazienti. Il rachide lombare risulta ancora abbastanza correggibile ed è abbastanza semplice ristabilire una corretta lordosi lombare. L'intervento trova indicazione soprattutto per salvaguardare la cerniera lombo-sacrale e poter lasciare liberi 2 o 3 dischi sottostanti all'artrodesi. A livello superiore non è sempre necessario prolungare l'artrodesi al tratto dorsale ma è possibile limitarsi a correggere e stabilizzare la sola curva lombare.
Dopo i 50 anni (33 pazienti) lo scopo del trattamento non è più quello di ottenere la massima correzione della curva principale ma la ricerca di un buon equilibrio sul piano frontale ma soprattutto su quello sagittale. In presenza di un rachide dorsale rigido e deformato è meglio non eccedere nella correzione della curva lombare per conservare o ristabilire un buon equilibrio.
L'intervento trova indicazione quando si riescono a lasciare liberi uno o due dischi sottostanti all'artrodesi; nel caso sia necessario prolungare l'artrodesi sino al sacro, se non sono presenti lombalgie o dolori radicolari importanti è meglio attendere, attuare un buon trattamento ortopedico e rimandare l'intervento nel tempo.
Quando si siano lasciati liberi uno o due dischi nella parte distale è possibile che si crei uno squilibrio dal lato della convessità della curva che generalmente si risolve spontaneamente nei mesi successivi all'intervento (Fig. 1)
Verso l'alto esiste il rischio di un aggravamento della cifosi dorsale per cui è sempre un rischio fermarsi con l'artrodesi tra i limiti anatomici della curva. Nella nostra esperienza i migliori risultati si sono ottenuti includendo nell'area di fusione anche la controcurva dorsale anche a costo di rendere più gravoso l'intervento. In due casi in cui avevamo strumentato la sola curva lombare è stato necessario prolungare in seguito l'artrodesi anche a livello dorsale.
Soprattutto nei pazienti più anziani ed in cui sia presente un'osteoporosi è bene strumentare con viti la maggior parte delle vertebre soprattutto dal lato della convessità della curva lombare per garantire una maggiore stabilità al montaggio e distribuire lo sforzo durante le manovre di derotazione (Fig. 2 a, b).
Nei 5 pazienti oltre i 60 anni tutti di sesso femminile i risultati non sono stati soddisfacenti: in due casi a distanza di tempo si è verificata la disinserzione della strumentazione in un caso nel tratto prossimale con rimozione parziale della strumentazione ed in un secondo caso con aree di riassorbimento attorno alle viti lombari con dolore e necessità di rimozione della strumentazione.
In altri due casi che presentavano prima dell'intervento una sofferenza radicolare si è avuto solamente un recupero parziale del danno radicolare.

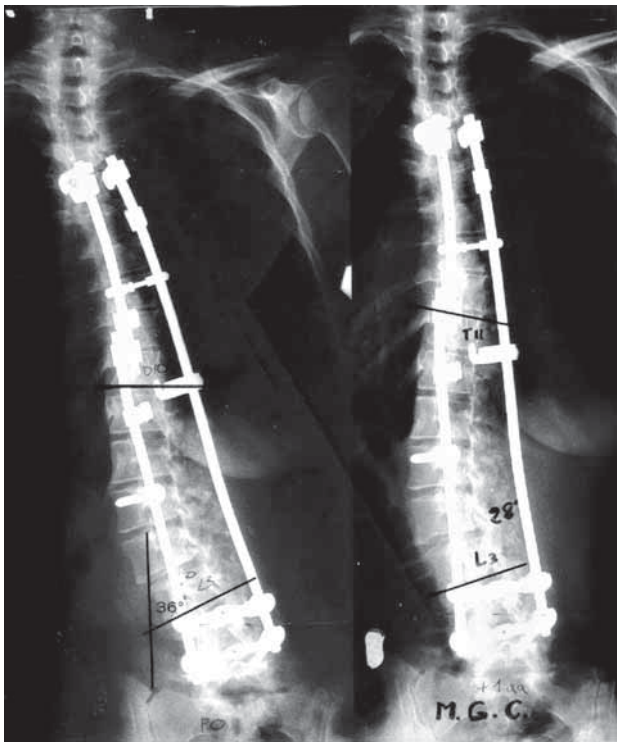

Fig. 1. Risoluzione spontanea dello squilibrio dal lato convesso della curva nei mesi successivi all'intervento.

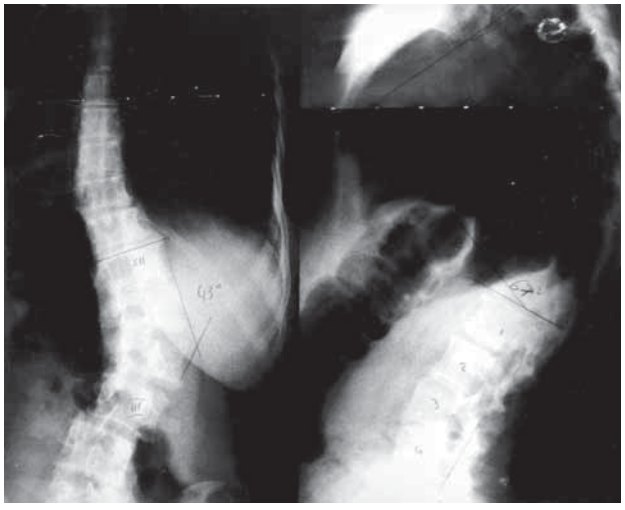

Fig. 2a. Cifoscoliosi dorso-lombare in paziente anziana.

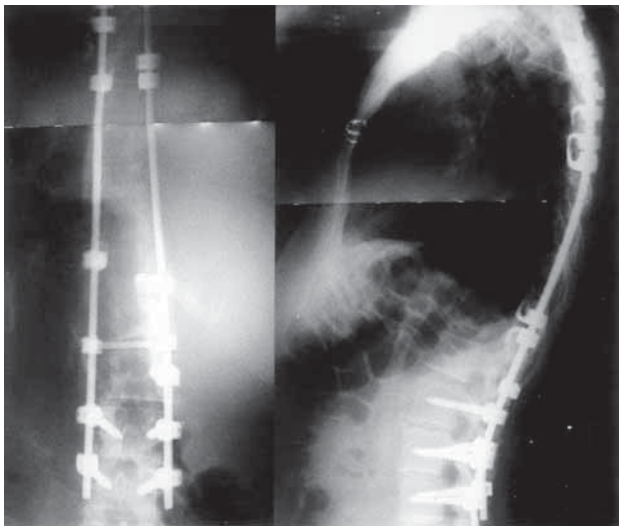

Fig. 2b. Stabilizzazione con viti lombari per assicurare una maggior stabilità al montaggio.

CONCLUSIONI

Con le moderne tecniche di fissazione segmentaria è possibile eseguire interventi in pazienti adulti affetti da cifoscoliosi lombare con buoni risultati estetici e soprattutto funzionali, ristabilendo una lordosi lombare che permetta una più corretta distribuzione del carico a livello lombo-sacrale, con miglioramento della sintomatologia dolorosa sia localmente che nel rachide sovrastante.

BIBLIOGRAFIA

1. Stagnara P, De Mauroy JC, Gonon G, Campopaysaa A. *Scolioses cyphosentes de l'adulte et greffes anterieures*. Int Orthop 1978;2:149-65.
2. Guillaumat M. *La scoliose lombaire de l'adulte*. Cahier Enseigt. SOFCOT n° 40 Expans. Scient.Franc. Ed. Paris 1991
3. Cotrel Y, Dubousset J, Guillaumat M. *New Universal Instrumentation in Spinal surgery*. Clin Orthop 1988;227:10-23.
4. Guillaumat M, Kreichati G, Tassin JL. *La scoliose lombaire de l'adulte: traitement chirurgical avec l'instrumentation C.D.* Rachis 1990;2:463-84.

Il rettangolo di Hartshill nel trattamento chirurgico delle deformità vertebrali

Surgical treatment of spinal deformities with the Hartshill rectangle, clinical experience and technical notes

G. Gargiulo, A. Solini

RIASSUNTO

Introduzione. La fissazione sottolaminare con rettangolo di Hartshill rappresenta uno dei metodi di correzione delle deformità spinali. Le possibili complicazioni legate al passaggio dei fili sottolaminari ai segmenti compresi nell'area di artrodesi, il potere correttivo e la stabilità del montaggio sono discussi in letteratura.
Materiale e metodo. Gli Autori riportano la loro esperienza in 41 pazienti affetti da scoliosi con valore angolare medio di 59° (9 scoliosi idiopatiche dell'adolescenza, 21 scoliosi idiopatiche dell'età adulta, 8 scoliosi de novo, 1 scoliosi toracolombare in neurofibromatosi) con cifosi toracolombare in 7 casi con valore angolare medio di 15°.
Risultati. Ad un follow-up medio di 9 anni la correzione post-operatoria ottenuta è rimasta stabile in tutti i casi con un miglioramento del 51% in media del valore pre-operatorio con modesta perdita di correzione rispetto al controllo post-operatorio di 5° sul piano frontale, con ripristino della lordosi lombare in tutti i casi ma con perdita di 8° al follow-up. Tra le complicazioni segnaliamo 3 casi con danno neurologico lieve e transitorio nell'immediato decorso post-operatorio, la rottura asintomatica dei fili alle estremità del montaggio in 11 casi, la rimozione dell'estremità di un filo prominente sottocute dopo 9 anni.
Conclusione: Il rettangolo di Hartshill si è rivelato un presidio efficace e stabile nel trattamento delle deformità vertebrali mediante l'uso combinato della trazione esercitata dai fili sottolaminari e la pressione prodotta sulle lamine dalle barre del rettangolo opportunamente modellate. La tecnica però richiede una manualità chirurgica ed esperienza nel trattamento delle deformità vertebrali per ottenere buoni risultati clinici evitando complicazioni neurologiche e meccaniche.

Parole chiave: scoliosi, rettangolo di Hartshill, fissazione sottolaminare

SUMMARY

Introduction. The Hartshill rectangle, a segmental spinal instrumentation using sublaminar wires, is one of the methods for posterior correction of spinal deformities. Complications due to sublaminar wires, power of correction and mechanical stability are topics under discussion in literature.
Material and methods. The Authors present a retrospective review of 41 patients affected by scoliosis of 56 degrees (9 idiopathic adolescent scoliosis, 21 idiopathic in adults, 8 de novo, 1 neurofibromatosis) with thoracolumbar kyphosis in 7 of 15 degrees.
Results. At 9 years follow up scoliosis deformities was corrected of 51%, lumbar lordosis was restored in the sagittal plane, with loss of 5° and 8° respectively of p. op. values. Mild transient neurological complications occurred in 3 cases in the p. op. period while asymptomatic wires failure at the extremity of the construct were observed in 11 cases. In one case skin prominence of a wire required removal of its code after 9 years.
Conclusion. The Hartshill rectangle in our experiences was a valid and stable frame for the surgical treatment of spinal deformities combining sublaminar traction of the wires and pressure on to laminae performed by the longitudinal bended bars. The technique needs surgical experience in spinal deformities to achieve good clinical results avoiding neurological and mechanical complications.

Key words: scoliosis, Hartshill rectangle, sublaminar wires fixation

U.O.A. Ortopedia, A.S.O. S. Giovanni Battista Molinette, Torino

Indirizzo per la corrispondenza:
dott. Giosuè Gargiulo, c.so Massimo D'Azeglio 61, 10126 Torino

INTRODUZIONE

Il rettangolo di Hartshill, introdotto da Dove nel 1986 [1], rappresenta la naturale evoluzione della sintesi segmentaria con fili sottolaminari ideata da Luque nel trattamento chirurgico delle deformità vertebrali neuromuscolari (1977) [2], di cui supera alcuni inconvenienti quali il ravvicinamento delle barre lungo la linea mediana durante il serraggio dei fili sottolaminari la rotazione o migrazione longitudinale delle estremità nei punti in cui le barre si incrociano e si sovrappongono nel montaggio. Nel rettangolo di Hartshill la struttura chiusa rettangolare e la conformazione a tetto dei raccordi trasversali alle estremità che, adattandosi all'orientamento delle lamine, permettono di far scivolare i fili sottolaminari negli angoli del rettangolo, hanno migliorato la stabilità, la rigidità ed il potere correttivo della sintesi permettendo di associare alla traslazione delle vertebre per forze trasversali esercitata dai fili sottolaminari una maggiore azione di leva delle barre longitudinali sugli elementi vertebrali posteriori.
Il rettangolo di Hartshill è stato utilizzato dal 1988 preso la nostra U.O. di Ortopedia nel trattamento di patologie vertebrali a diversa eziologia per instabilità segmentarie e/o deformità sul piano frontale e sagittale in tutti i segmenti del rachide [3]. In questo lavoro

presentiamo i risultati a distanza della nostra esperienza nel trattamento delle scoliosi a varia eziologia discutendone i risultati e le complicazioni osservate.

MATERIALE E METODO

Presso la U.O. di Ortopedia dell'A.S.O. S. Giovanni Battista Molinette di Torino nel periodo 1991-1996 sono stati sottoposti ad intervento chirurgico di artrodesi vertebrale con rettangolo di Hartshill 41 pazienti affetti da scoliosi (7 maschi e 34 femmine) di età media 45 anni (15-61).
Si trattava di 9 scoliosi idiopatiche dell'adolescente, 21 scoliosi idiopatiche dell'adulto, 8 scoliosi *de novo* in adulto ed 1 caso di cifo-scoliosi in neurofibromatosi. Nella popolazione adulta in 7 casi era associata una cifosi toracolombare. In 30 casi (29 scoliosi dell'adulto e nel caso con neurofibromatosi) era presente lombalgia con prevalentemente carattere meccanico, irradiato alla radice degli arti inferiori in 15, con distribuzione radicolare in 3. Secondo la classificazione di King le curve erano del tipo 1 in 17 casi, del tipo 2 in 11 casi, del tipo 3 in 3 casi, del tipo 4 in 10 casi, in nessun caso del tipo 5. Le curve presentavano sul piano frontale un valore medio di 59° con cifosi toraco-lombare di 15° in media in 8 (7 adulti, 1 neurofibromatosi). La cifoscoliosi toracolombare in neurofibromatosi era caratterizzata da un alto grado di displasia vertebrale all'apice della deformità con presenza di meningoceli estrinsecatesi in cavità toracica documentati in TC e RMN. Tutti i pazienti sono stati operati solo per via posteriore tranne quello affetto da neurofibromatosi in cui il primo tempo chirurgico posteriore è stato seguito da una artrodesi anteriore dopo 10 gg. In nessun caso è stata eseguita una laminectomia decompressiva. Il tempo operatorio medio è stato di 3 h e 15 min con perdite ematiche medie intraoperatorie di 1100 cc. In tutti i casi la funzione neurologica durante l'intervento è stata valutata con il "wake-up test". I pazienti sono stati dimessi in 9° gg in media, utilizzando un busto ortopedico nelle deformità più gravi e dell'adulto, per 45 gg in media.

NOTE DI TECNICA CHIRURGICA

Preparate le docce paravertebrali ed asportati i processi spinosi dell'area di artrodesi si pratica con una Luer un opercolo longitudinale tra i legamenti gialli nel punto in cui convergono al di sotto della lamina. I fili sottolaminari, due per lato e opportunamente modellati secondo la lunghezza, lo spessore e la distanza tra le due lamine contigue, vengono passati dal basso verso l'alto per l'inclinazione delle stesse, discoste dal sacco durale per i 2/3 distali della loro altezza. Vengono utilizzati fili del calibro 0.8 a livello toracico e toracolombare e 1.2 a livello lombare. Per la presenza talvolta di un piccolo tralcio fibroso sagittale, che fissa il sacco durale al punto di convergenza delle lamine, e del plesso venoso epidurale che si sviluppa lateralmente nel canale vertebrale, il filo viene fatto scivolare nel settore postero-laterale del canale evitando la contusione o lacerazione del sacco durale e dei plessi venosi epidurali, soprattutto in presenza di canali vertebrali stretti per ipertrofia degenerativa dei processi articolari a livello lombare. In caso di accidentale lesione

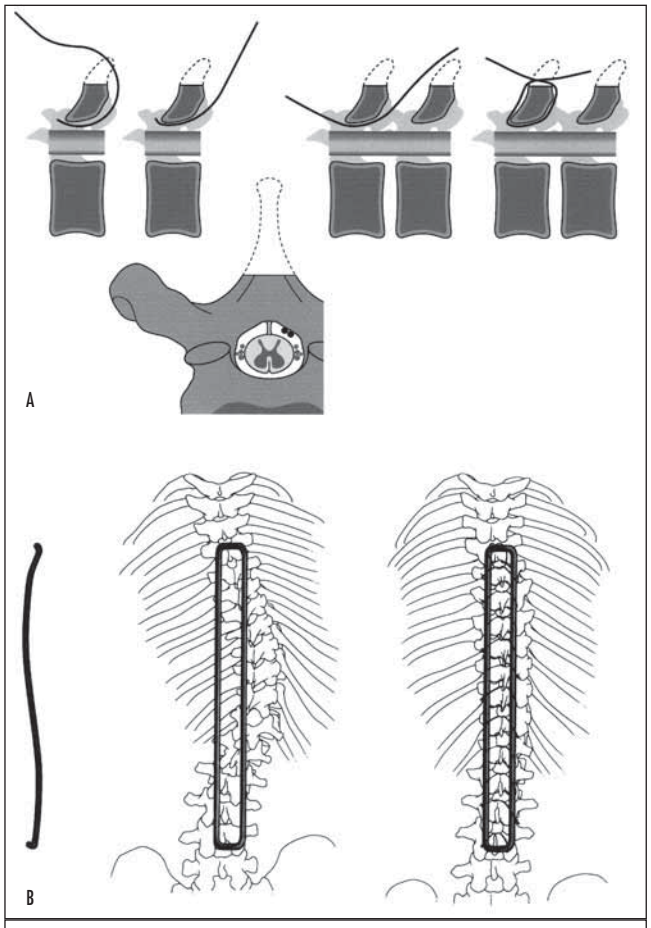

Fig. 1. Tecnica del passaggio dei fili sottolaminari: a. correzione progressiva della deformità; b. vedi testo.

del plesso venoso epidurale in presenza di un cospicuo sanguinamento è necessario allargare lateralmente la flavectomia per cauterizzare con pinza bipolare i vasi laterali ed evitare la formazione di ematomi al risveglio del paziente al termine dell'ipotensione indotta farmacologicamente, possibile causa di un danno midollare talvolta irreparabile anche se si interviene prontamente. Nel caso di lesione durale la laminectomia viene allargata fino ad esporre il piccolo tramite che viene suturato.
Il filo sottolaminare viene fatto scorrere liberamente in avanti, parallelamente al piano vertebrale, evitando angolazioni contro il bordo superiore della lamina che ne ostacolerebbe l'avanzamento rendendo necessarie manipolazioni che possono determinare compressioni o contusioni del sacco durale.
Passato il filo per metà della sua lunghezza, questo viene ripiegato contro i due margini delle lamine tendendolo verso l'alto e modellandolo alla base con il porta aghi in modo che la pancia dell'ansa aggettante nel canale rimanga adesa alla superficie inferiore della lamina e non protruda nel canale anche ad allacciamento del filo avvenuta. Il filo così deformato rimane fissato alla lamina e non affonda inavvertitamente nel canale vertebrale durante le successive manovre chirurgiche. Le due estremità del filo vengono ripiegate lateralmente all'esterno ed unite con una pinza tipo Kocher che pende al di fuori del campo operatorio mantenendo così in tensione la pancia del filo contro la lamina (Fig. 1a).

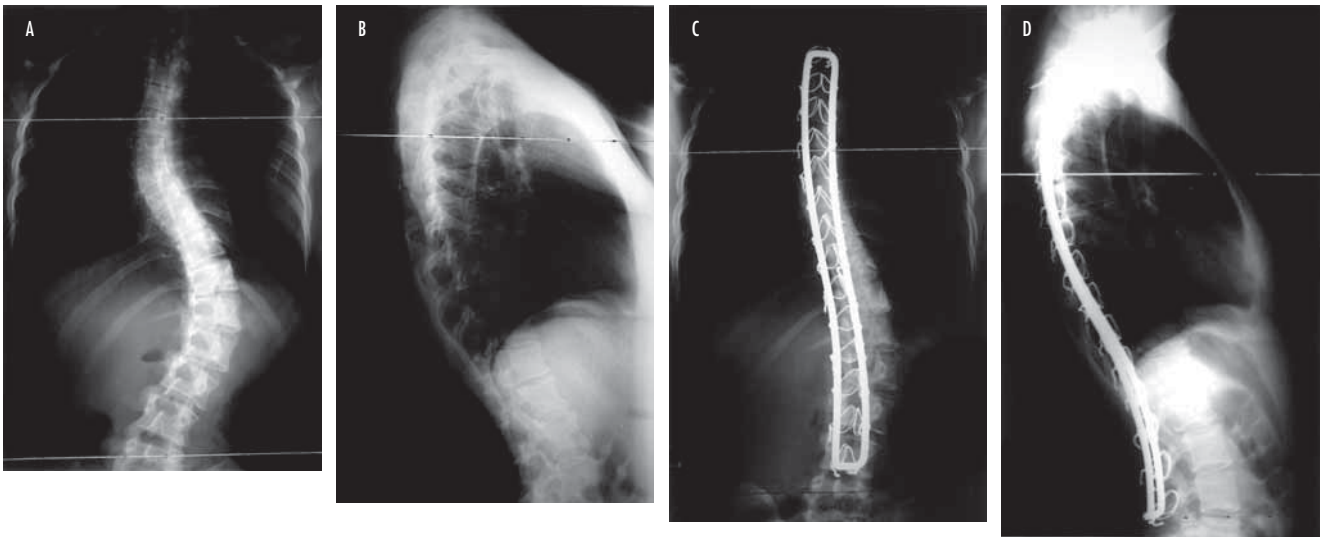

Fig. 2. P.A. a. 16, scoliosi King tipo 1 (a, b) correzione e artrodesi con rettangolo di Hartshill, il controllo a 8 anni (c, d).

Si prepara quindi il rettangolo di lunghezza appropriata, scelta prima del passaggio dei fili sottolaminari, calcolandone le dimensioni in modo che a correzione avvenuta le due estremità aderiscano alla superficie posteriore delle lamine delle vertebre estreme. Il rettangolo, modellato sul piano sagittale secondo le curve fisiologiche del rachide con una maggior curvatura all'apice prossimale per ridurre le sollecitazioni sui fili sottolaminari alle estremità, viene fatto avanzare in senso caudo-craniale parallelamente al piano vertebrale. I fili vengono progressivamente aperti e richiusi intorno alle barre longitudinali man mano che questo avanza prossimalmente fino a comprendere tutti i livelli preparati.
Terminata la manovra, lo spostamento laterale dei fili porta automaticamente il rettangolo a ridosso delle lamine senza esercitare su di esso alcuna pressione esterna. I fili vengono quindi serrati progressivamente fissando dapprima entrambe le estremità del rettangolo e successivamente progredendo verso il centro in modalità sfalsata tra il lato convesso e quello concavo della curva. In tale maniera il rettangolo non si impenna né ruota ed esercita la sua azione correttiva associando

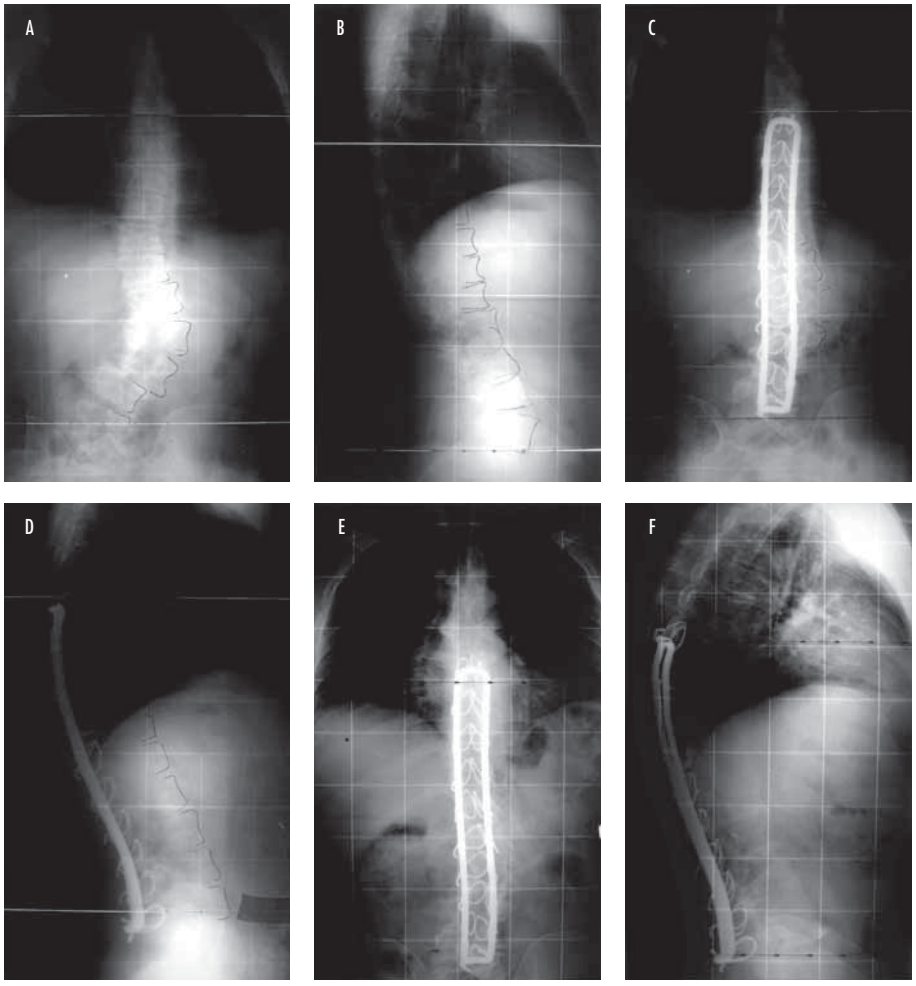

Fig. 3. C.S, a. 1, cifoscoliosi lombare "de novo" con lombosciatalgia (a, b), correzione artrodesi con rettangolo di Hartshill (c, d). Il controllo a 13 anni con regressione completa della sintomatologia, lieve perdita di correzione (e, f).

la compressione della barra sul lato della convessità della curva all'azione di richiamo del filo dal lato della concavità. In tal modo si ottiene una traslazione ed in minor misura una derotazione dei metameri in maniera dolce e progressiva (Fig. 1b).
Nelle curve più flessibili la manovra di correzione può essere aiutata da una pressione manuale esterna esercitata dall'assistente sulla convessità della curva durante l'allacciamento dei fili.
Dopo la prima legatura la manovra può essere ripetuta ottenendo una ulteriore correzione.
I fili vengono quindi tagliati a 1 cm dal rettangolo e ulteriormente avvolti e ripiegati con le code verso il basso per una migliore tensione ed evitarne la protrusione sottocutanea.
Per favorire la manovra di derotazione Dove propone anche il passaggio dei fili all'apice della deformità sotto i processi traversi delle vertebrale dal lato della concavità [4] ma noi non abbiamo mai utilizzato questa tecnica per la difficoltà che il passaggio del filo comporta e per la displasia dei processi traversi che talvolta si incontra.

RISULTATI

Ad un follow-up medio di 9 anni (8-13) la correzione post-operatoria ottenuta si è rilevata stabile in tutti i casi. I pazienti si sono dichiarati soddisfatti dall'intervento sia per la cosmesi che per la funzionalità del rachide. In nessun caso si è osservato la comparsa di un danno neurologico intra o post-operatorio permanente. In nessun caso è stato necessaria la rimozione del montaggio o una revisione chirurgica del letto di artrodesi a distanza. Radiograficamente in tutti i casi si è osservato lo sviluppo di un buon callo osseo apparentemente omogeneo e continuo (Fig. 2). I risultati ottenuti al controllo post-operatorio sono rimasti pressocchè invariati con una correzione del 51% del valore iniziale in media, con una modesta perdita di correzione rispetto al controllo post-operatorio sul piano frontale di 5° mentre, nelle deformità con cifosi toracolombare, la perdita di correzione sul piano sagittale è stata lievemente maggiore, di 8° in media (Fig. 3).
La deformità in neurofibromatosi è rimasta invariata senza ulteriore evoluzione dei meningoceli in sede di intervento (Fig. 4).
Nei radiogrammi eseguiti al follow-up si è osservata la rottura asintomatica dei fili sottolaminari in corrispondenza delle estremità del montaggio in 11 casi, prevalentemente prossimale con lieve disassamento sul piano frontale del rettangolo solo in 1 caso, senza comunque alcuna perdita di correzione (Fig. 5).
Nei pazienti con cifoscoliosi dell'adulto in 4 casi si è osservato all'ultimo follow-up (10 anni in media) una discopatia giunzionale al livello inferiore, attualmente asintomatica.
Tra le complicanze, tutte minori, riportiamo in 3 casi di scoliosi idiopatica dell' adulto con importante deformità toracica e toracolombare la comparsa di parestesie post-operatorie transitorie senza distribuzione metamerica radicolare agli arti inferiori, più importante per 48 ore, regredite spontaneamente dopo trattamento cortisonico per breve tempo. Solo in un caso con prominenza sottocutanea della coda del filo integro all'estremità prossimale del montaggio è stata eseguita dopo 9 anni la rimozione solo della

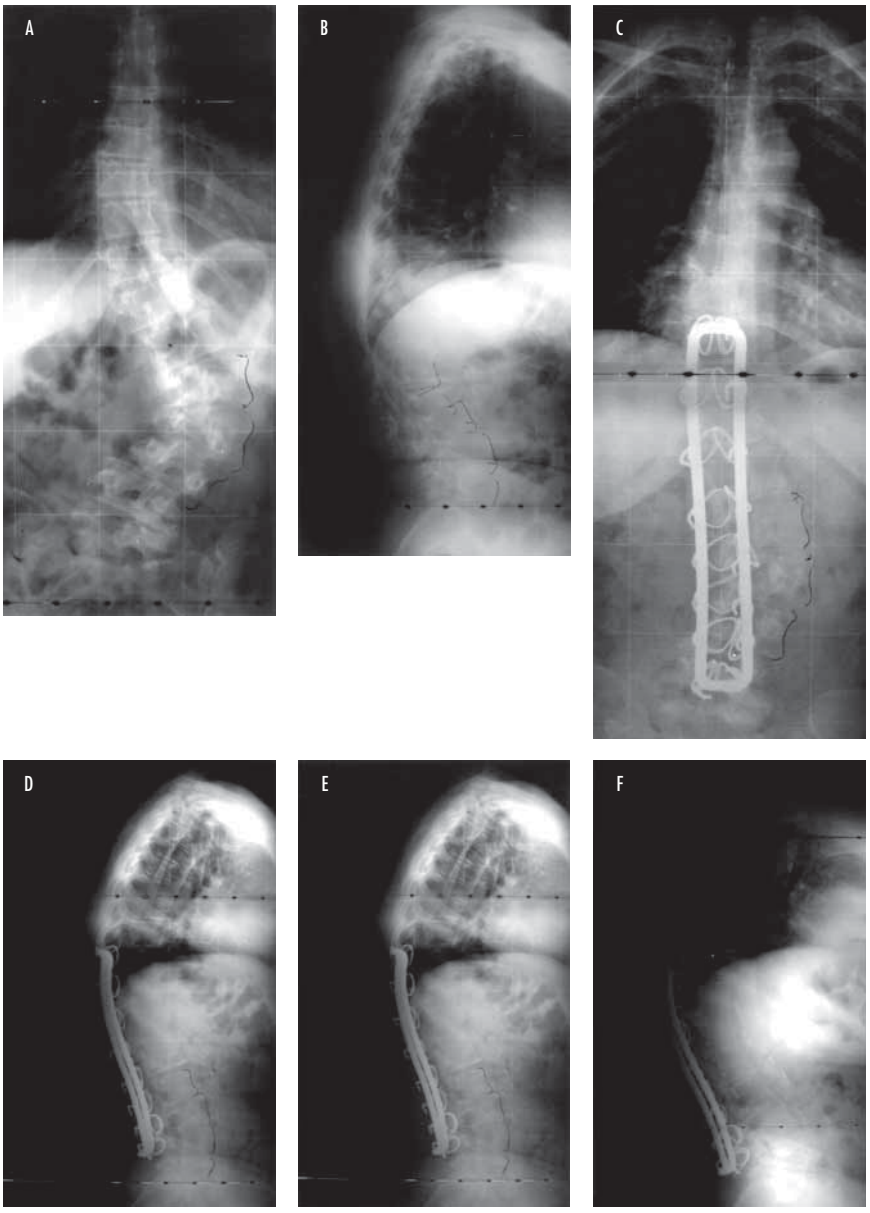

Fig. 4. C.A, a. 56, cifoscoliosi dell'adulto toracolombare King tipo 3, lombalgia importante (a, b). Correzione e artrodesi con rettangolo di Hartshill (c, d). Il controllo a 12 anni con regressione della sintomatologia, discopatia giunzionale inferiore asintomatica (e, fb).

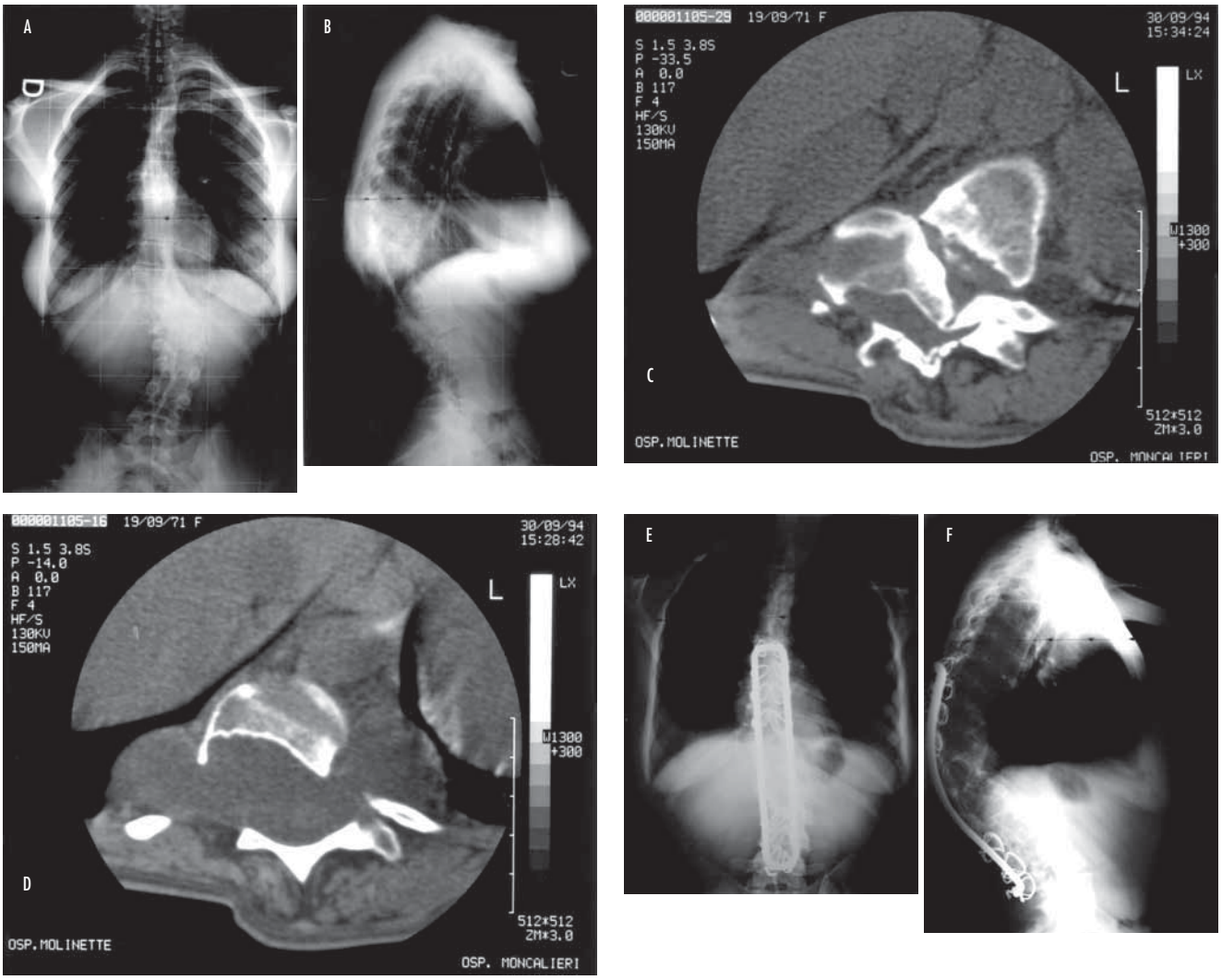

Fig. 5. D.D. a. 21, cifoscoliosi in neurofibromatosi con lombalgia (a, b, c, d). Parziale correzione e artrodesi combinata, il controllo a 11 anni con regressione della sintomatologia (e, f).

stessa in anestesia locale, rilevandosi sul campo operatorio la fissità del filo sottolaminare, inglobato in un abbondante callo osseo di artrodesi.

DISCUSSIONE

Il sistema di Hartshill rappresenta l'evoluzione della fissazione segmentaria con fili sottolaminari in cui la correzione della deformità vertebrale nei vari piani dello spazio è affidata alla geometria del costrutto e all'azione combinata dei fili sottolaminari e delle barre longitudinali modellate del rettangolo. Nella nostra esperienza il rettangolo è stato utilizzato nel trattamento chirurgico di scoliosi a varia eziologia con buoni risultati clinici e radiografici. Tutti i pazienti sono stati soddisfatti del risultato estetico e funzionale ottenendo una correzione clinicamente armoniosa che si è mantenuta nei controlli a distanza. Nelle scoliosi idiopatiche dell'adolescenza il serraggio progressivo dei fili sottolaminari ed un adeguato modellamento del rettangolo sul piano sagittale secondo le curve fisiologiche del rachide ha permesso di ottenere una buona correzione delle curve. Nelle deformità più rigide e strutturate dell'adulto dopo accurata liberazione degli elementi posteriori la correzione sul piano frontale è stata minore ma con buon riallineamento complessivo del rachide sui due piani, favorendo una migliore distribuzione delle forze di carico e l'evoluzione del callo di artrodesi, con scomparsa o riduzione della sintomatologia dolorosa. Utilizzato come mezzo di stabilizzazione ricercando volutamente solo una modesta correzione della deformità nella cifoscoliosi neurofibromatosica il rettangolo ha offerto un'immediata stabilità e una buona rigidità meccanica anche non comprendendo per l'esiguità delle lamine e la presenza delle ectasie durali nella fissazione alcuni metameri intermedi favorendo comunque l'evoluzione del callo di artrodesi anteriore e posteriore. Dal punto di vista radiografico abbiamo osservato lo sviluppo di un callo osseo apparentemente omogeneo e continuo, con una lieve perdita a distanza della correzione ottenuta nei primi controlli post-operatori come peraltro osservato anche con altri mezzi di

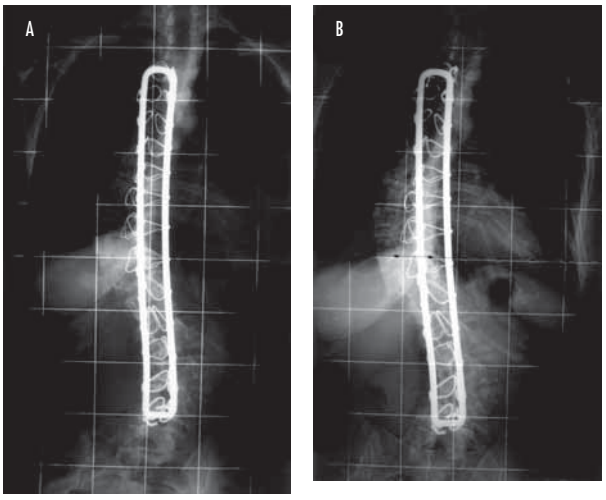

Fig. 6. M.M. a. 27, scoliosi King tipo 3 operata con rottura dei fili alle estremità e lieve perdita di correzione asintomatica nei controlli RX a 12 anni (a, b).

sintesi. Nonostante la rigidità dei costrutti a differenza delle sintesi di 3ª generazione, abbiamo preferito proteggere l'attecchimento e l'evoluzione dell'artrodesi con un busto ortopedico negli adulti con deformità più gravi e rigide nel primo mese successivamente progressivamente abbandonato sollecitando il paziente ad una vita di relazione normale.

Le complicanze cliniche o radiografiche legate alla metodica sono state minime e senza gravi conseguenze osservando rigidamente gli accorgimenti di tecnica descritti.

La fissazione sottolaminare è considerata una metodica a maggior rischio di lesione neurologica per l'esposizone e l'invasione del canale vertebrale. La percentuale di complicazioni neurologiche (transitorie o permanenti) nel trattamento chirurgico con fili sottolaminari delle scoliosi varia nelle diverse casistiche fino al 5% circa specie se è associata a forze distrattive ed è riportata soprattutto nel trattamento di deformità congenite, neuromuscolari e neurofibromatosiche, in curve gravi o rigide, specie se toraciche ove è più precaria la circolazione midollare e minore lo spazio a disposizione per il passaggio dei fili sottolaminari, per un'eccessiva correzione della deformità iniziale, in concomitanza di crisi ipotensive in interventi di lunga durata con maggiori perdite ematiche e riduzione dell'ematocrito durante o dopo l'intervento chirurgico, per la formazione di un ematoma del canale vertebrale o per contusione diretta del sacco durale [5-11]. Studi comparativi hanno però evidenziato che complicazioni simili sono state riportate anche con altri tipi di strumentazione [12-14]. Data la peculiarità della tecnica chirurgica i danni neurologici imputabili al passaggio dei fili sottolaminari possono essere determinati dalla formazione di un ematoma nel canale vertebrale, dalla contusione diretta dei cordoni posteriori del midollo spinale nel tratto toracico al momento del passaggio del filo o per persistente prominenza della pancia nel canale vertebrale a serraggio avvenuto o da una eccessiva correzione. Nella nostra esperienza abbiamo osservato parestesie transitorie agli arti inferiori della durata di 48 ore solo in tre pazienti con importanti curve toraciche e toracolombari in scoliosi dell'adulto ma mai un danno neurologico grave. Queste complicazioni possono essere evitate con una adeguata pianificazione dell'intervento e seguendo gli opportuni accorgimenti di tecnica durante la preparazione degli spazi interlaminari, il passaggio e il serraggio dei fili sottolaminari ed una attenta sorveglianza intra- e post-operatoria del paziente [9 15 16]. Una accurata emostasi associata a tecniche di ipotensione controllata e all'eventuale recupero intraoperatorio permette inoltre di ridurre al minimo le perdite ematiche riducendo il rischio di una ipotensione post-operatoria soprattutto nelle correzioni più eclatanti e nelle curve più rigide [17].

Il rischio può essere ulteriormente ridotto riducendo il numero di livelli fissati. Studi biomeccanici hanno infatti dimostrato che fissando a livelli alterni con fili 0.8 i metameri intermedi e con fili di 1.2 gli ultimi due segmenti alle estremità, la stabilità e la forza correttiva del sistema non si riduce a vantaggio del minor rischio di danno neurologico [18]. Nella nostra esperienza però noi abbiamo limitato l'uso dei fili di maggior diametro alle estremità distali del montaggio e a livello lombare dove i diametri del canale vertebrale sono maggiori mentre per gli altri segmenti abbiamo utilizzato fili di calibro minore. Il serraggio di tutti i metameri inoltre ha permesso di modulare più dolcemente la manovra correttiva sui metameri vertebrali ruotati. La rottura dei fili sottolaminari alle estremità, sempre di riscontro radiografico occasionale con decorso clinico asintomatico interessanti sempre i fili di minor calibro, è stata osservata nei lunghi follow-up ma non si è accompagnata né alla comparsa di un danno neurologico per migrazione degli stessi nel canale vertebrale né a perdita eclatante della correzione ottenuta. Questa evenienza può comunque essere evitata nel primo periodo post-operatorio curvando l'apice del rettangolo per ridurre le sollecitazioni all'estremità prossimale del montaggio mentre, ad artrodesi avvenuta, è probabilmente legata alla rottura da fatica per lo sviluppo di un buon callo di artrodesi che stabilizza nel tempo la correzione ottenuta. In casi di rettangolo rimosso per altre patologie per comparsa di dolore locale da diverso modulo di elasticità tra callo ipertrofico e sintesi eseguita, i fili sono sempre risultati fissati da un abbondante callo osseo nonostante la loro rottura da fatica [3]. Durante la loro rimozione inoltre, spesso difficile ed indaginosa, abbiamo osservato la presenza di un tessuto fibroso intorno ai fili in sede canalare che li separava dal sacco durale. Queste osservazioni sono state confermate in studi RMN eseguiti in letteratura [15].

La prominenza della coda dei fili sottolaminari nel sottocute è stata osservata alla estremità prossimale di un montaggio solo in caso di deformità toracica che per il reiterarsi di processi flogistici locali ne ha richiesto la rimozione in anestesia locale. È da segnalare che questa complicanza osservata dopo 9 anni non si è accompagnata alla rottura del filo ma è stata causata dal dimagramento della paziente e da un ripiegamento insufficiente del filo contro il rettangolo.

In conclusione dalla disamina della nostra esperienza l'applicazione e l'uso del rettangolo di Hartshill si è rivelato efficace nel trattamento delle deformità vertebrali. Allo strumentario non sono state richieste correzioni eclatanti, che possono predisporre a cedimenti meccanici della sintesi o complicanze neurologiche. L'uso combinato della trazione esercitata dai fili sottolaminari e della pressione sulle lamine dal rettangolo da parte delle barre

longitudinali adeguatamente modellate hanno permesso di ottenere una sufficiente correzione e stabilizzazione dei segmenti vertebrali sul piano sagittale e frontale con riequilibrio complessivo del tronco, favorendo per l'elasticità del sistema l'evoluzione del callo di artrodesi anteriore o posteriore [19]. Questa presidio non deve essere considerato una incognita o rappresentare una sfida per raggiungere buoni risultati nel trattamento delle scoliosi né tanto meno deve essere considerato una sintesi di seconda scelta e di minor impegno chirurgico per la semplicità concettuale che è alla base della sua ideazione ma al contrario richiede una manualità chirurgica, perizia, conoscenze e "sensibilità" biomeccaniche da parte dell'operatore nella correzione delle deformità spinali [20-23]. Il rettangolo è un metodo che richiede più attenzioni, abilità e meticolosità rispetto ai mezzi di sintesi di 3ª generazione per evitare le complicazioni neurologiche legate al passaggio dei fili sottolaminari ed esperienza nel graduare l'efficace azione correttiva del sistema lungo le curve fisiologiche del rachide alla ricerca di un equilibrio tra strumentazione e deformità trattata pena l'insuccesso.

BIBLIOGRAFIA

1. Cervellati S, Bettini N, Bianco T, Parisini P. *Neurological complications in segmental spinal instumentation: analysis of 759 patients*. Eur Spine J 1996;5:161-6.
2. Cervellati S, Salfi C, Bettini N, Palmisani M, Gargiulo G. *Un nuovo metodo di fissazione vertebrale segmentaria: il rettangolo di Hartshill*. Ach Ortop Reumatol 1988;101:301-6.
3. Costanzo G, Illiano S. *Complicazioni neurologiche nella terapia cruenta della scoliosi*. Prog Patol Vert 1979;2:125-33.
4. Christodoulou AG, Kapetanos G, Apostolou T, Pournaras J, Symeonides PP. *Segmental spinal correction of idioopathic scoliosis. Luque rods and Hartshill rectangle in 30 patients followed for 2-6 years*. Acta Orthop Scand Suppl 1997;275:3-7.
5. Crawford RJ, Sell PJ, Ali MS, Dove J. *Semental spinal instrumentation: a study of the mechanical proierties of materials for sulaminar fixation*. Spine 1989;14:632-5.
6. Dove J. *British Scoliosis Society: morbidity study*. Presented at the 20th annual meeting of the Scoliosis Research Society, Coronado, California 1985.
7. Dove J. *Internal fixation of the lumbar spine. Tha Hartshill rectangle*. Clin Orthop 1986;203:135-40.
8. Dove J. *Luque segmental spinal instrumentation: the use of the Hartshill rectangle*. Orthopedics 1987;10:955-61.
9. Dove J. *Segmental wiring for spinal deformity: a morbidity report*. Spine 1989;4:229-31.
10. Dove J. *Instrumentation posterieure du rachis: le système de Hartshill*. Rachis 1990;2:487-92.
11. Dove J. *Posterior correction of the spinal deformity: the Hartshill system*. Progr Patol Vert 1995;18:35-40.
12. Fox HJ, Thomas CH, Thomson AG. *Spinal instrumetation for Duchenne's muscolar dystrophy: experience of hipotensive anaesthesia to minimise blood loss*. J Pediatr Orthop 1977;17:750-3.
13. Gadgil A, Ahmed EB, Rahmatalla A, Dove J, Mafulli N. *A study of the mechanical stability of scoliosis contructs using variable numbers of sublaminar wires*. Euro Spine J 2002;11:321-6.
14. Goll SR, Baldestorn RA, Stambough JL, Booth RE, Cohn JC, Pickness GT. *Depth of intraspinal wire penetration during passage of sublaminar wires*. Spine 1988;13:503-9.
15. Luque ER. *Segmental spinal instrumentation without external support*. Orthop Trans 1977;1:1.
16. Mac Ewen DG, Bunnel WP, Spiram K. *Acute neurological complication in the treatment of scoliosis*. J Bone Joint Surg (Am) 1975;57:404-8.
17. Onimus M, Laurain JM. *Le traitement des deformations rachidennes par le cadre de Hartshill*. Rev Chir Othop 1987;73:349-60.
18. Ponte A. *Postoperative paraplegia due to hypercorrection of scoliosis and drop in blood pressure*. J Bone Joint Surg (Am) 1974;56:444.
19. Savini R, Parisini P, Martucci E, Ponzo L, Merlini L. *Terapia chirurgica nelle scoliosi e complicazioni neurologiche*. Prog Patol Vert 1982;4:203-13.
20. *Scoliosis Research Society Morbidity Report*. Presented at the annual meeting of the Scoliosis Research Society, Orlando, Florida 19-22, September 1984.
21. Solini A, Gargiulo G. *Applicazioni del sistema di Hartshill in chirurgia vertebrale*. Progr Patol Vert 1995;18:41-51.
22. Tuner PL, Mason SA, Webb JK. *Neurological complications with segmental spinal instrumentation*. Presented at the 20th annual meeting of the Scoliosis search Society, Coronado, California 17-20 September 1985.
23. Ward P, Harvey AR, Ramos J, Carvell JE, Grundy DJ. *Hartshill rectangle: failure of spinal stabilization in acute spinal injurjy*. Eur Spine J 2000;9:152-5.
24. Zindrick MR, Knight GN, Bunch NH, Miller MC, Buttlaer DM, Lorenz M. *Factors influencing the penetration of wires into the neural canal during segmental wiring*. J Bone Joint Surg 1989;71:742-50.

I risultati a distanza del trattamento chirurgico della scoliosi con sistema AO-USS™

Long time results of the surgical treatment for scoliosis with AO-US™S system

A. Zagra, F. Giudici, L. Minoia, A.S. Corriero, L. Zagra

RIASSUNTO

La scoliosi è una deformità tridimensionale che necessita di una correzione chirurgica nei tre piani dello spazio per un corretto equilibrio del rachide e una artrodesi stabile.
Gli autori hanno rivalutato i risultati a distanza in 75 artrodesi vertebrali trattate mediante strumentazione posteriore con sistema AO-USS™ tra il 1195 e il 1999 presso l'Istituto Ortopedico Galeazzi: 56 femmine (74,7%) e 19 maschi (25,3%), età media 25 anni (11-71). Il follow-up medio è stato 78 mesi (60-108).
Tutti i pazienti prima dell'intervento sono stati valutati sia dal punto di vista clinico che dal punto di vista radiografico. Lo studio radiografico è stato di fondamentale importanza per la scelta delle vertebre strategiche e dell'area di artrodesi.
L'entità angolare media pre-operatoria della curva primaria era di 59° e della secondaria di 39°, la rotazione della curva principale, calcolata secondo Perdriolle, era di 26°.
La valutazione radiografica al follow-up ha mostrato una correzione del 57,6% per la curva primaria e del 56,4% per la curva secondaria. In nessun caso si è osservata una perdita di correzione della curva primaria. La rotazione vertebrale media post-operatoria è passata da 26° a 26°.
La valutazione clinica al follow-up ha mostrato: assenza di dolore in 60 casi (80%)., una ripresa completa dell'attività lavorativa in 56 casi (74,6%), un recupero della funzionalità del rachide completo in 60 pazienti (80%) e un livello di soddisfazione più che buono in 45 casi (84%). Nessun paziente utilizza corsetti ortopedici.
Nella nostra esperienza il sistema AO-USS™ ha evidenziato in'ottima versatilità. Attraverso molteplici punti di ancoraggio e la strumentazione della vertebra apicale è possibile adattarsi alla rigidità di qualsiasi curva, ottenendo una riduzione e una derotazione segmentaria, senza la necessità di eseguire manovre di distrazione.

Parole chiave: scoliosi, trattamento chirurgico, strumentazione vertebrale

SUMMARY

The aims of the surgical treatment of scoliosis are a three-dimensional correction of the deformity, a correct spine balance and a solid fusion.

Istituto Ortopedico Galeazzi, Milano

Indirizzo per la corrispondenza:
Prof. A. Zagra, Istituto Ortopedico Galeazzi, via R. Galeazzi, 4 20167 Milano

The authors evaluated the long term results in 75 patients operated with the AO-USS™ system from 1995 to 1999 at Galeazzi Orthopedic Institute: 56 females (74,7%) and 19 males (25,3%), mean age 25 years (11-71). The mean follow-up was 78 months (60-108).
The patients were clinically and radiographicly evaluated before and after surgery. X-rays evaluation was crucial in order to choose correctly the strategic vertebrae and the fusion area.
The mean preoperative primary curve angle was 59°. 39°the secondary one. The mean rotation value was 26°, according to the Pedriolle method.
The radiographic results obtained showed 57,6% of correction for the primary curve and 56,4% for the secondary one. There were no cases of loss of correction in the primary curve. The mean vertebral rotation left after surgery varied from 26° to 16°.
The clinical results obtained showed: no pain in 60 cases (80%), return to the previous professional activity in 56 cases (74,6%), full functioning of spine in 60 cases (80%), and a fully satisfy in 45 cases (80%). No patient uses orthopedic corsets.
In the authors' experience the AO-USS™ system revealed a great versatility, allowing excellent and stable three-dimensional correction, particularly in vertebral derotation and segmetary correction, without any need of distraction maneuvers, thanks to a great number of reliable possibilities of fixation, including the apex vertebra.

Key words: scoliosis, spinal fusion

INTRODUZIONE

La scoliosi è una deformità tridimensionale che richiede nel trattamento chirurgico un attenta correzione nei tre piani attraverso un corretto equilibrio del rachide ed una stabile artrodesi [1]. Nel 1962 Harrington [2] introdusse la prima strumentazione posteriore per scoliosi, che consisteva nell'utilizzo di un'asta in distrazione dal lato concavo, ed un'asta in compressione dal lato convesso. Negli anni successivi sono comparse nuove tecniche Moe [3], Luque [4], che hanno modificato il concetto di Harrington di correzione della scoliosi solo sul piano frontale. Cotrel e Dubousset [5] hanno introdotto per primi il concetto di correzione tridimensionale della scoliosi, che si basava sull'identificazione delle vertebre "strategiche" da strumentare e sulla derotazione globale della curva dal lato della concavità. Dal punto di vista biomeccanico il sistema, oltre a consentire una migliore correzione tridimensionale, offriva un'ottima stabilità da rendere non necessario l'uso di una contenzione esterna nel decorso post-operatorio. Il sistema Cotrel-Dubousset e gli altri sistemi da esso derivati (TSRH, Isola, etc.) hanno in effetti migliorato la

correzione della scoliosi ma hanno evidenziato un modesto miglioramento della componente rotatoria e la possibilità in alcuni casi di determinare degli scompensi sull'equilibrio globale del rachide [6-8].
Nel 1995 il sistema AO-USS [9 10] ha introdotto un nuovo concetto, la correzione segmentaria della scoliosi con un adeguato strumentario e con una diversa strategia chirurgica che consente una correzione sui tre piani delle singole vertebre, con una migliore derotazione della vertebra apicale [1]. Pertanto in questo sistema si associa il concetto della stabilizzazione segmentaria di Luque [4] al concetto della correzione tridimensionale di Cotrel-Dubousset [5].
In questo nostro studio retrospettivo riportiamo la nostra esperienza e i risultati nel trattamento chirurgico della scoliosi con sistema AO-USS attraverso una valutazione clinica e radiografica.

MATERIALE E METODO

La nostra casistica si riferisce ad una serie continua di 75 casi operati di artrodesi vertebrale mediante strumentazione posteriore con sistema AO-USS™ tra il 1995 e il 1999 presso l'Istituto Ortopedico Galeazzi. Le femmine erano 56 (74,7%) e i maschi 19 (25,3%), l'età media era di 25 anni (11-71) e un follow-up medio di 78 (60-108) mesi.
La maturazione scheletrica era Risser 0 in 3 casi (4%), Risser 1 in 6 casi (8%), Risser 2 in 7 casi (9,3%), Risser 3 in 7 casi (9,3%), Risser 4 in 6 casi (8%) e Risser 5 in 46 casi (61,3%). La sede della curva primaria era dorsale in 34 casi (45,3%), dorsale doppia in 3 casi (4%), dorsolombare in 22 casi (29,3%), lombare in 15 casi (20%), doppia primaria in 1 caso (1,3%). L'entità angolare media pre-operatoria della curva primaria era di 59° e della secondaria di 39°, la rotazione della curva principale pre-operatoria calcolata secondo Perdriolle [11] era di 26° (Tab. I). Sul piano sagittale la colonna era normale in 34 casi (43,3%), in 1 caso (1,3%) cifoscoliosi, in 11 casi (14,7%) scoliosi cifosante, in 9 casi (12%) lordoscoliosi, in 17 casi (22,7%) dorsopiatto, in 3 casi (4%) ipercifosi.
Il dolore era assente in 27 casi (36%), mentre in 1 caso (1,3%) cervicalgia, in 17 casi (22,7%) dorsalgia, in 10 casi (13,3%) dorsolombalgia, in 12 casi (16%) lombalgia, in 3 casi (4%) lombosciatalgia, in 2 casi (2,7%) lombocruralgia, e in 3 casi (4%) rachialgia *in toto*.
Tutti i pazienti prima dell'intervento sono stati valutati sia dal punto di vista clinico che dal punto di vista strumentale con esame radiografico della colonna *in toto* in ortostatismo nelle due proiezioni antero-posteriore e latero-laterale ed in massima flessione laterale (*bending*). Lo studio radiografico è stato di fondamentale importanza per la scelta delle vertebre strategiche e dell'area di artrodesi.

Tab. I. Valutazione radiografica nei pazienti operati di scoliosi con sistema AO-USS

	Preoperatorio	Follow-up
Entità media angolare curva primaria	59°	25°
Entità media angolare curva secondaria	39°	17°
Entità media rotazione curva primaria	26°	16°

Il prelievo da noi utilizzato come innesto è sempre stato osso autologo iliaco.
Tutti i pazienti sono stati rivalutati clinicamente o mediante un questionario telefonico, prendendo in considerazione: la presenza o assenza del dolore, la ripresa funzionale del rachide, la ripresa dell'attività lavorativa, l'utilizzo di corsetti ortopedici, il livello di soddisfazione. In 61 pazienti è stato possibile eseguire anche il controllo radiografico, esaminando la variazione dell'entità media angolare nella curva primaria e secondaria, la rotazione della vertebra apicale, il bilanciamento della colonna sul piano sagittale, e la fusione ossea.

RISULTATI

Nei 75 pazienti valutati al follow-up è stata osservata l'assenza del dolore in 60 casi (80%), in 7 casi (9,4%) dorsalgia, in 4 casi (5,3%) dorsolombalgia, e in 4 casi (5,3%) lombalgia. La ripresa funzionale del rachide è stata in 60 pazienti (80%) completa, in 7 pazienti (9,4%) lievemente limitata, in 5 pazienti (6,6%) moderatamente limitata, in 3 pazienti (4%) gravemente limitata. La ripresa lavorativa è stata in 56 casi (74,6%) completa, in 6 casi (8%) part-time, in 6 casi (8%) lavoro differente, in 7 casi (9,4%) disoccupato. Nessun paziente utilizza corsetti ortopedici. Il livello di soddisfazione è stato in 45 casi (60%) eccellente, in 18 casi (24%) buono, in 9 casi (12%) discreto, in 3 casi (4%) scarso.
L'entità angolare media della curva primaria era di 25°, quella della curva secondaria di 17° e la rotazione della curva primaria era di 16° (Tab. I). L'analisi di questi dati ha evidenziato che l'entità angolare media della curva primaria e secondaria nei controlli, si è ridotta del 57,6% nella prima e del 56,4% nella seconda, dimostrando una capacità di correzione dello strumentario superiore al 50%. In nessun caso abbiamo avuto una perdita di correzione della curva primaria. Solo in 1 caso si è verificato il peggioramento della curva secondaria. Anche l'entità media della rotazione della curva primaria valutata secondo Perdriolle è notevolmente migliorata da 26° a 16°, sottolineando l'importanza della strumentazione della vertebra apicale. Inoltre la valutazione radiografica sul piano sagittale ha dimostrato un ripristino della normale cifosi e lordosi in 51 casi (83,6%), mentre in 1 caso (1,6%) cifoscoliosi, in 7 casi (11,5%) dorso piatto, in 2 casi (3,3%) ipercifosi; quest'ultime dovute ad una cifotizzazione sopra l'area di artrodesi. In nessun caso è stata eseguita un intervento di estensione dell'area di artrodesi. Abbiamo osservato la formazione di una buona massa di fusione in 59 casi (96,7%), solo in due casi (3,3%) è stata necessaria la revisione dell'area di artrodesi dopo la rimozione dei materiali di sintesi.
Nella nostra casistica abbiamo osservato le seguenti complicanze intra-operatorie: un caso di lesione della dura, e un caso di pneumotorace. Tra le complicanze post-operatorie abbiamo avuto 1 solo caso di infezione, risoltosi con terapia antibiotica. Mentre le complicanze tardive sono state: 2 casi mobilizzazione dell'impianto (sganciamento della barra), e 4 casi infezione tardiva. Nella mobilizzazione e nella infezione tardiva è stata eseguita la rimozione dei materiali di sintesi con completa guarigione e regressione della sintomatologia. In 5 casi abbiamo rimosso i materiali di sintesi per intolleranza del paziente (salienza sottocutanea).

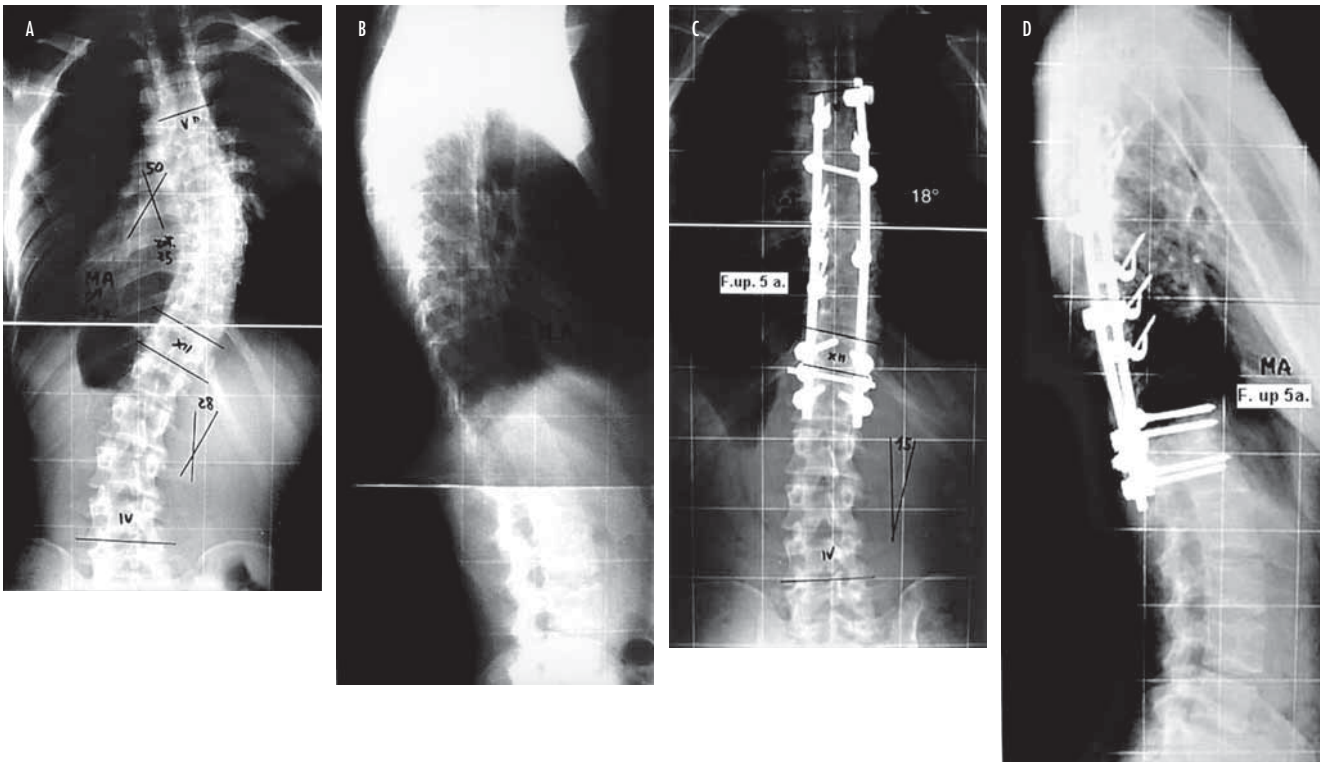

Fig. 1. Maschio di anni 19, affetto da scoliosi dorsale. In (a) e (b) radiografia pre-operatoria con curva primaria di 50° e secondaria di 28°, rotazione vertebra apicale curva primaria di 25°. Il paziente è stato sottoposto ad intervento di artrodesi vertebrale V D – I L con USS. In C e D controllo radiografico a 5 anni, in cui si osserva la notevole correzione delle curve (curva primaria 18° e secondaria 15°) e della rotazione (10°) con un buon equilibrio sul piano sagittale.

DISCUSSIONE

La scoliosi è una deformità tridimensionale per la quale la moderna strumentazione chirurgica si pone come obiettivi la sua correzione nei tre piani, il corretto equilibrio del rachide, l'artrodesi del minor numero possibile di vertebre, la prevenzione di danni neurologici e di perdita di correzione, non uso di corsetti, la solida artrodesi [10]. Per molti anni la scoliosi è stata trattata come una deformità sul piano frontale. Successivamente diversi autori hanno dimostrato l'importanza che tale patologia si sviluppa nei tre piani dello spazio [12-15]. Cotrel e Dubousset [5] sono stati i primi ad introdurre il concetto di correzione tridimensionale utilizzando uno strumentario in grado di determinare una derotazione globale e una distrazione della curva, ottenendo una buona correzione ma un modesto miglioramento della componente rotatoria e la possibilità in alcuni casi di determinare degli scompensi sull'equilibrio globale del rachide [6-8 16]. Secondo noi il sistema AO-USS™ ha rappresentato un ulteriore passo in avanti, in quanto consente una correzione non globale ma segmentaria con 2 aste che vengono modellate sul normale profilo sagittale e una migliore derotazione attraverso la strumentazione della vertebra apicale. Infatti l'analisi della nostra casistica ha evidenziato dei valori di entità media angolare nella correzione della curva che sono sovrapponibili a quelli di altri strumentari [1], mentre il dato differente è la migliore derotazione. Quindi, in accordo con diversi autori [1 14 15], la strumentazione della vertebra apicale consente una correzione maggiore sul piano assiale, con migliori risultati anche sul piano sagittale come rappresentato nella Fig. 1. In questo sistema si associa il concetto della stabilizzazione segmentaria di Luque [4] al concetto della correzione tridimensionale di Cotrel-Dubousset [5].

Nel trattamento chirurgico della scoliosi è di fondamentale importanza la corretta scelta dell'area di artrodesi, e delle vertebre strategiche. I criteri da utilizzare per l'identificazione della curva da artrodesizzare e sulla sua estensione sono ancora controversi. In particolare sulla estensione caudale, si possono commettere degli errori in difetto o in eccesso, ottenendo così delle artrodesi "corte" o delle artrodesi "lunghe".

Nella nostra casistica solo in un caso si è verificato un peggioramento della curva di compenso e in due casi una cifotizzazione al disopra dell'area di artrodesi, poiché è stata eseguita probabilmente un'artrodesi corta. Comunque in nessun caso noi abbiamo eseguito un'estensione dell'area di artrodesi e non abbiamo avuto nessuna perdita di correzione. Nelle artrodesi "lunghe" si ha invece l'inutile riduzione del numero di segmenti mobili del rachide con il conseguente sovraccarico funzionale e con potenziale insorgenza di sintomatologia dolorosa [17 18]. Questo ci potrebbe spiegare la persistenza di lombalgia in 4 nostri pazienti. Non vanno inoltre trascurate le possibili concomitanti alterazioni sul piano sagittale, quali causa di sintomatologia dolorosa. Pertanto secondo i principi stabiliti da Moe [3 19] e Goldstein [20-22] l'area di artrodesi deve andare dalla vertebra neutra craniale alla vertebra neutra caudale della

curva principale. La vertebra distale deve essere la vertebra stabile, che per definizione è la vertebra attraversata da una linea verticale tracciata a partire dal centro del sacro e perpendicolare alle creste iliache (*central sacral line*). Nelle scoliosi con curve combinate toraciche e lombari (doppie primarie), sotto gli 80° Cobb, in cui la curva lombare è minore e più flessibile della curva toracica (King II), in accordo con altri autori [23-25], noi preferiamo eseguire una artrodesi selettiva del tratto toracico, per la spontanea correzione compensatoria della curva lombare. I vantaggi indiscutibili della fusione selettiva sono di mantenere la motilità del tratto lombare e la minore esposizione chirurgica. La validità di questi concetti è stata confermata da King e altri autori [26] nella loro revisione di 455 casi di scoliosi idiopatiche toraciche o toraciche e lombari combinate trattate chirurgicamente.

La scelta delle vertebre strategiche deve essere accurata e basata sullo studio degli esami radiografici. In modo particolare deve essere posta attenzione nella scelta della zona neutra inferiore secondo i principi visti prima, che costituendo le fondamenta del montaggio, deve essere strumentata in modo molto stabile.

La nostra casistica ha evidenziato una caratteristica peculiare del sistema USS: la sua versatilità poiché attraverso molteplici punti di ancoraggio e alla strumentazione della vertebra apicale è in grado di adattarsi alla rigidità di qualsiasi curva, consentendo una riduzione e una derotazione segmentaria, senza la necessità di eseguire manovre di distrazione.

Certamente l'introduzione di sistemi in grado di eseguire una correzione tridimensionale della scoliosi, come l'AO-USS™, ha ridotto di molto i problemi legati alla corretta scelta dell'area di artrodesi, soprattutto quelli legati alle alterazioni del profilo sul piano sagittale. Infatti nei nostri casi noi abbiamo ottenuto degli ottimi risultati con ripristino della normale lordosi e cifosi della colonna nell'83,6% dei pazienti.

In 15 casi è stata osservata la persistenza della sintomatologia dolorosa. Se in 2 casi era giustificata dalla presenza di pseudoartrosi, in 2 casi dalla mobilizzazione dei mezzi di sintesi, in 4 casi dall'infezione tardiva e in altri 2 casi dalla cifotizzazione al di sopra dell'area di artrodesi, negli altri casi non vi erano alterazioni radiografiche che giustificassero tale disturbo anche se erano tutti pazienti operati di scoliosi degenerativa. È probabile che la causa di tali disturbi sia dovuta a micromovimenti dei mezzi di sintesi che si realizzano nel tempo per la diversa e notevole differenza di rigidità fra i mezzi di sintesi ed il rachide, anche in presenza di una solida artrodesi.

La valutazione clinica al follow-up ha mostrato una ripresa dell'attività lavorativa completa nel 74,6% dei casi, una ripresa della funzionalità del rachide completa nell'80% dei casi, e un livello di soddisfazione più che buono nell'84% dei casi. Questi dati, in accordo con la letteratura [25 27], sottolineano che la corretta e stabile correzione della scoliosi con il sistema AO-USS™ consente di ottenere anche dei risultati soddisfacenti dal punto di vista clinico.

L'utilizzo della strumentazione nel trattamento chirurgico della scoliosi ha aumentato il rischio di complicanze. Infatti nella nostra casistica si sono verificate due complicanze intra-soperatorie determinate da un errato posizionamento delle viti peduncolari. In nessun caso abbiamo avuto danni neurologici durante le manovre di correzione, poiché lo strumentario è provvisto di uncini peduncolari con viti di fissazione al peduncolo che determinano un ancoraggio più solido alla vertebra, e consentono di eseguire manovre riduttive evitando di violare il canale rachideo.

Tra le complicanze post-operatorie abbiamo avuto un solo caso di infezione risoltosi con terapia antibiotica.

L'infezione tardiva nella nostra casistica ha rappresentato il 5,3% dei casi. Le cause di questa patologia non sono bene conosciute, Dubousset et al. [28] ipotizzano una reazione infiammatoria sterile ai prodotti di corrosione dei componenti del fissatore. Molti altri autori sostengono invece una teoria infettiva [29]. Secondo noi il tipo di materiale di sintesi (fissatore interno tipo AO-USS) che utilizziamo oggi, rispetto ai precedenti (Harrington), probabilmente espone maggiormente al rischio di infezioni dato che richiede un più ampio scollamento muscolare, l'uso di una maggiore quantità di materiale di sintesi ed infine una durata dell'intervento più prolungata [29]. Il solo trattamento di rimozione del materiale di sintesi, l'accurata pulizia del materiale fibronecrotico-purulento, i lavaggi, la chiusura primaria della cute e la terapia antibiotica mirata in caso di antibiogramma positivo o a largo spettro se la coltura è negativa, ha determinato in tutti i casi una rapida e completa guarigione senza perdite di correzione e senza la necessità di chirurgie addizionali, in accordo con altri autori [28 29].

La massa di fusione ossea era solida 96,7% dei casi, in solo due casi di pseudoartrosi è stato necessario un intervento di revisione perché sintomatici.

CONCLUSIONI

Sulla base della nostra esperienza e alla luce dei risultati ottenuti si possono fare alcune considerazioni. Lo strumentario da noi utilizzato è abbastanza semplice e la facilità di uso si acquisisce dopo qualche strumentazione. La possibilità di una correzione segmentaria facilita la derotazione delle singole vertebre ottenendo una migliore correzione della rotazione, attraverso la strumentazione della vertebra apicale. Grazie alla notevole versatilità ed alla capacità correttiva dello strumentario, è possibile utilizzarlo per qualsiasi curva. Infatti la correzione dell'entità angolare è stata sempre ottima sia nelle scoliosi non rigide, sia nelle curve rigide nelle quali la correzione avviene mediante strumentazioni particolari che consentono sempre una correzione segmentaria. Nella maggior parte dei casi abbiamo ottenuto sul piano sagittale le correzioni che avevamo programmato modellando l'asta nella cifosi dorsale e lordosi lombare desiderata. Il tasso di complicanze è stato sovrapponibile a quello in letteratura.

BIBLIOGRAFIA

1. Akcali Q, Alici E, Kosay C. *Apical instrumentation alters the rotational correction in adolescent idiopathic scoliosis.* Eur Spine J 2003;12:124-9.
2. Harrington P. *Treatment of scoliosis, correction and internal fixation by spine instrumentation.* J Bone Joint Surg Am 1962;44:591-610.
3. Moe J. *Methods of correction and surgical technique in scoliosis.* Orthop Clin North Am 1972;2:17-48.
4. Luque ER. *Treatment of scoliosis without external support.* Orthop Trans 1977;1:37.

[5] Cotrel Y, Dubousset J. *Nouvelle technique d'ostéosynthese rachidienne segmentaire par voie posterieure*. Rev Ghir Orthop 1984;70:489-94.

[6] Krismer M, Bauer R, Sterzinger W. *Scoliosis correction by Cotrel-Dubousset instrumentation, the effect of derotation and three dimensional correction*. Spine 1992;17 S:263-9.

[7] Thompson J, Transfeldt E, Bradford D, Olgivie J, Boachie-Adjei O. *Decompensation after Cotrel-Dubousset instrumentation of idiopathic scoliosis*. Spine 1990;15:927-31.

[8] Wood K, Transfeldt E, Olgivie J, Schendel H, Bradford D. *Rotational changes of the vertebral pelvis axis following Cotrel-Dubousset instrumentation*. Spine 1991;16:408-12.

[9] Laxer E; Technical Commission For Spinal Surgery Of Asif. *A further development in spinal instrumentation*. Eur Spine J 1994;3:347-52.

[10] Webb J, Burwell R, Cole A, Lieberman I. *Posterior instrumentation in scoliosis*. Eur Spine J 1995;4:2-5.

[11] Perdriolle R, Vidal J. *Morphology of scoliosis: three-dimensional evaluation*. Orthopedics 1987;10:909-15.

[12] Bernhardt M, Bridwell K. *Segmental analysis of the sagittal plane alignment of the normal thoracic and lumbar spines and thoracolumbar junction*. Spine 1989;14:717-21.

[13] Bridwell K, Betz R, Capell A, Huss G, Harvey C. *Sagittal analysis in idiopathic scoliosis patients treated Cotrel-Dubousset instrumentation*. Spine 1990;15:921-6.

[14] Marchesi D, Transfeldt E, Bradford D, Heithoff K. *Changes in vertebral rotation after Harrington and Luque instrumentation for idiopathic scoliosis*. Spine 1992;17:775-80.

[15] Wood K, Olsewski J, Schendel M, Boachie-Adjei O, Guptam. *Rotational changes of the vertebral pelvic axis after sublaminar instrumentation in adolescent idiopathic scoliosis*. Spine 1997;22:51-7.

[16] Bridwell K, Mcallister J, Betz R, Huss G, Clancy M, Schoenecker P. *Coronal decompensation produced by Cotrel-Dubousset derotation manoeuvre for idiopathic right thoracic scoliosis*. Spine 1991;16:769-77.

[17] Michel CR, Lalain JJ. *Late results of Harrington's operation: long-term evolution of the lumbar spine below the fused segments*. Spine 1985;10:414-20.

[18] Zagra A, Lamartina C, De Marchi F, Boreatti V, Giudici F, Zagra L. *Complicanze ed insuccessi nella terapia chirurgica delle scoliosi con la tecnica di Risser*. Progr in Pat Vert 1992;15:103-11.

[19] Lonstein JE, Winter RB, Bradford DS, Ogilvie JW. *Moe's textbook of scoliosis and other spinal deformities*. 3rd edn. Philadelphia: W.B. Saunders Company 1995.

[20] Goldstein LA. *Surgical management of scoliosis*. J Bone Joint Surg 1966;48 A:167-96.

[21] Goldstein LH. *The surgical management of scoliosis*. Clin Orthop 1964;35:95-115.

[22] Goldstein LH. *The surgical management of scoliosis*. Clin Orthop 1971;77:32-56.

[23] Betz R, Harms J, Clements D, Lencke L, Lowe T, Schufflebarger H, et al. *Comparison of anterior and posterior instrumentation for correction of adolescent thoracic idiopathic scoliosis*. Spine 1999;24:225-39.

[24] Lenke L, Betz R, Bridwell K, Harms J, Clements D, Lowe T. *Spontaneous lumbar curve coronal correction after selective anterior or posterior thoracic fusion in adolescent idiopathic scoliosis*. Spine 1999;24:1663-72.

[25] Lenke L, Edwards C, Bridwell K. *The Lenke classification of adolescent idiopathic scoliosis: how it organizes curve patterns as a template to perform selective fusion of the spine*. Spine 2003;20:199-207.

[26] King HA, Moe JH, Bradford DS, Winter RB. *The selection of fusion levels in thoracic idiopathic scoliosis*. J Bone and Joint Surg 1983;65 A:1302-13.

[27] Ali R, Boachie-Adjei O, Rawlins B. *Functional and radiographic after surgery for adult scoliosis using third-generation instrumentation techniques*. Spine 2003;28:1163-9.

[28] Dubousset J, Schufflebarger H, Wengerd. *Late "infection" with CD instrumentation*. Orthop Trans (abstract) 1994;18:121.

[29] Richards B. *delayed infections after posterior TRSH spinal instrumentation fo idiopathic scoliosis*. Spine 2001;26:1990-6.

Risultati a distanza: confronto tra stumentazione di Harrington e Sir nella chirurgia della scoliosi

Long-term results: Harrington vs Sir instrumentation in scoliosis surgery

V. Consoli†, F. Carmassi, A. Gabbrielli, G. Lioci

RIASSUNTO

Sono stati esaminati pazienti affetti da scoliosi trattati con strumentazione di Harrington da sola o associata a fili sottolaminari e con strumentazione Sir.

Parole chiave: scoliosi, trattamento chirurgico, strumentazione posteriore

SUMMARY

Patients affected by scoliosis, treated on with Harrington alone or associated with sublaminar wires and Sir instrumentation were reviewed.

Key words: scoliosis, surgical treatment, posterior instrumentation

La scoliosi idiopatica rappresenta una patologia a carattere progressivo e l'aggravamento della deformità è influenzato da molti fattori, statici e dinamici; pertanto, la valutazione dei risultati del trattamento chirurgico della scoliosi idiopatica è necessariamente da effettuarsi a distanza dal momento dell'atto chirurgico.
Scopo del nostro studio è il confronto del comportamento della curva artodesizzata in soggetti operati con strumentazione SIR rispetto a soggetti operati con strumentazione di Harrington classica e Harrington associata a fissazione segmentaria.

MATERIALE E METODO

La casistica esaminata nel presente lavoro comprende 129 soggetti affetti da scoliosi idiopatica, operati in tre periodi differenti con metodiche differenti e pertanto suddivisi in tre gruppi (A, B e C).
Nel primo gruppo (A), sono stati inseriti 64 soggetti operati nel biennio 1978-79 con la strumentazione di Harrington classica; nel secondo gruppo (B) sono stati valutati 26 pazienti operati nel biennio 1983-84 con la strumentazione di Harrington associata a fissazione segmentaria; nel terzo gruppo (C) sono stati raccolti i dati di 39 soggetti operati con la strumentazione SIR tra il 1993 e il 1996.
Dei soggetti inclusi nella revisione casistica abbiamo valutato i seguenti parametri di tipizzazione: maturazione scheletrica, sesso, sede della o delle curve principali ed entità della deformità.

Clinica Ortopedica Università di Pisa

Il grado di *maturazione scheletrica* è stato valutato secondo il test di Risser, raggruppando i primi tre e gli ultimi due gradi di copertura delle creste iliache. Nel primo gruppo sono stati inclusi 76 pazienti (59,9%) e nel secondo i rimanenti 53 (41,1%).
Nella valutazione abbiamo considerato il parametro *sesso*, per verificare una eventuale differenza del comportamento nel tempo dell'artrodesi tra maschi e femmine: i soggetti di sesso maschile erano 28 (21,7%), le femmine 101 (78,3%).
Abbiamo suddiviso per *sede* i casi esaminati. Le curve toraciche erano 66 (51,1%), le toraco-lombari 30 (23,3%), le lombari 14 (10,9%) e le doppie primarie 19 (14,7%).
Per l'elaborazione dei valori relativi all'*entità* abbiamo suddiviso i casi in due gruppi: pazienti con valore angolare pre-operatorio inferiore a 60° e pazienti con valore angolare pre-operatorio superiore a 60°. Nel primo gruppo sono stati inseriti 55 casi (42,7%), e nel secondo i rimanenti 74 (57,3%). Il valore angolare medio pre-operatorio era di 47,2° con un minimo di 30° ed un massimo di 78°.
La valutazione dell'entità è stata eseguita misurando la curva nei radiogrammi pre e post-operatori, a 1 anno, a 5 anni ed a 8-10 anni.
I valori angolari ottenuti con la strumentazione S.I.R. sono stati confrontati con quelli ottenuti e valutati in una precedente revisione casistica effettuata su 64 pazienti operati nel '78 e nel '79 con tecnica di Harrington classica e 26 pazienti operati nell''83 e nell''84 con tecnica di Harrington associata alla fissazione segmentaria.

RISULTATI

Le misurazioni angolari dei radiogrammi valutati sono stati inseriti in un programma analitico ed i risultati ottenuti sono riportati di seguito.

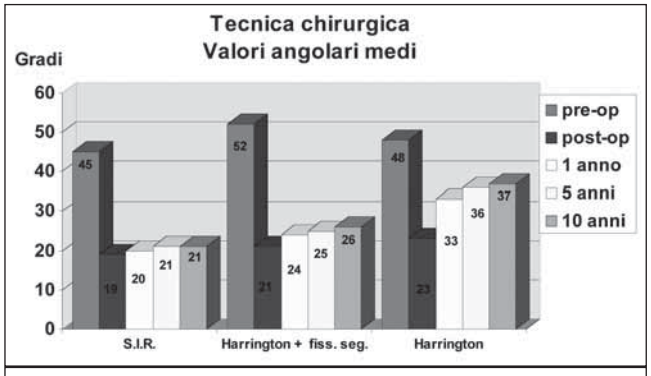

Fig. 1a. Valutazione secondo il parametro tecnica chirurgica in valori angolari medi.

Nella Figura 1 sono riportati i valori angolari assoluti e i relativi valori percentuali medi dei tre gruppi di soggetti operati con differente tecnica chirurgica, finalizzati a verificare il comportamento nel tempo delle curve artodesizzate rispetto alla strumentazione impiegata.

Nei soggetti appartenenti al *gruppo A*, operati con strumentazione di Harrington classica, da valori angolari medi nel pre-operatorio di 48° si passa a valori angolari medi nel post-operatorio di 23°. Nel controllo ad un anno il valore angolare medio rilevato è stato di 33°, nel controllo a 5 anni di 36° e a 10 anni di 37°.

In percentuale il comportamento nel tempo della correzione ottenuta con l'atto chirurgico ha seguito il seguente andamento: da una correzione del 52% nel post-operatorio si passa al 31% nel controllo ad un anno, con una perdita di correzione del 21% nel primo anno. La percentuale di correzione è del 25% nel controllo a 5 e del 23% a 10 anni (Fig. 1b).

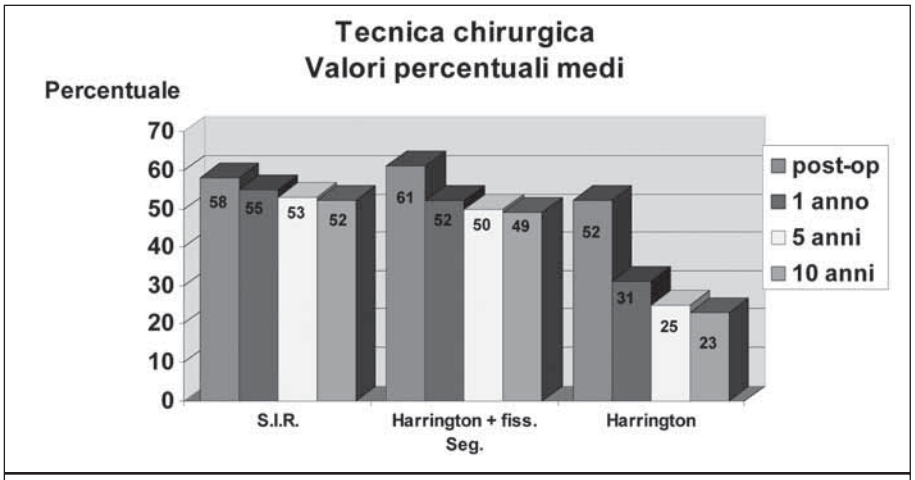

Fig. 1b. Valori percentuali medi di correzione.

Nei soggetti appartenenti al secondo *gruppo B*, operati con strumentazione di Harrington associata a fissazione segmentaria, da valori angolari medi nel pre-operatorio di 52° si passa a valori angolari medi nel post-operatorio di 21°. Nel controllo ad un anno il valore angolare medio è stato di 24°, nel controllo a 5 anni di 25° e a 10 anni di 26°.

Considerando in valori percentuali la correzione ottenuta con l'atto chirurgico e la stabilità della stessa nel tempo, si evidenzia come da una correzione del 61% nel post-operatorio si passa al 52% nel controllo ad un anno, con una perdita di correzione del 9% nel primo anno. La percentuale di correzione si mantiene al 50% nel controllo a 5 anni e al 49% nel controllo a 10 anni (Fig. 1b).

Nei soggetti appartenenti al *gruppo C*, operati con strumentazione S.I.R., si evidenzia come da valori angolari medi del pre-operatorio di 45,2° si passa a valori angolari medi del post-operatorio di 19°. Nel controllo ad un anno il valore angolare medio rilevato è stato di 20,5°, nel controllo a 5 anni di 21,3° e nel controllo a 10 anni di 21,6°. È evidente che il comportamento della curva artrodesizzata sia abbastanza stabile nel tempo (Fig. 1a).

In percentuale il comportamento nel tempo della correzione ottenuta con l'atto chirurgico ha seguito il seguente andamento: da una correzione del 58% nel post-operatorio si passa al 55% nel controllo ad un anno. La percentuale di correzione si mantiene intorno al 52% nel controllo a 5 e a 10 anni. Anche questi dati evidenziano come la perdita di correzione sia solo del 3% nel controllo a 1 anno, del 2% a 5 anni e quasi nulla nel controllo a 10 anni (Fig. 1b).

Abbiamo rielaborato i risultati ottenuti in funzione dei parametri di tipizzazione delle deformità operate nella nostra casistica (maturazione scheletrica, sesso, sede ed entità della curva scoliotica).

Abbiamo confrontato il comportamento della curva artrodesizzata in relazione al grado di *maturazione scheletrica*. Nei soggetti con test di Risser 4 e 5 la correzione chirurgica è risultata più stabile nel tempo rispetto ai soggetti con test di Risser 1,2 e 3. Infatti nei soggetti con test di Risser 4 e 5, da un valore di 42° del pre-operatorio

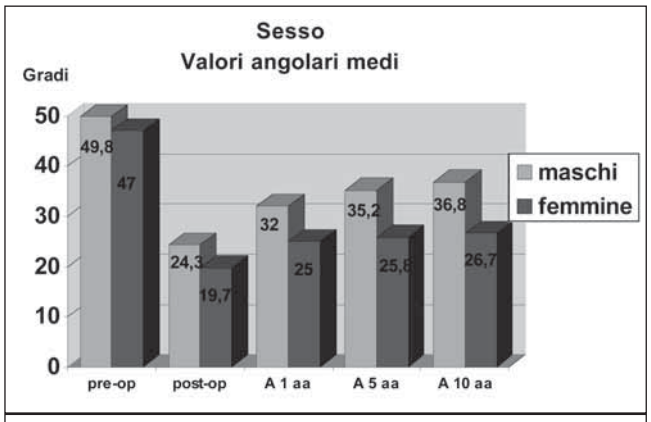

Fig. 2a. Valutazione del parametro sesso in valori angolari medi.

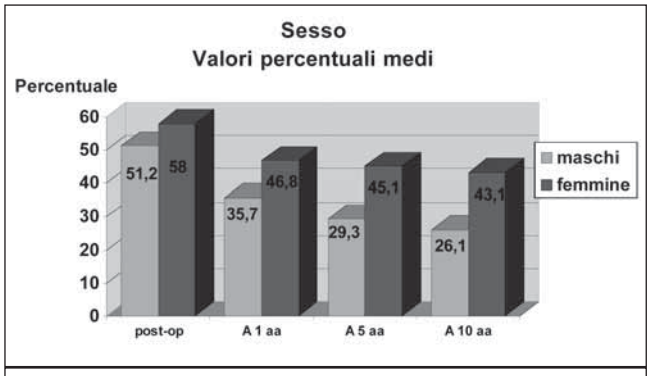

Fig. 2b. Valori percentuali medi di correzione.

si è passati a un valore di 18,2° nel post-operatorio e a un valore di 25,1° a 10 anni. Nei soggetti con test di Risser 1,2 e 3, invece, da un valore angolare medio pre-operatorio di 51,4° si è passati a un valore di 22,2° nel controllo post-operatorio e a un valore di 32° nel controllo a 10 anni.

Rispetto al *sesso* il comportamento dell'artrodesi ha avuto variazioni minori. Nella Figura 2 sono rappresentati i valori angolari medi e i valori percentuali medi emersi dal confronto dei soggetti maschi e femmine. La Figura 2a evidenzia come il mantenimento

della correzione nel controllo a un anno sia maggiore nei soggetti di sesso femminile, passando da un valore angolare medio di 19,7° del post-operatorio ad un valore di angolare di 25° del controllo ad un anno. Nei maschi, invece, si è passati da un valore di 24,3° del post-operatorio a un valore di 32° del controllo ad un anno. Nel controllo a 10 anni la perdita di correzione è stata comunque contenuta, con un valore angolare medio di 26,7° dei soggetti di sesso femminile, e con un valore angolare medio di 36,8° dei pazienti di sesso maschile. Anche i valori percentuali (Fig. 2b) evidenziano come la perdita di correzione nel controllo a 1 anno, rispetto al post-operatorio, sia contenuta all'11,2% nelle femmine e al 15,5% nei maschi.

Per quanto riguarda il parametro *sede*, le curve lombari sono risultate le più correggibili ma anche le meno stabili nel tempo rispetto alle curve toraciche e toraco-lombari.

L'andamento delle curve artrodesizzate è sovrapponibile nei tre gruppi sebbene le perdite di correzione siano state minime nei soggetti operati con strumentazione S.I.R. (Fig. 3). Analizzando, infatti, i soggetti operati con S.I.R. si può notare come nelle curve lombari si passi dal valore angolare medio del pre-operatorio di 60,3° al valore angolare di 25,3° del post-operatorio, con una correzione del 58%. Nel controllo ad un anno il valore angolare medio è stato di 28,3°, a 5 anni di 29,2° e a 10 anni di 29,3° con percentuali di correzione rispettivamente del 53%, 51,5% e 51,4%. La perdita di correzione nel primo anno è stata quindi solo del 5%.

Nelle curve toraciche, invece, si passa da valori angolari medi nel pre-operatorio di 45,5° a valori angolari di 19,5° nel post-operatorio, con una correzione del 57,1%. Nel controllo a un anno il valore angolare medio è stato di 20,6°, a 5 anni di 21,5° e a 10 anni di 21,9° con percentuali di correzione rispettivamente del 54,7%, 52,7% e 51,8%. La perdita di correzione nel primo anno è stata appena del 2,4%.

Nelle curve toraco-lombari, infine, si passa da valori angolari medi del pre-operatorio di 37,8° a valori angolari di 15,4° del post-operatorio, con una correzione del 59,2%. Nel controllo a un anno il valore angolare medio è stato di 16,7°, a 5 anni di 17,4° e a 10 anni di 17,6° con percentuali di correzione del 55,8%, 53,9% e 53,4% rispettivamente; la perdita di correzione nel primo anno è stata pertanto contenuta al 3,4%.

Abbiamo inoltre valutato il comportamento delle curve in rapporto al parametro *entità*.

Nei pazienti con valori angolari pre-operatori superiori a 60°, il valore angolare medio è stato di 68,6°. Nel controllo post-operatorio il valore angolare medio si è ridotto a 28,9°. Nel controllo a 1 anno il valore angolare medio è stato di 33,7° con una perdita percentuale del 7%, nel controllo a 5 anni era di 35,6° e nel controllo a 10 anni di 36,7°.

Nei pazienti con valori angolari pre-operatori inferiori a 60°, il valore angolare medio è stato di 43°. Nel controllo post-operatorio il valore angolare medio è stato di 18,2°. Nel controllo a 1 anno il

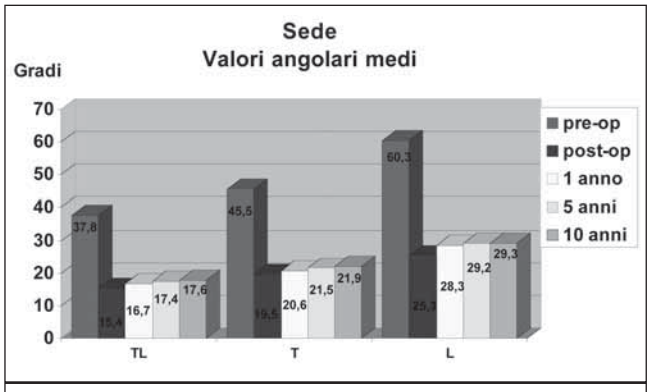

Fig. 3a. Valutazione del parametro sede in valori angolari medi.

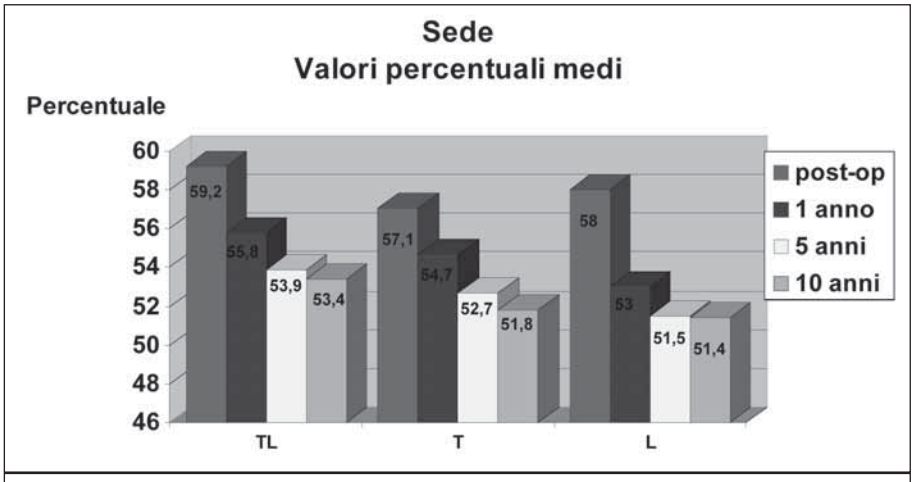

Fig. 3b. Valori percentuali medi di correzione.

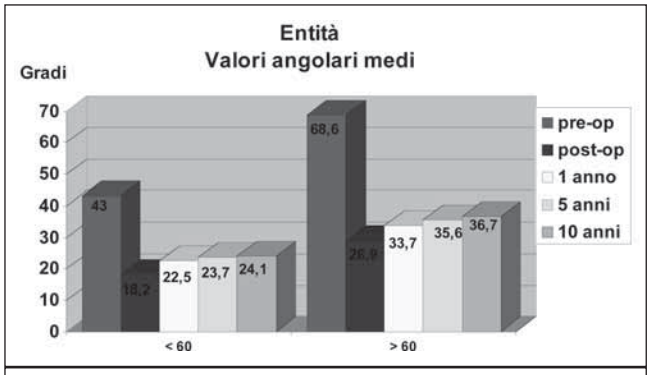

Fig. 4a. Valutazione secondo il parametro entità in valori angolari medi.

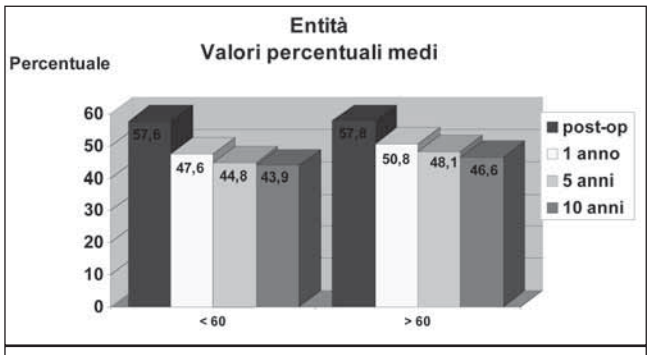

Fig. 4b. Valori percentuali medi di correzione.

valore angolare medio è stato di 22,5° con una perdita di correzione del 10%, nel controllo a 5 anni il valore angolare medio era di 23,7° e nel controllo a 10 anni di 24,1° (Fig. 4).

CONCLUSIONI

L'analisi dei dati ottenuti ha evidenziato come la correzione della deformità ottenuta con l'atto chirurgico non sia immutabile e deve essere correlata con l'evoluzione naturale della patologia. Dal confronto dei tre gruppi si è evidenziato come la perdita di correzione della curva artrodesizzata sia notevolmente inferiore nei soggetti operati con tecnica S.I.R. La correzione ottenuta con la strumentazione S.I.R. è da considerarsi, in relazione al carattere progressivo della patologia scoliotica, stabile nel tempo. Questa stabilità è superiore a quella ottenuta con la strumentazione di Harrington associata alla fissazione segmentaria e molto superiore a quella ottenuta con la strumentazione di Harrington classica.
Il dato maggiormente rilevante è la minima perdita di correzione nel controllo ad un anno rispetto alla correzione ottenuta nel postoperatorio, che aveva limitato i successi delle precedenti tecniche chirurgiche. I risultati ottenuti, infatti, hanno evidenziato come la perdita di correzione nel primo anno sia del 3% nei soggetti operati con la strumentazione SIR, contro il 9% dei pazienti operati con la strumentazione di Harrington associata alla fissazione segmentaria e il 21% dei pazienti operati con la strumentazione di Harrington classica.

BIBLIOGRAFIA

1. Zurbriggen C, Markwalder TM, Wyss S. *Long-term results in patients treated with posterior instrumentation and fusion for degenerative scoliosis of the lumbar spine*. Acta Neurochir 1999;141:21-6.
2. Barr SJ, Schuettke AM, Emans JB. *Lumbar pedicle screws versus hooks. Results in double curves in adolescent idiopathic scoliosis*. Spine 1997;22:1369-79.
3. Bridwell KH. *Spine update. Surgical treatment of adolescent idiopathic scoliosis: the basics and the controversies.* Spine 1994;19:1095-100.
4. Bridwell KH. *Spinal instrumentation in management of adolescent idiopathic scoliosis*. Clin Orthop Rel Res 1997;335:64-72.
5. King HA. *Selection of fusion levels for posterior instrumentation and fusion in idiopathic scoliosis.* Orthop Clin North Am 1988;19:247-55.
6. Large DF, Doig WG, Dickens DV, Torode IP, Cole WG. *Surgical treatment of double major scoliosis. Improvement of the lumbar curve after fusion of the thoracic curve*. J Bone Joint Surg 1991;73-B:121-4.
7. Aebi M. *Correction of degenerative scoliosis of the lumbar spine. A preliminary report.* Clin Orthop 1988;232:80-6.
8. Benli IT, Duman E, Akalin S, Kiş M, Aydin E, Un A. *An evaluation of the types and the results of surgical treatment for congenital scoliosis.* Acta Orthop Traumatol Turc 2003;37:284-98.
9. Bridwell KH, Hanson DS, Rhee JM, Lenke LG, Baldus C, Blanke K. *Correction of thoracic adolescent idiopathic scoliosis with segmental hooks, rods, and Wisconsin wires posteriorly: it's bad and obsolete, correct?* Spine 2002;27:2059-66.
10. Liljenqvist U, Lepsien U, Hackenberg L, Niemeyer T, Halm H. *Comparative analysis of pedicle screw and hook instrumentation in posterior correction and fusion of idiopathic thoracic scoliosis*. Eur Spine J 2002:11:336-43.
11. Sawatzky BJ, Tredwell SJ, Jang SB, Black AH. *Effects of three-dimensional assessment on surgical correction and on hook strategies in multi-hook instrumentation for adolescent idiopathic scoliosis*. Spine 1998;23:201-5.
12. Cohen-Gadol AA, Dekutoski MB, Kim CW, Quast LM, Krauss WE. *Safety of supplemental endplate screws in thoracic pedicle hook fixation*. J Neurosurg 2003;98(Suppl. 1):31-5.
13. Roso V, Bitu Sde O, Zanoteli E, Beteta JT, de Castro RC, Fernandes AC. *Surgical treatment of scoliosis in spinal muscular atrophy*. Arq Neuropsiquiatr 2003;61(3A):631-8.
14. Consoli V, Gabrielli A, Cabiddu S, Manca M, Terzuoli A. *Complicanze ed insuccessi nella terapia chirurgica delle deformità vertebrali. Il comportamento della curva artrodesizzata nel trattamento chirurgico della scoliosi idiopatica*. Progressi in Pat Vertebrale 1996;25.
15. Harrington PR, Dixon JH. *An eleven year clinical investigation of Harrington instrumentation, A preliminary report on 578 cases.* Orthop 1973;93:113-30.
16. Moskowits A, Moe JH, Winter RB, Binner H. *Long term follow-up of scoliosis fusion*. J Bone Joint Surger Am 1980;621:364-76.

Il trattamento chirurgico della scoliosi dell'adolescente con strumentario S.I.R.®. Risultati a 10 anni

The surgical treatment of adolescent idiopathic scoliosis by S.I.R. instrumentation: 10 years follow up results

D. Pasquetto, M. Cassini, E. Carità, A. Sandri, P. Bartolozzi

RIASSUNTO

In questo studio vengono analizzati i risultati clinici e radiografici ottenuti in un gruppo di 27 scoliosi dell'adolescente trattate, dal 1992 al 1994, con strumentazione S.I.R.®, utilizzando una tecnica che non prevede la derotazione della barra, confrontandoli con quelli riportati in letteratura con strumentario e tecnica CD.
Mediamente il valore Cobb pre-operatorio è stato di 64,3° a livello toracico e 59,4° in quello lombare. La correzione media nel post-operatorio è stata del 53%, ridottasi al 43,5% nel controllo a distanza (F.U. medio 10 anni). Nei casi sottoposti a toracoplastica l'entità media del gibbo è stata ridotta da 4,5 centimetri a 0,5 centimetri nel follow-up. I risultati da noi ottenuti con strumentario S.I.R.® sono quindi sovrapponibili a quelli riportati in letteratura con strumentario e tecnica CD dimostrandosi così la non necessità della rotazione della barra e l'opportunità di un sistema che associ l'elongazione alla traslazione.

Parole chiave: scoliosi, correzione chirurgica, toracoplastica

SUMMARY

The clinic and radiographic results in 27 adolescent idiopathic scoliosis (AIS) treated from 1992 to 94 utilizing S.I.R.® instrumentation without rotation of the rod compared with literature results of CD technique, are evaluated. The preoperative average Cobb value was 64,3 in the toracic spine and 59,4° in the lumbar spine. The postoperative average correction was 53% worsened at 43,5% at 10 years follow up. In the cases in which thoracoplasty was performed the mean value of preoperative hump of 4,5 cm improved to 0,5 cm at F.U.. In conclusion the results obtained with S.I.R.® device are similar to those reported in the literature with CD instrumentation and technique of correction thus showing the unnecessity of rod rotation while confirming the importance of a system allowing elongation and translation maneuvers.

Key words: scoliosis, surgical correction, thoracoplasty

Clinica Ortopedica e Traumatologica, Università di Verona

Indirizzo per la corrispondenza:
dott. Davide Pasquetto, *Clinica Ortopedica e Traumatologica,* Policlinico Borgo Roma, piazzale L. Scuro n. 10, 37100 Verona. Tel.: 045 8074471, Fax: 045 8203223

INTRODUZIONE

Il trattamento chirurgico della scoliosi, a differenza di quello conservativo, ha espresso nel corso degli anni continue e significative evoluzioni. Una delle tappe fondamentali è rappresentata dall'introduzione, negli anni '60, dello strumentario di Harrington che consentiva di ottenere correzioni delle curve efficaci e sufficientemente stabili da ridurre a pochi mesi la contenzione post operatoria in corsetti [1]
Spetta a Luque, nel decennio successivo, il merito di aver introdotto il concetto di fissazione vertebrale segmentaria con punti di presa multipli che consentivano di correggere le curve per traslazione più che per elongazione [2]. La stabilità che ne derivava rendeva superflua la contenzione post operatoria, consentiva un maggior rispetto delle curve sagittali a discapito tuttavia di una minore capacità correttiva.
L'intuizione di Cotrel e Debousset, negli anni '80, è stata quella di fondere i principi di queste due metodiche e svilupparli in un unico strumentario costituito da uncini e viti peduncolari fissati su punti molteplici che consentono una correzione segmentaria della scoliosi per mezzo della rotazione di un'asta presagomata [3].
Idealmente, secondo gli autori, questa tecnica consentirebbe di derotare le vertebre ottenendo una correzione tridimensionale del rachide scoliotico.
Critici all'idea che si potesse effettivamente ottenere un effetto derotativo stabile sulla colonna e convinti che la correzione ottenuta derivasse essenzialmente dalla trasmissione di forze di traslazione, dal 1992 abbiamo utilizzato uno strumentario (S.I.R.), derivato nei principi generali dal CD, correggendo le curve esercitando forze di elongazione, traslazione e compressione segmentarie. L'esclusione del concetto di derotazione ha consentito di semplificare la metodica di correzione senza, a nostro avviso, ridurne l'efficacia [4].
Scopo di questa revisione è confutare quanto esposto confrontando i risultati da noi ottenuti in un gruppo di 27 adolescenti affetti da scoliosi idiopatica, trattati chirurgicamente secondo le modalità descritte e rivalutati a 10 anni dall'intervento, con quanto riportato in letteratura in pazienti analoghi trattati con strumentario e metodica CD.

MATERIALE E METODO

Dal 1992 al 1994 abbiamo sottoposto ad intervento chirurgico 32 adolescenti affetti da scoliosi idiopatica. Il drop out ha interessato 5 pazienti resisi irreperibili per cui lo studio ha interessato 27 pazienti, di cui 23 femmine e 4 maschi, con un'età media di 14 anni (min 11-max 17). 12 pazienti sono stati sottoposti a toracoplastica al termine dell'intervento di correzione della scoliosi.

Le curve sono state tipizzate con la metodica di King [5] in quanto abbiamo riscontrato essere la più utilizzata nelle casistiche a lungo termine pubblicate in letteratura internazionale e sono state così classificate: 3 casi di King I, 6 di King II, 15 di King 3 e 3 di King IV.
La maturità ossea è stata valutata con il test di Risser ed era così rappresentata: 1 caso con Risser 0, 2 con Risser 1, 5 con Risser 2, 12 con Risser 3, 6 con Risser 4 e 1 con Risser 5.
Nei soggetti in cui stata effettuata la toracoplastica si è valutata la funzionalità respiratoria pre-operatoria e ad un anno dall'intervento mediante spirometria.

Studio radiografico
Tutti i pazienti sono stati sottoposti ad indagini radiografiche, pre-operatorie, del rachide *in toto* eseguite in ortostatismo, con proiezioni in antero-posteriore (AP) ed in latero-laterale (LL), ed in clinostatismo, in *bendings* laterali, per effettuare il planning pre operatorio. In presenza di curve toraciche sono state inoltre eseguite radiografie tangenziali al gibbo per valutare la necessità di associare alla correzione chirurgica della scoliosi una toracoplastica.
Ulteriori indagini radiografiche in due proiezioni sono state effettuate nel post-operatorio, a 4 mesi, ad 1, 2 e 10 anni circa.
Nei pazienti sottosposti a toracoplastica sono state inoltre effettuate proiezioni tangenziali al gibbo ad 1 anno e a 10 anni.

Trattamento chirurgico
Abbiamo utilizzato per la correzione e stabilizzazione delle curve il sistema in titanio S.I.R, già descritto dettagliatamente in nostri precedenti rapporti [4], che può essere considerato un derivato semplificato del C.D. da cui si differenzia per l'ingresso laterale della barra sugli elementi di presa vertebrali; ciò consente di applicarli anche in un secondo momento, a correzione provvisoriamente ottenuta per elongazione sulle prese distali, per migliorare la correzione delle curve per traslazione delle vertebre verso la barra. Una seconda barra in compressione, sul lato convesso della curva, stabilizza ulteriormente l'impianto.
La distribuzione dei punti di presa vertebrale si è ispirata ai concetti espressi dalla metodica di Cotrel-Dubousset limitandoci all'uso di soli uncini laminari in quanto, non ricercando la derotazione delle vertebre, garantiscono una presa sufficiente.
Nei soggetti con gibbo toracico superiore a 3 centimetri è stata associata una toracoplastica, dal lato convesso della curva, asportando circa 2 centimetri di costa a più livelli nella sede di massima deformità [6].
Nei 12 pazienti in cui è stata eseguita la toracoplastica abbiamo utilizzato il tessuto osseo costale come innesto nell'area di artrodesi evitando il prelievo dalla piramide iliaca nelle curve, tipo King 3, in cui sono state effettuate strumentazioni corte.
Non è stato applicato di routine un drenaggio pleurico intra-operatorio ed è stata instaurata una terapia con corticosteroidi per 3

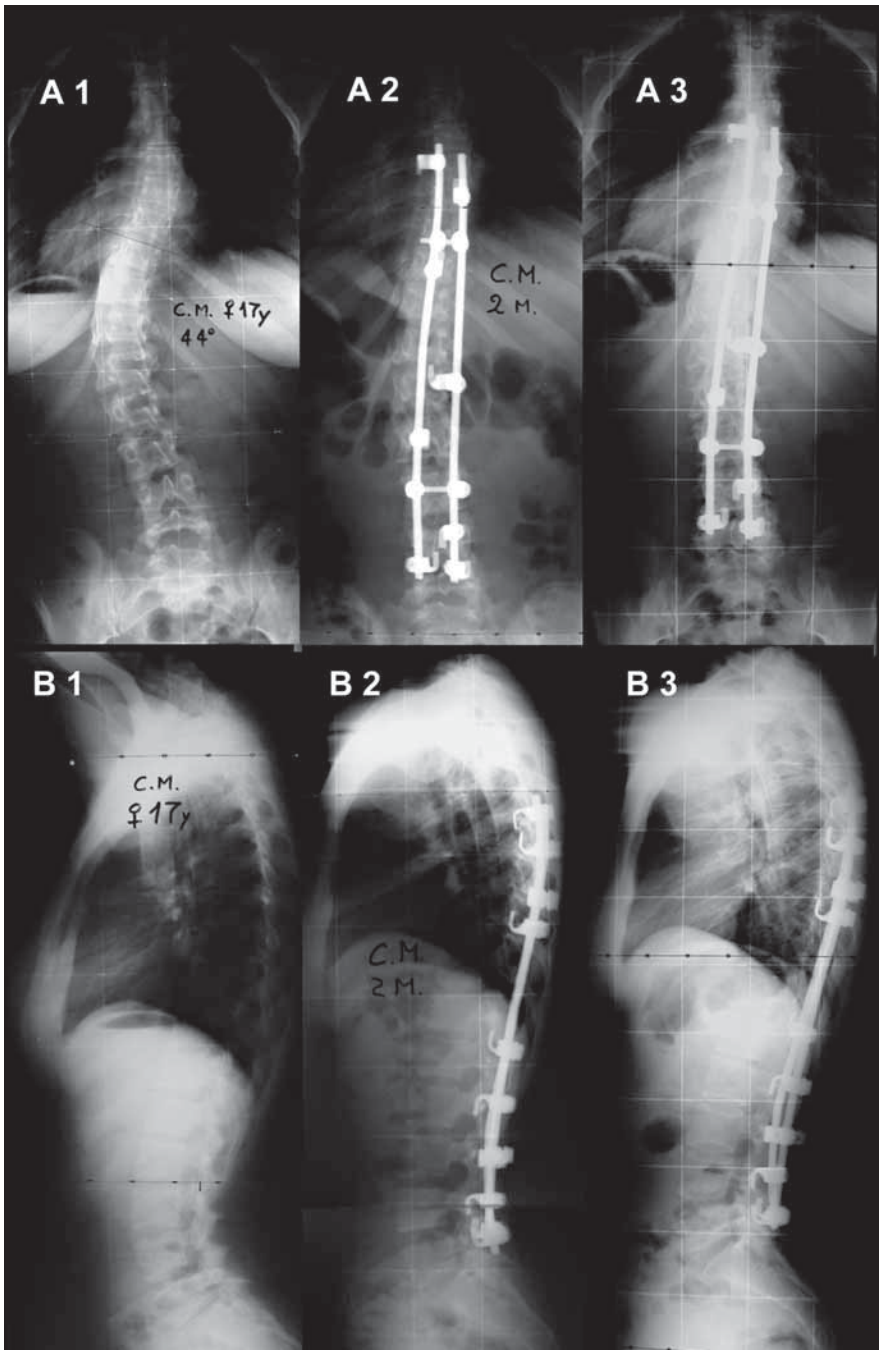

Fig. 1. Femmina di 17 anni affetta da scoliosi toracolombare di 44° (A1), ridotti a 16° nel controllo post-operatorio a 2 mesi (A2). Nel controllo a 11 anni si registra la perdita di 4° di correzione (A3). In B1 si evidenzia la cifosi pre-operatoria di 24° e la lordosi di 40°. Nel post-operatorio (B2) la cifosi è diminuita a 22° e la lordosi a 36° mentre a 11 anni (B3) si evidenzia un aumento a 26° della cifosi e a 40° della lordosi.

giorni associata a fisioterapia respiratoria per prevenire versamenti pleurici.
Il tempo medio operatorio è stato di 120 minuti.
Tutti i pazienti sono stati sottoposti a predeposito ematico ed è stata effettuata autotrasfusione per mezzo di Autotrans.
Una profilassi antibiotica *short-term* di 48 ore con vancomicina (1 gr x 2 die) è stata intrapresa di routine in tutti i pazienti.
Nel post-operatorio è stata concessa la stazione eretta dopo 4-6 giorni autorizzando i pazienti con un corsetto tipo Lyonese in materiale termoplastico modellato su calco mantenuto a tempo pieno per due mesi, consentendone la rimozione per effettuare l'igiene personale. Successivamente la rimozione del busto è stata graduale nell'arco di 1-2 mesi, consentendo da subito la rimozione notturna.

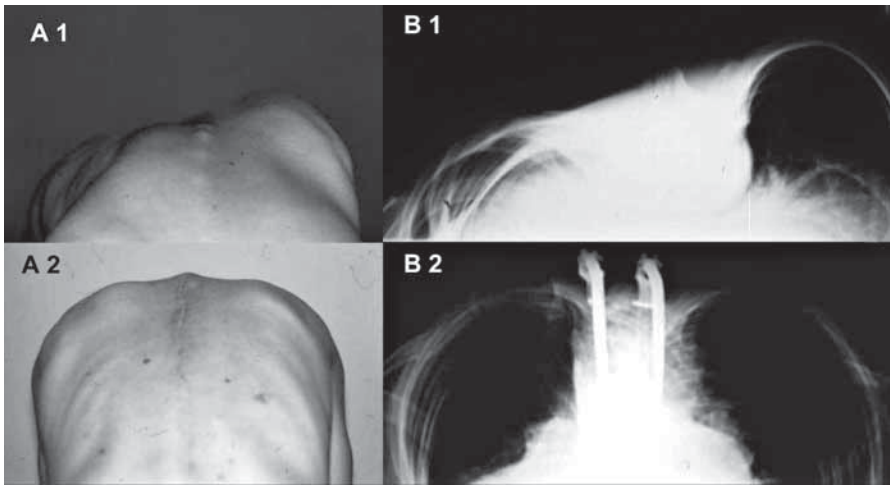

Fig. 2. Maschio di 16 anni con gibbo di 6,2 centimetri (A1) ridotto a 0,3 centimetri al controllo ad 1 anno (A2). Le radiografie tangenziali al gibbo pre-operatorie (B1) e ad un anno (B2) confermano l'ottima correzione.

RISULTATI

L'entità media delle curve, espressa in gradi secondo la metodica di Cobb, era di 64,3 nelle toraciche e di 59,4 in quelle lombari prima dell'intervento. Nel post-operatorio i valori si sono ridotti rispettivamente a 30,7 e 27,3 con una correzione del 52,2% nelle curve toraciche e del 54,1% in quelle lombari. Al controllo a 2 anni si è registrata una perdita media di correzione di 3,7 gradi nelle curve toraciche e di 4,2 nelle lombari con una ulteriore perdita a 5,6 gradi e 6,3 gradi rispettivamente nel controllo a 10 anni (Fig. 1). La percentuale di correzione si è pertanto ridotta al 43,5% nelle curve toraciche e al 43,4% in quelle lombari.
La cifosi toracica, misurata da T4 a T12, era di 18° nel pre-operatorio, aumentata a 19° nel post-operatorio, invariata a 2 anni e aumentata a 21° a 10 anni. La lordosi lombare misurava 39° nel pre-operatorio, invariata nel post-operatorio e a 2 anni, passata a 42° a 10 anni.
Nei 12 pazienti sottoposti a toracoplastica l'entità media del gibbo si è ridotta dai 4,5 centimetri misurati nel pre-operatorio ai 0,5 del controllo ad 1 anno, rimanendo invariata a 10 anni (Fig. 2). In nessuno di questi si è registrata una riduzione significativa della funzionalità respiratoria nel controllo ad un anno dall'intervento.

Complicanze
L'unica complicanza precoce che abbiamo registrato è consistita in un versamento pleurico persistente, presentatosi in un paziente sottoposto a toracoplastica, che ha richiesto l'applicazione di un drenaggio pleurico.
Tra le complicanze tardive segnaliamo lo sganciamento di un uncino in compressione dal lato della convessità ad un anno dall'intervento che non ha determinato perdita di correzione e la rottura di una barra, in un altro paziente, al controllo a 10 anni (anche in questo caso non si è evidenziata una significativa perdita di correzione).

In due soggetti particolarmente magri abbiamo riscontrato la sporgenza sottocutanea dello strumentario al tratto dorsale alto che tuttavia non ha provocato disturbi tali da renderne necessaria la rimozione.

CONSIDERAZIONI

Lo scopo di questa revisione è confrontare i risultati, a lungo termine, ottenuti con una metodica che non contempla il concetto di derotazione della barra con quelli riportati in letteratura con la metodica di Cotrel-Debousset [7-12]. L'importanza del confronto deriva dal fatto che la metodica da noi utilizzata, senza derotazione della barra, consente di ridurre i tempi dell'intervento e, di conseguenza, le possibili complicanze quali le maggiori perdite ematiche e le infezioni. Questi benefici risulterebbero tuttavia vanificati se le correzioni risultassero di minore entità o meno stabili nel tempo.
Da quanto si evince analizzando casistiche simili alle nostre in cui si è utilizzata la metodica e lo strumentario di Cotrel-Debousset, con solo uncini, possiamo affermare che la correzione delle curve sul piano frontale è sovrapponibile (50%-57%) [7-12] a quanto da noi ottenuto (53% medio); di poco superiori sembrano essere i risultati quando vengono utilizzate viti peduncolari in associazione agli uncini [10-12]. Anche l'entità della perdita di correzione a breve e lungo termine risulta simile anche se i montaggi combinati con viti sembrano dare maggiore stabilità nel tempo [7-12].
Ricordiamo tuttavia che l'utilizzo di viti peduncolari espone a maggiori complicanze neurologiche (dallo 0,5% al 16% riportate in letteratura) [13] e va pertanto soppesato se il parziale vantaggio ottenibile sulla correzione e stabilizzazione delle curve, determinato dal loro utilizzo combinato agli uncini, è bilanciato dai rischi.
Analoghe riflessioni si possono fare circa il bilanciamento sagittale del rachide: utilizzando solo uncini entrambe le metodiche consentono di rispettare le curve fisiologiche ma, a fronte di rettilineizzazioni importanti della colonna, risulta scarsa la capacità correttiva [11].
L'unica metodica utilizzabile per ottenere migliori correzioni sul

piano frontale e sagittale, nonché per effettuare una derotazione stabile della colonna, risulta oramai evidente essere quella che prevede l'utilizzo di sole viti peduncolari [14 15]. L'esilità dei peduncoli dal lato concavo delle curve associata allo stretto contatto con le strutture nervose rende, tuttavia, tale tecnica più rischiosa [10 13]. Rischi che risulteranno più contenuti quando i "sistemi di navigazione computer assistiti" diverranno più affidabili, ma che attualmente consideriamo eccessivi.

Una nota a parte merita, a nostro avviso, la correzione del gibbo mediante la toracoplastica, che noi eseguiamo al termine dell'intervento di correzione delle curve utilizzando la medesima incisione [6]. I risultati estetici da noi ottenuti sono eccellenti (residuando mediamente un gibbo di 0,5 centimetri da un valore medio iniziale di 4,5 centimetri) a fronte di un allungamento dei tempi chirurgici di 10 minuti circa e scarse complicanze (possibili versamenti pleurici post-operatori generalmente risolvibili in modo incruento). Tali risultati, tuttavia, sono difficilmente comparabili essendo la letteratura in proposito alquanto scarsa. In particolare, nelle pubblicazioni da noi visionate, questo aspetto non viene nemmeno menzionato.

CONCLUSIONI

Confrontando i nostri risultati con quanto espresso in letteratura possiamo affermare che la tecnica da noi utilizzata per la correzione della scoliosi ha dato risultati sovrapponibili a quelli ottenuti con la tecnica CD (con soli uncini) pur essendo semplificata. Ciò ci ha consentito di ridurre i tempi chirurgici e, di conseguenza, le complicanze senza per questo rinunciare ad ottenere buone correzioni sufficientemente stabili nel tempo.

Sicuramente migliori sono i risultati ottenibili con l'utilizzo di sole viti peduncolari ma a fronte di rischi di complicanze neurologiche che riteniamo ancora eccessivi. Tuttavia, essendo questo il futuro nel trattamento chirurgico della scoliosi, ci auspichiamo che lo sviluppo di tecniche di navigazione computer assistita subisca un'accelerazione tale da consentire di ridurre al minimo il rischio di complicanze neurologiche.

Infine, evidenziamo ancora una volta l'importanza della correzione del gibbo, ai fini estetici, ottenibile agevolmente e con scarse complicanze associando una toracoplastica al termine dell'intervento correttivo della scoliosi. La soddisfazione dei pazienti, più attenti al risultato estetico che ai gradi Cobb di correzione della curva, rende questa tecnica, a nostro avviso, irrinunciabile.

BIBLIOGRAFIA

1. Harrigton PR. *Treatment of scoliosis. Correction and internal fixation by spinal instrumentation*. J Bone Joint Surg Am 1962;44/A:591-610.
2. Luque ER, Cardoso A. *Segmental correction of scoliosis with rigid internal fixation.* Orthop Trans 1977;1:136.
3. Cotrel Y, Dubousset J. *Nouvelle technique d'ostéosynthèse rachidienne segmentaire per voie postérieure*. Rev Chir Orthop 1984;70:489-94.
4. Bartolozzi P, Cassini M, Sandri A, Vecchini E, Pasquetto D. *Il trattamento chirurgico della scoliosi dell'adolescente con SIR.* GIOT 1998;24:157-63.
5. King HA, Moe JH, Bradford DS, Winter RB. *The selection of fusion levels in thoracic idiopatic scoliosis*. J Bone Joint Surg (Am) 1983;65A:1302-13.
6. Bartolozzi P, Pasquetto D, Trevisan M, Cassini M. *La toracoplastica nel trattamento del gibbo associato alla scoliosi toracica.* Il Rachide - Italian Journal of Spinal Disorders 2001;1:519-27.
7. Antuna SA, Mendez JG, Lopez JC, Paz Jimenez J. *Cotrel-Dubousset instrumentation in idiopathic scoliosis a 5-year follow-up.* Acta Orthop Belg 1997;63:2542-6.
8. Bago J, Ramirez M, Pellise F, Villanueva C. *Survivorship analysis of Cotrel-Dubousset instrumentation in idiopatic scoliosis*. Eur Spine J 2003;12:435-9.
9. Lenke LG, Bridwell KH, Blanke K, Baldus C, Weston J. *Radiographic results of arthrodesis with Cotrel-Dubousset instrumentation for the treatment of adolescent idiopathic scoliosis*. J Bone Joint Surg Am 1999;80:807-14.
10. Liljenqvist U, Lepsien U, Hackenberg L, Niemeyer T, Halm H. *Comparative analysis of pedicle screw and hook instrumentation in posterior correction and fusion of idiopathic thoracic scoliosis*. Eur Spine J 2002:11:336-43.
11. Takahashi S, Passuti N, Delecrin J. *Interpretation and utility of traction radiography in scoliosis surgery.* Spine 2001;22:2542-6.
12. Wimmer C, Gluch H, Nogler M, Walochnik N. *Treatment of idiopathic scoliosis with CD-instrumentation.* Acta Orthop Scand 2001;72:615-20.
13. Schulze CJ, Munzinger E, Weber U. *Clinical relevance of accuracy of pedicle screw placement: a computed tomographic-supported analysis*. Spine 1998:23:2215-20.
14. Lee SM, Suk SI, Chung ER. *Direct vertebral rotation: a new technique of three-dimensional deformity correction with segmental pedicle screw fixation in adolescent idiopathic scoliosis.* Spine 2004;29:343-9.
15. Suk SI, Kim WJ, Kim JH, Lee SM. *Restoration of thoracic kyphosis in the hypokyphotic spine: a comparison between multiple-hook and segmental pedicle screw fixation in adolescent idiopathic scoliosis*. J Spinal Disord 1999;12:489-95.

Risultati al follow-up di 11-17 anni del trattamento con artrodesi e strumentazione segmentaria CD della scoliosi idiopatica

Treatment of idiopathic scoliosis by fusion and CD instrumentation: results at 11-17 years follow-up

S. De Giorgi, A. Luca, A. Piazzolla

RIASSUNTO

Gli autori hanno analizzato retrospettivamente i risultati clinici e radiologici, verificatisi nel tempo, in 73 soggetti affetti da scoliosi idiopatica corretti con strumentazione CD ed artrodesi: l'età all'intervento era compresa tra 11 e 47 anni, il follow-up tra 11 e 17 anni.
L'equilibrio frontale e sagittale del rachide è stato analizzato sul piano clinico e radiologico confrontando i dati del pre-operatorio con quelli del post-operatorio, del controllo a 2 anni e del follow-up finale. Si è valutata, inoltre, la stabilità, nel tempo, della massa di fusione, la mobilità residua della colonna vertebrale, la comparsa di eventuali discopatie degenerative nei segmenti liberi, gli episodi dolorosi, il grado di soddisfazione del paziente e l'impatto dell'intervento sulla qualità e sulle scelte di vita.
Lo studio ha dimostrato che la strumentazione segmentaria è una valida procedura per ottenere risultati clinici e funzionali ottimi e destinati a durare nel tempo.
In conclusione, dopo 11-17 anni dall'intervento è stato riscontrato un ottimo equilibrio del rachide senza danni degenerativi a carico della colonna vertebrale che pertanto ha dimostrato di ben sopportare le variazioni strutturali e geometriche indotte dalla strumentazione e fusione.

Parole chiave: strumentazione segmentaria, scoliosi idiopatica

SUMMARY

The authors analyzed retrospectively clinical and radiological postoperative long-term changes of the spine in 73 idiopathic scoliosis treated by Cotrel-Dubousset instrumentation and fusion. The subjects, between the ages of 11 and 47 years at the time of surgery, were observed for 11-17 years after surgery.
Clinical and radiological balance of the spine, long term fusion stability, residual spine mobility, degenerative discopathy in the unfused spinal units, pain, patient's satisfaction, impact of surgery in quality and choices of life were assessed with preoperative, postoperative, 2 years and last follow-up scores.
The present study proved that segmental instrumentation is a good procedure, which allows clinical, radiological and functional excellent results, that remain stable at long follow-up.
After 11-17 years, segmental instrumentation did not cause degenerative modifications in the spine as a result of biomechanical changes induced by the instrumentation and fusion itself.

Key words: segmental instrumentation, idiopathic scoliosis

Dipartimento di Scienze Chirurgiche Generali e Specialistiche, Malattie Apparato Locomotore Sezione A, Direttore: prof. G. De Giorni, Università di Bari

Indirizzo per la corrispondenza:
Prof. G. De Giorgi, via Delle Murge 59/A 70124 Bari. Tel.: 080 5618606

INTRODUZIONE

La strumentazione segmentaria è ritenuta valida nel correggere la curva di scoliosi e nel recuperare il corretto allineamento tridimensionale del rachide [1].
L'artrodesi però, annulla le proprietà viscoelastiche del rachide e pertanto, ai suoi confini, per le variazioni meccanico-strutturali indotte, può innescare brusche modifiche della geometria e della resistenza vertebrale e stress, con usura precoce delle strutture osteodiscolegamentose [2-5].

OBIETTIVI

Obiettivi del lavoro sono stati la verifica ad un follow-up tra gli 11 e i 17 anni delle condizioni cliniche e radiologiche del rachide, relative ai tre piani dello spazio, l'analisi dell'adattamento posturale intercorso nel tempo, l'assetto dei segmenti vertebrali liberi dalla fusione, nonché l'individuazione di segni di degenerazione discale [6]. Lo studio è stato integrato con la valutazione critica di ogni soggetto sul percorso terapeutico e sul risultato ottenuto.

MATERIALI E METODI

Sono stati esaminati 73 soggetti affetti da scoliosi idiopatica operati nel periodo 1986-1993 presso la Clinica Ortopedica e Traumatologica dell'Università di Bari. I maschi sono stati 15 e le femmine 58; l'età media all'epoca dell'intervento era di 16 anni (min 11-max 47). L'età media all'ultimo controllo, effettuato in media dopo 14 anni (min 11-max 17), è stata di 30 anni (min 22-max 58).
La scoliosi è stata classificata come toracica in 32 soggetti, toracolombare in 18, lombare in 7 e a doppia curva in 16. Le scoliosi a doppia curva sono state distinte in doppie primarie 7, doppie toraciche 1, doppie toraciche e toracolombari 8.
L'estensione dell'artrodesi ha compreso minimo 7 vertebre e massimo 14. Le vertebre craniali di appoggio della strumentazione

sono state T5 (17 casi), T4 (13 casi), T2 e T6 (9 casi), T3, T8 e T10 (5 casi), T7 (4 casi), T1 e T9 (3 casi). La vertebra caudale di appoggio in genere è stata L4 (30 casi) seguita da L3 (21 casi) da L2 (9 casi), da L1 (6 casi), da L5 (4 casi), T12 (2 casi) e T9 (1 caso).
Riferendosi ai primi 6-7 anni di utilizzo di questa chirurgia, nata nel 1984, nella quasi totalità dei soggetti sono stati utilizzati, per la correzione, uncini (69) e solo in 4, uncini e viti.
Lo studio clinico e radiologico è stato condotto confrontando i parametri riscontrati nel pre-operatorio con quelli del post-operatorio immediato, del post-operatorio a 2 anni dall'intervento e dell'ultimo follow-up (14 anni).
Tra i parametri clinici sono stati esaminati la simmetria del bacino e delle spalle, il disallineamento tra C7 e il solco intergluteo, l'entità del gibbo e/o della salienza, la mobilità del rachide, valutata quale distanza "dita-pavimento" in massima flessione anteriore del tronco, la presenza o meno del dolore, con entità valutata secondo la scala di Moscowitz e Moe [7-9], l'influenza della correzione chirurgica della deformità su lavoro, gravidanze, sport, condizione psicologica.
Tra i parametri radiologici, abbiamo preso in esame, sul piano frontale (radiografie 30x90 A-P in ortostasi), il valore angolare Cobb della/e curve principali, di quelle secondarie (craniale e caudale) e dell'angolo ileo-lombare; il disallineamento tra C7 ed S2 è stato valutato in millimetri e la stabilità dell'impianto in relazione ai piani frontale e orizzontale con gli angoli T e V di Onimus [10].
Nella radiologia su piano sagittale (radiografie 30x90 LL in ortostasi) abbiamo rilevato con il metodo di Cobb, gli angoli di cifosi T4-T12, di lordosi L1-L5, e di inclinazione della base sacrale sull'orizzontale; il disallineamento tra condotto uditivo e centro del piatto di S1 è stato valutato in millimetri. È stato inoltre considerato l'angolo "Cobb" di lordosi del disco più caudale in artrodesi, del primo disco sotto la fusione e l'angolo di lordosi sotto artrodesi rilevato tra il piatto inferiore della vertebra di appoggio e il piatto di S1. Per i soggetti che lamentavano lombalgia abbiamo misurato, sulle radiografie dinamiche, l'angolo di flessione e di estensione dei singoli dischi liberi.
Per i segni di degenerazione discale abbiamo ricercato la retro e/o anterolistesi, l'artrosi faccettale, la riduzione di altezza del disco, i segni di sclerosi dei piatti vertebrali, lo sperone di Mac Nab e, nelle radiografie dinamiche, i segni di instabilità discale [6].

RISULTATI CLINICI

Bacino
Nell'analisi pre-operatoria dei soggetti, in 23 si è registrata un'asimmetria del bacino con accorciamento a sinistra del valore medio di 8,26 mm (min 5-max 20): nel post-operatorio l'accorciamento si è ridotto a 3,78 mm e nel follow-up si è riscontrato il valore di 4,35 mm. L'accorciamento dell'arto inferiore destro, riscontrato in 22 soggetti con valore medio iniziale di 7,73 mm (min 3-max 15), dopo l'intervento si è ridotto a 3,32 mm, per attestarsi su 3,41 mm nel controllo a 2 anni e su 4,11 mm all'ultimo follow-up.
In 28 soggetti il bacino non era asimmetrico e tale è rimasto dopo l'intervento.

Spalle
In 30 soggetti è stato rilevato innalzamento della spalla di sinistra di 11,24 mm (min 5-max 30): tale valore nell'immediato post-operatorio si è dimezzato (5,42); a 2 anni (5,83) ed all'ultimo follow-up (6,68) ha dimostrato una lieve perdita di correzione. In 24 soggetti con innalzamento della spalla destra di 15,21 mm in media (min 3-max 30) si è registrata una correzione a 7,11 mm nel post-operatorio immediato, ad 8,03 mm nel controllo a 2 anni e ad 8,24 mm all'ultimo follow-up. In 19 scoliosi non è stata rilevata alcuna asimmetria delle spalle sia nel controllo pre-operatorio che in quelli post-operatori.
Disassamento
Il disassamento C7-solco intergluteo, nel pre-operatorio è stato riscontrato verso sinistra in 25 casi con un valore medio di 14,60 mm (min 5-max 25), corretto a 3,32 mm nel post-operatorio immediato, a 2,88 mm nel controllo a 2 anni, 4,28 mm all'ultimo follow-up. I soggetti che nel pre-operatorio hanno presentato un disallineamento C7-solco intergluteo verso destra sono stati 22 con un valore medio di 20,59 mm (min 3-max 50): il disallineamento si è ridotto a 3,36 mm nel post-operatorio immediato, a 3,59 mm nel controllo a 2 anni, a 5,82 nel follow-up.
In 26 casi non si è registrato alcun disallineamento alla valutazione pre-operatoria.
Gibbo e salienza
Il gibbo e la salienza sono stati considerati sia per le curve principali che per quelle secondarie. Il gibbo in 22 casi è stato riscontrato, durante la valutazione pre-operatoria, in corrispondenza di T8, in 17 casi di T9, in 14 di T7, in 5 di T5, in 4 di T10 e T12, in 3 casi di T4, in 2 casi di T6 e T11.
Il valore medio del gibbo, calcolato nel pre-operatorio, è stato 23,42 mm (min 5-max 52): nel post-operatorio si è passati a 10,47 mm, nel controllo a 2 anni a 11,34 e nell'ultimo follow-up a 12,41 mm.
La salienza, in 29 soggetti è stata riscontrata, nel pre-operatorio a livello di L2, in 18 di L3, in 7 di L1.
Il valore medio iniziale della salienza, è stato 10,41 mm (min 3-max 40) ed è passato a 2,83 mm nel post-operatorio immediato, a 3,09 mm al controllo a 2 anni, a 3,41 mm all'ultimo follow-up.

RISULTATI RADIOLOGICI

Curve di scoliosi
Il valore angolare Cobb dal valore pre-operatorio di 55,3° con corrispondente valore di *bending* di 22,2° è passato nel post-operatorio a 17,6°, dopo 2 anni a 18,8° e dopo 14 anni a 19,9°.
La correzione è stata del 68% nel post-operatorio immediato, del 66% a due anni e del 64% attualmente. La curva di compenso caudale all'artrodesi, si è corretta del 50% (da 29,9° a 15,1°) e si è mantenuta stabile nel tempo (15,44° gradi al controllo dopo 2 anni e 16,81° all'ultimo follow-up a 14 anni).
Quella craniale è passata dal valore medio pre-operatorio di 29,69° al valore di 17,1° nel post-operatorio immediato, di 17,35° nel controllo a 2 anni, di 19,32° al follow-up a 14 anni.
Angolo ileo-lombare
L'angolo ileo-lombare valutato per le curve toracolombari, doppie e lombari, è passato da 11,39° del pre-operatorio, a 5,13° nel post-

operatorio immediato, a 5,62° dopo 2 anni ed a 5,7° all'ultimo follow-up a 14 anni.

Strapiombo
Inizialmente in 14 soggetti vi era un allineamento C7- S1, mentre in 32 C7 era spostata in media di 12,6 mm a sinistra (-) rispetto a S1 ed in 27 era disallineata verso destra (+) in media di 14,21 mm.
Nei casi con disallineamento a sinistra (-) si sono registrati i seguenti valori: 11,3 mm nel post-operatorio immediato, 12 mm nel controllo a 2 anni e nel follow-up.
Nei casi con disallineamento a destra (+) si sono registrati i seguenti valori: 10,9 mm nel post-operatorio immediato, 11,7 mm nel controllo a 2 anni e 12,1 mm nel follow-up.

Angolo T e V di Onimus
L'angolo T è passato da 2,9° del post-operatorio immediato a 3,1° al controllo a 2 anni e 3,5° all'ultimo follow-up, mentre l'angolo V dal valore di 4,2° del post-operatorio immediato è passato ai 5,5° al controllo a 2 anni e 5,7° all'ultimo follow-up a 14 anni.
Allineamento sagittale
Sul piano sagittale, la cifosi T4-T12 (valori normali di riferimento 35+/-9) (4,21) è stata valutata in 3 sottogruppi a seconda della presenza di ipocifosi (< di 26°), normocifosi (35+/-9) o ipercifosi (> di 44°).
In 38 soggetti con ipocifosi, il valore medio pre-operatorio di 19,13° è stato incrementato passando progressivamente a 25,68°, 25,32° e 28,42° rispettivamente nel post-operatorio immediato, nel controllo a 2 anni e nel follow-up a 14 anni.
In 24 soggetti con normocifosi il valore pre-operatorio di 37,43° è passato a 33,33° nel post-operatorio immediato, a 35,11° nel post-operatorio a 2 anni ed a 38,11° all'ultimo follow-up.
In 11 soggetti l'ipercifosi, da 49,31° è stata corretta a, rispettivamente, 38,23°, 42,15° e 44,85°.
L'ipolordosi (< 42°) riscontrata in 39 soggetti, da un valore medio pre-operatorio di 32,96° è stata incrementata rispettivamente a 34,8°, 37,76°, 39,72° nei controlli dopo la chirurgia. In 26 casi di normolordosi (42°-57°) (4,21), dal valore pre-operatorio di 49,41° si è passati a 42,86°, 44,82° e 45,55°, mentre in 8 di iperlordosi (> 57°) dal valore pre-operatorio di 56,71° si è giunti a 51,96° nel post-operatorio immediato, 49,44° a 2 anni e 49,8° all'ultimo follow-up.
L'inclinazione del piatto superiore di S1 sull'orizzontale è passata dal valore pre-operatorio di 41,21° a 38,21° nel post-operatorio immediato, 38,64° a 2 anni e 38,82° all'ultimo follow-up.
I valori dell'ultimo disco in artrodesi sono riportati nella Tabella I e sono riferiti ai 64 casi in cui la strumentazione è stata estesa caudalmente ad L1 (Tab. I).
I valori del primo disco libero sotto l'area di artrodesi sono riportati in Tabella II.
Nella Tabella III sono riportati i valori dell'angolo sottoartrodesi nel pre-operatorio, post-operatorio immediato, controllo a 2 anni e follow-up a 14 anni.
Il dolore è stato evidenziato in 5 casi, ma solo di II grado considerando la classificazione di Mosckowitz e Moe [9]. Ad un follow-up medio di 14 anni non si sono evidenziati segni radiologici di degenerazione. Il 96% dei pazienti ha dichiarato di essere tornato al normale svolgimento della vita di relazione con elevata soddisfazione per l'esito dell'intervento. Quest'ultimo non ha inciso negativamente sulle gravidanze né sul *menage* familiare.

CONSIDERAZIONI

Dall'analisi dei parametri clinici è emerso che l'intervento chirurgico ha consentito di equilibrare l'assetto biomeccanico del tronco riducendo sensibilmente le alterazioni estetiche indotte dalla deformità [11 12]. La correzione chirurgica della scoliosi ha consentito di ridurre della metà l'altezza del rialzo necessario ad

Tab. I. Valori dell'ultimo disco in artrodesi riferiti ai 64 casi in cui la strumentazione è stata estesa caudalmente ad L1.

	Casi	Pre-operatori	Post-operatori	Follow-up 2 anni	Follow-up 14 anni
Disco L1-L2	9	4°	3,12°	1,25°	-1,5°
Disco L2-L3	21	6°	6°	3,4°	2,1°
Disco L3-L4	30	11,24°	6,65°	3,38°	2,81°
Disco L4-L5	4	12,75°	10,75°	6,75°	3,75°

Il valore dell'ultimo disco in artrodesi si riduce progressivamente sin dal post-operatorio immediato.

Tab. II. Valori del primo disco libero sotto l'area di artrodesi nel pre-operatorio, nel post-operatorio immediato, nel controllo a 2 anni e nel follow-up a 14 anni.

	Casi	Pre-operatori	Post-operatori	Follow-up 2 anni	Follow-up 14 anni
Disco L2-L3	**9**	**6°**	**4,6°**	**5,7°**	**5,3°**
Disco L3-L4	**21**	**9,3°**	**7,9°**	**9,7°**	**9,2°**
Disco L4-L5	**30**	**12,1°**	**11,7°**	**12,58°**	**12,25°**
Disco L5-S1	**4**	**16,5°**	**14°**	**15°**	**17,8°**

L'angolo del primo disco libero sottoartrodesi si riduce dopo la chirurgia ma ritorna ai valori pre-operatori dopo 2 anni di follow-up. Solo l'angolo L5-S1 nel lungo periodo aumenta oltre il range *di normalità.*

Tab. III. Valori dell'angolo sottoartrodesi nel pre-operatorio, post-operatorio immediato, controllo a 2 anni e follow-up a 14 anni.

	Casi	Pre-operatori	Post-operatori	Follow-up 2 anni	Follow-up 14 anni
Disco L2-S1	9	52,39°	45,29°	55,29°	56,14°
Disco L3-S1	21	42,2°	39,6°	42°	44,8°
Disco L4-S1	30	29,25°	30,75°	35,35°	37,75°
Disco L5-S1	4	20°	16,67°	19°	21,33°

L'angolo sottoartrodesi viene solo lievemente ridotto dall'intervento ma recupera precocemente i valori pre-operatori.

orizzontalizzare il bacino. L'intervento ha evidenziato, peraltro, che almeno in parte si trattava di squilibrio posturale della pelvi indotto dalla scoliosi e non di eterometria anatomica, che, ovviamente, è rimasta. L'asimmetria delle spalle è stata ridotta della metà rispetto al valore iniziale. Il disallineamento C7-S2 è sempre migliorato; talvolta, indipendentemente dalla presenza iniziale, si è notata la sua comparsa o accentuazione nel post-operatorio immediato e la sua scomparsa o netta riduzione nei mesi successivi [13 14]. Tale dato si è verificato nei casi con angolo ileolombare, valutato all'esame Rx, chiuso dal lato della convessità della curva lombare o toracolombare; il disallineamento si è risolto mano a mano che l'angolo ileolombare ha raggiunto, nel singolo caso, valori di normalità. Anche gibbo e salienza sono stati ridotti di circa i 2/3 del loro valore. Questi parametri sono stati considerati indipendentemente dall'appartenenza alla curva principale e secondaria, perché ci è sembrato più interessante la valutazione dell'armonia del tronco rispetto alla specifica correzione di una curva.

Tutti i parametri clinici sopra ricordati hanno dimostrato un calo della correzione nel follow-up, anche se di valore non significativo.

L'assetto sagittale è stato recuperato con la normalizzazione della cifosi e della lordosi. La correzione è stata eclatante a seguito della chirurgia ed ha subito poche variazioni nel post-operatorio.

L'adattamento meccanico posturale, dal punto di vista clinico, è stato più evidente nei primi mesi dopo l'intervento, mentre successivamente è rimasto praticamente invariato.

Sul piano radiologico, considerando il piano frontale, le curve principali, si sono ridotte del 68% [7 15 16]. La perdita di 2° nei primi due anni e di altri due nel corso degli altri 12, dimostra la stabilità dell'impianto e la validità nel tempo dell'artrodesi. Questo dato è testimoniato anche dai valori T e V di Onimus che praticamente sono stabili alla prova degli anni. Le curve di compenso ridotte del 50% e la loro stabilità, sono un'ulteriore conferma della corretta scelta dell'area di artrodesi.

I vari parametri radiologici considerati, hanno comunque dimostrato che nei primi due anni dal post-operatorio vi sono le maggiori variazioni di adattamento posturale; dopo tale periodo il risultato appare stabile per il resto del tempo.

Nel piano sagittale l'ipocifosi è stata corretta sin dal post-operatorio immediato ed è migliorata ulteriormente nel periodo successivo [8]. L'ipercifosi, ridotta dall'intervento, è rimasta stabile al follow-up, mentre nei casi di normocifosi il valore angolare è sempre rimasto nel *range* di normalità.

Considerando la lordosi lombare, le condizioni di iperlordosi o di ipolordosi sono migliorate con l'intervento e sono rimaste stabili all'ultimo controllo, mentre nei casi di normolordosi, con l'intervento si è assistito ad una lieve riduzione del valore angolare che, però, è stata in parte recuperata nei successivi follow-up.

L'inclinazione del piatto sacrale sull'orizzontale non ha evidenziato alcuna modifica significativa a seguito dell'intervento e nel follow-up.

L'ultimo disco in artrodesi si è ridotto nel valore di lordosi progressivamente, sin dal post-operatorio immediato. Nel tempo ha evidenziato anche una riduzione della sua altezza. L'angolo del primo disco libero sottoartrodesi si è ridotto dopo la chirurgia ma è ritornato ai valori pre-operatori dopo 2 anni di follow-up. Solo l'angolo L5-S1 per le fusioni fino ad L5, nel lungo periodo è aumentato oltre il *range* di normalità. L'angolo sottoartrodesi è stato solo lievemente ridotto dall'intervento ma ha recuperato precocemente i valori pre-operatori.

CONCLUSIONI

Alla luce dei dati ricavati è possibile trarre le seguenti conclusioni:

1. La stabilizzazione segmentaria del rachide non determina la comparsa di significativi fenomeni degenerativi a carico della colonna vertebrale rispetto a quanto non si verifichi nella popolazione "normale". In particolare sono stati studiati con maggior accuratezza i segmenti adiacenti l'area di artrodesi, maggiormente sottoposti alle sollecitazioni meccaniche a causa del nuovo assetto biomeccanico imposto dalla strumentazione e/o segni clinici e radiografici di instabilità. Chiaramente questo dato deve essere correlato all'età relativamente giovane dei soggetti studiati, i quali ancora non sono andati incontro ai fenomeni parafisiologici di invecchiamento della colonna vertebrale, tipici dell'età adulta.
2. Da un punto di vista psicologico, nella maggior parte dei casi, il trauma legato all'intervento chirurgico non è sembrato incidere in maniera significativa sulle attività svolte successivamente dai pazienti che hanno, così, potuto riprendere le attività precedentemente svolte o comunque scegliere una nuova attività senza essere condizionati nelle loro decisioni, dall'intervento. Al contrario, proprio nei pazienti più motivati a riprendere, dopo l'intervento, un'esistenza del tutto "normale", si sono potuti registrare i migliori risultati da un punto di vista clinico e funzionale. Tali considerazioni sono supportate da un indice di gradimento complessivo per l'intervento in massima parte elevato [17].
3. Relativamente alla comparsa di rachialgie, non vi è stata una significativa differenza tra soggetti che hanno effettuato una stabilizzazione vertebrale e la popolazione della stessa età. Nei 5 soggetti della nostra casistica con rachialgia, si è trattato di episodi saltuari e sempre di modesta entità e della durata limitata.
4. Tali dati sono in linea con quanto già riportato da altri autori [9 18-21]. Nell'eziopatogenesi delle rachialgie sembrano, quindi, avere una maggior importanza la costituzione fisica, l'attività professionale, le abitudini di vita, rispetto al danno biomeccanico indirettamente indotto dall'intervento.
5. I dati ottenuti nel corso di questo studio sono stati significativi al fine di predire le modificazioni indotte a carico della colonna vertebrale dalla strumentazione segmentaria; anche se non consentono con esattezza di verificare gli effetti, a lungo termine, dell'invecchiamento del rachide nei soggetti che hanno subito l'intervento chirurgico, si può comunque ben sperare che anche nel futuro non vi debba essere grande differenza circa il dolore lombare tra persone operate di scoliosi e soggetti indenni da tale patologia.

BIBLIOGRAFIA

1. Cotrel Y, Dubousset J. *Nouvelle technique d'ostéosynthèse rachidienne segmentaire par voie postérieure*. Rev Chir Orthop 1984;70:489-94.
2. Hayes MA, Tompkins SF, Herndon WA, Gruel CR, Kopta JA, Howard TC. *Clinical and radiological evaluation of lumbosacral motion below fusion levels in idiopathic scoliosis.* Spine 1988;13:1161-7.
3. Lee CK. *Accelerated degeneration of the segment adjacent to a lumbar fusion.* Spine 1988;13:375-7.
4. Luk KDK, Lee FB, Leong JCY, Hsu LCS. *The effect on the lumbosacral spine of long spinal fusion for idiopathic scoliosis: A minimum of 10-year follow-up.* Spine 1987;12:996-1000.
5. Nagata H, Schendel MJ, Transfeldt EE, Lewis JL. *The effects of immobilization of long segments of the spine on the adjacent and distal facet force and lumbosacral motion.* Spine 1993;18:2471-90.
6. Kirkaldy-Willis WH. *Managing low back pain.* New York: Churchill-Livingstone 1993.
7. Guidera KJ, Hooten J, Weatherly W, Highhouse M, Castellvi A, Ogden JA, et al. *Cotrel-Dubousset instrumentation: Results in 52 patients.* Spine 1993;18:427-31.
8. Bridwell KH, Betz R, Capelli AM, Huss G, Harvey C. *Sagittal plane analysis in idiopathic scoliosis patients treated with Cotrel-Dubousset instrumentation.* Spine 1990;15:644-9.
9. Moskowitz A, Moe JH, Winter RB, Binner H. *Long-term follow-up of scoliosis fusion.* J Bone Joint Surg Am 1980:62;364-76.
10. Onimus M. *Les resultats éloignés de l'operation de Harrington dans le traitement chirurgical des scolioses*. Lyon: These 1970.
11. Shufflebarger HL, Clark CE. *Fusion levels and hook patterns in thoracic scoliosis with Cotrel-Dubousset instrumentation.* Spine 1990;15:916-9.
12. Takahashi S, Delécrin J, Passuti N. *Changes in the unfused lumbar spine in patients with idiopathic scoliosis: A 5- to 9-year assessment after Cotrel-Dubousset instrumentation.* Spine 1997;22:517-23.
13. Bridwell KH, McAllister JW, Betz RR, Huss G, Clancy M, Schoenecker PL. *Coronal decompensation produced by Cotrel-Dubousset "derotation" maneuver for idiopathic right thoracic scoliosis*. Spine 1991;16:769-77.
14. Richards BS, Birch JG, Herring JA, Johnston CE, Roach JW. *Frontal plane and sagittal plane balance following Cotrel-Dubousset instrumentation for idiopathic scoliosis.* Spine 1989;14:733-7.
15. Birch JG, Herring JA, Roach JW, Johnston CE. *Cotrel-Dubousset instrumentation in idiopathic scoliosis-a preliminary report.* Clin Orthop 1988;227:24-9.
16. Thompson JP, Transfeldt EE, Bradford DS, Ogilvie JW, Boachie-Adjei O. *Decompensation after Cotrel-Dubousset instrumentation of idiopathic scoliosis.* Spine 1990;15:927-31.
17. Haher TR, Gorup JM, Shin TM, Homel P, Merola AA, Grogan DP, et al. *Results of the Scoliosis Research Society instrument for evaluation of surgical outcome in adolescent idiopathic scoliosis. A multicenter study of 244 patients*. Spine 1999;24:1435-40.
18. Cochran T, Irstam L, Nachemson A. *Long-term anatomic and functional changes in patients with adolescent idiopathic scoliosis treated by Harrington rod fusion*. Spine 1983;8:576-84.
19. De Giorgi G, De Giorgi S. *Il comportamento del limite inferiore delle artrodesi strumentate con CD ed attuate nelle scoliosi idiopatiche toracolombari*. Il Rachide 2001;1:115-31.
20. Mayo NE, Goldberg MS, Poitras B, Scott S, Hanley J. *The Ste-Justine adolescent idiopathic scoliosis cohort study: Part III: Back pain.* Spine 1994;19:1573-81.
21. Poitras B, Mayo NE, Goldberg MS, Scott S, Hanley J. *The Ste-Justine adolescent idiopathic scoliosis cohort study*. Spine 1994;19:1582-8.

Le infezioni tardive nelle artrodesi strumentate per scoliosi con le moderne osteosintesi

Late infections of instrumented spine fusion in scoliosis with modern instrumentation

A. Zagra, F. Giudici

RIASSUNTO

Le infezioni tardive rappresentano una temibile, seppur rara, complicanza nelle artrodesi vertebrali per scoliosi. La loro patogenesi non è ancora chiara. Sono state ipotizzate diverse teorie: infezione intra-operatoria, infezione ematogena, reazione infiammatoria sterile al materiale di sintesi. La sintomatologia e le manifestazioni cliniche, spesso subdole e aspecifiche, rendono talvolta difficoltosa la diagnosi, e ciò può comportare un ritardo nel trattamento. La presenza e l'entità della febbre, del dolore, del malessere generale, delle fistole o degli ascessi possono essere variabili. Le indagini radiologiche e di laboratorio sono spesso aspecifiche. Non sempre si associano reperti chirurgici quali pseudoartrosi o mobilizzazione dei mezzi di sintesi. Il trattamento di queste complicanze prevede: rimozione della strumentazione, pulizia dell'area necrotico-purulenta, chiusura primaria della cute e somministrazione di terapia antibiotica. Gli autori hanno analizzato i casi d'infezione tardiva da loro osservati. I dati emersi non si discostano da quelli presenti nella letteratura internazionale: è una patologia rara, ad insorgenza subdola, con grande variabilità e aspecificità di presentazione clinica e chirurgica, che risponde molto bene al trattamento chirurgico, essendo tutti i pazienti rapidamente e completamente guariti dopo rimozione dei mezzi di sintesi.

Parole chiave: infezioni tardive, scoliosi, artrodesi vertebrale

SUMMARY

Late infection is a dangerous complication in the fusion of scoliosis. The cause of its development is not yet clear and few authors have studied this problem. They have hypothesized different theories: late bacteria activation during the initial surgery, hematogenous seeding, sterile inflammatory reaction to metal corrosion. The beginning of illness and the symptoms reported by the patients, often unclear and non-specific, sometimes make a diagnosis difficult, causing a delay in treatment. The presence and the entity of the fever, of the pain, of the general discomfort or of the abscesses are, in fact, varying from case at random. Furthermore, little help is given by the imaging or by the laboratory. Finally, also the surgical findings such as the presence of pseudoarthrosis, the loosening of the instrumentation and the presence of pus vary. There is, however, unanimous agreement on the treatment. The instrumentation must be removed and the primary wound closed over the drainage; antibiotic treatment is given. The authors analysed their cases. The conclusions are that delayed infection after instrumented spine fusion is uncommon, with unclear onset and with a great variety of clinical and surgical findings. There was a very good response to the treatment and all patients recovered quickly and completely.

Key words: late infections, scoliosis, spinal fusion

Istituto Ortopedico Galeazzi, Milano

Indirizzo per la corrispondenza:
prof. A. Zagra, Istituto Ortopedico Galeazzi, v. R. Galeazzi, 4 20167 Milano

Le infezioni post-chirurgiche sono una delle complicanze più temibili nella chirurgia vertebrale. Ben conosciute ed analizzate sono soprattutto le infezioni che insorgono nell'immediato periodo post-operatorio o a breve distanza di tempo dall'intervento. Più rare sono invece le infezioni tardive, che insorgono dopo diversi mesi o anni dall'intervento. Queste infezioni pongono ancora diversi dubbi, soprattutto legati alla loro patogenesi. Heggeness [1] sostiene un'origine dell'infezione per via ematogena, mentre altri autori come Richards [2], Schofferman [3], Clark [4], Viola [5], Hatch [6] sostengono la teoria della contaminazione intraoperatoria a bassa virulenza; Dubousset [7] ipotizza infine che possa esserci una reazione infiammatoria sterile ai prodotti della corrosione dei mezzi di sintesi, in altre parole una "origine non infettiva".

Il quadro clinico e la sintomatologia nelle infezioni tardive si possono manifestare in modo variabile e talvolta poco chiaro. La febbre, il malessere generale, il dolore, la suppurazione, tipici segni delle infezioni, spesso non sono presenti e ciò può determinare un ritardo della diagnosi e quindi della terapia. Anche gli esami di laboratorio e le indagini radiologiche non sempre riescono a dirimere il sospetto clinico d'infezione.

Completa concordanza si ha invece fra i vari autori [1-5 7 8] sul trattamento da eseguire: rimozione del materiale di sintesi, accurata pulizia chirurgica del materiale necrotico-purulento, drenaggi ed antibioticoterapia.

Abbiamo analizzato i casi d'infezioni tardive da noi osservati in artrodesi strumentate per scoliosi idiopatica, per cercare di trovare un nesso che le accomunasse.

MATERIALE E METODO

Abbiamo analizzato una serie continua di 202 artrodesi vertebrali strumentate per scoliosi eseguite all'Istituto Ortopedico Galeazzi di Milano dal 1995 al 2003. Abbiamo osservato l'insorgenza di un'in-

fezione tardiva in 10 casi, 8 femmine e 2 maschi. In 9 casi si trattava di scoliosi idiopatica ed in 1 caso di scoliosi congenita. L'età media era di 22 anni (12-46). L'artrodesi, eseguita sempre per via posteriore, è stata in tutti i casi strumentata con fissatore AO-USS™. Il prelievo utilizzato come innesto è sempre stato osso autologo iliaco. Il numero di vertebre incluse nell'area di artrodesi è stato in media di 10 (6-13). L'intervento è durato in media circa 5 ore (4-6) e non si è avuta alcuna complicazione degna di nota. È stata somministrata antibioticoterapia dall'induzione anestesiologica fino a 8 gg. dopo l'intervento: in 8 casi si trattava di Cefotetan, in 1 caso di Piperacillina e in 1 caso di Cefotaxime. In tutti i casi il decorso post-operatorio è stato regolare, senza alcun segno d'infezione, e i pazienti sono stati dimessi in sesta-settima giornata con prescrizione di corsetto semirigido per 3 mesi, terapia marziale fino alla normalizzazione dei valori ematochimici in caso di anemia post-chirurgica e terapia antitrombotica quando l'età lo richiedeva.

L'infezione tardiva si manifestava da 5 a 38 mesi dopo l'intervento, generalmente con la formazione di una massa fluttuante sottocutanea, che nell'arco di qualche giorno si fistolizzava con secrezione di materiale purulento. Un caso è giunto alla nostra osservazione con la cute integra e senza ascessi sottocutanei ed un altro con cute integra ma presenza di un ascesso sottocutaneo; entrambi presentavano comunque altri segni clinici sospetti per una infezione, come malessere generale e iperpiressia. Tutti i pazienti con la fistola secernente si presentavano apiretici e senza alcun senso di malessere. Nessun paziente accusava dolore. In tutti i pazienti gli esami di laboratorio eseguiti al momento del ricovero erano nella norma, compresi i globuli bianchi, tranne un aumento degli indici di flogosi come la velocità di elettrosedimentazione (VES) e la proteina C reattiva (PCR). Le radiografie non mostravano chiari segni di mobilizzazione o rottura dell'impianto tranne in un caso in cui si osservava lo sganciamento di un uncino e in un altro lo sganciamento di un'asta. Veniva eseguita in tutti i pazienti la rimozione dei mezzi di sintesi, l'accurata pulizia del materiale necrotico-purulento e la chiusura completa della ferita chirurgica, dopo avere posizionato un drenaggio ad aspirazione continua. I mezzi di sintesi erano stabili in tutti i casi, salvo nei due in cui era già stata rilevata la mobilizzazione anche radiograficamente. L'area di artrodesi appariva sempre solida, senza segni di pseudoartrosi, quindi non è stato eseguito alcun trattamento chirurgico supplementare. Pur in presenza quasi sempre di abbondante pus, l'esame colturale risultava invece spesso negativo, sia quello pre-operatorio sia quello intraoperatorio; solo in due casi l'esame colturale del pus risultava positivo (*Stafilococcus aureus – S. aureus*). Ai pazienti è stata comunque sempre somministrata terapia antibiotica con cefalosporine (Ceftriaxone o Cefotetan) per almeno 2 settimane; nei casi accertati di presenza di *S. aureus* l'antibiotico di scelta è stata invece la teicoplanina (Targosid).

RISULTATI

La guarigione è stata sempre rapida e completa e, ai diversi controlli, tutti i pazienti non hanno più mostrato alcun segno d'infezione o di peggioramento del quadro clinico e radiografico della scoliosi.

Le caratteristiche operatorie d'ogni singolo caso (via d'accesso, strumentario utilizzato, numero di vertebre incluse nell'area di artrodesi, tipo d'innesto, durata dell'intervento, antibiotico usato nel peri-operatorio e presenza d'infezione post-operatoria) sono riportate nella Tabella I. La presentazione d'ogni singolo paziente

Tab. I.

Caso	1	2	3	4	5	6	7	8	9	10
Via di accesso	Posteriore	Posteriore	Posteriore	Posteriore	Posteriore	Posteriore	Posteriore	Posteriore	Posteriore	Posteriore
Strumentario	AO-USS	AO-USS	AO-USS	AO-USS	AO-USS	AO-USS	AO-USS	AO-USS	AO-USS	AO-USS
N. vertebre artrodesizzate	10	8	9	6	13	12	11	9	10	13
Innesto	Autologo	Autologo	Autologo	Autologo	Autologo	Autologo	Autologo	Autologo	Autologo	Autologo
Ore intervento	5	5	4	6	6	6	4	4	4	6
Antibiotico perioperatorio	Cefotaxime	Cefotetan	Cefotetan	Piperacillina	Cefotetan	Cefotetan	Cefotetan	Cefotetan	Cefotetan	Cefotetan
Infezioni post-operatorie	No	No	No	No	No	No	No	No	No	No

Tab. II.

Caso	1	2	3	4	5	6	7	8	9	10
Mesi silenti	20	5	16	11	30	21	15	38	25	18
Presentazione cute	Fistola	Integra	Fistola	Ascesso	Fistola	Fistola	Fistola	Fistola	Fistola	Fistola
Sintomi generali	Nessuno	Malessere	Nessuno	Malessere	Nessuno	Nessuno	Nessuno	Nessuno	Nessuno	Nessuno
Dolore	No	No	No	No	No	No	No	No	No	No
Febbre	No	Sì	No	Sì	No	No	No	No	No	No
VES (mm/h.)	68	56	58	90	78	88	63	52	49	47
PCR (mg/dl)	6,92	2,34	2,63	5,98	4,45	5,74	4,29	5,16	6,21	2,73
Esami radiografici	Uncino sganciato	Asta sganciata	Negativi	Negativi	Negativi	Negativi	Negativi	Negativi	Negativi	Negativi

Tab. III.

Caso	1	2	3	4	5	6	7	8	9	10
Trattamento	RMS	RMS	RMS	RMS	RMS	RMS	RMS	RMS	RMS	RMS
Chiusura cute	Primaria	Primaria	Primaria	Primaria	Primaria	Primaria	Primaria	Primaria	Primaria	Primaria
Segni di infezione (pus)	Sì	No	Sì	Sì	Sì	Sì	Sì	Sì	Sì	Sì
Mobilizzazione impianto	Sì	Sì	No	No	No	No	No	No	No	No
Pseudoartrosi	No	No	No	No	No	No	No	No	No	No
Es. colturale	Negativo	Negativo	S. Aureo	Negativo	Negativo	S. Aureo	Negativo	Negativo	Negativo	Negativo
Antibiotico post-operatorio	Ceftriaxone	Cefotetan	Teicoplanin	Ceftriaxone	Ceftriaxone	Teicoplanin	Ceftriaxone	Ceftriaxone	Cefotetan	Cefotetan
Chirurgia addizionale	No	No	No	No	No	No	No	No	No	No
Evoluzione	Guarigione	Guarigione	Guarigione	Guarigione	Guarigione	Guarigione	Guarigione	Guarigione	Guarigione	Guarigione

al momento dell'infezione è invece rappresentata nella Tabella II (mesi silenti dall'intervento, caratteristiche della cute, sintomi generali, dolore, febbre, esami radiografici, esami di laboratorio significativi). Le modalità di trattamento dell'infezione con le sue caratteristiche (segni d'infezione, mobilizzazione del materiale di sintesi, presenza di pseudoartrosi, esame colturale, chirurgia addizionale, antibiotico post-operatorio ed evoluzione) sono infine riassunte nella Tabella III.

DISCUSSIONE

Le infezioni tardive nel trattamento della scoliosi è un'evenienza relativamente rara, ma presente. Dubousset et al. [7] nel 1993 riportano un'incidenza del 1%, Clark [4] del 1,7%, Wimmer [9] del 1,9% e Richards [2] del 4,7%. Nella nostra casistica rappresentano il 4,9 %.

Le cause di questa patologia non sono bene conosciute. Dubousset et al. [7] ipotizzano una reazione infiammatoria sterile ai prodotti di corrosione dei componenti del fissatore. La loro teoria si basa sul fatto che, nei casi da loro riportati, quasi tutti erano negativi all'esame colturale e la velocità di eritrosedimentazione era normale. Molti altri autori sostengono invece una teoria infettiva. Heggeness et al. [1] descrivono 6 casi di infezione tardiva, in cui è stato possibile identificare, in 5 casi, i foci di infezione distanti rispetto alla sede di intervento: 2 erano pazienti con storia di utilizzo endovenoso di droghe, 2 pazienti paraplegici con infezioni delle vie urinarie da catetere e 1 paziente con infezione delle vie urinarie da pregressa calcolosi renale. Questi autori sostengono perciò la teoria della infezione per via ematogena. Sempre sostenendo l'ipotesi infettiva, altri autori [2-5] ritengono invece che siano le contaminazioni intra-operatorie a bassa virulenza la causa delle infezioni tardive. Queste sono in parte favorite grazie alla presenza di un biofilm (glycocalyx) sui materiali di sintesi che permette l'aderenza dei microbi e li protegge dall'attacco delle difese immunitarie e dagli antibiotici [6]. Viola et al. [5] riportano 8 casi di infezione tardiva, in cui hanno trovato il germe patogeno in 7 (6 *Stafilococcus epidermidis – S. epidermidis* e 1 *Propionibacterium acnes – P. acnes*) mentre in un caso l'esame colturale era negativo. Richards [7] analizza 23 casi in cui ha trovato l'agente patogeno in 18 (12 *Propionibacterium acnes*, 3 *S. epidermidis*, 1 *Stafilococcus* coagulasi-negativo, 1 *Micrococcus varians* e 1 *S. aureus*). Anche Clark e Shufflebarger [4] additano come causa delle infezioni tardive, le contaminazioni intraoperatorie da parte di germi a bassa virulenza. Per questo enfatizzano la necessità di colture per 10-12 giorni; nei loro 22 casi, infatti, solo 1 su 10 era positivo quando eseguivano una coltura per 72 ore, ma 11 erano positivi su 12 (6 *S. epidermidis*, 3 *P. acnes*, 1 *Enterococcus* e 1 *S. aureus*) quando sono passati a colture più prolungate. Schofferman et al. [3] riportano 6 casi di infezioni di artrodesi vertebrali lombari con difteroidi a bassa virulenza, probabilmente di origine intra-operatoria. Nella nostra esperienza abbiamo avuto solo due risultati positivi all'esame colturale, per germe ad alta virulenza (*S. aureus*), ma tutti gli altri casi presentavano una situazione chiaramente infettiva con fistole e secrezione purulenta; è possibile che la negatività dell'antibiogramma fosse dovuta al massiccio e prolungato uso degli antibiotici prima della sua esecuzione, oppure che l'esame colturale non sia stato sufficientemente lungo da evidenziare germi a bassa virulenza. Un caso non presentava invece i caratteri franchi dell'infezione, ma quelli di una reazione infiammatoria sterile, tanto da far pensare ad una situazione analoga ai casi descritti da Dubousset et al. [7].

Tutti i casi di infezione tardiva sono stati da noi osservati in epoca recente e sono percentualmente in aumento rispetto ad una revisione dei casi di infezione tardiva eseguita qualche anno fa [10]: si è infatti passati dal 2,3% all'attuale 4,9% delle artrodesi eseguite con fissatore interno per scoliosi . Il tipo di materiale di sintesi (fissatore interno tipo AO-USS™) che utilizziamo oggi, rispetto ai precedenti (Harrington), probabilmente espone maggiormente al rischio di infezioni dato che richiede un più ampio scollamento muscolare, l'uso di una maggiore quantità di materiale di sintesi ed infine una durata dell'intervento più prolungata [2].

Nelle infezioni tardive spesso i segni clinici sono poco specifici e si presentano in vario modo, soprattutto all'insorgenza della sintomatologia. Questo può creare difficoltà e ritardo nella diagnosi e nell'inizio delle terapie. La febbre, il dolore, lo stato di malessere generale sono sintomi aspecifici e non patognomonici ed oltretutto non sempre evidenziati. Nei pazienti da noi osservati, in accordo con altri autori [5 7], la febbre è un sintomo raro o assente; era presente con uno stato di malessere generale solo in

2 casi. Il dolore è addirittura assente in tutti i casi, diversamente da altri [2] che segnalano il dolore come un sintomo spesso presente. Molto più frequente e di facile osservazione rimane invece la sviluppo di ascessi, che successivamente determinano la formazione di fistole secernenti, ma la loro formazione è ovviamente tardiva. Tra gli esami di laboratorio solo la VES e la PCR risultano sempre incrementate, mentre gli altri esami sono nella norma, compresa la leucocitosi [5]. Le indagini radiologiche sono raramente d'ausilio e il rilevamento di mobilizzazioni o di rotture del materiale di sintesi non sono indicativi di una infezione. Infine anche i reperti intra-operatori sono variabili: la presenza di materiale purulento, di pseudoartrosi, di mobilizzazione del materiale di sintesi non sono costantemente presenti. Noi abbiamo osservato la presenza di pus in 9 casi. In un caso era invece assente, ma il paziente presentava altri segni clinici di infezione, che hanno portato alla decisione di rimuovere il materiale di sintesi e di considerarlo comunque un caso di infezione. Le mobilizzazioni dei mezzi di sintesi, riscontrate intra-operatoriamente, erano 2. Non abbiamo invece mai rilevato aree di pseudoartrosi, quindi in nessun caso si è resa necessaria una revisione della artrodesi. La pseudoartrosi viene viceversa segnalata in un numero significativamente elevata da diversi altri autori [2 4 5 11], tanto da ipotizzare una correlazione diretta fra pseudoartrosi e infezioni tardive; per evitare quindi perdite di correzione post-operatorie, Muschik [11] propone perciò di eseguire sempre la revisione e soprattutto il rinnovo della sintesi.

Molti altri autori [2-5 7] sono invece concordi sul solo trattamento di rimozione del materiale di sintesi, accurata pulizia del materiale fibronecrotico-purulento, particolarmente dove siano presenti sacche di pus, lavaggi, chiusura primaria della cute e la terapia antibiotica mirata in caso di antibiogramma positivo o a largo spettro se la coltura risultasse negativa. Con questo stesso trattamento noi abbiamo avuto dei risultati molto soddisfacenti, dato che tutti i pazienti hanno ottenuto una rapida e completa guarigione, senza perdite di correzione e senza la necessità di chirurgie addizionali.

CONCLUSIONI

Le infezioni tardive rappresentano una grave, seppur rara, complicanza nelle artrodesi vertebrali strumentate per scoliosi, di cui ancora oggi non è chiara la patogenesi. L'insorgenza e i sintomi accusati dai pazienti sono spesso subdoli e aspecifici; inoltre le indagini di laboratorio e radiologiche sono di scarso ausilio, ed anche i reperti intra-operatori sono variabili da caso a caso. Questo rende talvolta difficoltosa la diagnosi precoce, che comporta di conseguenza un ritardo nel trattamento. Per contro, i pazienti hanno una rapida e completa guarigione, dopo la rimozione dei mezzi di sintesi, la pulizia chirurgica e la terapia antibiotica.

BIBLIOGRAFIA

1. Heggeness MH, Esses SI, Errico T, Yuan HA. *Late infection of spinal instrumentation by hematogenous seeding.* Spine 1993;18:492-7.
2. Richards BS. *Delayed infections after posterior TRSH spinal instrumentation for idiopathic scoliosis.* Spine 2001;26:1990-6.
3. Schofferman HL, Zucherman J, Schofferman J, Hsu K, Gunthorpe H, Picetti G, et al. *Diphtheroids and associated infections as a cause of failed instrument stabilization procedures in the lumbar spine.* Spine 1991;16:356-9.
4. Clark CE, Schufflebarger .L. *Late-developing infection in instrumented idiopathic scoliosis.* Spine 1999;24:1909-12.
5. Viola RW, King HA, Adler SM, Wilson CB. *Delayed infection after elective spinal instrumentation and fusion.* Spine 1997;22:2444-51.
6. Gristina AG, Costerton JW. *Bacterial adherence to biomaterials and tissue.* J. Bone Joint Surg Am 1985;67A-2:264-73.
7. Dubousset J, Schufflebarger HL, Wengerd. *Late "infection" with CD instrumentation.* Orthop Trans (abstract) 1994;18:121.
8. Hatch RS, Sturm PF, Wellborn CC. *Late complication after single-rod instrumentation.* Spine 1998;23:1503-05.
9. Wimmer C, Gluch H. *Management of postoperative wound infection in posterior spinal fusion with instrumentation.* J Spinal Disord 1996;9:505-8.
10. Zagra A, Giudici F. *Le infezioni tardive nelle artrodesi strumentate per scoliosi.* Il rachide 2001;1:563-74.
11. Muschik M, Schlenzka D. *Implant removal for late-developing infection after instrumented posterior spinal fusion for scoliosis: reinstrumentation reduces loss of correction. A retrospective analysis of 45 cases.* Eur Spine J 2003;12(Suppl. 1):S16.

Sintesi dinamica nella instabilità degenerativa lombare. Risultati preliminari

Dynamic stabilization in degenerative lumbar instability, preliminary results

A. Solini, G. Gargiulo

RIASSUNTO

Diverse forme di discopatia degenerativa lombare invalidanti in pazienti sottoposti a trattamento medico e fisioterapico per più di 6 mesi richiedono una stabilizzazione chirurgica. L'eliminazione del movimento mediante artrodesi ha rappresentato il trattamento di scelta ma l'osservazione della comparsa di instabilità giunzionali per sovraccarico degli elementi mobili contigui in pazienti di tutte le età in presenza di fattori predisponenti ha portato diversi autori a sviluppare nuove idee alternative all'artrodesi per la ricostruzione funzionale del segmento di moto con lo scopo di riequilibrare, modulare o limitare i carichi cui sono sottoposti gli elementi del tripode articolare ricreando una anatomia funzionale simile a quella fisiologica che porti alla prevenzione o al sollievo del dolore rallentando o interrompendo l'evoluzione dei processi degenerativi. Gli autori riferiscono la loro esperienza preliminare con un nuovo sistema di neutralizzazione dinamica nel trattamento della patologia degenerativa lombare (Dynesys, Zimmer) in 31 pazienti, controllati ad un folluw-up medio di 2 anni (1-3) discutendone le indicazioni ed i risulati, attualmente promettenti sulla risoluzione della sintomatologia lombare e radicolare se le indicazioni vengono limitate ad un numero selezionato di casi.

Parole chiave: sintesi dinamica, instabilità degenerativa, rachide lombare

SUMMARY

Invaliding low back pain in degenerative lumbar discopathy may need surgical stabilization after at least 6 months of medical and physical therapy. Avoiding movements with spinal arthrodesis has represented the gold standard of surgical treatment for many years but junctional instability findings in every age patients presenting predisposing factors has brought several Authors to look for alternative methods for functional reconstruction of the segmental motor unit to rebalance the articular lumbar tripod creating a functional anatomy to prevent o interrupt the degenerative process evolution. Authors report their preliminary experience with a dynamic neutralization system in surgical treatment of lumbar degenerative processes (Dynesys, Zimmer) in 31 patients at a medium follow-up of 2 years discussing indications and results, actually promising if surgical indication is proposed in selected cases.

Key words: dynamic stabilization, degenerative instability, lumbar spine

U.O.A. Ortopedia, A.S.O. S. Giovanni Battista – Molinette, Torino

Indirizzo per la corrispondenza:
Dott. Giosuè Gargiulo, c.so Massimo D'Azeglio 61, 10126 Torino

INTRODUZIONE

Nonostante studi clinico-radiografici sulla popolazione attiva, prove biomeccaniche in vitro su reperti autoptici e in modelli animali non abbiano chiarito quale sia la causa iniziale del fisiologico processo di "invecchiamento " del tripode articolare del rachide lombare (disco intervertebrale e faccette articolari) e nella pratica clinica si possa osservare per lungo tempo la degenerazione di uno dei comparti a differenza degli altri che persistono completamente sani, è opinione comune che l'evoluzione del processo degenerativo fisiologico delle unità di segmento di moto origini da una alterazione iniziale del disco intervertebrale che coinvolge successivamente le faccette articolari secondo i tre stadi clinico-patologici descritti da Kirkaldy-Willis [1]. Nel primo stadio in età compresa tra 20 e 30 anni alterazioni biochimiche e meccaniche del disco intervertebrale creano una iniziale disfunzione della cinematica articolare durante le fisiologiche sollecitazioni statiche e dinamiche cui è sottoposto il rachide lombare. Nella seconda fase tra i 30 e 60 anni con il progredire dei processi degenerativi il disco va incontro a riduzione di altezza e cedimento delle fibre più esterne causando una ipermotilità dei segmenti contigui e una nuova distribuzione dei carichi per traslazione posteriore dell'asse di rotazione e conseguente sovraccarico delle faccette articolari. Queste alterazioni possono divenire significative portando ad una instabilità sintomatica prodotta dai movimenti e dalla postura del tronco. Successivamente nel terzo stadio oltre i 60 anni, dopo un periodo di instabilità globale il processo degenerativo del tripode articolare evolve verso la fibrosi del disco e lo sviluppo di produzioni osteofitiche discali e articolari che irrigidiscono il segmento funzionale e riducono progressivamente la sintomatologia lombare portando però in alcuni pazienti a sintomi da stenosi del canale vertebrale lombare. I processi degenerativi del tripode articolare si svolgono normalmente lungo le varie fasi della vita ma oggi, per le maggiori e diverse sollecitazioni fisiologiche, per la predisposizione determinata da difetti di segmentazione, per pregressi interventi chirurgici e per le più affinate metodiche diagnostiche possono osservarsi nelle fasi iniziali anche più precocemente in pazienti più giovani.

Le cause del dolore lombare nell'evoluzione del processo degenerativo comunque sono molteplici e non sempre facilmente identificabili. Prevalentemente di origine meccanica, il dolore è determinato dalla compressione delle radici spinali, dall'irritazione dei nocicettori dei rami posteriori del nervo ricorrente di Luska distribuiti lungo le fibre più esterne dell'*anulus* e le capsule delle faccette articolari, dall'irritazione dei nocicettori dei piatti cartilaginei vertebrali e l'edema dell'osso subcondrale, dalla distensione dei legamenti e dalla contrattura dei muscoli paravertebrali. Studi più recenti hanno evidenziato che anche processi flogistici autoimmuni verso il nucleo polposo. L'edema delle radici spinali, l'iperemia del plesso venoso epidurale con fenomeni di microtrombosi possono concorrere in varia misura nelle diverse fasi del processo degenerativo alla determinazione del sintomo dolore [2-7].

Nella maggior parte dei pazienti con processi degenerativi negli stadi uno e due descritti da Kirkaldy-Willis la terapia conservativa basata su un trattamento medico e fisioterapico e nuove regole di vita permettono di trattare adeguatamente il paziente lombalgico e solo in una piccola percentuale di casi, qualsiasi sia l'età del paziente, il dolore diviene invalidante, tale da richiedere un trattamento più aggressivo, di tipo chirurgico, dopo aver escluso altre cause organiche o psicologiche della sintomatologia lombare. Classicamente in passato l'eliminazione del movimento articolare mediante l'artrodesi (posteriore, postero-laterale, anteriore o circonferenziale, con o senza l'uso di mezzi di sintesi) ha rappresentato il trattamento di scelta definitivo di questi pazienti.

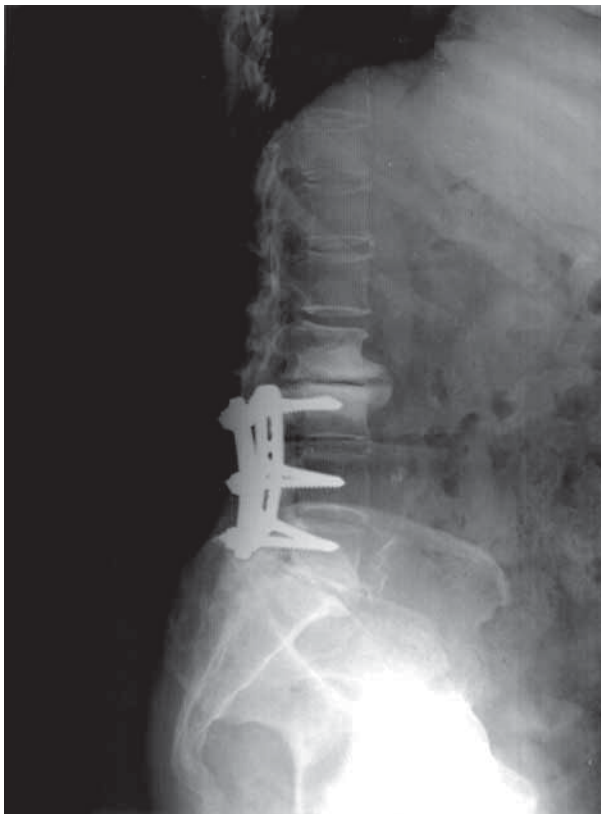

Fig. 1. Gravi discopatie giunzionali in paziente operata di artrodesi strumentata sospesa n stenosi vertebrale 7 anni prima.

La revisione a distanza di ampie casistiche ha evidenziato la possibilità di complicazioni o risultati clinici non soddisfacenti legati all'attecchimento dell'artrodesi o più spesso allo sviluppo tardivo di instabilità giunzionali da sovraccarico degli elementi liberi contigui sia in pazienti giovani, più attivi, con maggiori richieste funzionali e più lunghe aspettative di vita, sia in quelli più anziani con alterazioni degenerativo-artrosiche nei segmenti contigui l'area di artrodesi precedenti all'intervento. Questi inconvenienti sono stati osservati soprattutto per artrodesi sospese, estese a più livelli, con mezzi di sintesi rigidi, appianamento della lordosi lombare e alterazione del profilo sagittale del rachide (Fig. 1) e hanno richiesto la ripresa chirurgica del paziente con estensione della fusione ai segmenti limitrofi liberi, portando a risultati clinici nel tempo non sempre lusinghieri per il reiterarsi di una discopatia giunzionale o per il prodursi di un sovraccarico funzionale delle articolazioni sacroiliache [8-11].

Per tali motivi negli ultimi anni diversi autori hanno cercato di sviluppare nuove idee alternative all'artrodesi per la ricostruzione funzionale del tripode articolare sperimentando e introducendo nella pratica clinica procedure che non mirano a bloccare definitivamente i segmenti di moto, pur non precludendone una possibile futura fusione, ma si prefiggono di riequilibrare, modulare o limitare i carichi cui sono sottoposti gli elementi del tripode articolare e l'escursione dei segmenti vertebrali instabili ricreando una anatomia funzionale simile a quella fisiologica secondo un movimento controllato che porti alla prevenzione o sollievo del dolore rallentando o interrompendo l'evoluzione dei processi degenerativi [12]. In letteratura sotto la voce "artroplastica della colonna vertebrale" sono stati proposti sia interventi chirurgici di sostituzione meccanica o biologica del disco intervertebrale per riprodurre il movimento o le caratteristiche viscoelastiche del disco con riduzione conseguente dei carichi sulle faccette articolari sia l'uso di presidi posteriori peduncolari o interspinosi definiti "elastici o dinamici " che mirano al controllo posteriore della meccanica articolare riequilibrando i carichi sul disco anteriormente [13-19]. Gli Autori riportano in questo lavoro la loro esperienza di stabilizzazione elastica lombare con il sistema di sintesi peduncolare Dynesys (*Dynamic Neutralization System for the spine*, Zimmer) discutendone le indicazioni ed i risultati a breve e medio termine.

MATERIALE E METODO

Presso la U.O.A. di Ortopedia dell'A.S.O. S. Giovanni Battista – Molinette di Torino dal gennaio 2000 al gennaio 2002 sono stati sottoposti a sintesi dinamica con Dynesys 31 pazienti, 19 maschi e 12 femmine, di età media 35 (26-51). Tutti i pazienti lamentavano lombalgia invalidante, sia sul lavoro che nella vita di relazione, con sciatalgia monoradicolare di tipo irritativo in 9 (saltuaria in 4, persistente in 5) per cui erano stati sottoposti a trattamento medico e fisico per più di 6 mesi senza alcun risultato clinico. Obiettivamente il rachide lombare era contratto e limitato nella flesso estensione in tutti i casi. In particolare la lombalgia presentava importanti caratteristiche meccaniche comparendo prevalentemente in posizione eretta regredendo con il riposo per cui i pazienti trovavano sollievo nello stiramento del tronco o

nella necessità di una deambulazione continua. Tutti presentavano un dolore epispinoso ben localizzato ad un livello alla pressione digitale. L'indice di disabilità di Oswestry pre-operatoria era 56% in media. La valutazione della discopatia nell'imaging è stata dedotta dall'integrazione dei segni diretti ed indiretti nelle radiografie standard corredate di prove funzionali e dall'idratazione dei dischi compromessi rispetto a quelli contigui sani in RNM in T2. In 23 casi di età più avanzata è stata eseguita una TAC per escludere fenomeni degenerativi avanzati a carico delle articolazioni interapofisarie. Il segno del "black disc" in T2, interpretato come alterazione della componente idrica e proteoglicanica del disco intervertebrale rispetto a quelli contigui normalmente idratati, era localizzato ad un solo livello in 29 casi (L4-L5 in 18, L5-S1 in 11) ed a due livelli in 2 casi (L3-L4 e L4-L5). Nei 5 casi con sciatalgia persistente coesisteva una ernia del disco mediana o paramediana contenuta cui corrispondeva la sintomatologia radicolare periferica e in 3 di questi coesisteva un difetto di segmentazione lombare. L'edema dei piatti vertebrali contigui, tipo 1 secondo Modic [20] è stato riscontrato in RNM in tutti i pazienti trattati. Un paziente era stato sottoposto alcuni anni prima ad ampia laminoartrectomia L4-L5 presentando una discopatia a tale livello e a quello superiore e, contemporaneamente, un'ernia contenuta in disco apparentemente normale in RNM in L5-S1. In tutti i casi le faccette articolari non presentavano fenomeni degenerativi. La sintesi dinamica è stata eseguita ad un livello in 29 casi, a 2 livelli in 2. In nessun caso con ernia del disco a livello della degenerazione è stata eseguita una discectomia.Nel caso già operato in cui la sintesi è stata eseguita a due livelli è stata associata la semplice discectomia al livello inferiore. In nessun caso è stata eseguita una artrodesi.
Tutti i pazienti hanno portato un corsetto lombare in tela armata x 20 gg.

TECNICA CHIRURGICA

Il sistema Dynesys è un sistema di neutralizzazione dinamica del segmento di moto vertebrale lombare costituito da viti peduncolari in titanio con testa piatta ad anello, connesse longitudinalmente da un cilindro spaziatore cavo in policarbouretano, materiale biocompatibile utilizzato in cardiochirurgia, caratterizzato da ottime proprietà tensili e resistenza alla abrasione superficiale con modulo di elasticità simile a quello del disco, percorso e connesso alle viti da una corda in poliestere (Fig. 2).
Attraverso un acceso mediano si esegue la scheletrizzazione delle docce paravetebrali fino ad esporre i processi traversi dei segmenti da stabilizzare.
Sotto controllo RX si inseriscono le viti peduncolari attraverso il punto di ingresso di Wenstein per poter alloggiare il sistema assemblato in posizione postero-laterale in prossimità del centro di rotazione vertebrale risparmiando l'integrità delle capsule

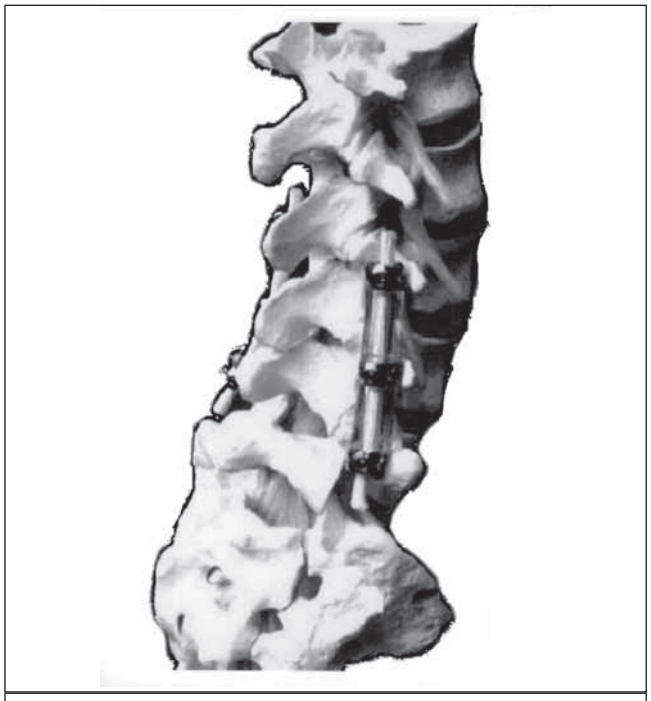

Fig 2. Il Dynesys è un sistema di neutralizzazione dinamica peduncolare.

articolari e avendo l'accortezza di posizionare le viti parallele ai piatti vertebrali. Con apposito distrattore si calcola la lunghezza del cilindro data dalla tensione prodotta manualmente tra le teste delle viti per ottenere una leggera diastasi tra le superfici articolari posteriori. La corda di lavoro viene inserita dapprima nell'anello della testa della vite distale e quindi, attraversato il cilindro, passa nell'anello della vite superiore. Si inserisce a pressione il cilindro tra le due teste delle viti. La lunghezza del cilindro ritensiona i legamenti gialli, il legamento longitudinale posteriore e la porzione posteriore del disco e indirettamente allarga il canale vertebrale ed i forami di coniugazione. Fissata la corda alla testa della vite distale

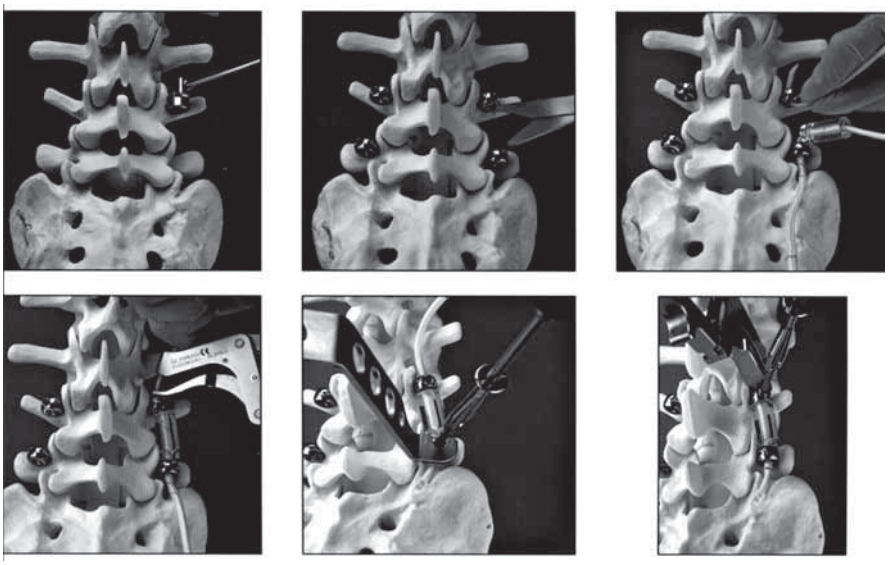

Fig. 3. Tecnica chirurgica: vedi testo.

mediante una vite a brugola nell'anello, dopo aver esercitato una compressione sul sistema con apposito tenditore esterno, si fissa la corda nell'anello prossimale rendendo parallele le due teste e i corpi filettati delle viti riallineando di conseguenza i piatti vertebrali. Ne consegue un riassetto del tripode con scarico delle faccette articolari e della porzione posteriore del disco per l'interposizione del cilindro tra le viti, una miglior distribuzione dei carichi sui piatti vertebrali resi paralleli in posizione statica, il controllo del movimento in flessione per la resistenza della corda e in estensione per l'elasticità del cilindro che mantiene pervi i forami di coniugazione (Fig. 3).

RISULTATI

Ad un follow-up minimo di 1 anno (1-3) in 25 casi la lombalgia è regredita progressivamente ma nettamente non richiedendo più trattamenti medici con ripresa delle attività di relazione entro il 1° mese dall'intervento con indice di disabilità secondo Oswestry del 21% in media. In 3 casi, di età più avanzata, la persistenza di una lieve e sporadica lombalgia ha richiesto l'assunzione saltuaria di farmaci analgesici. Nei 9 casi con sintomatologia radicolare il dolore periferico è regredito progressivamente tra il 3° e 5° mese. Nel caso con discopatia a due livelli e ernia del disco al livello contiguo distale la sintomatologia radicolare è regredita subito dopo la discectomia mentre la lombalgia è migliorata progressivamente come per gli altri casi di discopatia. Tra i pazienti con buon risultato clinico (28) 17 hanno ripreso l'attività lavorativa precedente, 11 un lavoro più leggero. Dal punto di vista radiografico i piatti vertebrali strumentati sono rimasti paralleli con una escursione armonica con i dischi contigui nelle prove dinamiche. In nessun caso si è osservata la mobilizzazione, migrazione o rottura dei mezzi di sintesi né aree di osteolisi peduncolare. In 19 dei casi con risultato favorevole è stata eseguita una RNM di controllo al follow-up evidenziando nei pazienti più giovani la ricomparsa di segni di idratazione della metà posteriore del disco e, nei casi con EDD, la riduzione della protrusione discale sottoligamentosa. Al tempo stesso però non si è osservato mai un recupero dell'altezza del disco né la completa scomparsa dell'ernia. In 2 casi il risultato è stato insoddisfacente per la persistenza della sintomatologia. Questi pazienti sono stati sottoposti a rimozione dello strumentario. Nel primo, maschio con discopatia L5-S1 e bacino stretto per le ridotte dimensioni dell'ala sacrale, la lombalgia è ricomparsa dopo 3 mesi di benessere completo. Alla rimozione della sintesi nonostante non vi fossero segni radiografici di osteolisi periprotesica, le viti in S1 apparivano mobili nel tessuto spongioso poiché non era stato possibile raggiungere la corticale anteriore di S1 dati i rapporti di stretta contiguità tra questa e i vasi iliaci. Nella stessa seduta operatoria Il paziente è stato sottoposto ad artrodesi strumentata L5-S1 con lieve miglioramento della sintomatologia nonostante l'evidenza di una buona artrodesi nei controlli RX a distanza. In uno dei due casi operati a due livelli per semplice discopatia, con note caratteriali ansioso-depressive, è stato necessario rimuovere lo strumentario per la persistenza della sintomatologia lombalgica pre-operatoria riferita di tipo "urente" dopo 5 mesi Alla rimozione appariva poco stabile la vite nel peduncolo di L5 bilateralmente. Questo paziente ha rifiutato la conversione in artrodesi ed ha successivamente iniziato pratiche pensionistiche.

DISCUSSIONE

Il disegno del sistema Dynesys deriva dai mezzi di sintesi peduncolari utilizzati per le artrodesi strumentate. Test biomeccanici statici e dinamici sui componenti singoli e assemblati del sistema in vitro hanno evidenziato la resistenza alla compressione, alla trazione e alla deformazione plastica degli elementi costituenti il sistema e la capacità del Dynesys di riprodurre in segmenti alterati dai processi degenerativi situazioni di stabilità simili a quelle riscontrabili in segmenti vertebrali intatti assorbendo carichi non fisiologici in compressione, flesso-estensione e inclinazione laterale, sopprimendo i movimenti parassitari prodotti dalla perdita delle proprietà viscoelastiche del disco e supportando quindi la possibilità di produrre *in vivo* un nuovo controllo dei segmenti di moto degenerati [21].

Il sistema è stato proposto in letteratura inizialmente in pazienti con lombalgia e dolore radicolare da forme di instabilità in cui era plausibile una artrodesi. Le indicazioni iniziali sono state diverse ma aventi tutte come comune denominatore la degenerazione del tripode articolare quali le stenosi lombari con carattere prevalentemente dinamico anche in presenza di spondilolistesi e scoliosi lombari *de novo*, le discopatie lombari ad uno o più livelli, ernie del disco e chirurgie di revisione. Nelle stenosi lombari la sintesi è stata associata o meno ad una decompressione, potendo nei casi con maggior componente dinamica ripristinare le dimensioni del canale vertebrale e dei forami di coniugazione riducendo con la distrazione la protrusione del disco e dei legamenti gialli. Per la sua stabilità il sistema è stato anche associato ad artrodesi posterolaterali estendendo la sintesi al primo livello contiguo libero favorendo l'attecchimento della fusione e proteggendo la giunzione. Il numero dei segmenti stabilizzati varia da due a quattro metameri lombari e lombosacrali [19].

Nella nostra esperienza il Dynesys è stato utilizzato inizialmente nel trattamento di pazienti relativamente giovani, nel I o II stadio di Kirkaldy-Willis. Non è stato mai utilizzato in pazienti con stenosi lombare in quanto riteniamo in questi casi rara in assenza di una importante deformità l'indicazione ad una sintesi associata specie se estesa a più livelli. In tutti i pazienti il Dynesys è stato proposto come alternativa alla artrodesi. Si trattava di pazienti con discopatia degenerativa in cui talvolta coesisteva una ernia del disco vera che poteva creare dubbi sul destino del disco dopo semplice discectomia, specie se associata ad una anomalia di differenziazione locoregionale contigua. Proporre una scheletrizzazione maggiore con l'uso di viti peduncolari in alternativa alla artrodesi o alla semplice discectomia può apparire un eccessivo allargamento delle indicazioni ma la possibilità che una fusione vertebrale richiedesse in futuro una ripresa del trattamento o che la semplice asportazione dell'ernia in un disco degenerato producesse instabilità tardive per un atto chirurgico incompleto ci ha convinto ad utilizzare in casi selezionati una sintesi che mirasse al controllo del segmento degenerato con un atto chirurgico comunque semplice e rapido.

La riduzione delle sollecitazioni sui dischi e sui processi articolari modulando le escursioni articolari secondo piani più fisiologici ha permesso infatti di riportare questi pazienti a breve e medio termine ad una vita normale riprendendo attività lavorative e sportive (Fig. 4). Solo il 28% è passata ad un lavoro più leggero. L'efficienza del sistema è stata dimostrata secondo noi anche dall'osservazione nella maggior parte dei casi con buon risultato clinico e in più giovane età del mantenimento del parallelismo dei piatti vertebrali, nell'escursione armonica dei dischi e dal riscontro nei controlli RNM a distanza di una apparente reidratazione della porzione posteriore

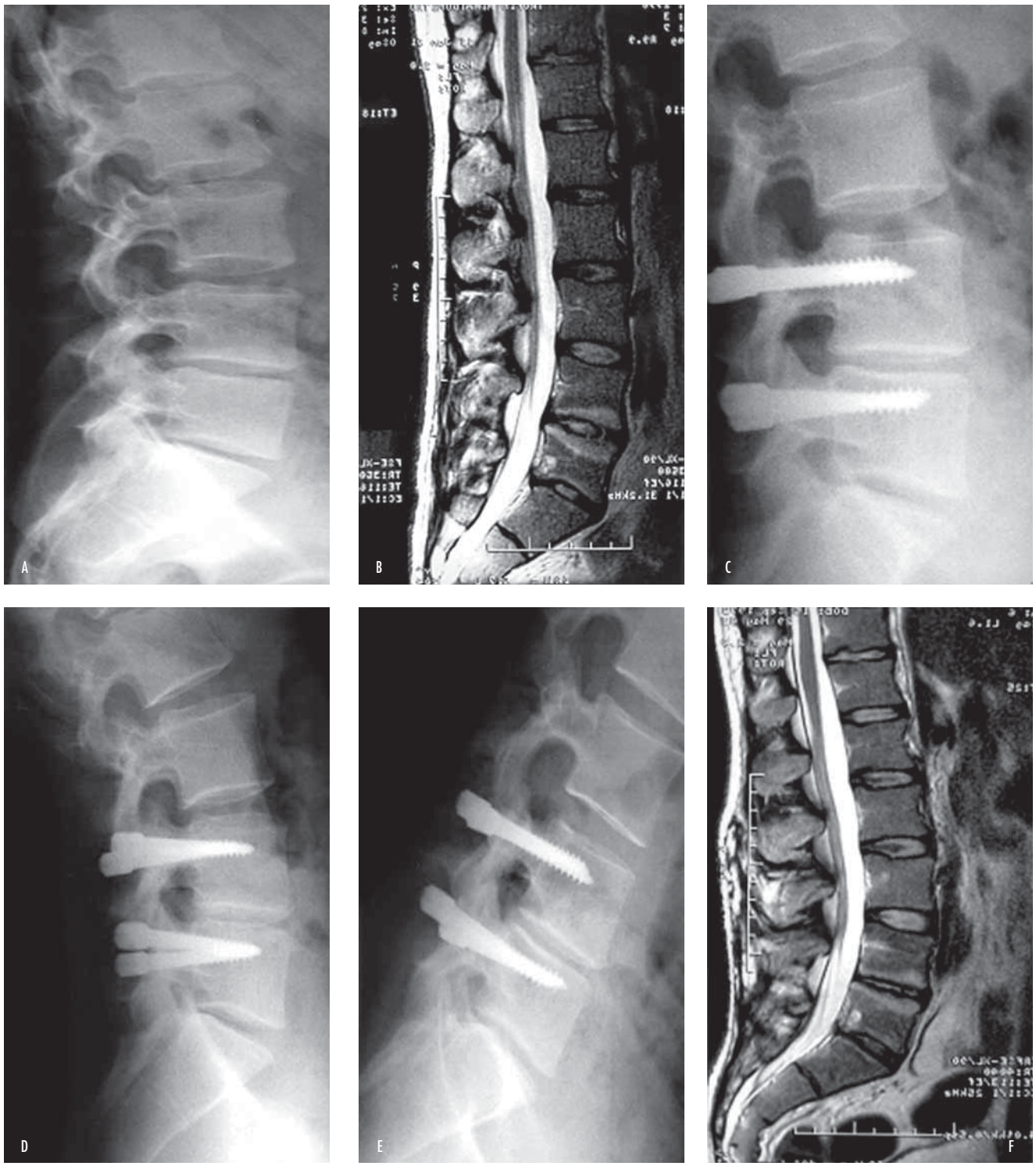

Fig. 4. M.G., 39 anni, lombalgia persistente (a). Black disc L4-L5 Modic 1 in RNM (b). Dynesys L4-L5 con regressione della lombalgia (c); stabile nelle prove dinamiche a 2 anni (d-e). Regressione dell'edema dei piatti vertebrali con reidratazione del disco in RNM (f).

del disco. Allo stesso modo nei pazienti con piccole ernie contenute in cui il trattamento è stato rivolto al disco degenerato piuttosto che all'ernia mai asportata si è osservata la parziale diminuzione di volume della protrusione, forse come risultato della protezione esercitata sulle strutture posteriori dal sistema (Fig. 5). Queste modifiche morfologiche non sono sempre state evidenti nella porzione anteriore del disco per cui l'entità reale della diminuzione del carico assiale sulla porzione anteriore del tripode in posizione statica non è prevedibile e sconsiglia di ricercare una eccessiva distrazione posteriore tra le viti per non incorrere in una cifotizzazione del disco con una anomala distribuzione dei carichi attraverso le articolazioni. Non abbiamo osservato mobilizzazioni radiografiche della sintesi a livello peduncolare anche se tale evenienza, caratterizzata da osteolisi periprotesica, è stata riportata in letteratura richiedendo la rimozione del sistema in un numero minore tra i casi osservati per recidiva della sintomatologia lombalgica. Noi abbiamo rimosso la sintesi in due casi. Nel primo, strumentato a due livelli, abbiamo osservato la mancata tenuta della vite nel livello inferiore dei tre (L5) mentre nel secondo la vite mobilizzata era in S1. Probabilmente le dimensioni delle viti non erano adeguate a quelle del peduncolo per cui parte dell'insuccesso può essere spiegata con una minor tenuta del montaggio per cui si auspica la disponibilità di viti di maggior calibro nello strumentario in futuro. Alla rimozione dei mezzi di sintesi non abbiamo mai osservato il cedimento della corda o la rottura delle viti e del cilindro.

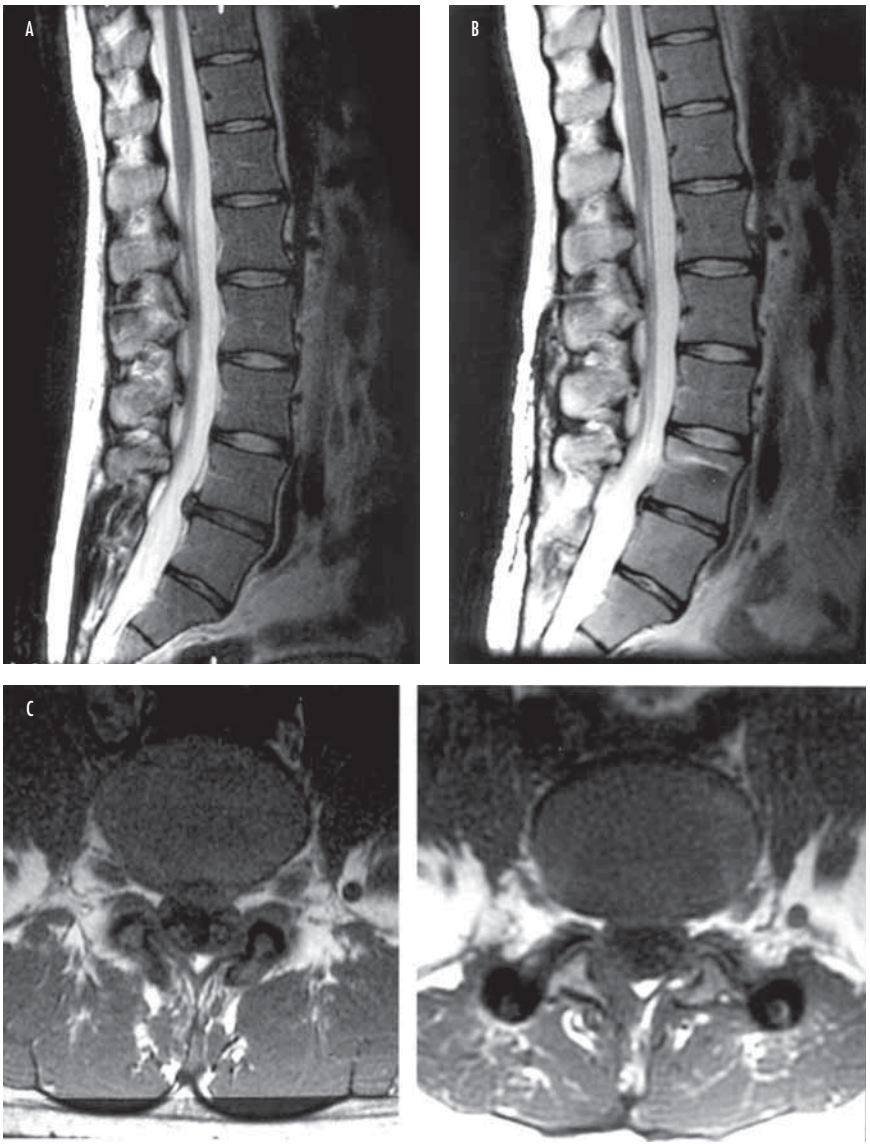

Fig. 5. P.B., 32 anni lombosciatalgia in EDD L4-L5 (L5 sacralizzata) in black disc (a). Dynesys L4-L5 con regressione della sintomatologia e riduzione della protrusione discale a 2 anni (b); evidente nel confronto pre- e post-operatorio (c).

Difficoltà nell'eseguire il montaggio secondo i dettami della tecnica è stato osservato nelle instabilità L5-S1. L'angolazione fisiologica del sacro rispetto all'ultima vertebra lombare non permette in teoria di porre in netto parallelismo le viti ma nei casi da noi trattati i dischi presentavano già una parziale perdita di altezza per cui i piatti vertebrali avevano perso molto della loro divergenza. In pazienti maschi per la ristrettezza dell'ala sacrale e la vicinanza dell'ala iliaca è stato indaginoso il posizionamento della vite e del cilindro lateralmente ai processi articolari, spesso disposti secondo un piano più frontale, per rispettare l'integrità dei processi articolari e evitare la compressione della capsula. Allo stesso livello abbiamo osservato una minor tenuta della vite nel tessuto spongioso del corpo di S1 durante il tensionamento del sistema anche nei casi con buon risultato clinico in mancanza di un supporto periferico corticale del peduncolo. Per facilitare il punto di inserimento laterale della vite in questi casi può essere preconizzabile un accesso postero-laterale secondo Wiltsie [22] se non è necessario associare una decompressione radicolare.

I buoni risultati ottenuti nelle sintesi ad 1 livello e la stabilità del sistema saggiata meccanicamente sul campo operatorio ci ha portati ad estendere in 2 casi selezionati la sintesi dinamica ad instabilità a due livelli. Il montaggio a più livelli può presentare difficoltà nel raggiungere una buona tensione dell'intero sistema e al tempo stesso, se esteso a più di due segmenti, può creare un appianamento della lordosi lombare e comunque un irrigidimento di più metameri. Nel primo caso in cui era stata eseguita in precedenza una ampia laminoartrectomia abbiamo ottenuto un ottimo risultato clinico dopo alcuni mesi di parziale benessere dimostrando al follow-up una buona tenuta meccanica e l'assenza di ripercussioni sui segmenti limitrofi mobili nonostante l'associazione di una discectomia eseguita al livello inferiore libero (Fig. 6). Nel secondo caso forse

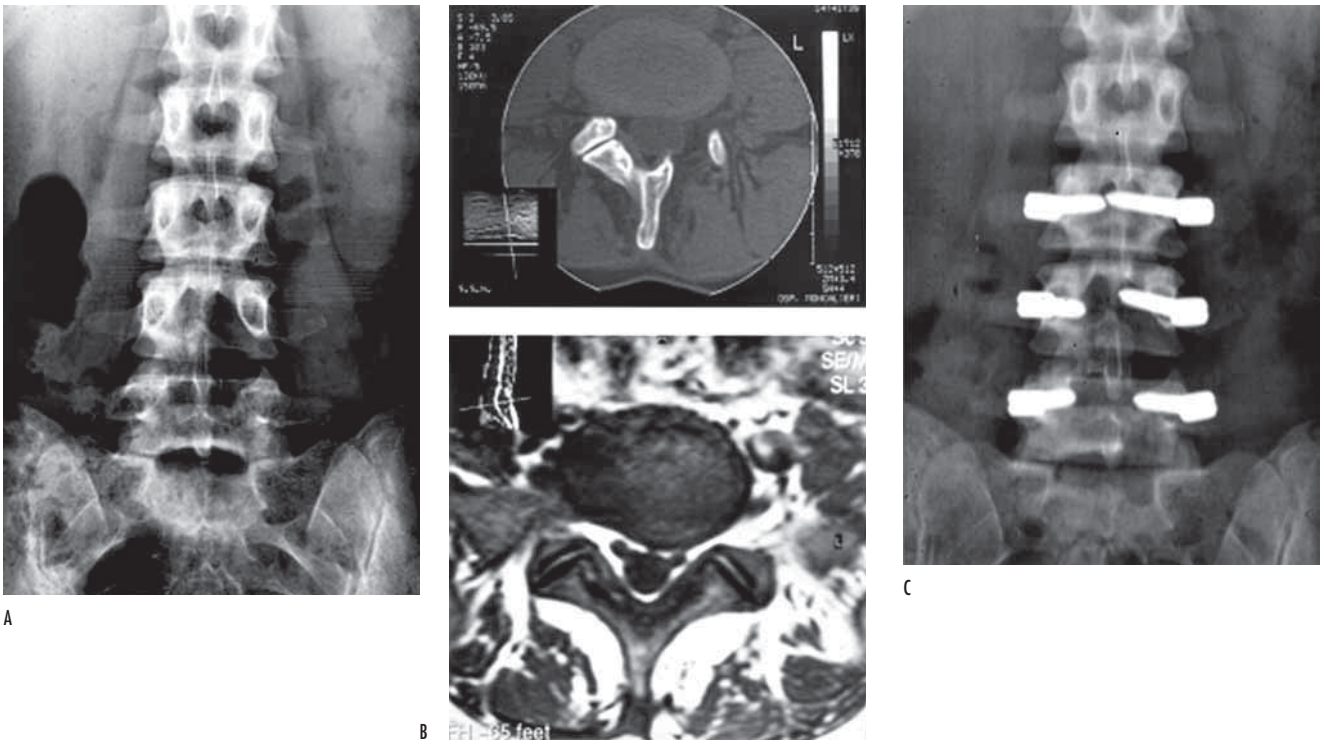

Fig. 6. M.M., 41anni lombosciatalgia in esiti laminoartrectomia L3-L4 e discopatia L4-L5 (a), ernia del disco L5-S1 (b). Dynesys L3-L5 e discectomia L5-S1 con regressione della sintomatologia (c).

una eccessiva distrazione e la ridotta presa della vite in L5 associata a rivendicazioni di altra natura ha portato, dopo un breve tempo di benessere, alla rimozione del mezzo di sintesi per il ripetersi della sintomatologia per cui consigliamo l'uso della sintesi a più livelli in casi sempre selezionati.

CONCLUSIONI

Nella nostra esperienza la sintesi dinamica tipo Dynesys nel trattamento della patologia degenerativa discale ad un livello, talvolta associata a una ernia discale contenuta, in pazienti relativamente giovani, in stadio 1-2 di Kirkaldy Willis si è dimostratata una sintesi elastica posteriore clinicamente efficace modulando e proteggendo l'attività del tripode articolare. Nonostante non vi sia ancora un sufficiente follow-up i buoni risultati clinici confortati dall'osservazione di una reidratazione della porzione posteriore del disco fa supporre un effetto duraturo e pseudofisiologico nel tempo sulla cinematica del rachide lombare riducendo i rischi di una precoce degenerazione. Il sistema però richiede ancora la conferma a lungo termine per mostrare la sua longevità (integrità e stabilità della sintesi) come funzione protesica e l'evidenza di assenza di discopatie giunzionali sintomatiche. Il Dynesys si presenta comunque come una alternativa plausibile alla artrodesi in pazienti selezionati in cui è probabile che la fusione ossea possa portare ad un risultato insoddisfacente a medio termine.

A noi ortopedici per i quali l'artrodesi è sempre stato il "golden standard" del trattamento della instabilità della colonna vertebrale l'introduzione delle sintesi elastiche o dell'artroplastica in generale della colonna vertebrale, pur non sostituendo la validità e attualità dell'artrodesi se ben eseguita secondo indicazioni e criteri appropriati, ci schiude in determinati campi della chirurgia vertebrale nuovi orizzonti e al tempo stesso alimenta dubbi sulle nostre conoscenze sulle cause della lombalgia nei processi degenerativi ma stimola riflessioni per poter calibrare al meglio l'entità dell'atto chirurgico per un determinato paziente scegliendo quello più adeguato nel ventaglio di possibilità tecniche di cui oggi disponiamo.

BIBLIOGRAFIA

1. Kirkaldy-Willis W.H. *Managing low back pain*. 3rd edn. New York: Churchill Livingstone 1992, pp. 49-74.
2. Alini M, Roughley PJ, Antoniou J, Stoll T, Aebi M. *A biological approach to treating disc degeneration: not for today, but maybe for tomorrow*. Eur Spine J 2002;11:S215-220.
3. Bisla RS, Marchisello PJ, Lockshin MD, Hart DM, Marcus RE, Granda J. *Autoimmunological basis of disk degeneration*. Clinc Orthop 1976;123:149-54.
4. Cornefjord M, Olmarker K, Farley DB, Weinstein JN, Rydevik B. *Neuropeptide changes in compressed spinal nerve roots*. Spine 1995;20:670-3.
5. Doita M, Kanatani T, Harada T, Mizuno K. *Immunohistologic study of the ruptured intervertebral disc of the lumbar spine*. Spine 1996;21:235-41.
6. Kuslich D, Ulstrom C, Michael C. *The tissue origin of low back pain and sciatica: a report of pain response in tissue stimulation during operations on the lumbar spine using local anesthesia*. Orthop Clin Noth (Am) 1991;22:181-7.
7. Takahashi H, Suguro T, Okazima Y, Motegi M, Okada Y, Kakiuchi T. *Inflammatory cytokins in the herniated disc of the lumbar spine*. Spine 1996;21:218-24.

[8] Aaota Y, Kumano K, Hirabayashi S. *Postfusion instability at the adjacent segments after rigid pedicle screw fixation for degenerative lumbar spinal disorderders*. J Spinal Disord 1995;8:464-73.

[9] Kumar M, Baklanov A, Chopin D. *Correlation between sagittal plane changes and adjacent segment degeneration following lumbar spine fusion.* Eur Spine J 2001;10:314-9.

[10] Lehmann TR, Spratt KF, Tozzi JE, Weinstein JN, Reinarz SJ, el-Khoury GY, et al. *Long term follow-up of lower lumbar fusion patients*. Spine 1987;12:97-104.

[11] Rahm MD, Hall BB. *Adjacent segment degeneration after lumbar fusion with instrumentation: a retrospective study*. J Spinal Disord 1996;9:392-400.

[12] Mayer HM, Korge A. *Non-fusion technology in degenerative lumbar spinal disorders: facts, questions and challenges*. Eur Spine J 2002;11: S85-91.

[13] Bertagnoli R, Schonmayr R. *Surgical and clinical results with the PDN prosthetic disc-nucleus device*. Eur Spine J 2002;11:S143-8.

[14] Caserta S, La Maida GA, Misaggi B, Peroni D, Pietrabissa R, Raimondi MT, et al. *Elastic stabilization alone or combined with rigid fusion in spinal surgery: a biomechanical study and clinical experience based on 82 cases.* Eur Spine J 2002;11:S192-197.

[15] Dubois B, de Germay B, Schaerer NS, Fennema P. *Dynamic Neutralization: a new concept for restabilization of the spine*. In: Spalski M, Gunzburg R, Pope MH (eds.) *Lumbar segmental instability*. Philadelphia: Lippincott W. & Wilkins 1999.

[16] Gadner A, Pande KC. *Graf ligamentoplasty: a 7 year follow-up*. Eur Spine J 2002;11:S157-163.

[17] Graf H. *Lumbar instability: surgical treatment without fusion*. Rachis 1992;412:123-37.

[18] Korge A, Nydegger T, Polard JL, Mayer HM, Husson JL. *A spiral implant as nucleus prosthesis in the lumbar spine*. Eur Spine J 2002;11:S149-153.

[19] Stoll T, Dubois G, Schwarzenbach O. *The dynamixc neutralization system for the spine: a multicenter study of a novel non fusion system*. Eur Spine J 2002;11:S170-8.

[20] Modic MT, Steinberg PM, Ross JS, Masaryk TJ, Carter JR. *Degenerative disc disease: assessment of changes in vertebral body marrow with MR imaging*. Radiology 1988;166:193-9.

[21] Freudiger S, Dubois G, Lorrain M. *Dynamic neutralization of the lumbar spine confirmed on a new lumbar spine simulator in vitro*. Arch Orthop Trauma Surg 1999;119:127-32.

[22] Wiltse LL, Spencer CW. *New uses and refinements of the paraspinal approach to the lumbar spine*. Spine 1988;13:1008-12.

[23] Senegas J. *Mechanical supplementation by non rigid fixation in degenerative intervertebral lumbar segments: the Wallis system*. Eur Spine J 2002;11: S164-169.

Trattamento delle instabilità lombo-sacrali primitive e secondarie: problematiche e risultati

Treatment of primary and secondary lumbar-sacral instability: technical aspects and results

A. De Tommasi, S. Luzzi, C. De Tommasi, P. Ciappetta

RIASSUNTO

Nella destabilizzazione lombo-sacrale assume un ruolo importante la spondilolistesi. Il nostro approccio terapeutico prevede la decompressione radicolare, il reallineamento delle vertebre interessate, la loro fusione. In pazienti con lieve instabilità, anziani e con rischio operatorio elevato è stata da noi consigliata una prima fase di stabilizzazione mediante mezzi esterni.
Lo studio si riferisce a 110 pazienti affetti da instabilità lombare. Solo per 20 pazienti è stata subito proposta la correzione chirurgica per la gravità della instabilità. A 90 è stato consigliato un trattamento conservativo. A distanza è stato consigliato l'intervento chirurgico ad altri 19 pazienti ma 2 rifiutavano l'intervento. Quindi su 110 pazienti venivano stabilizzati 37.
Tutti i pazienti sono stati sottoposti a controllo clinico e neuroradiologico periodico per un periodo di tre anni ed ai pazienti operati è stato somministrato un questionario specifico. Il timing della chirurgia e l'uso di varie tecniche di stabilizzazione concludono lo studio.

Parole chiave: destabilizzazione lombare, instabilità rachidea, spondilolistesi lombare, stabilizzazione lombare

SUMMARY

Spondilolysthesis represents an important factor in determining a lumbo-sacral instability. Our therapeutic approach is based on radicular decompressions, vertebral re-alignment and vertebral fusions. In elderly patients suffering from a slight instability and having a high operative risk, corsets are usually suggested. The study relates to 110 patients with lumbar instability. Following the first medical control, surgery was proposed to only 20 patients with severe instability, while the remaining 90 patients were suggested a conservative treatment. At the second control, surgery was indicated for 19 more patients, but 2 refused stabilization. In total, out of 110 patients studied, 37 were treated by stabilization.
During the first 3 years after surgery, all the patients underwent periodic clinical and neuro-radiological follow-ups, while a questionnaire was administered to the operated patients. Surgical timing and the application of different stabilization techniques are discussed.

Key words: lumbar destabilization, spinal instability, lumbar spondilolysthesis, lumbar stabilization

Cattedra di Neurochirurgia, Università di Bari

Indirizzo per la corrispondenza:
Prof. Antonio De Tommasi, Cattedra di Neurochirurgia, Università di Bari
Tel.: 080 5592333 Fax: 080 5592001. E-mail: adetommasi@neurosurgery.uniba.it

INTRODUZIONE

Descritta per la prima volta da Herbiniaux nel 1782 [1], la spondilolistesi è oggi una delle più comuni cause di riduzione di stabilità del rachide lombo-sacrale con una incidenza nella popolazione generale compresa tra il 4% e l'8%. Della originaria classificazione di Wiltse-Newman-Mac Nab, la variante *degenerativa*, è sicuramente quella di più frequente osservazione nella popolazione adulta. I livelli L4-L5 ed L5-S1 sono quelli maggiormente colpiti [2]. I principi biomeccanici di causa e progressione dell'*imbalance* vertebrale intrinseco a questa forma di instabilità sono stati ormai universalmente accettati, riconoscendo nella lisi da stress meccanico cronico della *pars interarticularis* il momento patogenetico principale dello *slippage* intersomatico [3]. Lo sviluppo di nuove tecniche di riduzione, fusione e stabilizzazione vertebrale ha dato ampio spazio a diverse opzioni terapeutiche. Al tempo stesso, sono di recente emerse non poche controversie relative al *surgical timing* delle spondilolistesi e a quali tecniche chirurgiche siano da preferirsi. Il problema centrale rimane la scelta di un atteggiamento cruento o piuttosto conservativo nei casi di spondilolistesi di alto grado e/o sintomatiche. È da riconoscere peraltro che questo quadro è stato alimentato dall'assenza, ad oggi, di trials clinici randomizzati e finalizzati a validare uno specifico standard terapeutico.
Lo studio, riferito ad un'osservazione di 110 pazienti con quadro di instabilità lombo-sacrale primitiva o secondaria ad altro intervento per patologia rachidea degenerativa, descrive il timing chirurgico, le diverse tecniche di riduzione della instabilità lombo-sacrale e l'*outcome* dei pazienti operati.

MATERIALI E METODI

110 pazienti di età compresa tra i 18 e i 60 anni e con instabilità lombo-sacrale sintomatica sono stati osservati, trattati e controllati per un periodo complessivo di tre anni. Nonostante spesso coesistessero ipostenia, ipoestesia e alterazione dei riflessi superficiali e profondi, i parametri clinici presi maggiormente in considerazione sono stati il dolore lombare ed il livello complessivo di invalidità prodotto dalla patologia. Pertanto, a tutti è stato somministrato un questionario specifico proposto da Prolo con uno score da 0 a

5 finalizzato a quantificare dolore e invalidità prima di qualsiasi tipo di trattamento [4] (Tab. I). Per maggiore completezza, è stata inoltre eseguita una valutazione biomeccanica posturografica volta a misurare il grado di instabilità segmentale lombosacrale prodotta dalla spondilolistesi e l'eventuale regressione ottenutasi nei pazienti sottoposti ad intervento chirurgico di fusione vertebrale. Come noto, la posturografia rappresenta un ritrovato della bio-ingegneria applicata consistente in un sistema computerizzato di rilevamento e processing delle oscillazioni prodotte dal paziente in posizione di Romberg su una pedana stabilometrica munita di elettrodi. In tal modo vengono valutati i tre assi dello spazio: l'asse X e Y sono rilevati dai sensori sulla pedana, l'asse Z viene invece rilevato da un sensore applicato ad una cintola intorno alla vita e successivamente elaborato. L'esito della prova viene visualizzato in tempo reale su un monitor e registrato dal computer. I segnali X e Y, corrispondenti all'emisoma destro e sinistro, nella instabilità segmentale grave hanno un'alta frequenza di oscillazione e tendono asintoticamente a sovrapporsi. Il concetto di fondo dell'applicazione di tale esame ai casi in questione è quello secondo cui l'instabilità vertebrale produce una contrazione antalgica cronica dei muscoli paraspinali con conseguenti alterazioni della postura direttamente proporzionali alla gravità delle lesioni. In tutti i pazienti la prova è stata eseguita prima ad occhi aperti e poi ad occhi chiusi per slatentizzare anche gradi di microinstabilità eventualmente compensati dall'ausilio visivo (Fig. 1). L'età e le condizioni cliniche generali hanno rappresentato ulteriori elementi valutativi nell'approccio terapeutico a questi pazienti. Su 110 pazienti studiati è stato consigliato a 90 pazienti un trattamento di tipo conservativo mediante utilizzo di ortesi lombare e riposo domiciliare per un quadro di instabilità lieve e/o asintomatica o con importanti controindicazioni all'intervento chirurgico. A 20 dei 110 pazienti osservarti è stato invece suggerito subito l'intervento chirurgico dato un quadro di grave instabilità lombo-sacrale. In una seconda fase, per l'aggravarsi dell'instabilità, è stato poi consigliato l'intervento chirurgico ad altri 19 pazienti. 2 di questi rifiutavano l'intervento. Dei 37 casi complessivamente osservati l'instabilità era primitiva in 28 casi e secondaria a pregressi interventi di microdiscectomia e/o laminectomia decompressiva negli altri 9 casi. I 28 casi di instabilità primitiva erano tutti caratterizzati da un quadro di spondilolistesi degenerativa radiologicamente documentata e stadiata in gradi da I a IV secondo Rothman in base alla entità della sub-lussazione [5]. In 3 casi su 28, alla spondilolistesi si associava una scoliosi toraco-lombare compensata.

I casi con interessamento dell'interspazio L4-L5 sono stati 10 di cui 8 primitivi e 2 secondari. I casi di interessamento dell'interspazio L5-S1 sono stati 27 di cui 20 primitivi e 7 secondari (Tab. II). Dei 9 casi studiati, 2 sono stati secondari a microdiscectomia secondo Caspar, 5 sono stati secondari a laminectomia decompressiva e 2 a laminectomia decompressiva che ha fatto seguito a distanza di mesi ad una microdiscectomia di Caspar (Tab. IV, casi nn. 5, 7).

Tab. I.

Grado di invalidità	Descrizione
1	Invalidità completa
2	Impossibilità di lavoro
3	Possibilità di lavoro ridotta rispetto allo stato di pre-morbilità
4	Possibilità di lavoro uguale allo stato di pre-morbilità con limitazioni funzionali
5	Possibilità di lavoro uguale allo stato di pre-morbilità senza limitazioni funzionali
Grado di dolore	**Descrizione**
1	Dolore quotidiano severo
2	Dolore quotidiano moderato
3	Dolore quotidiano lieve
4	Dolore occasionale
5	Assenza di dolore

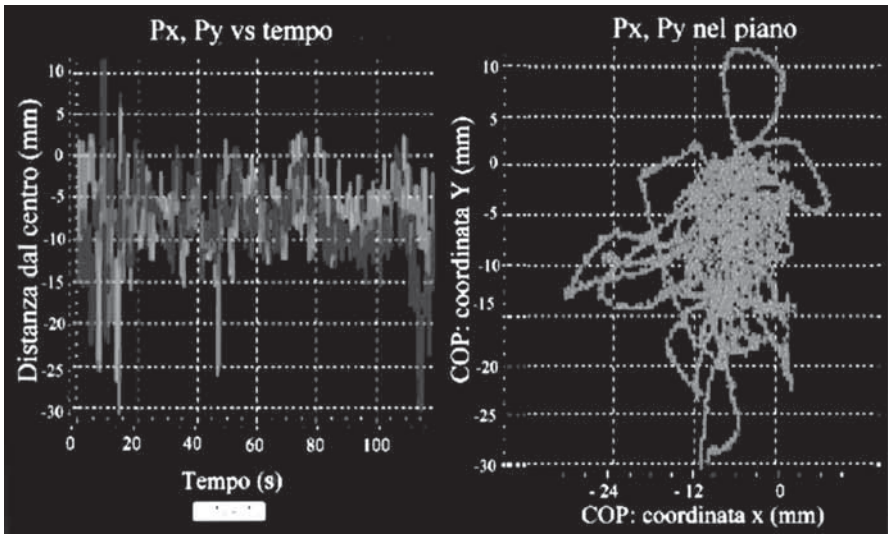

Fig. 1. Esempi di esame posturografico pre-operatorio.
Si noti l'oscillazione e la sovrapposizione dei segnali rosso e blu, corrispondenti ai due emisoma, nel paziente con instabilità vertebrale lombo-sacrale (sinistra).
A destra è riportata una estrapolazione del tracciato bidimensionale presente a sinistra in cui si nota la quantità di movimento prodotta.

Tab. II.

Livello	Spondilolistesi primitive	Spondilolistesi secondarie	Totale
L4-L5	8	2	10
L5-S1	20	7	27
	28	9	37

In 19 casi di spondilolistesi primitiva e 7 casi di spondilolistesi secondaria il tipo di approccio chirurgico è consistito nella decompressione per via posteriore delle strutture nervose interessate e nel riallineamento metamerico vertebrale e contestuale artrodesi postero-laterale mediante viti trans-peduncolari e placca in titanio. In 2 casi di spondilolistesi secondaria, data la presenza di documentate aderenze cicatriziali tra arco posteriore e sacco durale quale esito del precedente intervento, è stato preferito un approccio bilaterale lungo le linee paraspondiloidee rispetto al classico approccio mediano singolo. In 3 casi dei primitivi e 2 dei secondari l'artrodesi è stata associata al posizionamento di BAK *fusion cages* in titanio dato il vistoso quadro di degenerazione del disco intersomatico (Fig. 2). In 6 casi dei primitivi e 1 dei secondari, tutti rigorosamente di grado I di Rothman, si è provveduto all'inserimento di distanziatore interspinoso tipo DIAM in silicone, senza artrodesi, in corrispondenza del livello sopra o sottostante alla listesi. In 3 casi dei primitivi e 1 dei secondari, tutti con listesi L4-L5 e di grado I, si è posizionato invece un distanziatore interspinoso tipo U (Fig. 3). Tutti i pazienti sono stati sottoposti a follow-up semestrale con controllo radiologico, questionario di Prolo e valutazione posturografica per un periodo complessivo di 3 anni.

RISULTATI

Le Tabelle III e IV spiegano i dati studiati dei 37 pazienti con spondilolistesi primitiva e secondaria. Su 37 dei casi di spondilolistesi complessivamente trattati, in 24 dei primitivi e 7 dei secondari, l'*outcome* è stato positivo come dimostrato dal miglioramento del grado di dolore, del livello di invalidità lavorativa, dai controlli radiologici e posturografici (Fig. 4) dei pazienti. In 6 casi (Tab. III, casi nn. 6, 11, 26 e 28; Tab. IV, casi nn. 6, 9:, 4 primitivi e 2 secondari a laminectomia decompressiva per sindrome del canale stretto lombare (Tab. IV, casi nn. 6, 9), nonostante la documentazione radiologica di una riduzione della listesi, il grado di dolore e di invalidità dei pazienti hanno subito poche variazioni. In 3 dei 6 casi, si è trattato di pazienti a cui erano state posizionate cages durante la fusione vertebrale. L'età dei 6 casi è compresa tra 49 e 60 anni con una media di 54,33 anni. In tutti i 6 casi di outcome poco favorevole si trattava di pazienti con un Prolo score preoperatorio basso, un tempo di latenza tra la comparsa del dolore e l'intervento chirurgico compreso tra 28 e 47 mesi con una media di 35,66 mesi e in cui si è ottenuto un grado di riduzione della listesi non superiore al 25%. In 5 casi su 6 il livello interessato è stato L5-S1, in un caso solamente il livello è stato L4-L5. Tra i casi di spondilolistesi di grado I trattati solo con distanziatori interspinosi tipo DIAM o tipo U tutti hanno avuto esito ottimale.

DISCUSSIONE

Le spondilolistesi degenerative sono sicuramente una delle cause più frequenti di instabilità lombo-sacrale. L'approccio clinico alla instabilità lombo-sacrale, primitiva o secondaria a patologia degenerativa del rachide, pone essenzialmente tre tipi di interrogativi: se operare, quando operare e con quali tecniche chirurgiche intervenire.

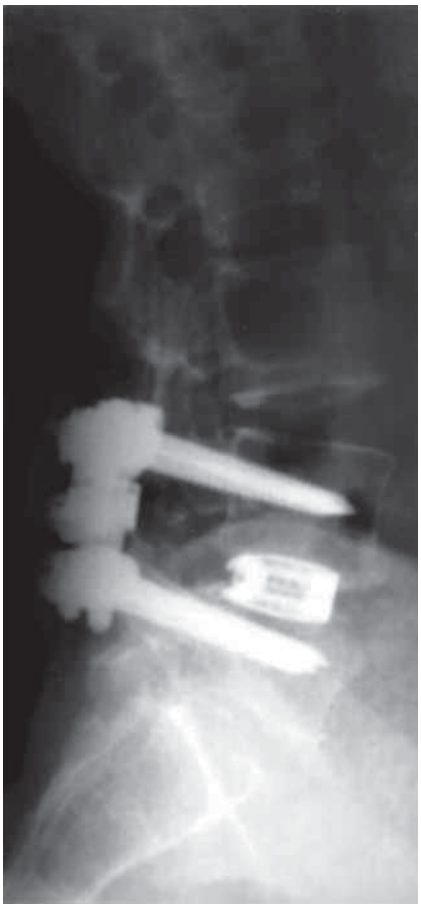

Fig. 2. Artrosdesi con BAK fusion cages in titanio.

Fig. 3. Posizionamento di distanziatore interspinoso tipo U.

In coerenza con quanto riportato in letteratura da Kim, il più importante determinante in favore del surgical outcome delle spondilolistesi è l'appropriata selezione dei pazienti da sottoporre ad intervento chirurgico di stabilizzazione [6]. La difficoltà principale di questa scelta è dettata dal fatto che la spondilolistesi, alla pari delle stenosi lombari e delle pseudoartrosi del rachide lombo-sacrale, rientra tra le indicazioni *relative* alla fusione vertebrale in cui gran parte del *decision-making* è affidato al quadro clinico e alle caratteristiche individuali di ogni paziente [6]. Conviene assumere un atteggiamento di tipo conservativo in tutti i pazienti poco sintomatici, con un grado di sub-lussazione non superiore al primo, un'età superiore ai 60 anni e/o un quadro di patologia sistemica moderata o grave.

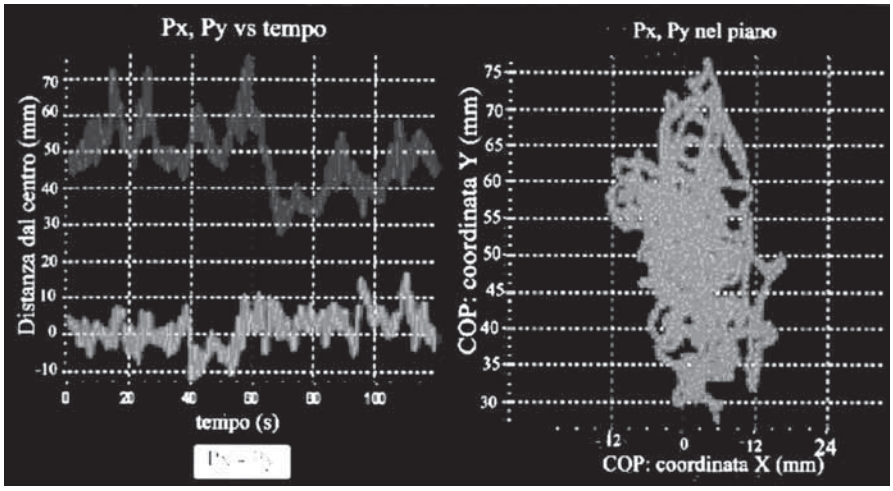

Fig. 4. Esempi di esame posturografico post-operatorio.
È evidente il cambiamento del pattern posturografico in cui si nota la riduzione dell'instabilità lombo-sacrale.

Tab. III.

Caso	Età/sesso	Livello	Grado di invalidità (I) e dolore (D)		Grado di sublussazione		*Timing* chirurgico dall'esordio (mesi)	Tipo di intervento
			Pre-operatorio	Post-operatorio	Pre-operatorio	Post-operatorio		
1	57 M	L4-L5	I3 D2	I5 D4	I	I	2	U
2	48 F	L5-S1	I2 D2	I3 D3	IV	II	8	Artrodesi
3	30 F	L5-S1	I2 D3	I4 D3	III	I	3	Artrodesi
4	60 M	L5-S1	I2 D2	I5 D5	I	I	2	DIAM
5	54 M	L4-L5	I1 D2	I3 D2	IV	II	7	Artrodesi
*6	58 F	L5-S1	I1 D1	I1 D1	IV	III	32	Artrodesi + Cage
7	33 F	L5-S1	I2 D2	I5 D4	I	I	3	DIAM
8	22 M	L5-S1	I2 D2	I3 D3	IV	II	2	Artrodesi
9	58 F	L5-S1	I1 D2	I4 D3	IV	I	2	Artrodesi
10	50 M	L4-L5	I2 D2	I4 D5	I	I	3	DIAM
*11	49 F	L5-S1	I1 D1	I1 D1	III	II	28	Artrodesi
12	37 F	L5-S1	I2 D1	I4 D3	IV	II	4	Artrodesi + Cage
13	46 M	L4-L5	I2 D1	I5 D4	I	I	3	DIAM
14	31 M	L5-S1	I3 D3	I5 D4	II	I	6	Artrodesi
15	60 F	L5-S1	I2 D1	I3 D3	IV	III	40	Artrodesi + Cage
16	56 F	L5-S1	I2 D2	I4 D3	III	I	7	Artrodesi
17	53 F	L5-S1	I1 D2	I3 D3	IV	III	4	Artrodesi
18	47 M	L4-L5	I2 D2	I4 D5	I	I	2	U
19	59 F	L4-L5	I2 D2	I5 D4	I	I	9	DIAM
20	52 F	L5-S1	I2 D1	I4 D3	IV	II	12	Artrodesi
21	56 F	L5-S1	I1 D1	I3 D3	IV	wIII	37	Artrodesi
22	26 F	L5-S1	I2 D2	I4 D4	IV	II	24	Artrodesi
23	58 F	L4-L5	I3 D3	I5 D5	I	I	2	U
24	53 F	L5-S1	I2 D2	I4 D5	IV	I	18	Artrodesi
25	60 M	L5-S1	I3 D2	I4 D5	I	I	3	DIAM
*26	52 F	L5-S1	I2 D2	I2 D2	IV	III	40	Artrodesi
27	60 F	L5-S1	I3 D2	I4 D4	III	I	13	Artrodesi
*28	60 M	L4-L5	I1 D2	I1 D2	III	II	35	Artrodesi

** Casi con outcome poco favorevole*

Tab. IV.

Caso	Età/sesso	Pregresso intervento	Livello di spondilolistesi	Grado di invalidità (I) e dolore (D)		Grado di sublussazione		*Timing* chirurgico dall'esordio (mesi)	Tipo di intervento
				Pre-operatorio	Post-operatorio	Pre-opera-torio	Post-opera-torio		
1	57 M	Caspar	L4-L5	I3 D2	I5 D5	I	I	4	U
2	48 F	Laminectomia	L5-S1	I2 D2	I4 D3	IV	II	8	Artrodesi
3	30 F	Caspar	L5-S1	I2 D3	I4 D5	I	I	3	DIAM
4	60 M	Laminectomia	L5-S1	I4 D3	I5 D4	II	I	5	Artrodesi
*5	54 M	Caspar							
		Laminectomia	L4-L5	I1 D2	I3 D3	IV	II	7	Artrodesi
*6	49 F	Laminectomia	L5-S1	I1 D1	I1 D1	IV	III	32	Artrodesi + Cage
*7	33 F	Caspar							
		Laminectomia	L5-S1	I3 D2	I3 D4	III	I	2	Artrodesi
8	22 M	Laminectomia	L5-S1	I2 D2	I3 D3	IV	II	3	Artrodesi
*9	58 F	Laminectomia	L5-S1	I1 D2	I1 D2	IV	III	47	Artrodesi + Cage

** Laminectomia decompressiva che ha fatto seguito ad una microdiscectomia di Caspar*
** Casi con outcome poco favorevole*

Viceversa un'importante indicazione alla decompressione delle strutture nervose e successiva fusione chirurgica intervertebrale è sicuramente data dalla coesistenza di spondilolistesi degenerativa e stenosi lombare come indicato da Xu su uno studio di 86 pazienti [7]. I migliori vantaggi del trattamento contestuale delle due patologie si riferiscono particolarmente alla decompressione di un singolo livello e successiva artrodesi postero-laterale in cui è stato osservato un netto miglioramento della sintomatologia dolorosa da doversi ritenere superiore al rischio di pseudoartrosi di confine [8]. Tale rischio è stato quantificato da Miyakoshi in una casistica di 45 pazienti in cui, almeno per il disco L5-S1 nei casi di fusione postero-laterale di L4-L5, non è stata descritta alcuna riduzione in altezza dello spazio intersomatico a 5 anni di latenza dall'intervento [9]. Questi dati correlano il nostro studio in cui 31 casi su 37 complessivamente osservati hanno avuto un outcome positivo con riduzione del dolore e del grado di invalidità. Dei 6 casi con outcome poco favorevole, lo scarso risultato dei 2 casi secondari a laminectomia decompressiva per stenosi lombare si spiega essenzialmente in base alla lunga latenza tra l'esordio del dolore e l'intervento, periodo durante il quale si è prodotto un conflitto osteo-articolo-radicolare strutturato e ormai difficile da risolvere anche con l'applicazione di *cages*. Nei 20 casi sottoposti ad artrodesi con esito favorevole i controlli radiografici a dieci anni dalla fusione postero-laterale sono risultati ottimali in coerenza con quanto descritto dagli studi di Ido [10].

Oggetto di controversie è anche il *timing* della chirurgia delle spondilolistesi degenerative essendo decisamente diversa la posizione di coloro che preferiscono intervenire chirurgicamente solo di fronte ad un Prolo 1 rispetto a quelli che invece optano per l'intervento anche per Prolo 4 ma giustificato da uno *slippage* intersomatico di grado severo e radiologicamente documentato. Il nostro studio dimostra che una latenza maggiore tra l'esordio del dolore e l'intervento decompressivo-stabilizzativo si è associata ad un esito deludente con un *cut-off* di 35 mesi potenzialmente utile nella valutazione prognostica di queste forme. Anche l'età più avanzata, 54 anni in media, è risultata in questi pazienti essere un fattore determinate per l'esito finale verosimilmente per la possibilità che in questa fase possano associarsi alla listesi del tratto lombo-sacrale altre patologie degenerative.

La nascita di nuove tecniche e supporti di stabilizzazione vertebrale come i distanziatori interspinosi tipo DIAM o tipo U ha certamente posto degli interrogativi inerenti la reale validità e/o l'adeguatezza delle tradizionali tecniche di fusione postero-laterale. Il nostro studio dimostra da un lato l'efficacia di tecniche tradizionali ancora estremamente attuali, quali ad esempio l'utilizzo di viti transpeduncolari e placche o barre in titanio eventualmente associate all'impianto di BAK *cages* confermato anche da Zhao [11], dall'altro il brillante affermarsi di nuovi sistemi interspinosi quali il DIAM o il sistema U.

Risultati ottimali si sono raggiunti sia con gli uni che con gli altri come testimoniato dalla regressione del dolore e del grado di invalidità. I distanziatori interspinosi trovano tuttavia una precisa e quasi esclusiva indicazione nelle spondilolistesi degenerative di grado I in cui potrebbe essere evitata la fusione e i relativi rischi, seppur minimi, di pseudoartrosi periferica.

In un prossimo futuro i due tipi di approccio, con indicazioni sempre più adeguate allo specifico quadro clinico-radiologico del paziente, consentiranno l'ottimizzazione del trattamento delle spondilo-listesi degenerative.

BIBLIOGRAFIA

1 Neugebauer FI. *The classic: a new contribution to the history and etiology of spondylolisthesis by F. L. Neugebauer*. Clin Orthop 1976;117:4-22.

2 Wiltse LL, Winter RB. *Terminology and measurement of spondylolisthesis*. J Bone Joint Surg Am 1983;65:768-72.

3 Rengachary SS, Balabhandra R. *Reduction of spondylolisthesis*. Neurosurg Focus 2002;13.

4 Prolo DJ, Oklund SA, Butcher M. *Toward uniformity in evaluating results of lumbar spine operations. A paradigm applied to posterior lumbar interbody fusions*. Spine 1986;11:601-6.

6 Kim DH, Albert TJ. *Update on use of instrumentation in lumbar spine disorders*. Best Pract Res Clin Rheumatol 2002;1:123-40.

5 Rothman RH, Simeone FA. *The Spine*. 2nd edn. Philadelpia: W.B. Saunders 1982.

7 Xu H, Wang Y, Qiu G, Zhang J, Yang X, Yu B, et al. *Surgical treatment of lumbar spinal stenosis associated with unstable degenerative spondylolisthesis*. Zhonghua Wai Ke Za Zhi 2002;10:723-6.

8 Kornblum MB, Fischgrund JS, Herkowitz HN, Abraham DA, Berkower DL, Ditkoff JS. *Degenerative lumbar spondylolisthesis with spinal stenosis: a prospective long-term study comparing fusion and pseudarthrosis*. Spine 2004;7:726-33..

9 Miyakoshi N, Abe E, Shimada Y, Okuyama K, Suzuki T, Sato K. *Outcome of one-level posterior lumbar interbody fusion for spondylolisthesis and postoperative intervertebral disc degeneration adjacent to the fusion*. Spine 2000;14:1837-42.

10 Ido K, Urushidani H. *Radiographic evaluation of posterolateral lumbar fusion for degenerative spondylolisthesis: long-term follow-up of more than 10 years vs. midterm follow-up of 2-5 years*. Neurosurg Rev 2001;24:195-9.

11 Zhao J, Wang X, Hou T, He S. *One versus two BAK fusion cages in posterior lumbar interbody fusion to L4-L5 degenerative spondylolisthesis: a randomized, controlled prospective study in 25 patients with minimum two-year follow-up*. Spine 2002;27:2753-7.

Ernie discali "laterali" lombari e cervicali microchirurgia "key hole"

Lumbar and cervical disc herniation: key hole microsurgery

N. Jucopilla, C. Ferrarese, G. Mazzo, G. Tirapelle, L. Bezzan

RIASSUNTO

Possiamo confermare che l'approccio key hole minimale invasivo, affinamento personale della microtecnica Williams, rappresenta un reale passo in avanti nel trattamento dell'ernia discale lombare e cervicale e specialmente nella protusione discale estremamente laterale.

Parole chiave: protusioni discali laterali lombari e cervicali, microtecnica key hole para-transistmica

SUMMARY

We can confirm that the minimally invasive key hole approach, a personal refinement of the microtechnique according to Williams, represents a true step ahead in the treatment of disc herniation lumbar-cervical, especially in the extremely lateral disc protusion.

Key words: lateral disc protrusions lumbar-cervical, para-transisthmic key hole microtechnique

Le ernie discali estremamente laterali, situate nella cosiddetta "hidden zone" di Mac Nab, hanno vari sinonimi: laterali, laterali estreme, molto laterali, intra-extraforaminali, intra-extraconiugali, extracanalicolari, post-foraminali (per gli anglosassoni *far lateral*, *estreme lateral*, *lateral and true far lateral*, *laterally erniated*, *lateral disc type 1, 2 and 3*).

Lindblom (1944) scopre in uno studio su cadavere, l'erniazione del disco lombare "al di là" del canale vertebrale.
Scaglietti e Fineschi (1962) descrivono per primi il quadro anatomo-patologico e l'espressione clinica particolare delle ernie del disco extra-foraminali, proponendone l'approccio chirurgico adeguato.
Gui, Galli, Laus (1962) illustrano magistralmente gli aspetti anatomo-topografici, clinici e chirurgici delle ernie del disco intraforaminali.
Gandolfi (1966) sottolinea l'importanza, nel determinismo di sindromi biradicolari, delle ernie discali intraforaminali.
Mac Nab (1971) pubblica casi di rizopatia L5 da ernia extraforaminale L5-S1.

ULSS 20 del Veneto, Ospedale di San Bonifacio, Verona, Divisione di Ortopedia e Traumatologia, Primario dr. N. Jucopilla

Abdullah (1974) pone l'accento sull'importanza della discografia nella diagnosi delle ernie extraforaminali, "ovviamente" eclissate alla sacculoradicolografia.
Williams (1982) descrive la semiologia TAC delle ernie extraforaminali.
Osborne (1989) evidenzia il protagonismo diagnostico della RMN in questo tipo di patologia.

Le ernie "laterali" rappresentano un'entità anatomo-topografica, clinica e chirurgica, per molti aspetti a se stante nel campo della patologia del disco intervertebrale. Si estrinsecano infatti nel comparto interpeduncolare (le intraforaminali) ed esternamente a questo (le extraforaminali). La caratteristica clinica fondamentale è rappresentata dal fatto che interessano la radice "emergente" e non quella "discendente", con un corteo sintomatologico generalmente più severo e ribelle (coinvolgimento del ganglio dorsale della radice), spesso ad esordio acuto, con scarso dolore assiale, accompagnato da radicoloalgie terebranti con o senza turbe neurologiche.
In passato sottostimate, la loro incidenza attuale si colloca attorno tra il 4% e il 12% a seconda delle casistiche. La frequenza sempre maggiore con cui vengono diagnosticate dipende sia da un affinamento delle tecniche di diagnostica per immagini (TAC e RM), sia da una maggiore attenzione degli specialisti verso questo tipo di patologia.
Il livello più frequentemente interessato è L4-L5, seguito da L3-L4; questi due spazi assommano circa l'85% di tutte le ernie "laterali" lombari.
L'età media di circa 50 anni, quindi superiore a quella riscontrata nelle ernie "intracanalari"dove ci si attesta sui 40 anni.
Un'attenzione particolare merita la diagnosi differenziale, che deve essere posta essenzialmente con la "patologia del forame"; e quindi occorre distinguerle da:

- linfomi (ad invasione foraminale);
- tumori nervosi benigni (neurinomi);
- artefatti radiografici dovuti a sezioni non corrette (es. scoliosi);
- ipertrofia del ganglio e anomalie radicolari;
- infezioni;
- compressioni foraminali ossee pure (descritte da Vanderlinden);
- cisti sinoviale della zigoapofisi.

Giova rammentare che, a livello lombare, la lunghezza del "canale radicolare" cresce progressivamente da L1 a L5, in relazione ad un aumento del diametro dei peduncoli ed al cambiamento di orientamento dell'asse maggiore degli stessi che da verticale, diviene

obliquo. Inoltre vi è un incremento di dimensioni della pars istmica della lamina, sempre più ampia in senso laterale; il processo traverso superiore diviene sempre più caudale, mentre il complesso articolare tende sempre più a coprire lo spazio discale verso l'alto e lateralmente. Tutte queste condizioni fanno si che la "finestra chirurgica" di accesso alla "zona cieca" di Mac Nab divenga sempre più stretta procedendo in senso cranio-caudale.

Diverse proposte interlaminari, para-articolari, paraspinali, paralaterali e/o combinate sono state fino ad oggi utilizzate per l'asportazione delle ernie laterali. Tutte a potenziale danno iatrogeno per l'attraversamento e il distacco muscolare importante e per la demolizione di strutture osteo-articolari, con secondaria sindrome cicatriziale e instabilità.
Questa l'evoluzione delle procedure chirurgiche:

- Scaglietti e Fineschi, Gui et al. nel 1962 propongono la via interlaminare con artrectomia.
- Wiltse (1968) utilizza l'accesso paraspinale iter-muscolare (tra lunghissimo e multifido), successivamente ripreso da Recoules-Arches (1984).
- Abdullah nel 1974 conferma la via interlaminare con artrectomia
- Ebeling e Reulen (1984 e 1987) introducono l'approccio microchirurgico para-articolare, ripreso successivamente da Caspar e Papavero (1994).
- Courant, Vital, Senegas nel 1991 applicano l'artrectomia con artrodesi strumentata.
- Pointillart nel 1997 pubblica la "via della cresta" per il livello L5-S1
- Destandeau 2003 utilizza l'endoscopia paraspinale nella regione extra-foraminale
- Gastambide nel 2003 realizza l'endoscopia transforaminale nei conflitti contenuto-contenente laterali.

Nel nostro centro, dopo un'esperienza pluridecennale con la tecnica di Caspar, abbiamo privilegiato dal 2001 l'approccio mini-invasivo secondo Williams (1978), rielaborato e personalizzato, estendendolo alle patologie discali "laterali".
Questo "accesso diretto" all'ernia ci è consentito grazie al miglioramento delle tecniche di diagnostica per immagini (soprattutto TAC e RM), che inquadrano in maniera sempre più precisa e raffinata la patologia erniaria, definendone con esattezza sede, estensione e rapporti con le strutture vicine.
In pratica, conoscendo con estrema precisione stereotassica le coordinate dell'ernia, possiamo pianificare con un accurato controllo tridimensionale l'intervento chirurgico e praticare un accesso mini-invasivo diretto. Quindi non più "taglio" ma minima incisione, non scollamento muscolare ma semplice elongazione, non demolizioni ossee ma minima fenestrazione della lamina mediante drill sul sito di patologia.

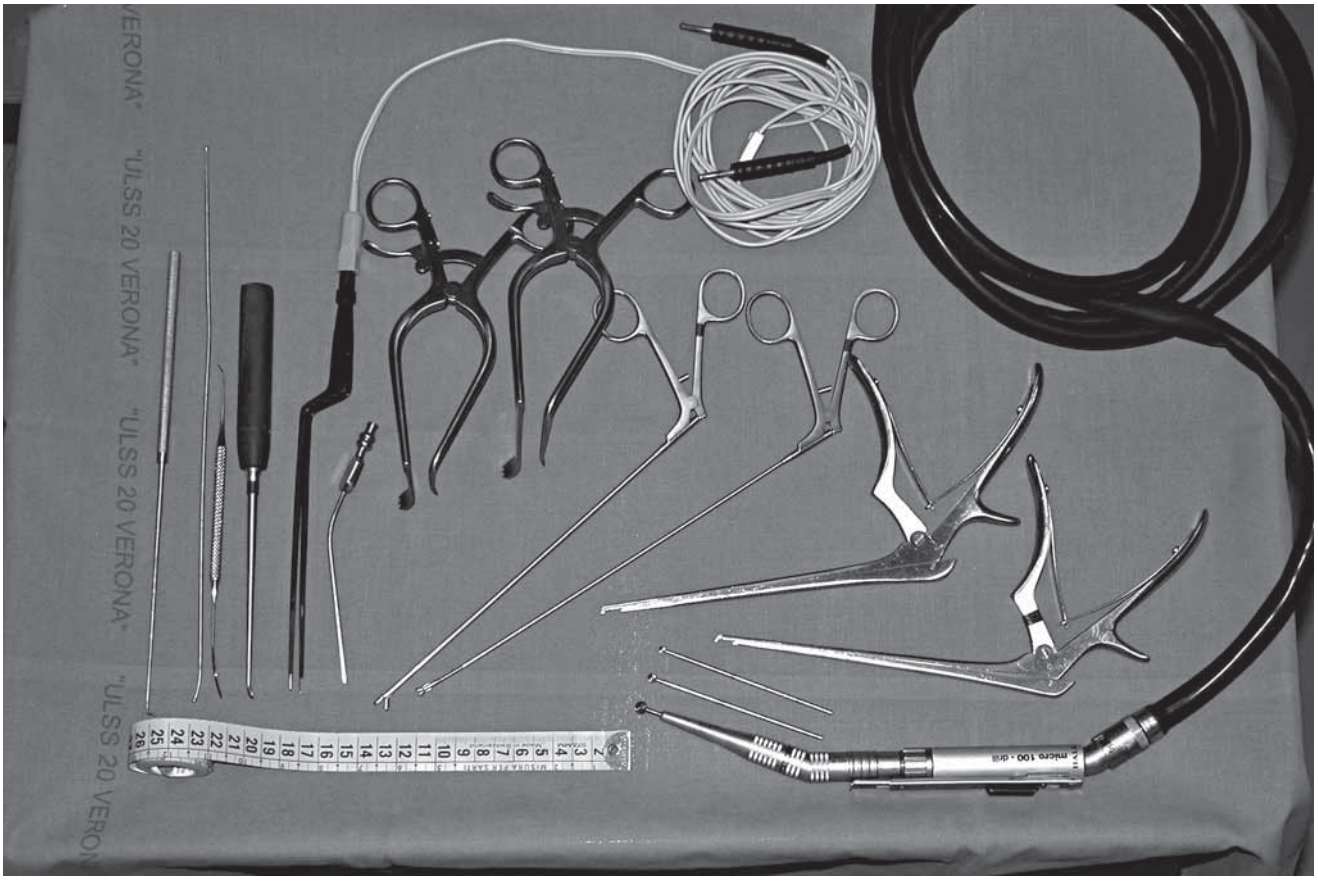

Fig. 1. Carrello con dril e strumentazione miniaturizzata.

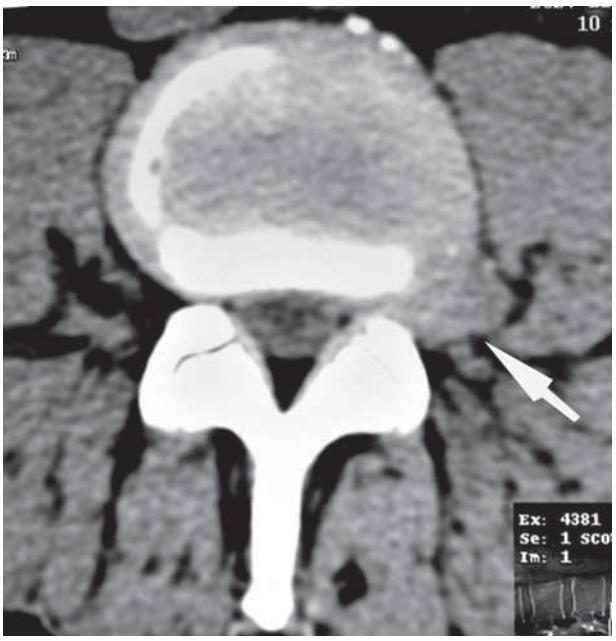

Fig. 2. Immagine TAC di ernia del disco extraforaminale.

Lo sviluppo in tale direzione della tecnica chirurgica ha condotto al concetto di "key hole surgery".
Tale metodica rappresenta a nostro avviso un reale passo avanti verso una minore invasività, e trova la sua massima espressione nella chirurgia delle ernie intra- extra-foraminali lombari e cervicali.
La tecnica prevede un'incisione para-mediana di appena 15-20 mm, centrata sulla spinosa della vertebra soprastante, quindi leggermente più craniale rispetto al classico approccio interlaminare. Scostamento mediante elongazione dei muscoli paravertebrali, esposizione della pars istmica laminare e posizionamento del divaricatore bivalve "personalizzato" che consente di spostare lateralmente il complesso mio-legamentoso intertrasversario.
È indispensabile l'uso del microscopio fin dalle fasi iniziali e l'utilizzo del drill per la trivellazione di un pertugio para-trans-istmico "appiombo" sull'ernia.
Per le ernie laterali a livello L1-L2, L2-L3 si esegue un accesso para-istmico laterale con rimozione economica della banda mediale del legamento intertrasversario e delle diramazioni laterali del legamento giallo, spesso rispettando l'istmo; a livello L3-L4, L4-L5 l'accesso è trans-istmico. In L5-S1 si rende necessaria una fenestrazione minimale istmo-faccettaria-laterale.
A livello cervicale l'approccio è un'affinamento della procedura di Frykholm (1951) e Scoville (1958).
I vantaggi sono rappresentati da:
- accesso mini-invasivo diretto sul sito di patologia;
- maggior rispetto dell'innervazione e vascolarizzazione intrinseche delle masse muscolari;
- integrità del legamento e del muscolo inter-trasversari;
- non demolizione di strutture osteo-articolari;
- non instabilità residua;
- riduzione dei tempi operatori (accesso diretto all'ernia).

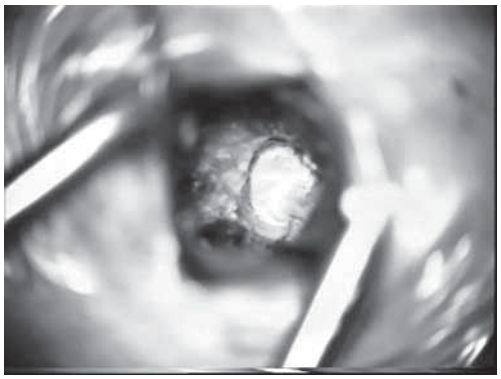

Fig. 3. Campo operatorio con pertugio "trivellato" in sede istmica.

Gli svantaggi:
- elevata curva di apprendimento per chi non ha esperienza di chirurgia al microscopio.

Nel nostro Centro abbiamo applicato tale metodica in 43 pazienti, 27 maschi e 16 femmine, di età compresa tra 28 anni e 72 anni, con una media di 48,6 anni.
I livelli si sono suddivisi in:
- L1-L2 1
- L2-L3 2
- L3-L4 11
- L4-L5 16
- L5-S1 5

Nel complesso i risultati positivi (scala Mac. Nab modificata), con un follow-up minimo di 6 mesi, sono stati il 96%

A livello cervicale:
- C5-C6 2
- C6-C7 4
- C7-T1 2

I risultati positivi, con un follow-up minimo di 6 mesi sono stati del 100%.

In conclusione possiamo affermare che l'approccio mini-invasivo "keyhole", rielaborazione personale della microtecnica Williams, rappresenta un vero passo avanti nel trattamento della patologia erniaria, trovando la sua indicazione principe proprio nelle ernie del disco laterali.
La *conditio sine qua non* è rappresentata dalla perfetta conoscenza delle "coordinate" dell'ernia e dei sui rapporti con le strutture vicine in modo da programmare un accesso diretto mirato, evitando i classici approcci allargati, quasi sempre accompagnati da gravi sequele cicatriziali e da instabilità residua
Presenta degli indubbi vantaggi per quanto riguarda la minore invasività, che poi si traduce in un minor dolore post-operatorio, miglior risultato estetico, una riduzione dei tempi di ospedalizzazione, un'anticipata ripresa dell'attività lavorativa e quindi ridotti costi socio-sanitari.
Naturalmente richiede l'uso del microscopio, microfrese e strumenti miniaturizzati adatti.

BIBLIOGRAFIA

Abdullah FA, Wolber GH, Warfield JR, Gunadi IK. *Surgical management of extreme lateral lumbar disc herniations: review of 138 cases*. Neurosurgery 1988;22:648-53.

Caspar W. *A new surgical procedure for lumbar disc herniation causing less tissue damage through a microsurgical approach*. Adv Neurosurg 1997;4:74-80.

Courant C, Vital JM, Senegas J, Baulny D, Lavignolle B, Grenier N, et al. *Hernies foraminales lombaires. Aspects diagnostiques et thé rapeutiques (à propos de 40 cas)*. Revue de Chirurgie Othopédique 1991;77:336-43.

De standeau J. Chirurgie endoscopique des hernies discales foraminales lombaires. A propos de 225 cas. Comunication libre 16° Rèunion annuelle gieda inter rachis, 12-13 décembre 2003. Paris.

Ebeling U, Reulen HJ, Stoeter P. *Der laterale lumbale Bandscheibenvorfall*. In: Hohma D Kugelen B, Liebig K (et al.). Neuroorthopadie 2. Hohma D, Kugelen B, Liebig K, et al. (eds.), Berlin-Heidelbergh-New York: Sprinter 1984.

Frykholm R. *Lower cervical vertebral and intervertebral disc. Surgical anatomy and patology*. Acta Chir Scand 1951;102:345.

Gandolfi M, Jucopilla N, et al. *La sciatica vertebrale*. Atti XVIII Congr. Naz. O.T.O.D.I. 5-6 giugno 1987. Verona.

Gastambide D. *Le traitement endoscopique par foraminoplastie osteoligamentaire instrumentale ou au laser dans les stenoses lombaires laterales*. Rachis 2003;15:295-9.

Gui L, Galli, Laus S. *Le ernie del disco "intraconiugali"*. Arch Putti 1962;17:566-86.

Jucopilla N, Ferrarese C, Mazzo G, Tirapelle G, Robert A. *Lateral disc protrusions para-transisthmic "keyhole" technique*. Rachis 2003;15:244-6.

Mac Nab I. *Negative disc exploration. An analysis of the causes of nerve-root involvement in sixty-eight patients*. J Bone Joint Surg 1971;53A:891-905.

Papavero L, Caspar W, et al. *The paraspinal microsurgical approach to the lumbar extraforaminal disc herniation. In Terapia chirurgica dell'ernia del disco lombare: tecniche a confronto*. Atti del Convegno Internazionale. Istituto Ortopedico Galeazzi: 69-75. 4 marzo 1994

Pointillart V, Broc G, Senegas J. *A novel paraspinal surgical approach for lumbar lateral extraforaminal root entrapment*. Eur Spine J 1997;6:102-5.

Postacchini F. *Le ernie discali lombari*. Roma: A. Delfino Ed. Med.-Scienze 1998.

Ray CD. *The paralateral approach to lumbar decompressions*. Am Assoc Nurol Surg Annu Meet 1983:191 (poster session, abstract 21W).

Ray CD. *Decompressions and the "inaccessible zone"*. In: Hardy RW Jr (ed.). *Lumbar disc disease*. New York: Raven Press 1993.

Recoules-Arches D. *La hernie discale lombare du canal de conjugaison: a propos de 37 hernies opérées*. Neurochirurgie 1984;30:301-7.

Reulen HJ, Pfaundler S, Ebeling U. *The lateral microsurgical approach to the "Etracanalicular" lumbar disc herniation. I: A technical note*. Acta Neurochir (Wien) 1987;84:64-7.

Reulen HJ, Muller A, Ebeling U. *Microsurgical anatomy of the lateral approach to extraforaminal lumbar disc herniations*. Neurosurgery 1996;39:345-50.

Scaglietti O, Fineschi G. *Ernie discali post-foraminali nella colonna lombare*. Arch Putti 1962;17:556-65.

Scoville WB. *Discussion*. J Neurosurg 1958;15:615.

Trincia G, Rizzo G, Conti C, Guida F. *Trattamento chirurgico del conflitto disco-radicolare delle ernie lombari laterali*. Lombalgie e lombosciatalgie 1998;259-65.

Vanderlinden R. *Subarticular entrapment of the dorsal root ganglion as a cause of sciatic pain*. Orthop Clin North Am 1983;14:553-67.

Williams RW. *Microlumbar discectomy. Surgical tecniques*. Randolph, MA: Codman and Shurtleff 1977.

Williams RW. *Microlumbar discectomy: a conservative surgical approach to the virgin herniated lumbar disc*. Spine 1978;3:175-82.

Williams RW. *Microlumbar discectomy: a surgical alternative for initial disc herniation. Lumbar Spine Surgery*. Baltimore: Williams & Wilkins 1983, pp. 85-98.

Williams RW. *Microlumbar discectomy. A 12-years statistical review*. Spine 1986;11:851-2.

Wiltse LL, Bateman JG, Hutchinson RH, Nelson WE. *The paraspinal sacrospinalis-splitting approach to the lumbar spine*. J Bone Joint Surg 1968;50-A:921-30.

Wiltse LL, Spencer C. *New uses and refinements of the paraspinal approach to the lumbar spine*. Spine 1988;13:696-706.

La cifoplastica nel trattamento delle fratture vertebrali patologiche

Balloon kyphoplasty in the treatment of patological vertebral fractures

C. Doria, F. Barca, M. Serra, A. Ruggiu, P. Tranquilli Leali

RIASSUNTO

Il dolore e la deformità in cifosi nelle fratture vertebrali in compressione influiscono negativamente sulla qualità della vita. Il trattamento finora proposto è stato quello conservativo. La cifoplastica ripristina l'altezza del soma vertebrale e consente la stabilizzazione mediante l'introduzione del polimetilmetacrilato nella vertebra fratturata. Le indicazioni, inizialmente limitate alle fratture osteoporotiche, si sono estese al mieloma multiplo ed alle metastasi. 17 pazienti sono stati sottoposti a cifoplastica. Le indicazioni hanno incluso 12 fratture vertebrali in compressione osteoporotiche, 3 mielomi e 2 metastasi. I risultati radiografici sono stati valutati mediante misurazione del corpo vertebrale nelle radiografie standard post-operatorie. I risultati clinici sono stati valutati mediante la scala analogica del dolore. Abbiamo ottenuto un significativo miglioramento del quadro clinico già nell'immediato post-operatorio con un incremento di circa il 40% dell'altezza vertebrale. La cifoplastica rappresenta un valido trattamento delle fratture vertebrali in compressione con un'elevata efficacia nella risoluzione del dolore.

Parole chiave: cifoplastica, fratture vertebrali, osteoporosi, polimetilmetacrilato

SUMMARY

Painful and kyphosis in vertebral body compression fractures impair the quality of life. Conservative treatment was the solution yet proposed. Kyphoplasty restore the height of the collapsed vertebral body providing stabilization by introduction of polymethylmethacrylate into the fractured vertebra. Indications, initially limited to osteoporotic vertebral body compression fractures, has been expanded to stabilization of myeloma multiple and metastatic disesase. 17 patients were treated with kyphoplasty. The indications included 12 osteoporotic VBCF, 3 myeloma and 2 metasteses. Radiological results were evaluated by measurement of vertebral body height in the plain radiographs achieved after surgery. Clinical outcomes were evaluated by visual analogue scale. We achieved a significative improvement of clinical status in the immediatly post-surgical period with restore of average 40% of vertebral height. Kyphoplasty is a valid therapy for VBCF with a significant efficacy in the pain relief.

Istituto di Clinica Ortopedica, Policlinico Universitario di Sassari

Indirizzo per la corrispondenza:
Dott. Carlo Doria, via Pietro Satta Branca n. 18, 07100 Sassari Tel. +39 3395241090, Fax: +39 079 217187. E-mail: plisai@uniss.it

Key words: kyphoplasty, vertebral fractures, osteoporosis, polymethylmethacrylate

INTRODUZIONE

Il dolore e la deformità in cifosi determinate da una frattura vertebrale in compressione (FVC) influisce negativamente sulla qualità della vita [1]. Indipendentemente dal dolore vi è una morbilità associata alla deformità vertebrale; nella colonna toracica questa è correlata alla ridotta capacità polmonare (FVC e volume espiratorio forzato al 1° secondo – FEV_1) [2 3] mentre nel rachide lombare spesso influenza negativamente le funzioni digestive causando sovente uno stato di malnutrizione [4]. Tali fratture sono inoltre causa di dolore cronico, perdita del sonno, depressione e ridotta autonomia [5]. Il trattamento finora proposto è stato quello conservativo (ortesico, farmacologico) riservando quello chirurgico a casi ben selezionati caratterizzati da un impegno neurologico. L'impiego di ortesi, se da un lato offre un supporto meccanico alla colonna vertebrale, dall'altro determina un aumento della demineralizzazione ossea e porta ad una riduzione del tonotrofismo muscolare che nell'insieme determinano un ulteriore aggravamento del quadro clinico [6 7]. Il trattamento farmacologico (FANS, bifosfonati, ormoni, etc.) riveste sempre un ruolo fondamentale come terapia di supporto ma da solo è insufficiente nel controllare il dolore vertebrale cronico. La cifoplastica rappresenta una nuova tecnica percutanea che, mediante il posizionamento di cateteri con palloncino all'interno del corpo vertebrale consentono la formazione di una cavità che viene riempita con

Fig. 1. Esame radiografico standard in proiezione LL: si apprezza una grave deformità in cifosi da crollo vertebrale osteoporotico della D9 e D11.

polimetilmetacrilato (PMMA) ottenendo il ripristino dell'altezza del soma [8 9]. Le indicazioni, inizialmente limitate alle fratture vertebrali osteoporotiche, si sono via via estese trovando impiego nel trattamento dei crolli vertebrali da mieloma multiplo e nelle localizzazioni secondarie metastatiche [10].

MATERIALE E METODI

Nel periodo compreso fra Giugno ed Ottobre 2003 abbiamo sottoposto ad intervento di cifoplastica 17 pazienti. In 12 casi si trattava di crolli vertebrali osteoporotici, in 3 casi di mieloma multiplo ed in 2 casi di localizzazioni secondarie da carcinoma mammario (Fig. 1).

In due casi abbiamo trattato due livelli nella stessa seduta operatoria (Fig. 2). I livelli sottoposti a trattamento sono stati D12 in 2 casi, L1 in 2 casi, L2 in 5 casi, L3 in 6 casi ed L4 in 4 casi. Tutti i pazienti sono stati studiati nel pre-operatorio mediante esame radiografico standard e RM con sequenza STIR (Fig. 3). Il risultato radiografico è stato valutato confrontando l'altezza del soma vertebrale nei radiogrammi pre- e post-operatori eseguiti in proiezione LL. Nei primi casi trattati è stata effettuata la TC e la RM di controllo post-operatoria per valutare la distribuzione del PMMA all'interno del soma vertebrale (Fig. 4). Il risultato clinico è stato valutato mediante il confronto della scala analogica del dolore (VAS) ottenuto nel pre- e nel post-operatorio. Ad un punteggio elevato corrisponde un maggiore impegno clinico.

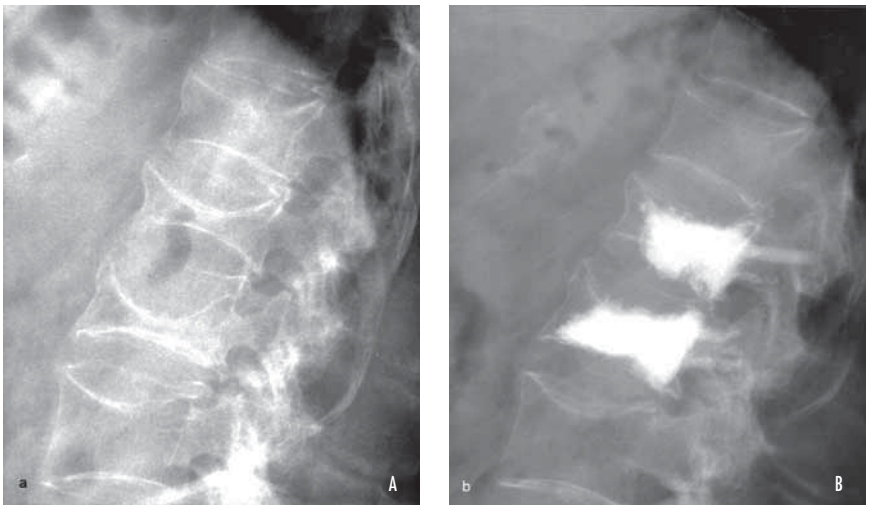

Fig. 2. Controllo radiografico pre- (a) e post-operatorio (b) in proiezione LL dopo cifoplastica della L1 e della L2 in rachide lombare osteoporotico.

Fig. 3. RM rachide lombare con sequenza STIR. L'esame effettuato dopo sottrazione del grasso evidenzia l'edema della spongiosa vertebrale sede della frattura in L1 ed L2.

RISULTATI

In nessun caso abbiamo riportato complicanze intra- e post-operatorie. In due casi si è verificata intraoperatoriamente la rottura di uno dei palloni con fuoriuscita del mezzo di contrasto senza alcuna conseguenza. Non abbiamo mai rilevato fuoriuscite di PMMA all'interno del canale vertebrale. Abbiamo ottenuto un significativo miglioramento del quadro clinico già nell'immediato post-operatorio (Tab. I). I controlli radiografici hanno evidenziato un incremento medio di circa il 40% dell'altezza del soma vertebrale e tale dato è stato più significativo nelle fratture osteoporotiche (Fig. 5). Nei casi tumorali tale metodica si è dimostrata efficace nel ridurre la sintomatologia dolorosa pur in assenza di un ripristino dell'altezza del soma vertebrale che, in tali casi, non è stata ricercata.

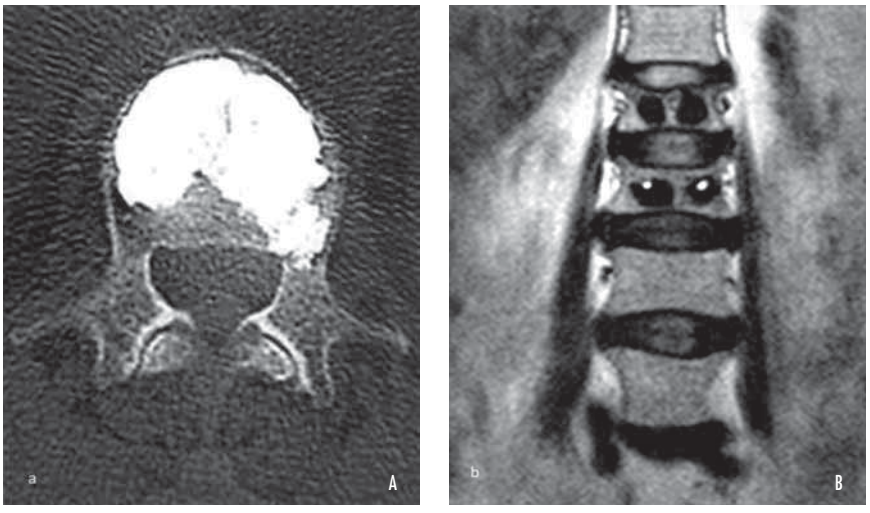

Fig. 4. TC (a) ed RM in sezione coronale (b) dopo trattamento di cifoplastica.

CONCLUSIONI

La cifoplastica rappresenta un trattamento valido delle FVC. I dati desunti dal nostro studio mostrano un'elevata efficacia nella risoluzione della sintomatologia dolorosa anche in assenza di un evidente ripristino anatomico dell'altezza vertebrale. La risoluzione del dolore potrebbe essere correlata sia a fattori meccanici rappresentati dal sostegno offerto alla colonna anteriore disco-somatica che a fattori biologici correlati al probabile effetto neurotossico ancora in fase di studio [11] determinato dalla reazione esotermica del PMMA durante il processo di polimerizzazione.

Il nostro follow-up è troppo breve per esprimere ulteriori considerazioni ma i risultati a breve termine appaiono incoraggianti dal momento che abbiamo osservato un rapido recupero dell'autonomia nei pazienti trattati ed un'assenza di ulteriori crolli vertebrali.

Tab. I. Risultati clinici.

Paziente	Diagnosi	Livello	VAS (0-10)	
			Pre-operatorio	Post-operatorio
F.B.	Osteoporosi	D12	8	2
B.M.	Osteoporosi	L3	7	1
C.B.	Mieloma multiplo	L1-L2	8	1
P.L.	Osteoporosi	L2	6	2
C.F.	Osteoporosi	L3-L4	8	1
G.M.	Osteoporosi	L4	7	2
M.S.	Mieloma multiplo	D12	9	3
G.M.	Osteoporosi	L1	8	2
G.D.	Osteoporosi	L3	9	1
M.P.	Osteoporosi	L2	7	3
F.L.	Osteoporosi	L4	8	2
S.L.	Mieloma multiplo	L3	8	1
A.M.	Metastasi K mammella	L2	9	4
U.B.	Osteoporosi	L3	7	2
O.S.	Osteoporosi	L2	8	1
I.M.	Osteoporosi	L4	8	3
T.F.	Metastasi K mammella	L3	8	3

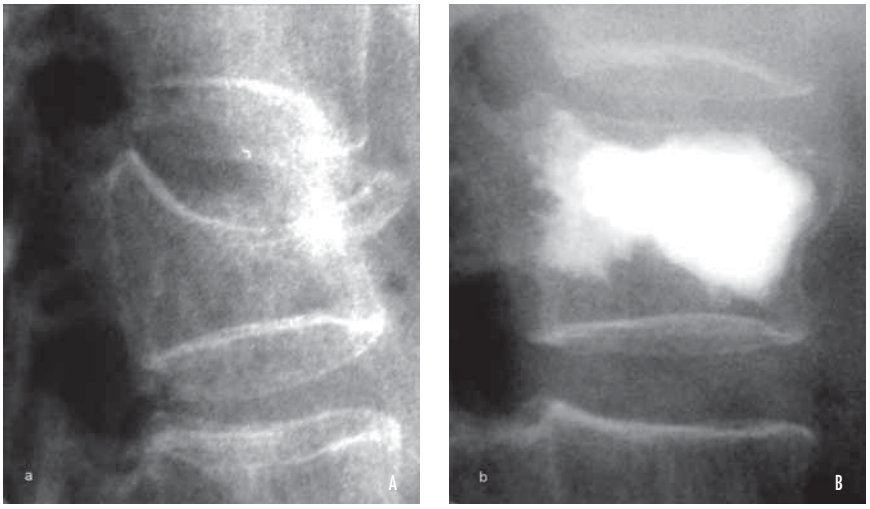

Fig. 5. Esame radiografico standard in proiezione LL effettuato prima (a) e dopo (b) trattamento di cifoplastica in rachide lombare osteoporotico.

BIBLIOGRAFIA

1. Garfin SR, Yuan HA, Reiley MA. *Kyphoplasty and vertebroplasty for the treatment of painful osteoporotic compression fractures.* Spine 2001;26:1511-5.
2. Leech JA, Dulberg C, Kellie S, Pattee L, Gay J. *Relationship of lung function to severity of osteoporosis in women.* Am Rev Respir Dis 1990;141:68-71.
3. Schlaich C, Minne HW, Bruckner T, Wagner G, Gebest HJ, Grunze M, et al. *Reduced pulmonary function in patients with spinal osteoporotic fractures.* Osteoporos Int 1998;8:261-7.
4. Ross PD, David JW, Epstein RS, Wasnich RD. *Pain and disability associated with new vertebral fractures and others spinal conditions.* J Clin Epidemiol 1994;47:234-9.
5. Gold DT. *The clinical impact of vertebral fractures: quality of life in women with osteoporosis.* Bone 1996;18 (Suppl.):185-9.
6. Convertino VA, Bloomfield SA, Greenleaf JF. *An overview of the issues: physiological effects of bed rest and restricted physical activity.* Med Sci Exerc 1997;29:187-9.
7. Phillips FM. *Minimally invasive treatments of osteoporotic vertebral compression fractures.* Spine 2003;28:S45-53.
8. Lieberman IH, Dudeney S, Reinhardt MK, Bell G. *Initial outcome and efficacy of kyphoplasty in the treatment of painful osteoporotic vertebral compression fractures.* Spine 2001;26:1631-8.
9. Ortiz AO, Zoarski GH, Becherman M. *Kyphoplasty.* Tech Vasc Interv Radiol 2002;5:239-49.
10. Fourney DR, Schomer DF, Nader R, Chlan-Fourney J, Suki D, Ahrar K, et al. *Percutaneous vertebroplasty and kyphoplasty for painful vertebral body fractures in cancer patients.* J Neurosurg 2003;98:21-30.
11. Bostrom MPG, Lane JM. *Future Directions. Augmentation of osteoporotic vertebral bodies.* Spine 1997;22:38S-42.

Protocollo pre- e post-operatorio della vertebroplastica nelle fratture recenti

Pre- and post- operative vertebroplastic protocol in recent fractures

A.M. Schiavone, M. Leone

RIASSUNTO

La vertebroplastica è comunemente attuata nei pazienti anziani con crolli vertebrali porotici con risultati apprezzabili sulla stabilità del metamero interessato e sulla diminuzione o eliminazione del dolore.
Gli autori da oltre un anno utilizzano la stessa strategia in pazienti con fratture vertebrali recenti del Tipo A1 di Magerl, di età decisamente minore, con esigenze funzionali in genere maggiori.
Espongono, in base alla loro esperienza, un protocollo di trattamento pre- e post-operatorio.
I punti salienti sono soprattutto i criteri di scelta dei pazienti: integrità del muro posteriore – assenza di lesioni concomitanti craniche-toraciche-addominali e l'intervento di vertebroplastica eseguito a distanza di un minimo di 7 giorni dal trauma.
Pongono infine l'attenzione sul trattamento medico pre- e post-operatorio e sulla riabilitazione del paziente da eseguirsi possibilmente in un idoneo Centro e coordinato dal Fisiatra.

Parole chiave: fratture recenti, vertebroplastica, kinesiterapia

SUMMARY

The vertebroplastic is usually performed in the elderly to treat osteoporotic vertebral fractures. The results reveal an improve stability of the vertebral unit involved and pain relief. The Authors have been using for more than a year the same strategy in patients with recent vertebral fractures Type A1 second Magerl, in younger people with major functional requests. The Authors describe their experience and their treatment protocol either pre- or post- surgery. The end points are above all the patients selection criteria: posterior vertebral wall not involved in the fracture; none cerebral-thoracic-abdominal lesions associated and vertebroplastic surgery not before seven days from trauma. They explain medical treatment and the rehabilitation to be perform possibly in appropriate Center controlled by a Physiatrist.

Key words: recent fractures, vertebroplastic, kinesitherapy

Dipartimento di Ortopedia AUSL BA 2, Presidio Ospedaliero di Bisceglie

Indirizzo per la corrispondenza:
Dott. Angelo Michele Schiavone, Direttore Dipartimento di Ortopedia AUSL BA 2, Presidio Ospedaliero di Bisceglie, via G. Bovio 70052 Bisceglie (BA). Tel. 080 3357245, Cell. 3494967288. E-mail: Michele.schiavone01@libero.it

INTRODUZIONE

Il protocollo a cui ci si riferisce riguarda il trattamento con Vertebroplastica delle fratture vertebrali "recenti" localizzate al tratto dorsale e lombare del Tipo A1 (varianti 1, 2, 3) di Magerl, da noi in precedenza trattate conservativamente.
La nostra esperienza dall'ottobre 2002 ad aprile 2004 consta di 14 pazienti di età compresa fra i 50 ed i 75 anni, in prevalenza maschi dediti a lavori agricoli (nella maggior parte dei casi si è trattato di traumi per caduta da un albero o da una scala) generalmente in buone condizioni di salute
Per frattura recente intendiamo la lesione che si è manifestata in un paziente che all'anamnesi non riferisce sofferenze rachidee riportabili ad una sofferenza di tipo porotico e che localizza l'evento traumatico nel tempo e nelle modalità.

PROTOCOLLO PRE-OPERATORIO

L'iter del paziente è quello standard previsto ed ormai ratificato per il traumatizzato vertebrale [1]:

- Soccorso adeguato sul luogo dell'incidente.
- Trasporto in ospedale con mezzo e personale dedicato.
- Arrivo in Pronto Soccorso, inquadramento delle condizioni generali, terapia medica di primo soccorso, localizzazione della o delle lesioni evidenziate e consulto del Chirurgo Generale per escludere lesioni di interesse toracico e/o addominali e dell'Ortopedico.
- Esecuzione dei radiogrammi del rachide ed individuazione della frattura vertebrale. Accertata questa come frattura amielica del Tipo A1 o A2 di Magerl [2], in genere compresa nel tratto D11-L2, se le condizioni generali lo permettono, esecuzione di TAC del segmento interessato per accertare l'integrità del muro posteriore.
- Se la frattura vertebrale è l'unica lesione del paziente, si provvede al ricovero nell'Unità Operativa di Ortopedia; se concomitano altre lesioni da trattare, il ricovero avverrà nella branca di competenza e si provvederà al posizionamento del paziente in decubito supino con un cuscinetto in corrispondenza del tratto di colonna interessato, per mantenere l'estensione.
- Colloquio preliminare con il paziente per renderlo edotto sulla strategia da seguire e sulle possibili complicanze [3]: si prospettano le soluzioni di trattamento che possono essere:

a) busto ortopedico Tipo C35 per 4 mesi: primi due mesi con carico molto limitato – RX controllo – successivi altri due mesi con maggior carico – RX controllo e successivo svezzamento dal busto ed esercizi per il recupero funzionale;

b) intervento di vertebroplastica seguito da possibilità di carico immediato in genere senza tutore – eliminazione del dolore e ripristino della morfologia della vertebra interessata dalla lesione.
- Se il paziente sceglie il trattamento con vertebroplastica e la frattura è recente, si esegue la normale preparazione: completamento della routine di laboratorio – ECG ed eventuale visita cardiologia – valutazione anestesiologica.
- Programmazione dell'intervento a distanza di un minimo di 7 ad un massimo di 10-12 giorni dal trauma.
- Profilassi antiembolica con eparina a basso peso molecolare; eventuale ripristino della canalizzazione, se necessario stimolata con prostigmina.
- Profilassi antibiotica con ceftriaxone sale disodico 2 g e.v. in unica somministrazione.
- Intervento di vertebroplastica in anestesia generale o, se il paziente è collaborante, in anestesia locale, eseguito sempre in sala operatoria con l'ausilio dell'amplificatore di brillanza.

CRITERI DI ESCLUSIONE DEI PAZIENTI

Sono stati esclusi dal trattamento con vertebroplastica nelle fratture in questione:
- soggetti obesi;
- pazienti affetti da alterazioni della coagulazione;
- portatori di varici - insufficienza venosa degli arti inferiori ed anamnesi positiva per fatti flebitici;
- politraumatizzati, in particolare con concomitante trauma toracico e/o addominale;
- pazienti nella cui anamnesi risulta mielo o radicolopatia.

TRATTAMENTO POST-OPERATORIO

Osservazione del normale decorso post-operatorio e assunzione della posizione assisa a distanza di poche ore dal risveglio; in prima giornata inizio del carico, in genere senza tutore.
Riserviamo molta importanza al monitoraggio del paziente nell'immediato post-operatorio per le possibili complicanze di embolia polmonare causate dal cemento metacrilato.
Dimissione in seconda o al massimo in terza giornata con prescrizione di:
- proseguimento della terapia antiembolica per tre settimane;
- terapia medica con alendronato o risedronato integrata da calcio e vitamina D3 per almeno sei mesi o per 1 anno se concomita osteoporosi;
- carico moderato con divieto di eseguire movimenti di flessione della colonna vertebrale e di sollevare pesi;
- controllo ortopedico clinico e Rx a distanza di 30 giorni dall'intervento.

Dopo la prima settimana il paziente viene indirizzato presso un Centro di Riabilitazione per un adatto programma Kinesiterapico [4] che consisterà per i primi 10-15 giorni in:
- esercizi di mobilità articolare:
  a. in posizione supina alternanza di flessione delle anche sul bacino e di elevazione alternata degli arti superiori sul torace coordinando gli atti respiratori;
  b. estensione dorsolombare: determinare una estensione del rachide dapprima senza la partecipazione attiva della muscolatura erettrice del dorso con paziente in decubito prono ed in ortostatismo.
- Esercizi di *stretching* dei muscoli pettorali e dorsali.

Dopo 15-20 giorni gli esercizi suddetti vengono eseguiti con una sempre maggiore partecipazione attiva per il potenziamento soprattutto della muscolatura erettrice del dorso, respiratoria e addominale.
In questa fase può essere coadiuvante una terapia fisica con microonde ed onde corte che sfruttano l'effetto termoterapico; gli ultrasuoni, la ionoforesi e le correnti a bassa e media frequenza per una azione analgesica e decontratturante.
Dopo il primo mese dall'intervento, se le condizioni del paziente lo consentono, possono essere effettuati gli esercizi di ante retroversione pelvica e di basculamento pelvico con distensione vertebrale eseguita in maniera progressiva e lenta.
Successivamente il paziente riprende gradualmente la vita normale con la raccomandazione di assumere una adatta postura, di non sovraccaricare il rachide e di evitare sforzi in flessione della colonna vertebrale.
Dal punto di vista ortopedico è opportuno eseguire un controllo clinico ed RX a distanza di 6 mesi e poi di un anno.

BIBLIOGRAFIA

1. Denaro V, Taglieri E, Denaro L. *Il trattamento del politraumatizzato. Ruolo dell'ortopedico nelle unità spinali: realtà e prospettive*. GIOT 2001;27 (Suppl. 1):S87-S100.
2. Magerl F, Aebi M, Gertzbein SD, Harms J, Nazaria S. *A comprehensive classification of thoracic and lumbar injuries*. Eur Spine J 1994;3:184-201.
3. Jang JS, Lee SH, Jung SK. *Pulmonary embolism of polymethylmethacrylate after percutaneous vertebroplasty: a report of three cases*. Spine 2002;27: E416-8.
4. Robischong P, Avril J. *Role biomècanique des poutres composites osmuscles*. Rev Chir Orthop 1965;51:437.

Agenesia lombare. Analisi della letteratura e follow-up di un caso dalla diagnosi intrauterina alla ricostruzione vertebrale

Lumbar agenesis. Follow-up of a case and literature review from intrauterine diagnosis to spinal reconstruction

M. Teli, F. Vincitorio, F. Baruffaldi-Preis, F. Gobetti, G. Lombardo, M. Brayda-Bruno

RIASSUNTO

Schema dello studio. *Case report* di un caso di agenesia lombare ed analisi della letteratura.
Obiettivo. Descrivere un caso unico di agenesia lombare dalla diagnosi intrauterina al follow-up dopo artrodesi vertebrale, e praticare un esame della letteratura in materia.
Metodi. Un'ecografia uterina all'ottavo mese di gestazione di una primipara di 28 anni indicò l'assenza di diversi segmenti della colonna lombare e del rene destro di un feto di sesso femminile, che alla nascita presentò paraplegia, cifosi toracolombare, meningocele chiuso, piede torto bilaterale ed ernia inguinale sinistra. Una Rx post-nascita confermò l'assenza di parte di T12, L1, L2 e parte di L3, con presenza di tutti i segmenti distali. La bimba fu trattata nel tempo con gessi e corsetti per il controllo di una deformità cifotica toracolombare progressiva. All'età di 8 anni la crescita degli elementi vertebrali rese possibile programmare la correzione della deformità.
Risultati. Dal 1968 al 2003, 4 pubblicazioni hanno riguardato la diagnosi di agenesia lombare, riportando un numero totale di 9 casi con follow-up brevi. La diagnosi differenziale include le più comuni agenesia lombo-sacrale (*caudal regression syndrome*) e spina bifida. Non sono riportati casi di diagnosi intrauterina nè di ricostruzione vertebrale in agenesia lombare. Il caso oggetto di questo studio ha attualmente un follow-up di 9 anni (1 dalla ricostruzione vertebrale). La paziente ha avuto una completa correzione della cifosi ed un miglioramento delle condizioni generali.
Conclusioni. L'agenesia lombare può essere sospettata sulla base di un'ecografia prenatale e confermata radiograficamente alla nascita. Gravi malformazioni urinarie possono essere associate, al contrario di quanto finora riportato in letteratura. Parimenti, in caso di deformità vertebrale progressiva, la ricostruzione vertebrale può essere programmata e portata a termine da un'equipe chirurgica motivata.

Parole chiave: agenesia lombare, spina bifida, ricostruzione vertebrale

Chirurgia Vertebrale 3, Istituto Ortopedico Galeazzi, Milano

Indirizzo per la corrispondenza:
Dott. Marco Teli, Chirurgia Vertebrale 3, Istituto Ortopedico Galeazzi, via Galeazzi 4, 20161 Milano. Fax +39 02 6621 4911. E-mail: marcoteli@hotmail.com

SUMMARY

Study design. Case report and literature review.
Objective. Follow-up of a case of lumbar agenesis treated with spinal reconstruction.
Summary of background Data. Congenital absence of isolated segments of the lumbar spine is described rarely. Differential diagnosis includes congenital dislocation of the spine, lumbo-sacral agenesis, spinal dysgenesis and spina bifida. No case of intrauterine diagnosis and spinal reconstruction in lumbar agenesis has been reported.
Methods. Absence of spine segments was suspected on an ultrasound scan and confirmed by X-rays at the eight month of pregnancy. At birth, the baby girl showed thoracolumbar kyphosis and meningocele with bilateral talipes and paraplegia. X-rays confirmed absence of T12, L1, L2 and partially L3, with presence of spina bifida of the caudal segments. The spine was protected by serial casting and bracing until the eight year of life, when progression of kyphosis mandated spinal reconstruction. This was performed through a postero-lateral approach by a team composed of spinal, plastic and general surgeons.
Results. From 1968 to 2003, 4 indexed publications addressed lumbar agenesis. Clinical features include paraplegia, kyphoscoliosis, flexion contracture of hips and knees and clubfeet. Radiographically, one to eleven missing segments are described. The distal segments may or may not have spina bifida features. The level of neurologic impairment usually corresponds to the proximal level of segmental absence. The recommended management of spinal deformity is conservative. Our patient's deformity had improved to normal kyphosis after posterior spinal fusion. The postoperative period was complicated by a deep wound infection treated with debridèment, advancement gluteus flap, and long term i.v. antibiotics. The girl 12 months after surgery is enjoying pain-free activities, attending school and playing in sitting position.
Conclusions. Lumbar agenesis is to be differentiated by other congenital spinal malformations. Its incidence is sporadic. No etiologic factor is known. Its functional prognosis is dependent on the level of neurologic impairment. Survivorship into adolescence has been described. We showed the disease may be suspected by uterine ultrasound before birth, and spinal reconstruction can be undertaken in the occurrence of progressive deformity, with promising results.

Key words: lumbar agenesis, spina bifida, spinal reconstruction

INTRODUZIONE

L'assenza congenitale di segmenti isolate della colonna vertebrale lombare è stata descritta in un numero molto limitato di casi [1-4]. La diagnosi differenziale include la dislocazione congenita vertebrale [5], l'agenesia lombo-sacrale (*caudal regression syndrome*) [6], la disgenesia spinale [7] e la spina bifida.
È documentato come l'agenesia lombare differisca dalle patologie sopra menzionate per l'assenza di associazione a diabete materno, la mancanza di anomalie viscerali, la formazione del sacro, e l'assenza di strutture neurologiche caudali al livello di agenesia.
L'osservazione eccezionale di un feto con caratteri distinti di agenesia lombare alla 28ª settimana di gestazione e le caratteristiche cliniche peculiari dell'infante durante i primi 9 anni di vita, ci hanno stimolato ad una analisi della letteratura in materia ed alla descrizione del caso.

MATERIALI E METODO

È stata effettuata un'analisi della letteratura sia indexata sia non-indexata attraverso Medline, Cinhal, Ovid e la biblioteca dell'Organizzazione Mondiale della Sanità (OMS) di Ginevra, con le parole chiave *lumbar agenesis*, *medial spinal aplasia* e lumbo-sacral agenesis. Sono stati studiati articoli in lingua italiana, francese ed inglese.

CASE REPORT

L'assenza di numerosi segmenti lombari e del rene destro furono sospettati attraverso un'ecografia alla 32ª settimana di gravidanza di una primipara di 28 anni (Fig. 1a, b). La donna, che godeva di ottima salute generale, aveva avuto una gravidanza precedente con decorso normale e nascita di un maschio sano. L'attuale gravidanza non aveva manifestato problemi. Alla 37ª settimana da parto eutocico nacque una femmina di 2850 g con ottima vitalità (Apgar a 1 e 10 min = 8 e 10). La bimba presentava marcata cifosi con apice toracolombare e meningocele con piede torto bilaterale e paraplegia. I radiogrammi confermarono l'assenza di T12, L1, L2 e parziale di L3, con spina bifida dei segmenti caudali. Nel corso degli anni la bimba, pur trattata continuativamente con gessi e corsetti sotto la supervisone del medesimo chirurgo vertebrale, sviluppò una cifosi toracolombare progressiva fino a raggiungere gli 80° Cobb (Fig. 2a, b) all'ottavo anno di età. A tale epoca si giudicò opportuno consigliare una correzione chirurgica della deformità.
L'intervento fu condotto in anestesia generale mista e posizionamento di sensore di controllo della temperatura corporea, accessi venosi giugulare e periferici ed arteria radiale per monitoraggio cruento della pressione arteriosa. La bimba fu posizionata su una valva gessata confezionata al fine di ottimizzare le aree di pressione cutanee. Con approccio posteriore si isolò l'area di agenesia e si rotarono entrambe le XI coste sul proprio peduncolo vascolare, creando una continuità di osso vascolarizzato fra colonna toracica e sacro. Prelievi corticospongiosi da entrambe le diafisi tibiali rinforzarono l'area di innesto. Una mesh in polipropilene fu posizionata ventralmente agli innesti ossei a protezione della parete addominale posteriore, in assenza del muscolo Quadrato dei Lombi. Infine, una strumentazione toracopelvica segmentaria fu usata per correggere la deformità e stabilizzare l'area di artrodesi. L'ampio difetto di tessuti molli creato dall'accesso chirurgico fu ripristinato con un lembo di muscolo latissimo del dorso (Fig. 3). La colonna fu protetta in busto gessato rinnovato per circa 6 mesi ed in corsetto modellato fino all'anno dall'intervento.

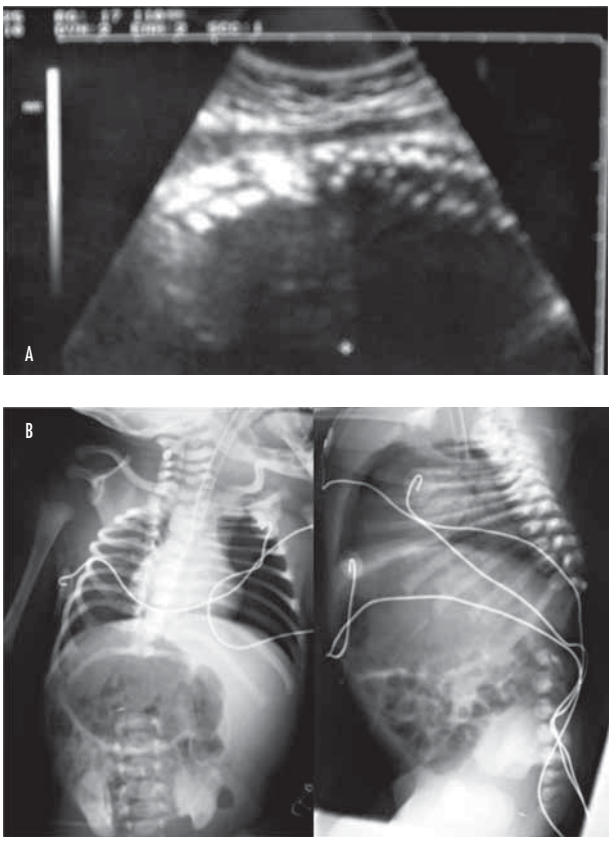

Fig. 1a. 32esima settimana di gestazione.
Fig. 1b. Rx del terzo giorno di vita.

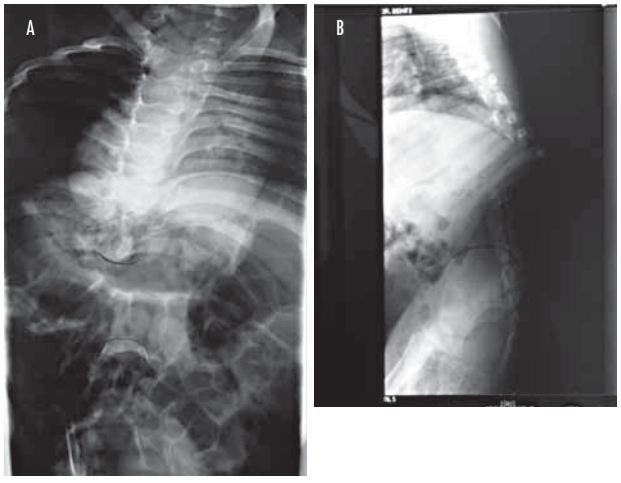

Fig. 2 a-b. Rx a 8 anni.

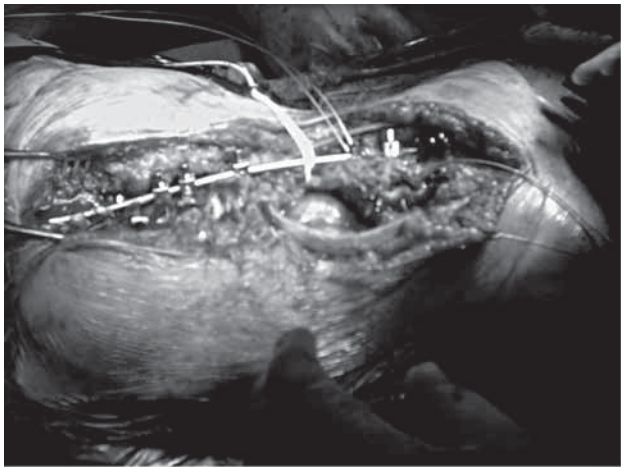

Fig. 3. Intervento di ricostruzione vertebrale.

RISULTATI

Dal 1968 al 2003, 4 articoli hanno riguardato la diagnosi di agenesia lombare (Tab. I) per un totale di 9 casi descritti. L'età alla presentazione va da 0 a 17 anni. I caratteri clinici comuni includono paraplegia, cifoscoliosi, contrattura in flessione di anche e ginocchia e piede torto. Non sono riportate anomalie viscerali. Radiograficamente, sono descritti da uno a diciassette segmenti vertebrali mancanti. I segmenti distali possono avere o meno caratteri di spina bifida. Il livello neurologico di solito corrisponde al livello prossimale di assenza segmentaria. Il trattamento consigliato per la deformità vertebrale è conservativo.
La paziente descritta nel presente studio differisce dai casi descritti in letteratura [1-4] per l'anomalia viscerale (agenesia del rene destro) e per la presenza di segmenti sacrali bifidi. Quest'ultima caratteristica chiude il gap agenesia e spina bifida che era finora presente in letteratura. Durante i primi 5 anni di vita, la bimba subì 2 interventi di chirurgia addominale per ricostruzione di malformazioni urinarie ed un numero elevato di ospedalizzazioni per gravi infezioni delle vie urinarie. Le curve di crescita ponderali aumentarono progressivamente, rimanendo sotto il 10° percentile. La deformità vertebrale progredì, malgrado l'uso continuo di ortesi, fino a 80° di cifosi, obbligando la bimba a prolungate posizioni supine ed all'uso degli arti superiori per mantenere il bilanciamento della colonna in posizione seduta. Durante l'intervento, della durata complessiva di 11 ore, le condizioni della bimba si mantennero stabili. La perdita ematica fu di 1050 ml (50% del volume ematico circolante). Il decorso post-operatorio fu regolare, con dimissione dalla Terapia Intensiva in sole 12 ore. Nel 3° mese post-operatorio, a causa di un'infezione profonda sostenuta da *Pseudomonas aeruginosa*, si rese necessario rimuovere una vite ileo-sacrale e praticare una plastica di avanzamento del muscolo gluteo. La procedura ebbe successo nell'eradicare l'infezione.
Discreta neoformazione ossea ed integrazione degli innesti fu osservata ai controlli radiografici a 6 mesi dall'intervento, e confermata a 12 mesi (Fig. 4a, b). La bimba attualmente, 12 mesi dopo l'intervento chirurgico, gode di migliorata salute generale grazie ad un miglioramento della funzionalità gastrointestinale e svolge attività quotidiane in assenza di dolore, oltre a seguire con profitto un normale programma d'istruzione.

DISCUSSIONE

La diagnosi di agenesia lombare deve essere differenziata da altre malformazioni vertebrali di più comune osservazione, in particolare l'agenesia lombo-sacrale, sulla base dei caratteri qui descritti [5-7]. La sua incidenza è sporadica: Carstens ha osservato 6 pazienti su 1645 affetti da spina bifida in 16 anni [1]. Non sono riconosciuti fattori etiologici, a differenza dell'agenesia lombo-sacrale o *caudal regression syndrome* dove il diabete mellito materno è fattore di rischio noto. La prognosi funzionale dipende essenzialmente dal livello neurologico. È descritto un caso di sopravvivenza fino all'adolescenza [4]. Con il case report attuale, dimostriamo come la diagnosi di age-

Tab. I.

Author	N. cases	Age (years)	F/u (years)	Clinical features	Radiologic features	Treatment
Ranieri 1962 [3]	1	1	Unreported	Paraplegia (L1) Hip & Knee contractures Clubfeet	Agenesis L1-L5 Hip Abd/ER ("Buddha position")	Unreported
Redhead et al., 1968 [4].	1	17	6	Paraplegia (T12) Double incontinence Hip & Knee contractures	Agenesis L1-L4 Cifosi T/L Hip Abd/ER ("Buddha")	Bilateral knee disarticulation Lower limb prosthesis
Carstens et al., 1992 [1]	6	0-8	Unreported	Paraplegia (da T12 a L2) Urinary incontinence Hip & Knee contractures	AgenesisT8-S5 T/L Kyphosis Hip Abd/ER ("Buddha")	Brace (1 case)
Goldberg et al., 1999 [2]	1	1	Unreported	Unreported	Agenesis L1-L5 Intact sacrum Intact Spinal Cord	Unreported

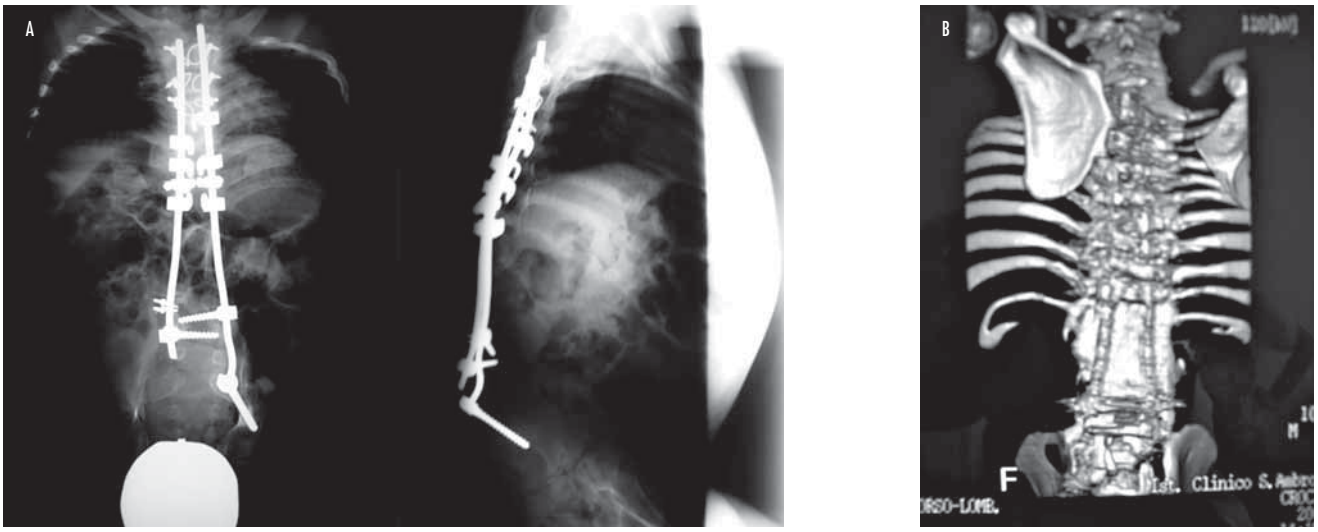

Fig. 4 a-b. Rx a 12 mesi dall'intervento.

nesia lombare possa essere sospettata dall'ecografia prenatale. La malattia può associarsi ad importanti malformazioni viscerali, a differenza di quanto riportato in precedenza [1-4]. Infine, la ricostruzione vertebrale può essere intrapresa come suggerito in precedenza [1] da un'equipe motivata, in caso di deformità progressiva non controllata da misure conservative. I punti principali della riflessione in merito a questa rara ed interessante patologia sono pertanto:

- L'agenesia lombare è entità ben definita e riportata in un numero molto limitato di casi.
- L'agenesia lombare deve essere differenziata dalla più comune agenesia lombo-sacrale sulla base di morfologia, patogenesi e possibilmente prognosi.
- L'unicità del caso riportato nel presente studio consiste nella diagnosi prenatale, nella presenza di malformazioni urinarie e nell'esito favorevole dell'intervento ricostruttivo vertebrale, mai fino ad ora descritto in agenesia lombare.

BIBLIGRAFIA

1. Carstens C, Schneider E, Lang R. *Medial spinal aplasia – a rare manifestation of congenital paraplegia: report of six cases and review of the literature*. J Pediatr Orthop 1992;12:485-9.
2. Goldberg BS, Shah BA, Wysoki MG, Simmons M, Koenigsberg RA, Squires F, et al. *Lumbar agenesis with sacral sparing: a case report*. J Neuroimaging 1999;9:184-7.
3. Ranieri L. *Le agenesie vertebrali. Considerazioni su due casi di assenza del rachide lombare*. Arch Ortop 1962;75:431-43.
4. Redhead RG, Vitali M, Trapnell DH. *Congenital absence of the lumbar spine*. Br Med J 1968;3:595-6.
5. Shapiro J, Herring J. *Congenital vertebral displacement*. J Bone Joint Surg 1993;75-A(5):656-62.
6. Duhamel B. *From the mermaid to anal imperforation: the syndrome of caudal regression*. Arch Dis Child 1961;36:152-5.
7. Faciszewski T, Winter RB, Lonstein JE, Sane S, Erickson D. *Segmental spinal disgenesis. A disorder different from spinal agenesis*. J Bone Joint Surg 1995;77-A:530-7.

Scoliosi neuropatica. Il trattamento della scoliosi neuropatica con strumentazione segmentaria di terza generazione

Neuropathic scoliosis treated by anteroposterior spinal fusion with segmental, third generation instrumentation

P. Cinnella[1], M. Teli[2], F. Vincitorio[2], M. Brayda-Bruno[2]

RIASSUNTO

Obiettivo dello studio è stato studiare l'esito del trattamento della scoliosi neuropatica mediante artrodesi vertebrale strumentata di terza generazione, confrontandone i risultati con quelli riportati per ISF di seconda generazione.
L'artrodesi vertebrale strumentata di seconda generazione è da lungo tempo considerata il *gold standard* per il trattamento della scoliosi neuropatica progressiva, a dispetto di tassi di complicanze maggiori fino al 45%. Non esistono dati pubblicati sui risultati della strumentazione di terza generazione nel trattamento della scoliosi neuropatica.
Sono stati esaminati i dati clinici e radiografici di pazienti affetti da scoliosi neuropatica trattati consecutivamente con un tipo di strumentario vertebrale di terza generazione e follow-up minimo di 2 anni. L'esito dell'intervento in termini di qualità di vita è stato studiato con un questionario al follow-up finale.
39 pazienti sono stati inclusi nello studio. L'età media all'intervento è stata di 16 anni. Il follow-up medio è stato di 91 mesi. La correzione media della deformità sul piano coronale è stata del 58% rispetto ai valori pre-operatori. La correzione media dell'obliquità pelvica è stata del 45% rispetto ai valori pre-operatori. Le complicanze maggiori hanno interessato il 20,5% dei pazienti. I questionari hanno dimostrato miglioramenti importanti della qualità di vita al follow-up.
L'artrodesi vertebrale strumentata di terza generazione procura notevoli e durature correzioni della deformità vertebrale nei pazienti affetti da scoliosi neuropatica, con un tasso di complicanze ai limiti inferiori riportati per l'artrodesi vertebrale strumentata di seconda generazione.

Parole chiave: scoliosi neuropatica, artrodesi vertebrale, strumentazione di terza generazione

[1]Istituto Ortopedico Regina Maria Adelaide, Torino; [2]Istituto Ortopedico Galeazzi, Milano

Indirizzo per la corrispondenza:
dott. Marco Teli, Chirurgia Vertebrale 3ª, Istituto Ortopedico Galeazzi, via Galeazzi 4, 20161 Milano. Fax +39 02 6621 4911. E-mail: marcoteli@hotmail.com

SUMMARY

Objective of the study was to report on the outcome of neuropathic scoliosis treatment with third generation instrumented spinal fusion and to compare it with previously reported outcomes of neuropathic scoliosis treatment with second generation instrumented spinal fusion.
Second generation instrumented spinal fusion has long been considered the gold standard for progressive neuropathic scoliosis, despite major complications affect up to 45% of treated patients. Comparison with the results of newer generation instrumented spinal fusion in neuropathic scoliosis is lacking.
Neuropathic scoliosis patients treated consecutively by a single surgeon with a single type of third generation instrumentation and minimum follow-up of 2 years were reviewed clinically and radiographically. An outcome questionnaire was administered to patients' carers/caregivers at the final follow-up.
39 patients were included in the study. Mean age at surgery was 16 years. Mean follow-up was 91 (minimum 24) months. Correction of coronal deformity averaged 58% of the preoperative values. Correction of pelvic obliquity averaged 45% of the preoperative values. Major complications affected 20.5% of patients. Outcome questionnaires showed significant improvements of quality of life after surgery.
Segmental third generation instrumented spinal fusion provides lasting correction of spinal deformity and improved quality of life in neuropathic scoliosis scoliosis patients, with a complication rate in the lower *range* of that reported for second generation instrumented spinal fusion.

Key words: neuropathic scoliosis, spinal fusion, third generation instrumentation

INTRODUZIONE

I pazienti affetti da scoliosi neuropatica (NS) dimostrano una scarsa risposta al trattamento conservativo della deformità vertebrale, e le conseguenze della stessa deformità sono più gravi su loro rispetto ai pazienti affetti da scoliosi idiopatica, soprattutto per quanto concerne i sistemi cardiovascolare, respiratorio e digestivo [1]. Il trattamento chirurgico nella forma di artrodesi vertebrale strumentata (ISF) di seconda generazione è stato considerato il gold standard per il trattamento di queste forme per oltre due decadi [2]. Queste tecniche portano generalmente ad un miglioramento della

qualità di vita con correzione delle deformità coronali e pelviche nell'ordine del 50%-75%, ma a spese di un tasso di complicanze maggiori dal 7% al 45% [3-9].

L'uso diffuso di strumentari di terza generazione (Cotrel-Dobousset e simili) ha modificato profondamente il nostro approccio al trattamento chirurgico della scoliosi idiopatica sia dell'adolescente [10] sia dell'adulto [11]. Nondimeno, a circa 20 anni dall'introduzione di tali dispositivi, non esistono studi sul loro uso nel trattamento dei pazienti affetti da NS. È pertanto scopo di questo studio il verificare l'ipotesi che il trattamento della NS con strumentario di terza generazione possa dare risultati clinici migliori rispetto a quelli riportati per strumentari di seconda generazione, alle spese di un minore tasso di complicanze.

MATERIALI E METODI

I criteri d'inclusione sono stati: diagnosi di scoliosi progressiva dovuta a disordine neurologico, trattamento mediante artrodesi vertebrale anteriore e posteriore strumentata o solo posteriore strumentata con impianto di terza generazione e follow-up minimo di 2 anni dall'intervento. Sono stati esaminati I dati clinici e radiografici di una serie di pazienti trattati da un singolo chirurgo vertebrale dal 1989 al 2001 che soddisfacessero i criteri d'inclusione.

Sui radiogrammi sono stati misurati con metodo di Cobb gli angoli di deformità sagittale e coronale, inclusa l'obliquità pelvica come angolo fra la linea bisiliaca ed una linea perpendicolare ai processi spinosi di L4 e L5 [4].

L'indicazione ad artrodesi vertebrale solo posteriore è stata data a pazienti con funzione cardiopolmonare critica e a pazienti con maturità scheletrica affetti da curve flessibili (> 50% di correzione sulle lastre in bending o trazione). L'indicazione ad artrodesi vertebrale anteroposteriore è stata data, con l'eccezione di cui sopra, a pazienti affetti da curve rigide (< 50% di correzione), obliquità pelvica > 10°, difetto degli elementi posteriori ed immaturità scheletrica. Un solo tipo di strumentazione vertebrale in acciaio è stato usato in tutti i casi, con una variante pediatrica (diametro delle barre e viti, volume degli uncini) in base alla massa corporea del paziente. La fusione pelvica mediante viti ileo-sacrali è stata praticata su pazienti non deambulanti affetti da obliquità pelvica e/o sbilanciamento della posizione da seduti.

Nel post-operatorio, i pazienti sono stati trasferiti ad un reparto di terapia intensiva (ICU) se ancora intubati. Dopo estubazione e bilanciamento idrico, è stata riassunta l'alimentazione enterale appena tollerato, e sono stati iniziati esercizi di ginnastica respiratoria. La mobilizzazione in potrona o sedia è stata incoraggiata appena tollerato. Nessuna ortesi è stata prescritta per il post-operatorio. Il follow-up ambulatoriale è avvenuto a 1, 3, 6, 12 mesi dall'intervento e quindi annualmente. Un questionario convalidato per l'analisi dell'esito delle scoliosi neuromuscolari *flaccide* è stato adottato per analizzare anche questi casi di scoliosi generalmente *spastica* e spedito ai pazienti e parenti al follow-up finale.

RISULTATI

Dei 39 pazienti (26 femmine, 13 maschi) inclusi nello studio, l'età media all'intervento è stata di 16 anni (*range* 8-34); il follow-up medio di 91 mesi (*range*: 31-160). L'eziologia della deformità vertebrale include la tetraparesi spastica da paralisi cerebrale (CP) in 23 pazienti, e lesioni traumatiche cerebrali e midollari, tumori midollari, sindromi di Rett e West e Atassia di Friedreich nei rimanenti 17 pazienti. In media sono stati operati 4 livelli nelle 17 procedure anteriori e 14 livelli nelle 39 procedure posteriori. Delle 39 procedure posteriori, 17 (44%) hanno incluso la pelvi. Il tempo operatorio medio è stato di 193 minuti per le procedure anteriori e di 325 minuti per quelle posteriori. Le perdite stimate intra-operatorie sono state di 217 ml per le procedure anteriori e 1354 ml per le posteriori (45% del volume ematico circolante).

Complicanze maggiori hanno interessato 8 pazienti (20,5%) con 4 casi di moblizzazione dello strumentario (viti o uncini); 3 casi di infezione profonda risolta dopo rimozione dello strumentario e 3 casi di pseudoartrosi risolti dopo revisione chirurgica.

I questionari di valutazione [6] (Tab. I) sono stati completati da 18

Tab. I. Questionari [6].

Cumulative	29
Cosmesis	4.6
Function	6
Self-image	1.8
Pain	0.6
Patient care	3.1
Pulmonary function	0.3
Quality of life	4.7
Satisfaction	7.8

Tab. II. Dati radiografici.

Scoliosis pre-op. (Cobb)	Pelvic obliquity pre-op. (Cobb)	Scoliosis post-op. (Cobb) [% correction]	Pelvic obliquity post-op. (Cobb) [% correction]	Scoliosis follow-up (Cobb) [% lost correction]	Pelvic obliquity f/up (Cobb) [% lost correction]
82	20	35 [58%]	11 [45%]	38 [1%]	11 [0%]

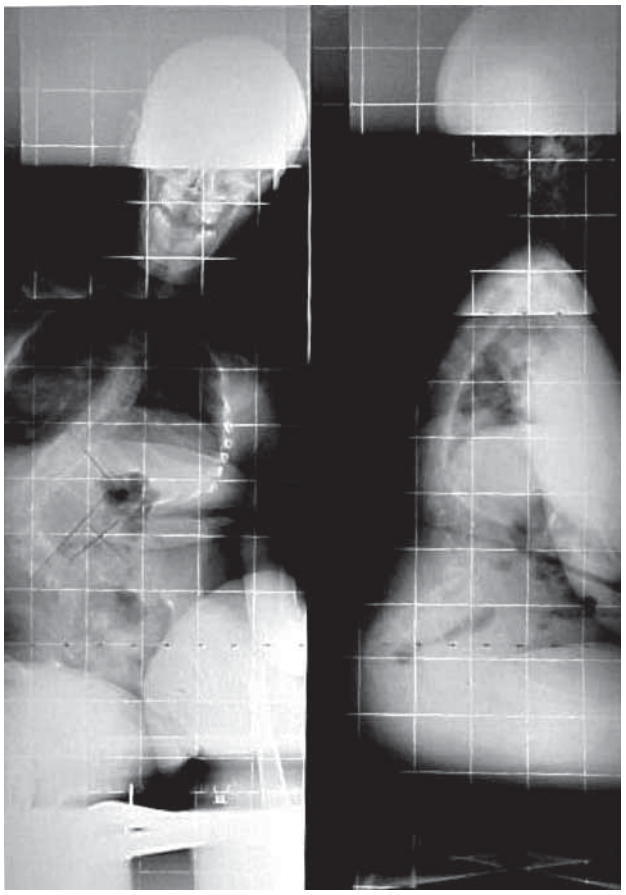

Fig. 1a, b. Radiografie in anteroposteriore e laterale: paziente di 12 anni, femmina, affetta da tetraplegia spastica PC.

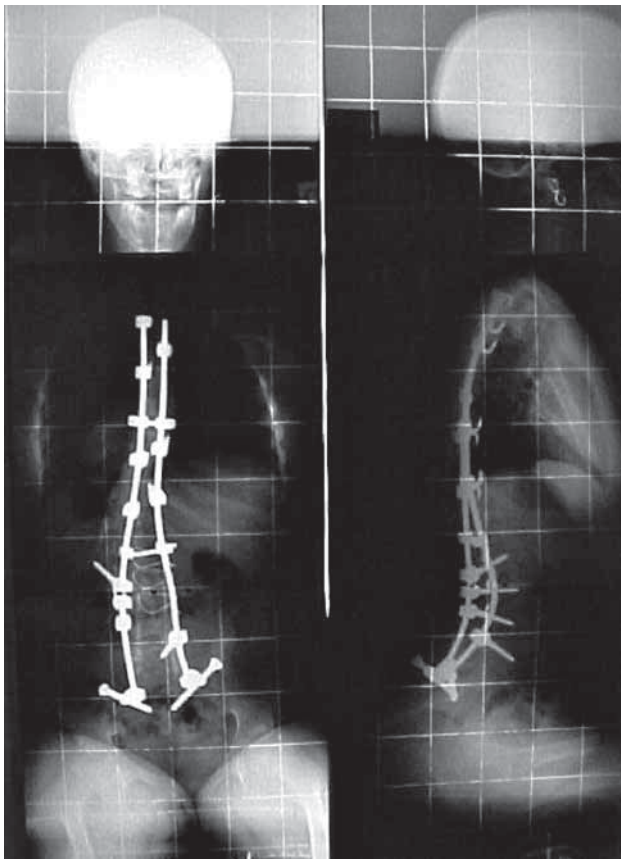

Fig. 2a, b. Radiografie anteroposteriore e laterale a 40 mesi di follow-up.

(46%) pazienti o parenti. Il punteggio medio cumulativo è stato di 29. I punteggi specifici più alti sono stati registrati nelle aree di soddisfazione, cosmesi, funzione e qualità di vita.
In Tabella II sono riassunti i dati radiografici principali del gruppo di studio: la correzione di scoliosi ed obliquità pelvica ha raggiunto in media il 58% e 45% rispettivamente, con ottimo mantenimento di questi valori al follow-up.
Le Figure 1a, b illustrano un caso di deformità neurologica tipica (a forma di "C") con obliquità pelvica, in una adolescente di 12 anni affetta da CP. I radiogrammi al follow-up (Figure 2 a, b) mostrano il bilanciamento ed il grado di correzione in tutti i piani della deformità raggiunti con artrodesi anteroposteriore e strumentario di terza generazione.

DISCUSSIONE

Malgrado non vi sia un consenso definitivo sul trattamento della NS, sono sempre più numerosi gli articoli riguardanti i risultati favorevoli del trattamento chirurgico sui pazienti affetti da queste forme. In particolare, le aree di maggiore beneficio sembrano essere il miglioramento del nursing, della funzione respiratoria (minore frequenza di episodi infettivi), del nutrimento e della cosmesi, rispetto alla condizione pre-operatoria.

Gli strumentari di terza generazione hanno incrementato le capacità correttive della chirurgia della scoliosi idiopatica e permesso la mobilizzazione precoce, senza la necessità di ortesi [10 11]. Fino ad ora non vi è stata conferma che lo stesso sia vero nella scoliosi neurologica. L'artrodesi anteroposteriore aumenta la correzione della deformità e diminuisce il rischio di pseudoartrosi nella chirurgia della scoliosi neurologica e neuromuscolare [7 12-13].
Le limitazioni del presente studio includono lo schema retrospettivo e la diversità delle diagnosi incluse nel gruppo di pazienti esaminati. I dati precedenti riguardanti gli strumentari di seconda generazione soffrono delle stesse limitazioni, in tal modo rendendo i risultati del presente studio confrontabili in termini di tempo operatorio, perdita ematica, correzione della deformità e complicanze. La Tabella III riassume i principali indici di esito clinico e radiologico confrontando i dati qui riportati con quelli degli studi riguardanti strumentari di seconda generazione.
In conclusione, questa analisi retrospettiva dimostra che ad un follow-up di oltre 7 anni, l'ISF segmentaria di terza generazione areca un miglioramento della qualità di vita dei pazienti trattati, con ottima correzione della deformità ed un tasso di complicanze ai limiti inferiori rispetto a quelli riportati per strumentari di seconda generazione.

Tab. III. Confronto dei dati clinici e radiografici del nostro studio con quelli di analoghi lavori sulle strumentazioni di seconda generazione nelle scoliosi neuropatiche.

	Operative time (min)	Blood loss (ml) [EBV]	Questionnaire [6] mean cumulative score	Scoliosis (% correction)	Pelvic obliquity (% correction)	Major complication (% of patients)	Mean follow-up length (months)
Present study	325 (posterior stage)	1354 [0.45]	29	58	45	10.7	91
Benson et al. 1998 [5]	402	1839 [unknown]	Not applicable	65	75	14	40
Bridwell et al., 1999[6]	Unknown	Unknown	17.5 (flaccid NMS)	51	57	7.3	92
Sarwahi et al. 2001 [7]	Unknown	660 [unknown]	Not applicable	Unknown	Unknown	21.6	Unknown
Tsirikos et al., 2003 [8], cohort data	420	2600 [1.6]	Not applicable	67%	75	43.3	38

BIBIOGRAFIA

1. Hart RA, McDonald CM. *Spinal deformity in progressive neuromuscular disease: natural history and management.* Phys Med Rehab Clin North Am 1998;9:213-32.
2. Drummond DS. *Neuromuscular scoliosis: recent concepts.* J Pediatr Orthop 1996;16-A:281-3.
3. Allen BL, Ferguson RL. *The Galveston technique for L-rod instrumentation of the scoliotic spine.* Spine 1982;7:276-84.
4. Alman BA, Kim HK. *Pelvic obliquity after fusion of the spine in Duchenne muscular dystrophy.* J Bone Joint Surg 1999;81-B:821-4.
5. Benson ER, Thomson JD, Smith BG, Banta JV. *Results and morbidity in a consecutive series of patients undergoing spinal fusion for neuromuscular scoliosis.* Spine 1998;23:2308-18.
6. Bridwell KH, Baldus C, Iffrig TM, Lenke LG, Blanke K. *Process measures and patient/parent evaluation of surgical management of spinal deformities in patients with progressive flaccid neuromuscular scoliosis (Duchenne's muscular dystrophy and Spinal muscular atrophy).* Spine 1999;24:1300-9.
7. Sarwahi V, Sarwark JF, Schafer MF, Backer C, Lee M, King EC, et al. *Standards in anterior spine surgery in pediatric patients with neuromuscular scoliosis.* J Pediatr Orthop 2001;21-A:756-60.
8. Shufflebarger HL, Grimm JO, Bui V, Thomson JD. *Anterior and posterior spinal fusion: stage versus same day.* Spine 1991;16:930-3.
9. Tsirikos AI, Chang WN, Dabney KW, Miller F. *Comparison of one stage versus two-stage anteroposterior spinal fusion in pediatric patients with cerebral palsy and neuromuscular scoliosis.* Spine 2003;28:1300-5.
10. Lenke LG, Bridwell KH, Baldus C, Blanke K, Schoenecker PL. *Cotrel-Dobousset instrumentation for adolescent idiopathic scoliosis.* J Bone Joint Surg 1992;74-A:1056-72.
11. Ali RM, Boachie-Adjei O, Rawlins BA. *Functional and radiographic outcomes after surgery for adult scoliosis using third-generation instrumentation techniques.* Spine 2003;28:1163-9.
12. Ferguson RL, Hansen MM, Nicholas DA, Allen BL Jr. *Same-day versus staged anterior-posterior spinal surgery in a neuromuscular scoliosis population; the evaluation of medical complications.* J Pediatr Orthop 1996;16:293-303.

Risultati a lungo termine del trattamento chirurgico della scoliosi con strumentario CD classic

Long term results of posterior fusion with classic CD instrumentation for adolescent scoliosis

D.A. Fabris Monterumici, S. Costantini, U. Nena, V. Lo Scalzo, F. Finocchiaro, R. Sinigaglia

RIASSUNTO

Gli autori valutano a distanza minima di 10 anni i risultati delle correzioni chirurgiche di 87 pazienti con scoliosi, 71 dei quali nell'adolescenza, con strumentario CD classic operate presso lo stesso Centro dal 1986 al 1994. Dopo aver analizzato i risultati delle correzioni ottenute nei piani sia frontale che sagittale, ed il loro mantenimento a distanza, l'estensione dell'area di artrodesi in base alle caratteristiche delle varie curve, i tempi e le perdite ematiche di tali interventi correttivi, e le complicanze evidenziate sia a breve che a lungo termine, possiamo dire che i risultati ottenuti nel trattamento chirurgico della scoliosi dell'adolescenza con l'apparato di Cotrel-Dubousset sono sicuramente apprezzabili nel riallineamento globale del rachide nei diversi piani dello spazio mantenuto nel tempo. Tale metodica ha rappresentato un grosso passo avanti rispetto al trattamento prolungato in gesso, non ultimo anche per la maggior compliance dei pazienti.

Parole chiave: scoliosi, trattamento chirurgico, artrodesi posteriore, osteosintesi vertebrale, Cotrel-Dubousset

SUMMARY

Authors evaluated long term results, with 10-year minimum follow-up, of surgical treatment with classic CD instrumentation for scoliosis. From 1986 through 1994, 87 patients were treated in our Spine Center for scoliosis. 71 were adolescents, 16 young adults. After evaluation of immediate and long-term frontal and sagittal curve corrections, extension of posterior fusion basing on curve patterns, operative time and intraoperative blood loss, early or late complications, we can affirm that posterior fusion with classic CD instrumentation permits a global realignment of scoliotic spine. Correction involve all the 3 spaces, and is well maintained with time. This instrumentation revolutioned the scoliosi's treatments, even because increase patient's compliance.

U.O.C. Chirurgia del Rachide "Sandro Agostini", Azienda Ospedaliera-Università di Padova

Indirizzo per la corrispondenza:
D.A. Fabris Monterumici, U.O.C. Chirurgia del Rachide "Sandro Agostini", Azienda Ospedaliera-Università di Padova, via Giustiniani, 2 35128 Padova. Tel.: +39-049-8213367. Fax.: +39-049-8213366. E-mail: daniele.fabris@abc.it

Key words: scoliosis, surgical treatment, posterior spine fusion, spine fixation, Cotrel-Dubousset

INTRODUZIONE

Il 19 gennaio 1983 iniziava a Parigi, grazie al lavoro ed alle intuizioni di Jean Dubousset e Yves Cotrel, un'avventura chirurgica straordinaria, che avrebbe ben presto rivoluzionato l'orizzonte della Chirurgia della scoliosi, e non solo.
Se si potessero individuare con precisione quali fossero gli interessi speculativi che guidavano i due Autori francesi, si potrebbe affermare che il primo era già conscio dell'importanza del concetto di tridimensionalità della deformità scoliotica e della necessità della sua correzione tridimensionale, mentre il secondo era più indirizzato alla soluzione degli aspetti di stabilità primaria della correzione.
Tutto ciò sembra oggi scontato, ma se riandiamo alle esperienze di allora tali concetti sembravano tanto estrusi quanto inutilmente complicate le procedure. Con l'evidente vantaggio però di liberare i pazienti operati dal gesso, e permettere la deambulazione a soli 4 giorni dall'intervento.
Molteplici gli aspetti e le questioni teoriche e pratiche che andavano affrontati e che, nonostante il "tanto" insegnatoci da Dubousset, solo il maturare dell'esperienza avrebbe consentito di "digerire" appieno.
La strumentazione segmentaria, la necessità, cioè, di individuare quanti (e quali) i siti su cui alloggiare uncini e viti; la determinazione dei limiti (distali e prossimali) dell'area di artrodesi (in ossequio ai principi di tridimensionalità); lo studio dell'assetto sagittale del rachide deforme, erano tappe determinanti nel processo decisionale di progettazione dell'artrodesi strumentata. Alla stessa stregua l'applicazione pratica di forze di compressione e distrazione segmentaria (con conseguente effetto lordotizzante o cifotizzante nei segmenti interessati), nonché le stesse manovre intra-operatorie per ottenere la correzione tridimensionale della deformità (rotazione della prima barra posta a dimora; traslazione del rachide deforme verso la stessa; o il suo modellamento una volta inserita al rachide), erano (a ben guardare) così lontane dai principi applicati con la tecnica di Harrington, da rendere difficile la loro comprensione (ed applicazione) immediata.

MATERIALE E METODO

Dal 1986 al 1994 sono stati sottoposti ad artrodesi vertebrale posteriore strumentata per scoliosi 87 pazienti (24 maschi, 63 femmine),

di età media pari a 17,4 ± 4,6 anni (*range*: 11,2- 43,4 anni). Di questi, 71 pazienti (12 M, 59 F) erano di età inferiore a 20 anni (età media: 15,4 ± 1,6); 16 pazienti (2 M, 14 F) di età superiore a 20 anni (età media: 35 ± 15). L'entità radiografica ed il tipo di deformità (sec. la classificazione di King) sono riportate in Tabella I e II; l'eziologia in Tabella III. All'interno di codesta casistica sono stati suddivisi i casi in base all'età al momento dell'intervento: inferiore o superiore ai 20 anni. Solo i primi sono stati studiati (Tab. IV).
Per la valutazione dei risultati degli interventi correttivi con metodo CD classic nelle scoliosi sono stati considerati i seguenti parametri: estensione dell'artrodesi, correzione sul piano frontale, correzione sul piano sagittale, tempi dell'intervento, perdite e recupero ematico, numero di casi operati per anno, complicanze.

Tab. I. Suddivisione degli 87 pazienti operati per scoliosi con metodo CD classic tra il 1986 ed il 1994 suddivisi per età e gravità della curva.

Età	40°-60°	60°-80°	> 80°
< 13	16	8	-
13 - 15	17	9	1
> 15	11	8	1
> 20	14	2	-

Tab. II. Suddivisione degli 87 pazienti operati per scoliosi con metodo CD classic tra il 1986 ed il 1994 in base al tipo di curva sec. classificazione di King.

King 1	20
King 2	23
King 3	13
King 4	21
King 5	10

Tab. III. Suddivisione degli 87 pazienti operati con metodo CD classic tra il 1986 ed il 1994 in base all'eziologia della scoliosi.

Etiologia	Casi
Idiopatiche	75
Neurologiche	5
Congenite	4
Neurofibrom.	3

Tab. IV. Suddivisione dei 71 pazienti operati per scoliosi dell'adolescenza con metodo CD classic tra il 1986 ed il 1994 in base al tipo di curva secondo classificazione di King.

King 1	16
King 2	21
King 3	13
King 4	12
King 5	9

RISULTATI

Dei 71 pazienti con età inferiore a 20 anni al momento dell'intervento sono stati rivisti a controllo clinico e radiografico 52 pazienti; i rimanenti 19 sono stati intervistati telefonicamente. A questi pazienti sono state richieste notizie sull'eventuale sintomatologia presente, sull'attività lavorativa e sportiva, sulla vita sociale, su eventuali figli avuti successivamente all'intervento. Per quanto concerne la sintomatologia dolorosa si rimanda alla XI. L'attività sportiva (di tipo amatoriale) viene svolta solo da alcuni soggetti maschi. Non sono state riportate limitazioni della vita sociale o lavorativa. Sei pazienti femmine hanno, in questi anni, partorito 8 figli con parto naturale.
L'entità della correzione media delle deformità è stata valutata sia sul piano frontale (Tab. V) che su quello sagittale (Tab. VI). Abbiamo poi analizzato il numero di interventi suddivisi per anno, i tempi chirurgici degli interventi suddivisi per anno, l'estensione dell'area di artrodesi, le perdite ed il recupero ematico, e le complicanze (Tabb. VII-XI).

DISCUSSIONE

Per quanto concerne l'entità della correzione della deviazione laterale ed il suo mantenimento nel tempo, sino a consolidazione dell'artrodesi, appare evidente come l'efficacia correttiva del sistema CD conduca a risultati di gran lunga superiori ad altre metodiche, mentre non valutabili appaiono le perdite di correzione a distanza (Tab. V). Tutto ciò a testimonianza della potenza correttiva propria della strumentazione e della sua efficacia come metodo di stabilizzazione, senza necessità di tutele esterne (Figg. 1, 2).
Per quanto attiene la correzione della componente sagittale della deformità si é assistito ad un soddisfacente miglioramento dell'assetto rachideo (Tab. VI), anche se nei casi di sua grave inversione non sempre è stato sempre possibile raggiungere valori post-operatori entro i limiti di normalità.
Nei confronti dalla valutazione della compensazione statica globale del rachide operato non sono stati mai osservati casi di scompensazione statica nelle valutazioni post-operatorie od a distanza di tempo, vuoi dal punto di vista clinico, che radiografico; a tale

Tab. V. Entità delle correzioni medie sul piano frontale, e del loro mantenimento nel tempo, tra i pazienti operati per scoliosi dell'adolescenza con metodo CD classic, suddivise per tipo di curva sec. classificazione di King.

		Pre	Post	Follow-up
King 1	Curva toracica	43,4 ± 5,2	21,3 ± 3,7	23,3 ± 2,8
	Curva lombare	47,5 ± 4,5	26,3 ± 3,8	27,9 ± 2,3
King 2	Curva toracica	46,8 ± 5,5	18,9 ± 4,5	21,4 ± 3,2
	Curva lombare	44,8 ± 3,9	23,2 ± 3,6	25,1 ± 4,2
King 3		51,4 ± 3,8	26,3 ± 2,7	28,3 ± 1,9
King 4		53,4 ± 4,8	18,5 ± 3,2	22,4 ± 2,7
King 5	Toracica alta	32,5 ± 2,5	16,3 ± 3,3	15,4 ± 2,2
	Toracica bassa	51,3 ± 4,1	22,8 ± 3,9	21,9 ± 1,7

Tab. VI. Entità delle correzioni medie sul piano sagittale, e del loro mantenimento nel tempo, tra i pazienti operati per scoliosi dell'adolescenza con metodo CD classic, suddivise per tipo di curva sec. classificazione di King.

			Pre-	Post-	Follow-up
King 1	Curva toracica	Cifosi	21,2 ± 5,2	31,5 ± 2,9	30,3 ± 3,5
		Cifosi giunz.	12 ± 4,2	3,2 ± 1,4	2,2 ± 1,7
	Curva lombare	Lordosi	25,2 ± 4,1	37,1 ± 2,9	39,5 ± 3,6
King 2	Curva toracica	Cifosi	19,7 ± 3,9	25,5 ± 3,8	27,1 ± 3,4
		Cifosi giunz.	10,4 ± 2,5	2,6 ± 0,8	2,3 ± 1
	Curva lombare	Lordosi	16,9 ± 4,7	35,1 ± 2,9	37,2 ± 3,1
King 3		Cifosi	24,1 ± 3,2	35,8 ± 1,9	33,7 ± 2,5
King 4		Lordosi	30,1 ± 3,4	45,1 ± 1,7	42,3 ± 4,1
King 5	Toracica alta	Cifosi	12,3 ± 3,7	22,8 ± 1,1	20,6 ± 1,3
	Toracica bassa	Cifosi	24,5 ± 2,1	32,2 ± 2,7	30,8 ± 1,9

proposito va sottolineato come qualsiasi metodica, che garantisca così notevoli correzioni della deviazione laterale, debba necessariamente prevedere uno studio molto accurato dei limiti dell'artrodesi; ciò particolarmente per quanto concerne il limite superiore della strumentazione in presenza di contro-curve toraciche alte strutturate (Figg. 1, 2).

L'abolizione della contenzione gessata post-operatoria consente altresì di evitare gli effetti indesiderati sulla funzionalità respiratoria, ma, ancor più permette il trattamento chirurgico di quelle deformità neuromuscolari, che non tollerano, per gli stessi motivi, alcuna contenzione estrinseca.

Tab. VII. Estensione dell'area di artrodesi tra i pazienti operati per scoliosi dell'adolescenza con metodo CD classic, suddivise per tipo di curva sec. classificazione di King.

King 1	14	T4 - L4	4
		T5 - L4	6
		T5(6) - L5	4
King 2	19	T4 - L3	2
		T4 - L4	4
		T5 - L4	5
		T6 - L4	5
		T6 - L5	3
King 3	11	T5 - T12	3
		T5 - L1	5
		T5 - L2	3
King 4	10	T6(7,8) - L3	4
		T6(7,8) - L4	3
		T6(7,8) - L5	3
King 5	8	T4 - T12	1
		T2(3.4) - L1	5
		T2(3) - L2	2

La mancanza di complicanze neurologiche va a nostro avviso spiegata con la mancata applicazione, nelle manovre riduttive intraoperatorie, di importanti forze distrattive agenti sull'intera curva. Contrariamente, infatti, ai principi propri della strumentazione di Harrington, che per anni hanno così profondamente imbibito le abitudini chirurgiche di molti, i concetti di correzione segmentaria della deformità (correzione non della curva ma dei segmenti deformi della stessa), correzione tridimenzionale per applicazione di forze compressive (atte alla correzione delle cifosi) e distrattive (atte alla correzione dei segmenti lordotici), correzione della deformità per rotazione della barra modellata (o traslazione della colonna deforme verso la barra) hanno portato all'abbandono delle forze distrattive, così riducendo notevolmente il rischio di crisi ischemiche midollari da distrazione.

Se d'altro canto l'applicazione di forze distrattive (impiegate su lunghi tratti rachidei) è riconosciuta responsabile della mancata correzione (o dell'accentuazione) della deformità sul piano sagittale, è pur da ammettere che la mancata "ricostruzione" di un profilo

Tab. VIII. Suddivisione degli 87 pazienti operati di scoliosi con metodo CD classic suddivisi per anno di intervento.

Anno	N. casi operati
1986	5
1987	8
1988	5
1989	8
1990	11
1991	13
1992	11
1993	13
1994	13

Tab. IX. Durata media interventi (ore) suddivisi per anno di intervento.

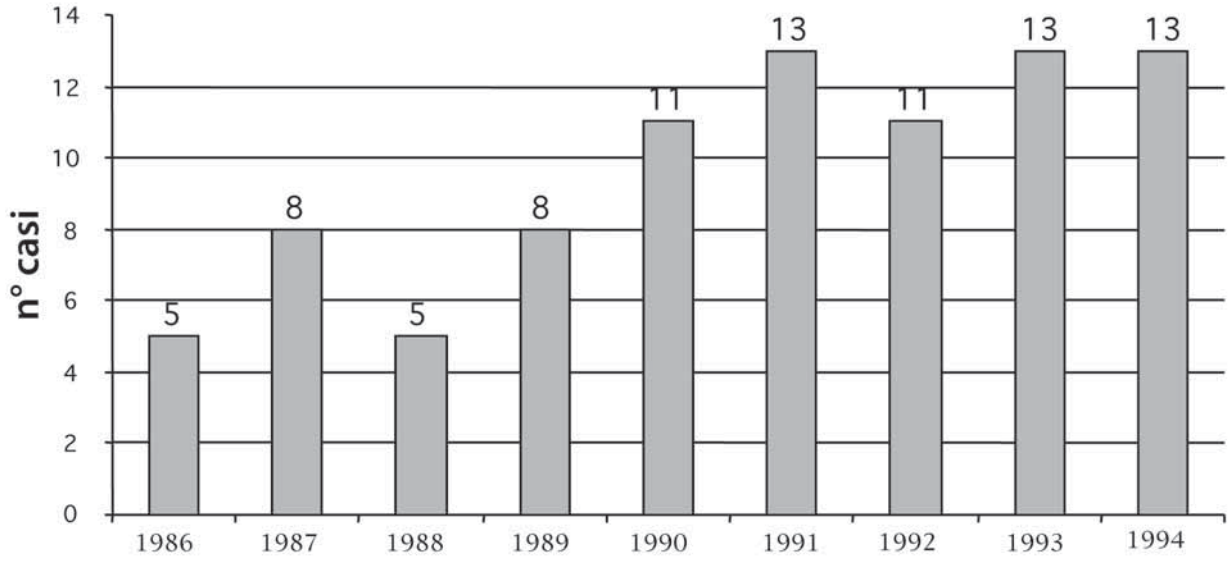

Tab. X. Bilancio ematico tra gli interventi correttivi per scoliosi dell'adolescenza con metodo CD classic suddivisi per anno.

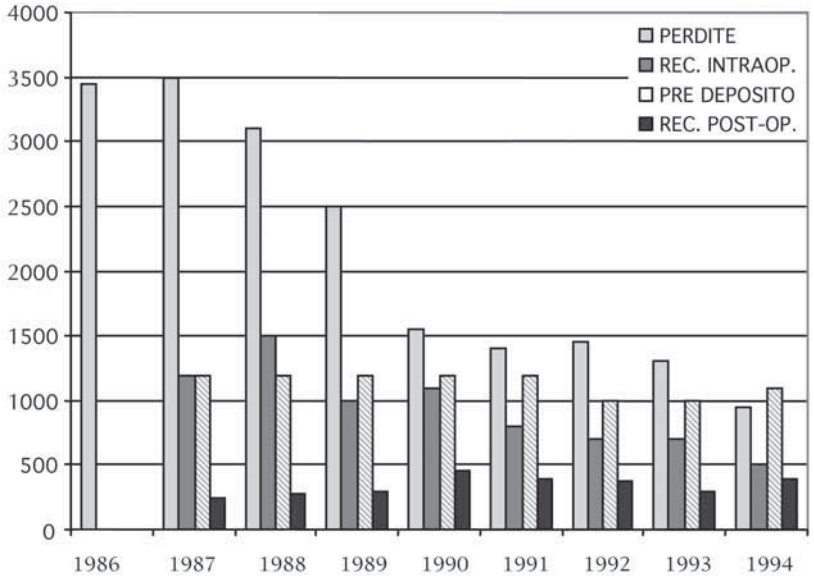

sagittale più vicino alla fisiologia non ha, sino ad ora, condotto a significative patologie giunzionali (nei tratti rachidei distali a lunghe artrodesi).

Se è vero che tali patologie (in soggetti operati tempo addietro per scoliosi con lunghe artrodesi) sono scarsamente presenti nelle casistiche, è però altrettanto vero che i soggetti operati per scoliosi in età puberale venti o trenta anni or sono ancora oggi soggetti adulti giovani (soggetti cioè di 35-45 anni).

È quindi lecito supporre che quando tali soggetti raggiungeranno età superiori (50-55 anni), il sovraccarico funzionale assommato all'età dei soggetti potrà indurre un notevole incremento della patologia da sovraccarico e del numero dei soggetti necessitanti un re-intervento.

Va ricordato anche il supposto maggiore costo delle strumentazioni moderne, in confronto al distrattore di Harrington (oppure al metodo di Risser).

Tale discussione si basa però solo sui costi della strumentazione e della degenza (sala operatoria, giornate di degenza, etc.), senza valutare i "costi" delle lunghe contenzioni in apparecchio gessato, o dei reiterati ricoveri.

L'analisi comparativa, eseguita su un campione analogo di pazienti operati secondo la metodica di Risser e secondo quella di Cotrel-

Tab. XI. Complicanze evidenziate sia a breve che a lungo termine tra gli 87 pazienti operati di scoliosi con metodo CD classic.

Complicanze	N.	%
Neurologiche	0	0
Infettive	3	3,4
Meccaniche	2	2,3
Pseudoartrosi	0	0
Re interventi (scomp. statiche; pat. giunz.)	2	2,3
Rimozioni strumentario	4	4,6
Rachialgia saltuaria	2	2,3
Radicolalgia saltuaria	0	0
Dolore da ingombro	2	2,3

Dubousset presso la nostra clinica atta a valutare i costi generali di ricovero, assommati a quelli della strumentazione, ha evidenziato in realtà un maggior costo nel gruppo operato secondo il metodo di Risser di circa il 12% rispetto ai pazienti operati con artrodesi strumentata.

CONCLUSIONI

I risultati ottenuti nel trattamento chirurgico della scoliosi con l'apparato di Cotrel-Dubousset appaiono sicuramente apprezzabili, non solo per quanto concerne il guadagno angolare della correzione (considerata sul piano frontale) rispetto ad altre metodiche, ma perché il riallineamento globale del rachide (la correzione cioè sui diversi piani dello spazio) consente un ripristino più armonico della

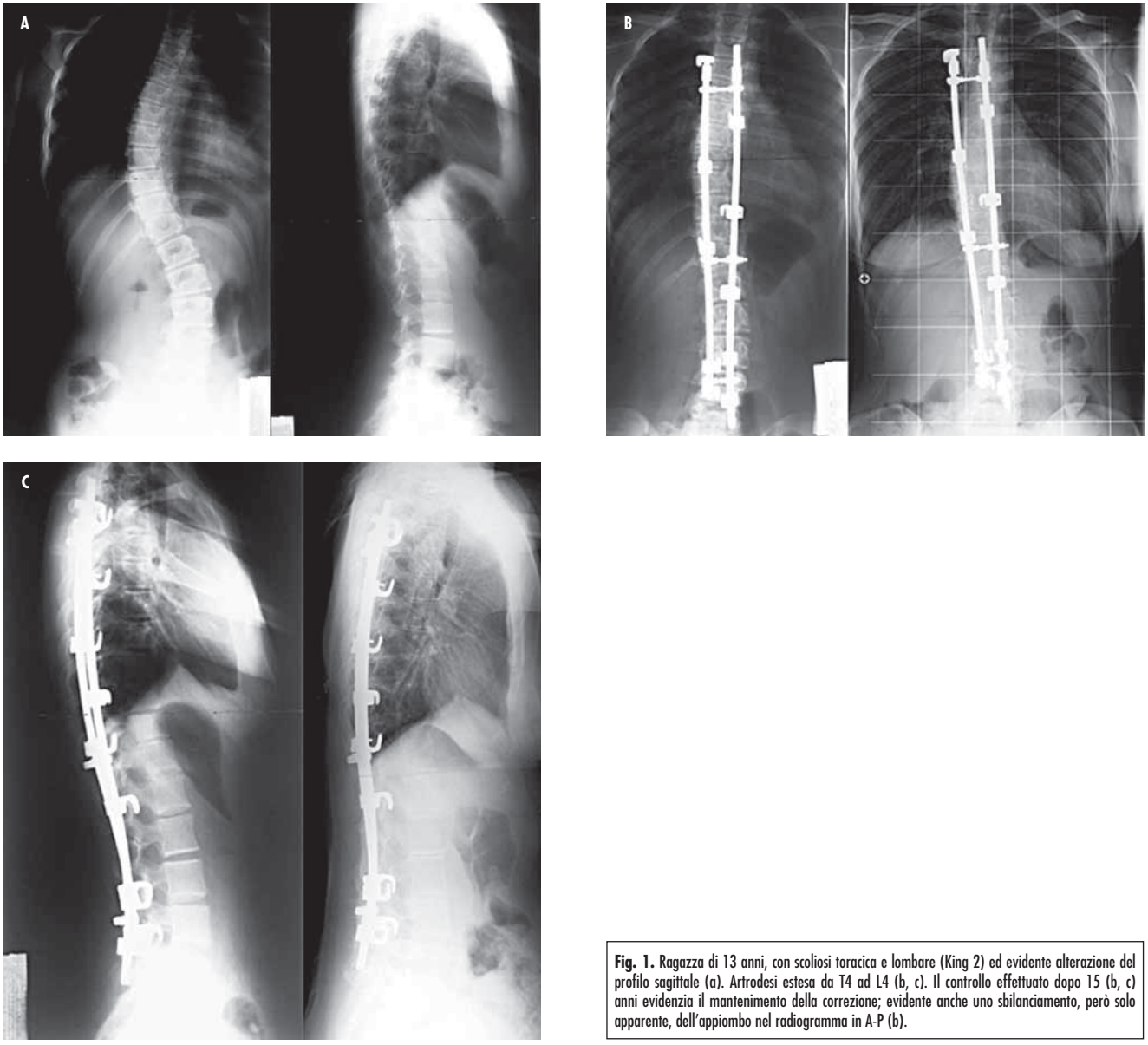

Fig. 1. Ragazza di 13 anni, con scoliosi toracica e lombare (King 2) ed evidente alterazione del profilo sagittale (a). Artrodesi estesa da T4 ad L4 (b, c). Il controllo effettuato dopo 15 (b, c) anni evidenzia il mantenimento della correzione; evidente anche uno sbilanciamento, però solo apparente, dell'appiombo nel radiogramma in A-P (b).

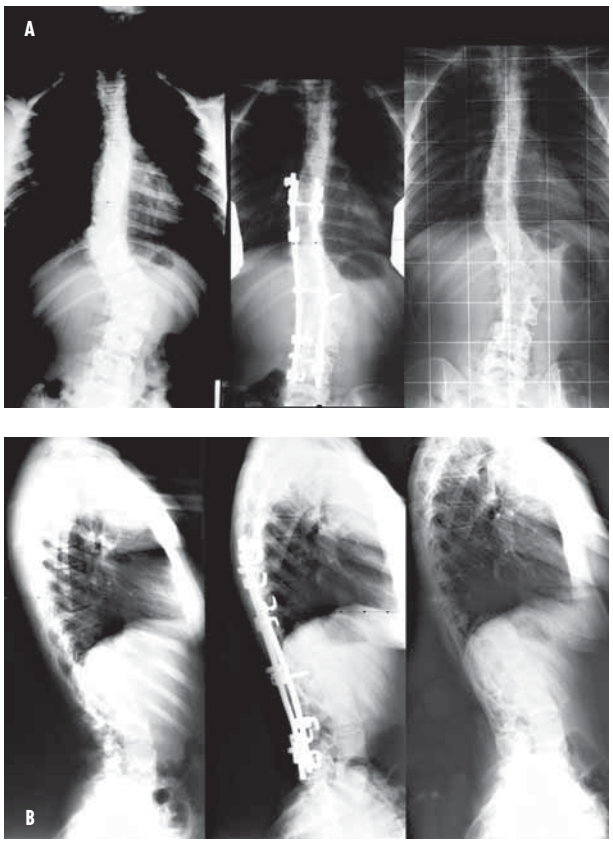

Fig. 2. Ragazza di 16 anni, con scoliosi lombare da emispondilo sx T12-L1. Artrodesi estesa da T7 a L3 (a, b). Due anni più tardi, in presenza di sintomatologia dolorosa da ingombro dello strumentario, viene rimosso lo strumentario. Il controllo radiografico a 12 anni dall'intervento evidenzia il mantenimento della correzione ottenuta.

morfologia rachidea. La netta riduzione dei tempi di trattamento (misurabile non più in mesi od anni, ma in giorni), compensa ampiamente il maggior costo della strumentazione, ma soprattutto apre la porta alla soluzione chirurgica delle gravi deformità dell'adulto e dell'anziano, che meno frequentemente rispetto al soggetto in accrescimento erano prima affrontabili e correggibili con le metodiche tradizionali, vuoi per la rigidità caratteristica di tali deformità vuoi per la mancata *compliance* dei pazienti rispetto ad un trattamento prolungato in gesso.

BIBLIOGRAFIA

Asher M, Lai SM, Burton D, Manna B, Cooper A. *Safety and efficacy of Isola instrumentation and arthrodesis for adolescent idiopathic scoliosis: two- to 12-year follow-up.* Spine 2004;29:2013-23.

Aubin CE, Goussev V, Petit Y. *Biomechanical modelling of segmental instrumentation for surgical correction of 3D spinal deformities using Euler-Bernoulli thin-beam elastic deformation equations.* Med Biol Eng Comput 2004;42:216-21.

Brayda Bruno M, De Giorgi G, Fabris D, Cinnella C, Gioia C, Logroscino CA, et al. *Studio multicentrico sul trattamento della scoliosi idiopatica con il sistema Cotrel-Dubousset: risultati.* Progr Pat Vert 1995;18.

Brayda Bruno M, Fabris D, Tassin JL, Steib JP. *Scoliosi - CD - Infezioni. Criteri di trattamento.* Progr Pat Vert 1995;18.

Bridwell KH. *Selection of instrumentation and fusion levels for scoliosis: where to start and where to stop. Invited submission from the Joint Section Meeting on Disorders of the Spine and Peripheral Nerves, March 2004.* J Neurosurg Spine 2004;1:1-8.

Campbell RM Jr, Smith MD, Mayes TC, Mangos JA, Willey-Courand DB, Kose N, et al. *The effect of opening wedge thoracostomy on thoracic insufficiency syndrome associated with fused ribs and congenital scoliosis.* J Bone Joint Surg Am 2004;86:1659-74.

Cotrel Y. *What new Cotrel-Dubousset instrumentation is used in the treatment of idiopathic scoliosis.* Acta Orthop Belg 1992;58-S:111-4.

Cotrel Y, Dubousset J. *A new technic for segmental spinal osteosynthesis using the posterior approach.* Rev Chir Orthop Reparatrice Appar Mot 1984;70:489-94.

Cotrel Y, Dubousset J, Guillaumat M. *New universal instrumentation in spinal surgery.* Clin Orthop 1988;227:10-23.

Dubousset J, Cotrel Y. *Application technique of Cotrel-Dubousset instrumentation for scoliosis deformities.* Clin Orthop 1991;264:103-10.

Dubousset J, Cotrel Y. *CD-instrumentation in the treatment of spinal deformities.* Orthopade, 1989;18:118-27.

Dubousset J, Guillaumat M, Miladi L, Beurier J, Tassin JL, Cotrel Y. *Correction and fusion to the sacrum of the oblique pelvis using C.D. instrumentation in children and adults.* Rev Chir Orthop Reparatrice Appar Mot 1987;73-S:164-7.

Edwards CC 2nd, Lenke LG, Peelle M, Sides B, Rinella A, Bridwell KH. *Selective thoracic fusion for adolescent idiopathic scoliosis with C modifier lumbar curves: 2- to 16-year radiographic and clinical results.* Spine 2004;29:536-46.

Graf H, Hecquet J, Dubousset J. *3-dimensional approach to spinal deformities. Application to the study of the prognosis of pediatric scoliosis.* Rev Chir Orthop Reparatrice Appar Mot 1983;69:407-16.

Hudgins RJ, Gilreath CL. *Tethered spinal cord following repair of myelomeningocele.* Neurosurg Focus 2004;16:E7.

La Montagne LL, Hepworth JT, Cohen F, Salisbury MH. *Adolescents' coping with surgery for scoliosis: effects on recovery outcomes over time.* Res Nurs Health 2004;27:237-53.

Luk KD, Lu DS, Cheung KM, Wong YW. *A prospective comparison of the coronal deformity correction in thoracic scoliosis using four different instrumentations and the fulcrum-bending radiograph.* Spine 2004;29:560-3.

Menezes AH. *Evaluation and treatment of congenital and developmental anomalies of the cervical spine. Invited submission from the Joint Section Meeting on Disorders of the Spine and Peripheral Nerves, March 2004.* J Neurosurg Spine 2004;1:188-97.

Price CT. *Harrington and Cotrel-Dubousset instrumentation in adolescent idiopathic scoliosis.* J Bone Joint Surg (Am) 2004;86:1828.

Sucato DJ, Hedequist D, Karol LA. *Operative correction of adolescent idiopathic scoliosis in male patients. A radiographic and functional outcome comparison with female patients˜* J Bone Joint Surg (Am) 2004;86:2005-14.

Il trattamento delle deformità vertebrali toraco-lombari da osteoporosi corticosteroideo indotta: metodiche a confronto

The treatment of thoraco-lumbar vertebral deformity related to corticosteroid-induced osteoporosis: comparison between two methods

C. Doria, F. Milia, L. Floris, F. Barca, P. Tranquilli Leali

RIASSUNTO

Background. La terapia corticosteroidea è la causa più comune di osteoporosi farmaco correlata con un'elevata percentuale di fratture vertebrali in compressione. Le principali conseguenze sono rappresentate da dolore e cifosi. L'introduzione di nuove tecniche percutanee basate sulla deposizione di polimetilmetacrilato all'interno del corpo vertebrale sede di frattura ha rivoluzionato il loro trattamento e migliorato la prognosi.
Materiali e metodi. Sono state trattate 34 fratture vertebrali in compressione in 22 pazienti suddivisi in 2 gruppi randomizzati. I pazienti del gruppo I è stato trattati mediante cifoplastica a palloncino mentre i pazienti del gruppo II sono stati trattati mediante vertebroplastica. I radiogrammi pre- e post-operatori sono stati valutati mediante il metodo di Cobb. I risultati clinici sono stati valutati attraverso l'utilizzo della scala analogica del dolore.
Risultati. Tutti i pazienti hanno riportato un'elevata riduzione del dolore. Il miglioramento nell'allineamento sagittale locale è stato di 2.16 gradi nel gruppo I e di 6.12 gradi nel gruppo II.
Conclusioni. L'utilizzo delle tecniche percutanee ha permesso di ottenere una valida stabilizzazione delle fratture vertebrali in compressione. Nella nostra esperienza entrambe le tecniche hanno mostrato una buona efficacia clinica con risultati sovrapponibili nella riduzione del dolore. La cifoplastica permette sicuri vantaggi nella correzione della deformità ma è gravata da costi superiori rispetto alla vertebroplastica.

Parole chiave: osteoporosi, frattura vertebrale, vertebroplastica, cifoplastica

SUMMARY

Background. Corticosteroid therapy is the most common cause of drug-related osteoporosis with high rate of vertebral compression fractures (VCFs). The consequences include pain and spinal kyphosis. The introduction of new percutaneous techniques based on polymethylmetacrylate (PMMA) deposition into the fractured vertebra has revolutionated their treatment and improved prognosis.
Materials and methods. 34 VCFs were treated in 22 patients who were located randomly in two groups. Group I was treated with balloon kyphoplasty whereas group II was treated with vertebroplasty. Pre and postoperative radiographs were analysed using the Cobb technique. Clinical outcomes were assessed according to visual analogue scale.
Results. All of the patients had reported a high reduction in pain. Mean improvement in local sagittal alignment was 9.16 degrees in group I and 6.12 degrees in group II.
Conclusions. The employment of percutaneous techniques allows to get a valid stabilization of the VCFs. In our experience both techniques showed a good clinical efficacy with comparable results in pain relief. The kyphoplasty offers sure advantages around the correction of the deformity forehead however of higher costs than vertebroplasty.

Key words: osteoporosis, vertebral fracture, vertebroplasty, kyphoplasty

Istituto di Clinica Ortopedica, Università di Sassari

Indirizzo per corrispondenza:
Carlo Doria, via Pietro Satta Branca n. 18, 07100 Sassari. Tel.: +393395241090. Fax: +39079217187. E-mail: carlo.doria@tiscali.it

INTRODUZIONE

Le fratture vertebrali in compressione (VCF) di origine osteoporotica rappresentano un problema largamente diffuso e crescente soprattutto nelle persone anziane [1-4]. Queste fratture sono tipicamente causate da movimenti quotidiani come sedersi ed alzarsi che determinano un aumento del carico sul rachide. Le fratture sono causa di un'importante sintomatologia dolorosa e generalmente portano ad una progressiva deformità in cifosi e disabilità [5 6]. L'aumentato rischio di fratture nelle persone anziane può essere spiegato con la riduzione età-correlata dell'osso mineralizzato, che a sua volta è causato da una varietà di fattori sistemici come i cambiamenti ormonali che interessano sia l'uomo che la donna. La massa e l'architettura ossea sono influenzati dalle condizioni meccaniche, così una diminuzione dell'attività fisica può predisporre all'insorgenza di fratture [7]. Sembra inoltre essere importante anche l'interazione tra effetti ormonali e meccanici; per esempio gli effetti meccanici del carico possono essere mediati attraverso il recettore estrogenico delle cellule ossee. L'osteoporosi corticosteroidea indotta è la più comune causa di osteoporosi farmaco-correlata. I corticosteroidi riducono la formazione ossea, inibendo l'assorbimento intestinale di calcio con un iperparatiroidismo secondario

che a sua volta incrementa l'attività osteoclastica di riassorbimento osseo. Da un punto di vista istomorfometrico, si può osservare una riduzione del volume di osso trabecolare ed una riduzione della formazione di osso. È stato osservato che il trattamento corticosteroideo a lungo termine induce una diminuzione della massa ossea in ragione del 4%-10% per anno e può causare l'insorgenza di osteoporosi e fratture vertebrali patologiche in più del 50% dei pazienti [8 9]. Le conseguenze del VCF includono il dolore correlato alla frattura e in molti casi un progressivo collasso del corpo vertebrale che porterebbe all'insorgenza di cifosi (Fig. 1).
Le deformità vertebrali derivanti dalle VCF di natura osteoporotica hanno mostrato avere effetti avversi sulla qualità della vita, sulla funzione motoria, sulla salute mentale e sulla sopravvivenza [10]. Un approccio interdisciplinare è importante non solo ai fini diagnostici ma anche ai fini delle strategie terapeutiche. Lo scopo del trattamento dell'osteoporosi è di ridurre la perdita ossea, ridurre il dolore e prevenire l'insorgenza di future fratture attraverso la formazione di nuovo osso. Il trattamento farmacologico per la perdita ossea include i bifosfonati, la terapia ormonale sostitutiva, modulatori selettivi dei recettori estrogenici, calcitonina, il frammento 1-34 dell'ormone paratiroideo, calcio e vitamina D e calcitriolo. Le strategie terapeutiche a lunga durata per i pazienti con osteoporosi secondaria devono includere il trattamento della patologia di base. Nell'artrite reumatoide tale strategia punta a ridurre i fattori di rischio inibendo l'attività infiammatoria della patologia, evitando i glucocorticoidi e applicando di terapia fisica. Comunque queste terapie nell'osteoporosi non possono da sole inibire o ridurre il dolore istantaneamente o completamente. Di conseguenza è necessario una terapia convenzionale per ridurre il dolore. Il trattamento tradizionale per questi pazienti include il riposo a letto, gli analgesici e i tutori; tutti questi sono mirati al controllo del dolore ed alla immobilizzazione; comunque nessuna di queste strategie permette un trattamento immediato del problema meccanico locale associato alla frattura stessa. Il trattamento ideale delle VCF di natura osteoporotica dovrebbe essere rivolto sia a risolvere il dolore correlato alla frattura sia la deformità vertebrale associata. L'introduzione di nuove tecniche percutanee come la cifoplastica a palloncino e la vertebroplastica basate sulla deposizione di polimetilmetacrilato (PMMA) all'interno del corpo vertebrale fratturato, ha rivoluzionato il loro trattamento e migliorato considerevolmente la prognosi. La vertebroplastica consiste nell'immettere il PMMA all'interno del corpo vertebrale fratturato; la tecnica permette di stabilizzare la frattura con immediato miglioramento del dolore. La cifoplastica a palloncino, evoluzione tecnica della precedente recentemente sviluppata, permette di ridurre la deformità vertebrale e stabilizzare la frattura attraverso l'iniezione di PMMA nel corpo vertebrale [11-15]. La cifoplastica comporta l'inserimento e l'espansione di tamponi ossei gonfiabili all'interno del corpo vertebrale fratturato. Il cemento osseo viene depositato all'interno della cavità creata dai tamponi ossei gonfiabili per ridurre la cifosi e riparare la frattura.
Lo scopo di questo lavoro è stato quello di confrontare la sicurezza e l'efficacia della vertebroplastica e della cifoplastica a palloncino nel trattamento di pazienti con dolore severo e refrattario agli antidolorifici correlato a fratture vertebrali osteoporotiche corticosteroideo indotte.

Fig. 1. La radiografia standard in proiezione laterale edvidenzia crolli vertebrali multipli con marcata deformità in cifosi.

MATERIALE E METODI

Dal luglio 2003 al luglio 2004 sono state trattate 34 fratture vertebrali in compressione in 22 pazienti con osteoporosi corticosteroidea indotta. Lo studio ha coinvolto 8 uomini e 14 donne con età media di 57 anni (*range*: 48-69 anni). Peso medio 72 kg (*range*: 60-83 kg), altezza media di 161 cm (*range*: 154-178 cm) e indice medio di massa corporea di 21,6 kg/m^2 (*range*: 19,4-23.2 kg/m^2).
Tutti i pazienti coinvolti nello studio erano affetti da artrite reumatoide ed avevano iniziato una terapia a base di prednisone o farmaci equivalenti da almeno 1 anno ad una dose media di 5 mg/die. Tutti i pazienti hanno eseguito un esame densitometrico mediante l'utilizzo di un apparecchio DEXA (lunar expert 1.72). Tutti i pazienti presentavano una densità minerale ossea < 2.5 SD al di sotto della media del valore normale del rachide lombare e lamentavano rachialgia derivante da VCF di natura osteoporotica non risponsivo alla terapia conservativa che includeva il riposo a letto gli analgesici e i tutori. La frattura è stata, nei diversi casi, confermata come causa sicura del dolore vertebrale correlando il quadro clinico con il riscontro di edema nel soma vertebrale fratturato attraverso l'esecuzione di risonanza magnetica (RM) con sequenza STIR (*short tau reversion recovery*) (Fig. 2). Lo studio RM è stato eseguito mediante l'utilizzo di un magnete superconduttore di 1.5 tesla (*General Electric Medical System*, Mylwaukee, WI) con scansioni sagittali (4 mm di spessore, 4000/20,100 (TR/TE) e 4 mm di spessore 500/20) e scansioni assiali (4 mm di spessore 3000/20).
I pazienti sono stati suddivisi in due gruppi in modo randomizzato. I pazienti appartenenti al gruppo I sono stati trattati con la cifoplastica a palloncino (11 pazienti per un totale di 15 livelli); i pazienti del gruppo II sono stati trattati con la vertebroplastica (11 pazienti per un totale di 19 livelli). Le fratture multiple in uno stesso pazien-

Fig. 2. La RM T1-pesata in sezione sagittale con sequenza STIR evidenzia edema della vertebra fratturata.

Fig. 3. Immagine intraoperatoria di cifoplastica a palloncino. I tamponi ossei vengono insufflati sotto controllo monometrico digitale.

te sono state trattate tutte nella medesima seduta operatoria. Le fratture, verificatesi nei livelli compresi tra T8 ed L4 sono state trattate in media a distanza di 3.2 mesi dalla loro insorgenza. Analizzando i pazienti del gruppo I, in 7 casi vi era una singola frattura vertebrale ed in 4 casi fratture multiple (2 livelli per ciascun paziente). Nel gruppo II, 5 pazienti presentavano una sola frattura e 6 pazienti delle fratture multiple (in 4 pazienti a 2 livelli ed in 2 pazienti a 3 livelli). Tutti gli interventi di cifoplastica a palloncino e di vertebroplastica sono stati eseguiti in sala operatoria con paziente prono sul tavolo operatorio radiotrasparente. Nella cifoplastica a palloncino i pazienti sono stati sottoposti ad anestesia totale, mentre nella vertebroplastica ad anestesia locale. Sotto guida fluoroscopica è stato posizionato per via percutanea transpeduncolare bilaterale un ago Jamshidi di 11-G sul quale è stato posizionato il filo guida e le cannule di lavoro; nei casi trattati mediante vertebroplastica è stato iniettato il cemento radiopaco (PMMA) all'interno del corpo vertebrale fratturato; nei casi trattati mediante cifoplastica a palloncino sono stati posizionati bilateralmente nel corpo vertebrale due tamponi ossei gonfiabili attraverso la cannula da lavoro ed insufflati con soluzione fisiologica iodata sotto guida fluoroscopica e controllo monometrico (Fig. 3); una volta ottenuta la riduzione ottimale della deformità con ripristino dell'altezza del corpo vertebrale entrambi i tamponi sono stati sgonfiati e rimossi lasciando in questo modo una cavità ben delimitata che è stata manualmente riempita con cemento (PMMA) radiopaco ad alta viscosità (Fig. 4). La quantità di cemento depositato all'interno della cavità ottenuta, è stata valutata sulla base del volume finale di riempimento del palloncino indicato dall'apposita siringa. In entrambe le tecniche, al paziente viene concesso il pieno carico nell'immediato post-operatorio. L'utilizzo del busto non è stato prescritto in tutti i

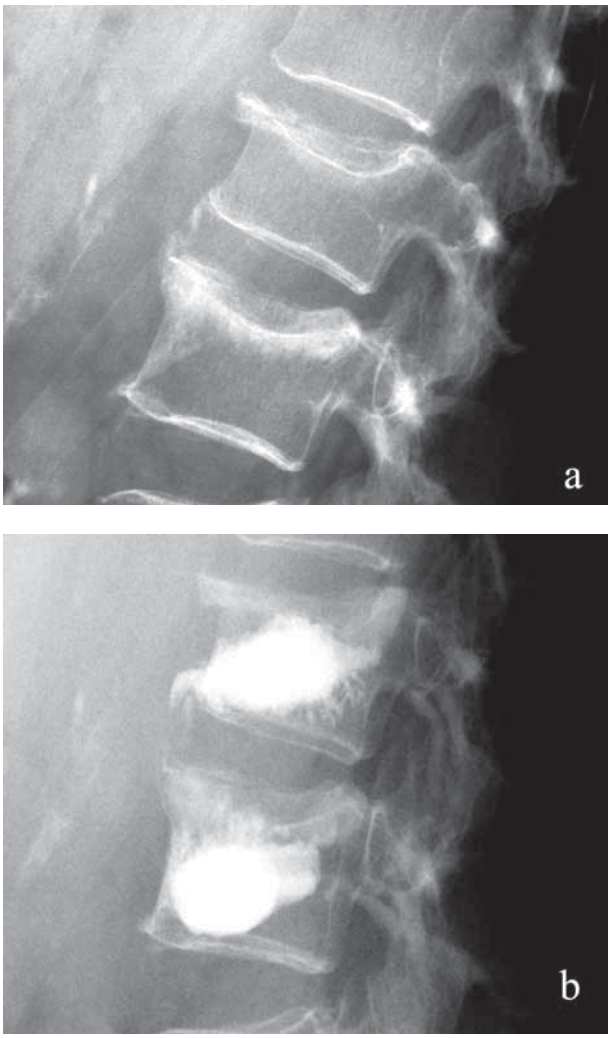

Fig. 4. Le radiografie pre- (a) e post-operatorie (b) in proiezione laterale mostrano un parziale ripristino dell'altezza del corpo vertebrale dopo cifoplastica.

casi. I radiogrammi sotto carico eseguiti prima e dopo l'intervento sono stati valutati da un radiologo che ha calcolato il miglioramento ottenuto nell'allineamento sagittale. Tale valutazione è stata eseguita attraverso l'utilizzo del metodo di Cobb: nella misurazione è stata presa in considerazione la limitante superiore della vertebra sovrastante il livello trattato e la limitante inferiore della vertebra sottostante il livello trattato (Fig. 5). Nei casi trattati a più livelli non adiacenti gli angoli di Cobb sono stati misurati separatamente per ciascun livello; nel caso di livelli adiacenti è stata eseguita una sola misurazione secondo Cobb. Usando questi criteri l'angolo di Cobb è stato valutato in 34 fratture vertebrali. Le informazioni cliniche sono state ottenute per tutti i pazienti operati. I risultati clinici sono stati ottenuti mediante l'utilizzo della scala VAS nella quale si indica con 0 l'assenza di dolore e con 10 il dolore severo. La valutazione clinica del parametro relativo al dolore è stata eseguita nel post-operatorio alla prima settimana e ad un anno dall'intervento. Tutti i risultati ottenuti sono stati trasformati in valori numerici per l'analisi statistica; quest' ultima è stata eseguita attraverso l'uso della regressione lineare, il *t*-test per dati appaiati e il Wilcoxon signed-rank-test (Microsoft Excel, Redmond, WA).

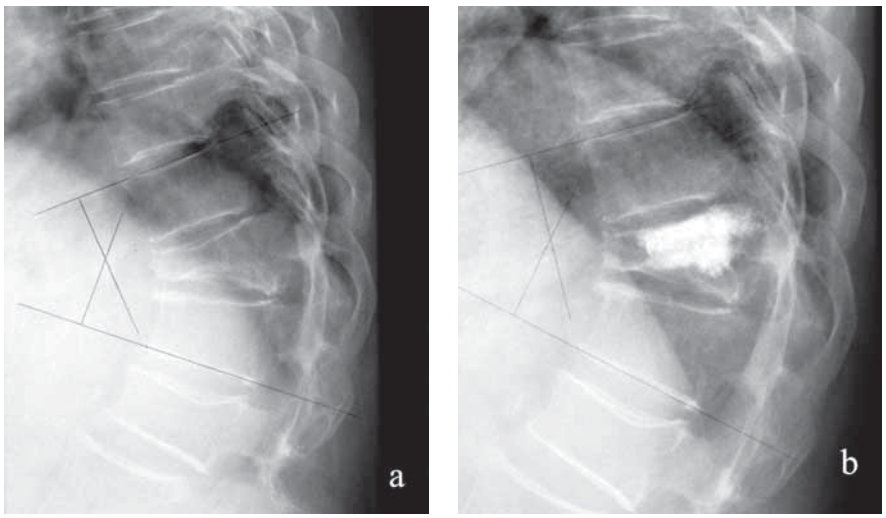

Fig. 5. Radiografie standard pre- (a) e post-operatorie (b) in proiezione laterale centrate sul livello trattato mediante vertebroplastica. L'allineamento sagittale del livello sede di frattura è calcolato mediante il metodo di Cobb.

RISULTATI

La valutazione radiologica pre- e post- operatoria dell'angolo di Cobb è stata eseguita per tutti i pazienti da osservatori indipendenti. Il miglioramento dell'allineamento sagittale locale è stato di 9.16 gradi nel gruppo I e di 6.12 nel gruppo II. Le VCF sono state analizzate per regioni rachidee (toracica e lombare). Nel gruppo I sono state trattate 5 fratture toraciche in 5 pazienti (età media di 59 anni) con un miglioramento medio dell'allineamento sagittale del segmento trattato di 9.7 gradi. 10 fratture lombari sono state trattate in 6 pazienti (età media 56 anni) con un miglioramento medio dell'angolo di lordosi di 8.9 gradi. Nel gruppo II sono state trattate 7 VCF toraciche in 4 pazienti (età media di 61 anni) con un miglioramento medio dell'allineamento sagittale del segmento trattato di 6 gradi. 12 VCF lombari sono state trattate in 7 pazienti (età media 58 anni) con un miglioramento medio dell'angolo di lordosi di 6.2 gradi. Il miglioramento dell'angolo di allineamento sagittale dal pre-operatorio al post-operatorio è risultato statisticamente significativo di $p < 0{,}0001$ (Wilkoxon signed rank test) per tutte le fratture toraciche e lombari, sia del gruppo I (Tab. I) che del gruppo II (Tab. II). È stato inoltre osservato che le fratture di più recente insorgenza,

Tab. I. Miglioramento dell'allineamento sagittale vertebrale dopo cifoplastica.

	N. (fratture/ pazienti)	Età media (anni)	Media pre-operatoria angolo di Cobb	Media post-operatoria angolo di Cobb	Variazione media angolo di Cobb	*P* valore*
Tutti	15/11	57.3	17.5°	8.3°	9.16°	< 0.0001
Toracico	5/5	59	35.7°	26.0°	9.7°	< 0.0001
Lombare	10/6	56	-11.2°	-20.1°	8.9°	< 0.0001

** Wilcoxon signed-rank test, angolo di Cobb pre-operatorio vs. post-operatorio.*

Tab. II. Miglioramento dell'allineamento sagittale vertebrale dopo vertebroplastica.

	N. (fratture/ pazienti)	Età media (anni)	Media pre-operatoria angolo di Cobb	Media post-operatoria angolo di Cobb	Variazione media angolo di Cobb	*P* valore*
Tutti	19/11	59	18.3°	12.1°	6.12°	< 0.0001
Toracico	7/4	61	33.2°	27.2°	6.0°	< 0.0001
Lombare	12/7	58	-12.5°	-18.7	6.2°	< 0.0001

** Wilcoxon signed-rank test, angolo di Cobb pre-operatorio vs. post-operatorio.*

sono più facilmente riducibili. Nel nostro studio la maggior parte delle fratture trattate erano più vecchie di 3 mesi cosicché quando tutte le fratture sono state considerate non è stato osservata alcuna correlazione tra insorgenza della frattura ed entità della correzione della deformità. L'esecuzione di radiografie pre- e post-operatorie ha evidenziato la fuoriuscita di cemento nel disco intervertebrale adiacente in 3 delle 34 fratture trattate (8,82%) (Fig. 6). È stata inoltre osservata una fuoriuscita di cemento all'interno del canale vertebrale in un solo paziente del gruppo II, senza conseguenze neurologiche (Fig. 7). Non si è osservata alcuna conseguenza clinica attribuibile ai tamponi ossei o al cemento. Durante il periodo di studio in un solo paziente si è verificata una nuova frattura adiacente ad un livello precedentemente trattato. Il punteggio pre- e post-operatorio del dolore eseguito per tutte e 34 le procedure chirurgiche nei 22 pazienti è stato valutato con una scala da 0 (assenza di dolore) a 10 (dolore severo) (Tab. III). Nel gruppo I il punteggio medio pre-operatorio era di 8.2; il punteggio medio post-operatorio valutato ad una settimana era diminuito significativamente a 1.8 ($n = 11$, $p < 0.0001$, *t*-test per dati appaiati). Nel gruppo II il punteggio medio pre-operatorio era stato di 8.1; quello valutato ad una settimana era diminuito significativamente a 1.7 ($n = 11$, $p < 0.0001$, *t*-test per dati appaiati). In entrambi i gruppi i pazienti che hanno raggiunto un anno di follow-up hanno mostrato un'ulteriore riduzione della sintomatologia dolorosa, con 15 pazienti (8 del gruppo I e 7 del gruppo II) che non presentavano alcuna sintomatologia. Nel gruppo I il punteggio post-operatorio medio ad un anno era di 0.7 ed il miglioramento del dolore dalla prima settimana dopo l'intervento al primo anno era significativo con $p = 0.0043$ (*t*-test per dati appaiati, Tab. II). Nel gruppo II il punteggio medio post-operatorio ad un anno era di 0.65, ed il miglioramento del dolore dalla prima settimana dopo l'intervento al primo anno era significativo con $p = 0.0042$ (*t*-test per dati appaiati).

Fig. 6. La radiografia post-operatoria in proiezione laterale mostra una fuoriuscita intradiscale del PMMA.

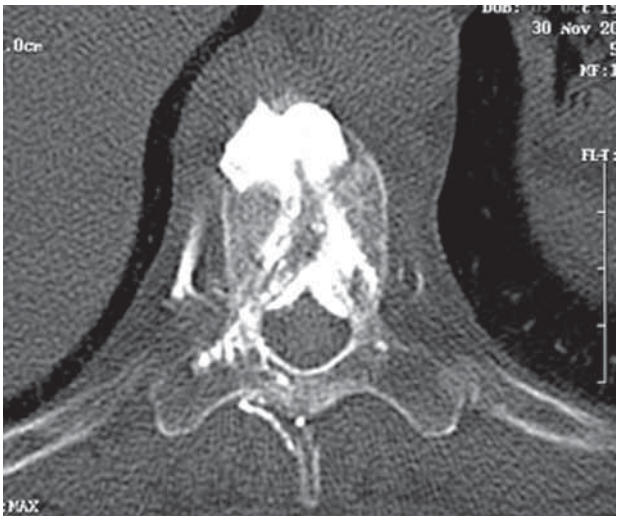

Fig. 7. La sezione assiale della tomografia computerizzata a livello di D9 eseguita dopo vertebroplastica evidenzia una fuoriuscita del cemento nel canale vertebrale.

DISCUSSIONE

Le VCF da osteoporosi corticosteroideo indotta rappresentano un notevole costo economico per la società e la causa di importanti conseguenze cliniche che portano al deterioramento delle funzioni, alla diminuzione dell'attività polmonare incrementando la mortalità. È stato osservato che il trattamento medico tradizionale che include il riposo a letto, i tutori e gli analgesici non è sufficiente. Per tale motivo è raccomandato un approccio interdisciplinare che prenda in considerazione le condizioni cliniche sottolineate ed il problema meccanico locale. I risultati di questo studio evidenziano

Tab. III. Riduzione del dolore nel post-operatorio.

	Pre-operatorio		1 settimana post-operatorio		1 anno post-operatorio	
	Gruppo I	Gruppo II	Gruppo I	Gruppo II	Gruppo I	Gruppo II
Dolore medio *	8.2	8.1	1.8	1.7	0.7	0.65
P valore			< 0.0001	< 0.0001	0.0043	0.0042

* *Scala analogica del dolore da 0 a 10 (0 = assenza di dolore, 10 = dolore severo)*
‡ *t-test appaiato confrontato con il punteggio del dolore pre-operatorio.*
† *t-test appaiato confrontato con il punteggio del dolore dopo una settimana.*

che la cifoplastica a palloncino è un'efficace tecnica chirurgica nel migliorare la deformità in cifosi e nel ridurre, rapidamente, il dolore associato alla deformità stessa nella maggior parte dei casi. La vertebroplastica permette di ottenere una notevole riduzione del dolore, ma, rispetto alla cifoplastica, permette di ottenere un minor grado di riduzione della deformità in cifosi.

Secondo la nostra esperienza la vertebroplastica rispetto alla cifoplastica sarebbe gravata da un maggior rischio di passaggio del cemento all'interno del canale vertebrale attraverso la vena centrale del corpo vertebrale in relazione all'elevata pressione di iniezione del cemento (PMMA). I pazienti affetti da artrite reumatoide e trattati con entrambe le tecniche in combinazione con la terapia farmacologia sono ritornati ad un elevato livello di attività che ha quindi incrementato la loro indipendenza e migliorato la qualità della vita. Inoltre, nonostante il principio sia innovativo, le procedure meritano comunque ulteriori approfondimenti quali efficaci mezzi per correggere la riduzione dell'altezza vertebrale. Un ulteriore punto da approfondire è quello che riguarda il numero dei livelli che dovrebbero essere trattati e inoltre se trattare a scopo preventivo livelli non fratturati insieme alle vertebre che necessitano di stabilizzazione. I pazienti con fratture osteoporotiche preesistenti hanno mostrato avere un maggiore rischio di nuove fratture [16] specialmente della giunzione toraco-lombare[17]. Un rinforzo delle vertebre adiacenti alle fratture in questa zona ad alto rischio dovrebbe essere considerata di volta in volta. Ulteriori valutazioni interdisciplinari dovrebbero essere eseguite da reumatologi e chirurghi ortopedici al fine di individuare la migliore strategia terapeutica da adottare in questi pazienti.

BIBLIOGRAFIA

1. Lane JM, Russell L, Khan SN. *Osteoporosis*. Clin Orthop 2000;372:139-50.
2. Melton LJ 3rd:. *Epidemiology of spinal osteoporosis*. Spine 1997;22 (Suppl.):2-11.
3. Myers ER, Wilson SE. *Biomechanics of osteoporosis and vertebral fracture*. Spine 1997;22 (Suppl.):25-31.
4. Kanis JA, Brazier JE, Stevenson M, Calvert NW, Lloyd Jones M. *Treatment of established osteoporosis: a systematic review and cost-utility analysis*. Health Technol Assess 2002;6:1-146.
5. Cockerill W, Ismail AA, Cooper C, Matthis C, Raspe H, Silman AJ, et al. *Does location of vertebral deformity within the spine influence back pain and disability? European Vertebral Osteoporosis Study (EVOS) Group*. Ann Rheum Dis 2000;59:368-71.
6. Lyles KW, Gold DT, Shipp KM, Pieper CF, Martinez S, Mulhausen PL. *Association of osteoporotic vertebral compression fractures with impaired functional status*. Am J Med 1993;94:595-601.
7. Ismail AA, O'Neil TW, Cooper C, Silman AJ. *Risk factors for vertebral deformities in men: relationship to number of vertebral deformities. European Vertebral Osteoporosis Study Group*. J Bone Mineral Res 2000;15:278-83.
8. Silverman SL. *Management of corticosteroid-induced osteoporosis: a clinician's perspective*. Calcif Tissue Int 1992;50:101-3.
9. LoCascio V, Bonucci E, Imbimbo B, Ballanti P, Adami S, Milani S, et al. *Bone loss in response to long-term glucocorticoid therapy*. Bone Miner 1990;8:39-51.
10. Cook DJ, Guyatt GH, Adachi JD, Clifton J, Griffith LE, Epstein RS, et al. *Quality of life issues in women with vertebral fractures due to osteoporosis*. Arthritis Rheum 1993;36:750-6.
11. Garfin SR, Yuan HA, Reiley MA. *New technologies in spine: kyphoplasty and vertebroplasty for the treatment of painful osteoporotic compression fractures*. Spine 2001;26:1511-5.
12. Lieberman IH, Dudeney S, Reinhardt MK et al. *Initial outcome and efficacy of „kyphoplasty" in the treatment of painful osteoporotic vertebral compression fractures*. Spine 20001;26:1631-8.
13. Theodorou DJ, Theodorou SJ, Duncan TD, Garfin SR, Wong WH. *Percutaneous balloon kyphoplasty for the correction of spinal deformity in painful vertebral body compression fractures*. Clin Imaging 2002;26:1-5.
14. Ledlie JT, Renfro M. *Balloon kyphoplasty: one year outcomes in vertebral body height restoration, chronic pain, and activity levels*. J Neurosurg (Spine 1) 2003;98:36-42.
15. Fourney DR, Schomer DF, Nader R, Chlan-Fourney J, Suki D, Ahrar K, et al. *Percutaneous vertebroplsty and kyphoplasty for painful vertebral body fractures in cancer patients*. J Neurosurg 2003;98:21-30
16. Ross PD, Genant HK, Davis JW, Miller PD, Wasnich RD. *Predicting vertebral fracture incidence from prevalent fractures and bone density among none-black, osteoporotic women*. Osteoporosis Int 2003;3:120-6.
17. Davis JW, Grove JS, Wasnich RD, Ross PD. *Spatial relationships between prevalent and incident spine fractures*. Bone 1999;24:261-4.

La stabilizzazione dinamica nelle discopatie degenerative lombari: indicazioni e revisioni dei casi

Dynamic neutralization in the treatment of degenerative lumbar disc disease

M. Costaglioli, C. Fontana, D. Castangia, P.P. Mura

RIASSUNTO

Il sistema *Dynamic Neutralization System for the Spine* (Dynesys) è un sistema utilizzato nelle patologie degenerative lombari, concepito per consentire una stabilizzazione non rigida con il mantenimento di un certo grado di movimento simile al range fisiologico.
La finalità di questo lavoro è la revisione dei primi 22 casi trattati dal giugno del 2003 e della valutazione dei risultati clinici. Tale valutazione è stata effettuata con esami radiografici e con il test *Oswestry Disability Score*.
I dati pre-operatori dell'*Oswestry Score* erano 59,8% (92%-32,5%) e sono mediamente migliorati tranne che in un caso sino al 13,9% (44,4%-0%). I risultati preliminari effettuati con follow-up minimo ad un anno dei primi 22 pazienti affetti da patologie degenerative lombari trattati con la stabilizzazione dinamica sono incoraggianti.

Parole chiave: instabilità, fissazione dinamica, rachide lombare

SUMMARY

The dynamic neutralization system for the spine (Dynesys) is a new concept for the restabilization of the spine that is able to reduce the occasional lesions during this process of destabilization, still allowing a controlled range of motion. The aim of our retrospective clinical trial is to evaluate the effectiveness of dynesys stabilization in the treatment of degenerative lumbar disc disease. Since june 2003 we have operated on 22 patients. The clinical evaluation consisted of conventional x-rays and a self assessment questionary containing the Oswestry Disability Score.
The mean preoperative Oswestry Score was 59,8% (92%-32,5%) and improved in all but one patient to a mean score of 13,9 % (44,4%-0%). The evaluation of first 22 showed a significant increase of the physical and mental component score.
The preliminary results of first 1 year patients of Dynesys Stabilization for the treatment of degenerative lumbar spine disease are promising.

Key words: instability, dynamic fixation, lumbar spine

Unità Operativa di Chirurgia Vertebrale e Centro Scoliosi, CDC Polispecialistica Sant'Elena, Quartu Sant'Elena, Cagliari. Resp.: P.P. Mura.

Indirizzo per la corrispondenza:
dott. Mauro Costaglieli, CDC Polispecialistica Sant'Elena, viale Marconi 160, 09045 Quartu Sant'Elena, Cagliari. Tel.: +39 070 8605054. Cell.: 338 9973045. Fax: +39070837391. E-mail: mcostaglioli@tiscali.it

INTRODUZIONE

Lo studio effettuato riguarda un gruppo di 22 pazienti affetti da patologia degenerativa del rachide lombare trattati chirurgicamente mediante un sistema di stabilizzazione dinamica alternativo alla classica tecnica di atrodesi vertebrale strumentata rigida.
La fusione spinale è ancora oggi considerata il trattamento più corretto in casi di patologia degenerativa del rachide lombare che non rispondano ai comuni trattamenti conservativi.
L'evoluzione naturale della degenerazione discovertebrale è la cosiddetta *instabilità* dell'unità di moto interessata.
È crescente l'esigenza in chirurgia vertebrale, di utilizzare un sistema che consenta di evitare l'artrodesi rigida e le complicanze ad essa legate. È noto infatti che la stabilizzazione di un segmento del rachide lombare è una procedura *distruttiva* che mira alla fusione delle articolazioni intervertebrali e quindi alla abolizione di qualsiasi movimento e che pertanto non restituisce al rachide lombare la sua fisiologica motilità. Ciò sottopone i segmenti adiacenti ad un processo degenerativo accelerato ed incrementato dal maggiore carico cui tali segmenti sono sottoposti.
In questa ottica l'utilizzo di sistemi dinamici si inquadra in una nuova tipologia chirurgica di approccio al rachide lombare tale da ottenere una *riparazione* del segmento trattato che lo renda il più possibile simile al segmento fisiologico non trattato.
Sono stati sviluppati diversi sistemi di fissazione dinamica sin dagli anni '90, ma molti sono stati poi abbandonati nel corso degli anni per motivi che verranno di seguito analizzati.
Il sistema utilizzato è quello denominato Dynesys™ (*Dynamic Neutralization System for the Spine*).

MATERIALI E METODI

È stato effettuato uno studio retrospettivo su una serie di 22 pazienti trattati con il sistema Dynesys nel nostro centro (Tab. I).

SELEZIONE DEI PAZIENTI

Il criterio di inclusione dei pazienti da trattare include pazienti con dolore neurogeno di natura prevalentemente radicolare e/o lombalgia cronica persistente resistente al trattamento conservativo, con associata instabilità e per i quali è stato posta l'indicazione al trattamento di artrodesi vertebrale.
In sostanza tali pazienti sarebbero comunque andati incontro ad un trattamento di artrodesi strumentata qualora non fosse stato disponibile un sistema alternativo quale il Dynesys.

Tab. I.

Numero di Dynesys	**22**
Primo impianto	18.06.2003
Ultimo impianto	10.11.2004
Maschi/Femmine	11/11
Età media	43,8 (max 62 - min 23)
Numero di livelli	
6	Due livelli
16	Un livello
Tipi di livello	
4 casi	L4-L5-S1
15 casi	L4-L5
2 casi	L3-L4-L5
1 caso	L5-S1

Indicazioni		
1.	Solo instabilità	12 pazienti
2.	1 + flavectomia + erniectomia un livello	6 pazienti
3.	1 + decompressione un livello	3 pazienti
4.	1 + erniectomia + decompressione un livello	1 paziente

La primaria indicazione fu quella di una stenosi del canale vertebrale in concomitante spondilolistesi e/o scoliosi su base degenerativa.
Il criterio terapeutico si basa sulla possibilità di correzione della alterazione biomeccanica del segmento di rachide trattato.

STUDIO PRE- E POST-OPERATORIO

Lo studio dei pazienti comprendeva una accurata raccolta dei dati anamnestici, esame clinico generale e neurologico e studio dell'*imaging*.
Lo studio radiografico includeva l'esecuzione di radiografie standard nelle proiezioni standard antero-posteriore e laterale e proiezioni dinamiche.
È stato inoltre effettuato una studio RMN ed in alcuni casi TC.
È stato utilizzato quale sistema di valutazione clinica l'*Oswestry Disability Index.*

TECNICA CHIRURGICA

La via di accesso utilizzata è stato l'approccio posteriore al rachide lungo la linea mediana la di sopra del segmento da trattare. La tecnica prevede la possibilità di utilizzare la via paravertebrale di Wiltse [1] da noi utilizzata in un caso. Infatti in realtà tale approccio non consente di effettuare una decompressione e/o erniectomia qualora ciò sia necessario.
L'inserimento delle viti transpeduncolari è stato eseguito con la classica tecnica di Magerl. In effetti la peculiarità dello strumentario che impone il rispetto delle faccette articolari costringe l'operatore ad un ingresso al peduncolo molto laterale al confine con l'apofisi trasversa. La decompressione laddove necessaria è stata eseguita con la classica tecnica laminotomica. È sempre stata rispettata l'integrità delle faccette articolari.

IMPIANTO

Il sistema è costituito da viti peduncolari in titanio (Protasul 100). Un sistema distanziatore elastico in policarbonatouretano (Sulene PCU) ed una corda di connessione in poliestere (Sulene PET). La superficie delle viti è sabbiata. Le viti transpeduncolari ancorano il sistema al corpo vertebrale ed il sistema modulare connette gli elementi tra di loro. La corda di connessione collega la testa delle viti tra di loro attraversando il centro dello spaziatore elastico. Un sistema di compressione predeterminato consente di fornire all'impianto la giusta tensione. La stabilità così ottenuta consente di controllare le forze in compressione ed anche le forze di taglio.

RISULTATI

Dal giugno 2003 abbiamo trattato 22 pazienti.
La *Oswestry Disability Index* è una scala che misura in percentuale (da 0% a 100%) il grado di invalidità dei pazienti trattati secondo lo schema sottostante.
Da 0% a 20% = minima limitazione
Da 20% a 40% = moderata limitazione
Da 40% a 60% = severa limitazione
Da 60% a 80% = grave limitazione
Da 80% a 100% = grave disabilità e/o esagerazione dei sintomi
La percentuale media dell'*Oswestry score* era del 59,8% (*range*: 92%-32,5%) con un grado di inabilità dei pazienti operati severo.
Al follow-up tale percentuale media scendeva al 13,9% (*range*: 0%-44,4 %) con un grado di inabilità medio minimo. Nei pazienti con follow-up maggiore tali risultati non mostrano sostanziali variazioni.

DISCUSSIONE

La degenerazione discale può essere la causa determinante di una instabilità spinale di varie forme e diverse caratteristiche [2].
L'instabilità è in grado di produrre una locale lombalgia ed un dolore di tipo pseudoradicolare così come un dolore radicolare e nei casi più accentuati un deficit neurologico [3]. La procedura chirurgica di decompressione da sola può accentuare tale instabilità [4].
Per tali motivi ed alla luce delle diverse condizioni suddescritte la stabilizzazione vertebrale è spesso necessaria.
Essa si attua classicamente con la ricerca di una artrodesi vertebrale associata o meno all'uso di un sistema di fissazione interna.
A seconda della patologia da trattare le tecniche utilizzate per ottenere la fusione possono essere varie (artrodesi *in situ*, artrodesi strumentata, fissazione peduncolare, PLIF, TLIF, ALIF). E ognuna di queste procedure naturalmente presenta svantaggi e vantaggi. In generale diversi lavori riportano una alta incidenza di complicanze (dal 5 al 25% a seconda degli autori [5-6]).

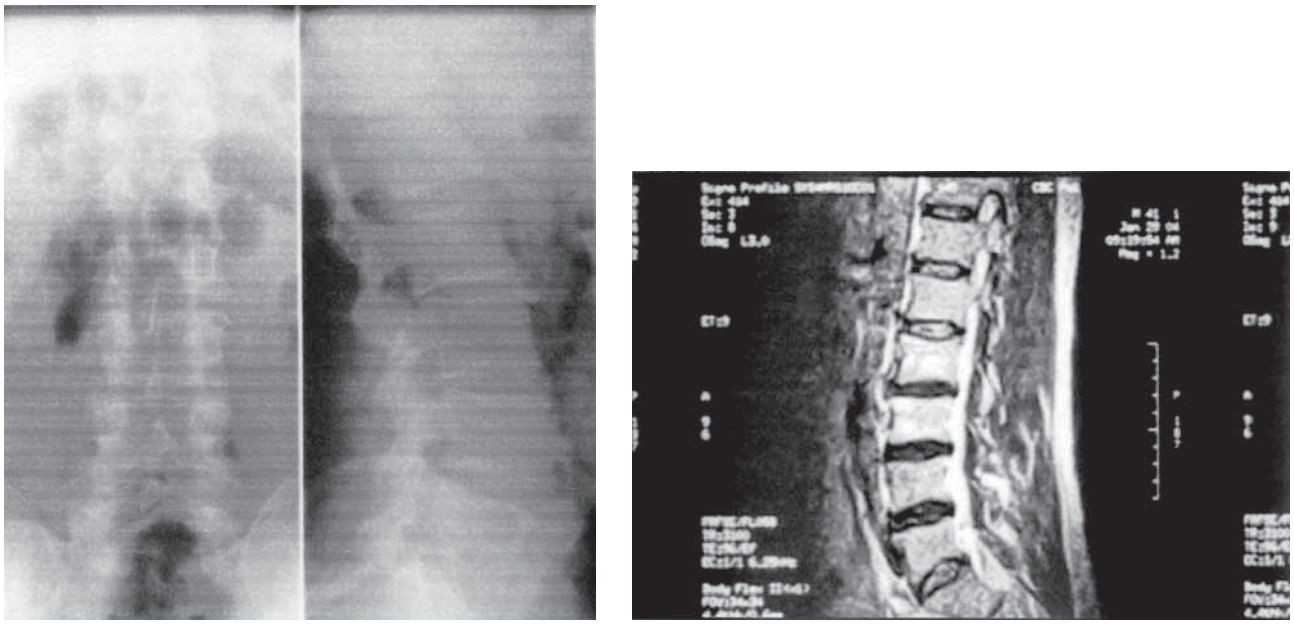

Fig. 1.

L'impiego per diversi anni di tale procedura ha creato le condizioni perché si generasse una nuova patologia che riguarda soprattutto i segmenti giunzionali sovra e sottostanti l'area di fusione.
Il raggiungimento della fusione e quindi della fissazione del segmento trattato può determinare il sovraccarico del segmento adiacente al segmento stabilizzato dando luogo così a quella che viene definita "patologia giunzionale" e causando a lungo termine una alta percentuale di reinterventi [7-18].
Molti autori descrivono quale ulteriore conseguenza inoltre l'insorgenza in sede giunzionale di una secondaria stenosi del canale lombare per la degenerazione del disco e l'ipertrofia dei legamenti gialli.
Tutto ciò determina una ricomparsa dei sintomi e la possibilità che si renda necessario poi un intervento di revisione.
Con l'intento di ovviare a tali complicanze sono nati negli ultimi anni dei sistemi di fissazione meno rigidi con l'intento di fissare il segmento malato eliminando la componente di instabilità patologica e restituendo una fisiologica elasticità al rachide.
Tali sistemi chiamati "Non Fusion systems" in effetti stravolgono i principi classici della chirurgia vertebrale nella quale l'artrodesi era alla base di un buon risultato clinico e introducono un nuovo concetto di guarigione senza fusione [10-17].
Naturalmente ciò andrà attentamente valutato soprattutto nel lungo termine.
In effetti mantenendo un certo grado di mobilità si ottiene il vantaggio di avere un minore sovraccarico sugli impianti e/o sui segmenti di moto adiacenti. In questo modo si ottiene una protezione nei confronti dell'impianto stesso e la diminuzione del rischio di cedimenti strutturali quali le rotture da fatica.
La possibilità di compiere dei micromovimenti protegge le viti da possibili fenomeni di allentamento e compensa eventuali e peraltro frequenti non perfetti allineamenti tra le viti evitando tensioni pericolose.
In relazione alla durata dell'impianto in assenza di artrodesi è da notare come ad oggi siano stati impiantati nel mondo più di 3000 *dynesys* a partire dal 1994, periodo in cui iniziarono i primi *trials*

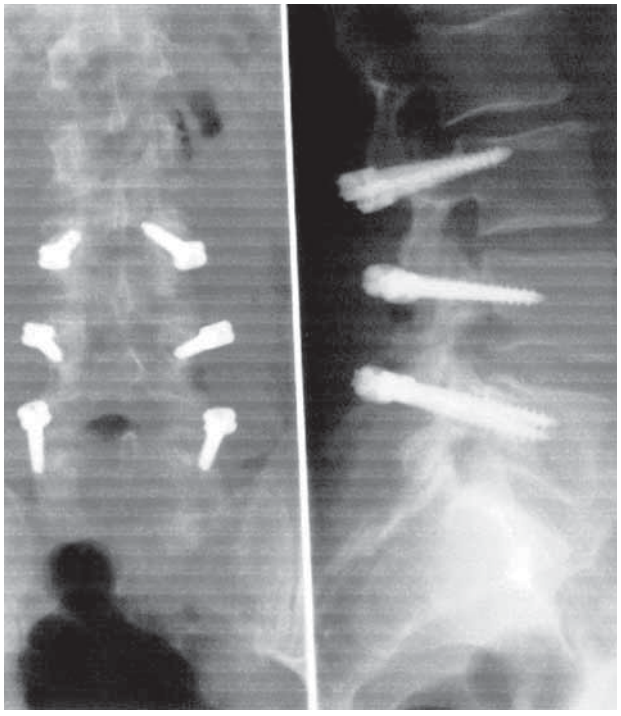

Fig. 2.

clinici e pertanto dieci anni appaiono già essere un periodo sufficiente a trarre dati significativi di affidabilità.
Da notare peraltro la impossibilità di correggere le curve sul piano sagittale non potendosi modellare i sistemi di connessione tra le viti (elastici)a differenza delle classiche barre in titanio e gli eventuali risvolti clinici di ciò (*flatbak syndrome*, altro).
In conclusione lo studio effettuato in effetti pur mostarndo una buona affidabilità del sistema apre la strada a numerosi interrogativi e pone le basi per ulteriori studi di ricerca al fine di ottenere una migliore comprensione dei possibili vantaggi offerti dal sistema.
A tal proposito sono apparsi interessanti i fenomeni istologici del disco osservati nel senso di una possibile "guarigione" del disco. In effetti lo studio del disco e della sua biologia, della comprensione totale della sua capacità riparativa e quindi della sua biochimica appare la nuova frontiera della ricerca. Le tecniche che prevedono l'uso della protesi discale oramai sempre più largamente utilizzata, appartengono comunque a quella chirurgia distruttiva anziché riparativa che dovrebbe essere invece la protagonista del futuro.
In tale ottica il concetto della "neutralizzazione dinamica" appare essere il primo passo verso una chirurgia "riparativa" e quindi di ripristino verso una fisiologica normalità.

BIBLIOGRAFIA

1. Wiltse LL, Spencer CW. *New uses and refinements of thè paraspinal approach to the lumbar spine*. Spine 1988;13:1008-12.
2. Frymoyer JW, Selby DK. *Segmental instability. Rationale for treatment*. Spine 1985;10:280-6.
3. Kirkaldy-Willis WH, Farfan HF. *Instability of the lumbar spine*. Clin Orthop 1982;165:110-23.
4. Johnsson KE, Willner S, Johnsson K. *Postoperative instability after decompression for lumbar spinai stenosis*. Spine 1986;11:107-10.
5. Esses SI, Sachs BL, Dreyzin V. *Complications associate with the technique of pedicle screw fixation.* Spine 1993;18:2231-9.
6. Pihlajamaki H, Myllynen P, Bostman O. *Complications of transpedicular lumbosacral fixation for non-traumatic disorders*. J Bone Joint Surg Br 1987;79:183-9.
7. Kumar MN, Jacquot F, Hall H. *Long-term follow-up of functional out-comes and radiographic changes at ad-jacent levels following lumbar spine fusion for degenerative disc disease*. Eur Spine 2001;110:309-13.
8. Rahm MD, Hall BB. *Adjacent-segment degeneration after lumbar fusion with instrumentation: a retrospec-tive study*. J Spinal Disord 1996;9:392-400.
9. Schlegel JD, Smith JA, Schleusener RL. *Lumbar motion segment pathology adjacent to thoracolumbar, lumbar and lumbosacral fusions*. Spine 1996;21:970-81.
10. Brechbuhler D, Markwalder TM, Braun M. *Surgical results after soft system stabilization of the lumbar spine in degenerative disc disease -long term results*. Acta Neurochir 1998;140:521-5.
11. Dubois G, de Germay B, Schaerer NS, Pcnnema P. *Dynamic neutralization: a new concept for restabilization of the spine*. In: Szpalski M, Gunzburg R, Pope MH (eds.). *Lumbar segmental instability*. Philadelphia: Lippincott Williams & Wilkins 1999, pp. 233-240.
12. Gardner AD, Pande KC, Hassaan AM, Declerck G. *Graf stabilization of intractable lumbar instability syndrome*. In: Szpalski M, Gunzburg R, Pope MH (eds.). *Lumbar segmental instability*. Philadelphia: Lippincott Williams & Wilkins 1999, pp. 175-190.
13. Graf H. *Lumbar instability: surgical treatment without fusion*. Rachis 1992;412:123-37.
14. Hadlow SV, Fagan AB, Hillier TM, Fraser RD. *The Graf ligamento-plasty procedure comparison with posterolateral fusion in the management of low back pain*. Spine 1998;23:1172-9.
15. Markwalder TM, Dubach R, Braun M. *Soft System stabilization of the lumbar spine as an alternative surgical modality to lumbar arthrodesis in facet syndrome. Preliminary results*. Acta Neurochir 1995;134:1-4
16. Rigby MC, Selmon GPF, Foy MA, Fogg AJB. *Graf ligament stabil-isation: mid- to long-term follow-up*. Eur Spine J 2001;10:234-6.
17. Stoll TM, Dubois G, Schwarzembach O. *The dynamic neutralization system for the spine: a multi-center study of a novel non fusion system*. Eurospine 2002;11:S170-S178.
18. Aota Y, Kumano K, Hirabayashi S. *Postfusion instability at the adiacent segments after rigid pedicle screw fixation for degenerative lumbar spinal disorders*. J Spinal Disord 1995;8:464-473

Linea Guida per il trattamento delle deformità acquisite del rachide

Guide Line for the treatment of the acquired spine deformities

S. De Giorgi, A. Piazzolla, A. Luca, G. De Giorgi

RIASSUNTO

La Linea Guida per il trattamento delle deformità acquisite del rachide non va intesa come protocollo terapeutico codificato, da applicare indistintamente, ma come una metodologia di approccio a tappe che il chirurgo deve applicare al singolo caso: si parte dal dato clinico per riconoscere i fattori etiopatogenetici, comprendere la biomeccanica vertebrale alterata, nonché il rischio di evoluzione della deformità con eventuale compromissione delle funzioni neurologiche. *Imaging* ed accertamenti strumentali rappresentano un utile ausilio nella corretta valutazione del caso e vanno scelti con oculatezza. Il *planning* chirurgico deve recuperare la funzione statica del rachide attraverso una strumentazione adeguata ed una artrodesi solida, salvaguardando la migliore funzione cinematica residua. Data la complessità della maggior parte delle deformità acquisite, sia il chirurgo che il soggetto affetto devono collaborare in perfetta sintonia perché il trattamento possa risultare valido e di più facile attuazione.

Parole chiave: scoliosi, cifosi, fratture, instabilità

SUMMARY

The Guide Lines for the treatment of acquired spine deformities is not a therapeutic codified protocol to apply indifferently at any case, but it's a methodology that each surgeon must adapt to every single case. We start from clinical data in order to recognize the etiopathogenetical factors, to understand the pathological vertebral biomechanics and the risk of deformity evolution with eventual compromise neurological functions. Imaging and instrumental examination are a useful tool in the corrected evolution of the case, therefore we must choose them correctly. The surgical planning must recover the static spine function through an adequate instrumentation and a solid fusion, safeguarding the best residual kinematics function. Considering the complexity of the greater part of acquired deformities, both the surgeon and the patient must collaborate in perfect tuning in order to obtain a valid and easier treatment.

Key words: scoliosis, kyphosis, vertebral fracture, instability

Facoltà di Medicina e Chirurgia, Dipartimento di Metodologia Clinica e Tecnologie Medico Chirurgiche, U.O. Ortopedia e Traumatologia I, Università di Bari

Indirizzo per la corrispondenza:
dott.ssa Silvana De Giorgi, via delle Murge 59, 70124 Bari. Tel.-Fax 080 5618606. E-mail: silvanadegiorgi@virgilio.it

INTRODUZIONE

Le deformità vertebrali acquisite rappresentano esiti più o meno gravi non solo di patologie vertebrali che, per varie ragioni, possono essere state inadeguatamente trattate, ma anche di terapie valide e ben condotte.
In quest'ultimo caso le deformità acquisite non possono essere considerate un "insuccesso" soprattutto se, sin dall'inizio, erano prevedibili e non emendabili; non tutte, pertanto, possono o devono essere trattate.
In linea generale, per le loro caratteristiche, vanno considerate singolarmente, in quanto ognuna rappresenta una malattia a se stante, con etiopatogenesi, aspetti anatomo-clinici e soluzioni terapeutiche specifiche ed uniche per ogni caso.

OBIETTIVI

In un momento in cui l'elaborazione di Linee Guida viene sempre più diffusa ed enfatizzata, abbiamo cercato di proporre quelle valide per le deformità acquisite. Data la eterogeneità della patologia e delle sue caratteristiche anatomo-cliniche, ci siamo resi conto che non è possibile elaborare una linea guida intesa come protocollo unico, basato su esperienza-casistica consolidata, da adottare nella strategia di diagnosi e terapia di tutti i casi.
Nostro obiettivo, pertanto, è convalidare, attraverso una analisi retrospettiva, il classico approccio metodologico, tipico dell'attività medico-clinica, da noi attuato nel trattamento delle deformità acquisite del rachide [1].

MATERIALE E METODO

Il nostro approccio di trattamento delle deformità acquisite del rachide comprende sei tappe: in primo luogo caratterizziamo il quadro clinico-anamnestico ed elaboriamo su di esso l'analisi etiopatogenetica della deformità, con l'intento di conoscere come, perché, e quando la stessa si è sviluppata; nella terza fase consideriamo l'ausilio dell'*imaging* e nella quarta elaboriamo la rilevanza del danno biomeccanico che la deformità comporta o potrebbe determinare nel futuro, in rapporto alla sua ulteriore evolutività. La scelta del trattamento, il *planning* chirurgico, il consenso informato sul tipo di intervento e sulla possibilità o meno di risolvere tutte le problematiche legate alla deformità completano il nostro modello di Linea Guida.
Nella prime due fasi del percorso diagnostico si acquisiscono tutti gli elementi relativi alla terapia attuata precedentemente e si valuta se questa sia stata corretta ed adeguata, in riferimento al momento

in cui è stata realizzata. A tale proposito, va ricordato che riscontrare una deformità vertebrale, quale esito di un trattamento secondo Harrington, pur ben condotto, appare oggi del tutto logico, perché, solo nel tempo, si è capito che questa strumentazione, quando riduce la lordosi lombare è del tutto inadeguata sul piano biomeccanico [2 3].

Lo studio strumentale della deformità viene condotto con Rx (30x90) in AP ed in LL in ortostasi e nelle condizioni dinamiche di flesso estensione per individuare l'alterato assetto biomeccanico correlato. TAC e RM forniscono un valido aiuto per caratterizzare i danni faccettali e discali e principalmente per evidenziare le stenosi del canale vertebrale, mentre i danni clinici delle compressioni sul midollo spinale sono caratterizzati con l'ausilio della Elettromiografia e dei Potenziali Evocati.

In relazione alla chirurgia da attuarsi, di volta in volta, elaboriamo la proposta più idonea in rapporto alla possibilità di correzione della deformazione, alla sua stabilizzazione nel tempo ed alla eventuale necessità di decompressione midollare [4]. Il piano di trattamento, infine, viene illustrato al soggetto affetto in funzione sia del necessario consenso, che della più proficua collaborazione.

Con la metodologia di approccio appena descritta, sono state valutate retrospettivamente 25 deformità acquisite, 10 maschi e 15 femmine, da noi trattate chirurgicamente in 10 anni. L'età è compresa tra i 7 ed i 75 anni. Il follow-up varia da 2 a 10 anni. Le deformità riscontrate comprendono esiti chirurgici di scoliosi congenite, secondarie ed idiopatiche, di trattamenti per stenosi, fratture e processi infettivi.

In Figura 1a, b (D.T.N. a16) è ricostruito il caso di una scoliosi da Recklingausen trattata due anni prima con Harrington ed evoluta in una grave deformità. Clinicamente, alla nostra prima osservazione, al dolore vi era associato decubito dello strumentario e flogosi locale, mentre, radiograficamente, era apprezzabile la perdita degli appoggi ossei degli uncini, nonché una grave cifosi rotazionale associata alla scoliosi. Il trattamento della deformità ha previsto, come primo tempo, la rimozione dello strumentario e la bonifica del focolaio di infezione con esame colturale ed antibiotico terapia. Le fasi successive del planning chirurgico, iniziato dopo 6 mesi, hanno comportato la riduzione graduale della deformità con Halo, l'approccio posteriore per la sua correzione, la stabilizzazione CD ed artrodesi. Dopo 2 settimane è stato attuato approccio anteriore, dalla concavità, per discectomia ed applicazione di inne-

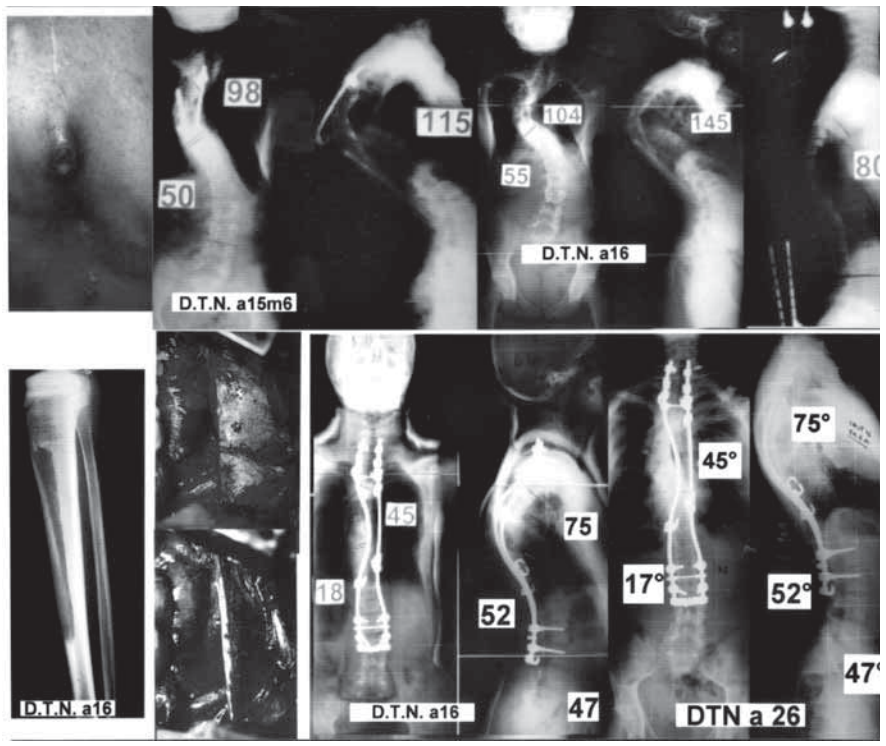

Fig. 1a. D.T.N. a16.

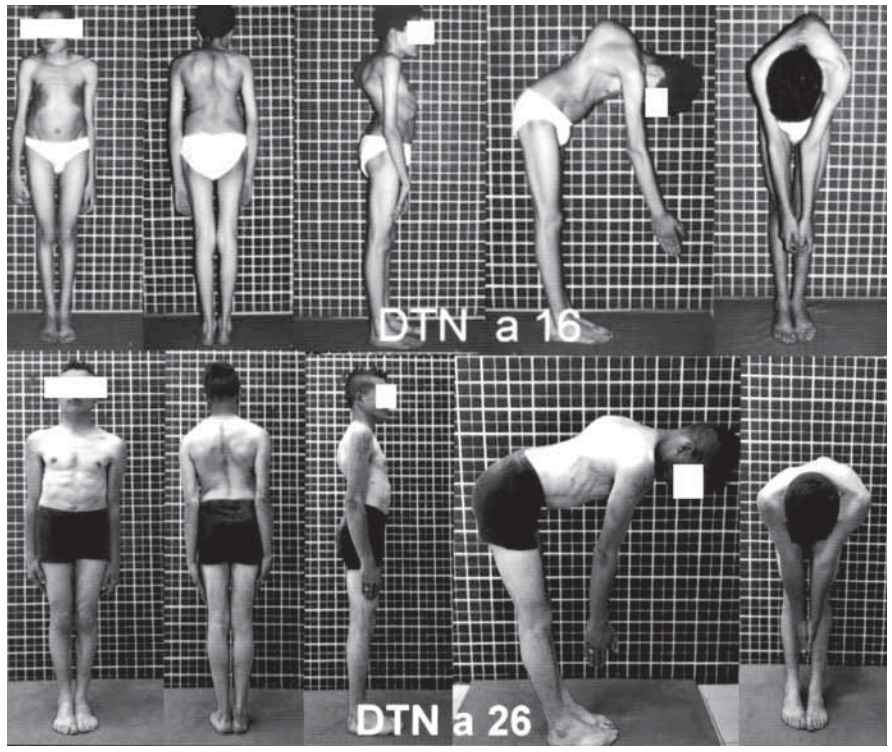

Fig. 1b. D.T.N. a16.

sto di tibia [5]. Il gesso post-operatorio per 2 mesi ha completato il trattamento. Il caso, operato da 10 anni dimostra la validità del percorso diagnostico-terapeutico, sia per l'ottimo risultato clinico radiologico, con scomparsa dell'infezione e del dolore, che per il mantenimento, nel tempo, della correzione e dell'artrodesi.

La Figura 2 (D.P. a50m6) si riferisce ad un soggetto trattato all'età di 23 anni, con artrodesi e stabilizzazione con 2 aste di Hg, per una grave scoliosi da esiti di poliomielite, nel quale si era instaurata, nel tempo, sia la rottura di un'asta che una grave patologia giunzionale al confine caudale della strumentazione (L4-L5). L'instabilità era stata trattata, all'età di 41 anni, con rimozione dell'asta rotta ed artrodesi posterolaterale, strumentata con due contrattori a vite. L'esame clinico radiologico, eseguito all'età di 48 anni, epoca della nostra prima osservazione, ha evidenziato il grave squilibrio anteriore del tronco con presenza di gravissima instabilità a livello L4-L5, caratterizzata da una vera sublussazione vertebrale; vi era associata una sindrome di grave danno radicolare con lombocruralgia invalidante. Nella valutazione del caso è stato ritenuto il primo intervento efficace e valido per l'epoca in cui era stato attuato, il secondo, invece, non idoneo a garantire il corretto allineamento e la stabilizzazione lombosacrale, perché lo strumentario, in mancanza di artrodesi anteriore, era inadeguato a contrastare il grave effetto cifosante del carico con fulcro a livello del tratto lombare. Si è quindi provveduto alla rimozione dei contrattori, allo studio TAC, alla resezione arcale di riallineamento a livello L4 ed alla strumentazione e artrodesi; per via posteriore sono state applicate viti peduncolari da un lato ed uncini, alloggiati sulla massa di fusione dall'altro, mentre l'approccio anteriore, eseguendo discectomia L4-L5 ed innesto di perone, ha reso l'artrodesi circonferenziale ed ha garantito la stabilità nel tempo.

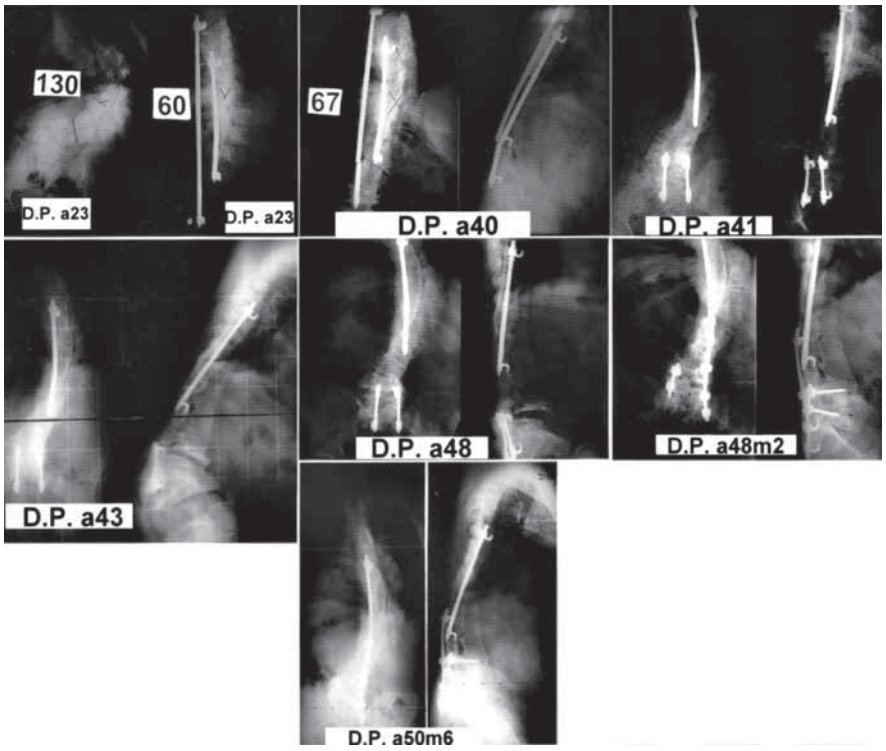

Fig. 2a. D.P. a23.

La Figura 3 (P.S. a23) rappresenta un soggetto con quadro clinico caratterizzato da dolore e cifosi toracolombare, comparsa lentamente nel tempo dopo l'intervento eseguito con tecnica CD per il trattamento di una scoliosi doppia toracica associata a cifosi [6]. L'indagine radiologica ha evidenziato lo sviluppo e l'aggravamento di cifosi con apice in sede giunzionale caudale. L'analisi biomeccanica ha dimostrato che l'area di artrodesi, pur scelta correttamente per la scoliosi, non era valida in funzione della cifosi toracica pre-esistente [7-9]. La soluzione è stata il prolungamento della stabilizzazione e della artrodesi fino al primo disco posizionato in lordosi, ossia fino ad L4.

Come la Figura 2, anche la Figura 4 evidenzia quanto il trattamento delle deformità acquisite sia difficile ed associato spesso a recidiva. La signora P.M., all'età di 60 anni, era stata trattata (due anni prima della nostra osservazione) con strumentazione della sua scoliosi toracolombare con una unica asta di CD andata incontro, successi-

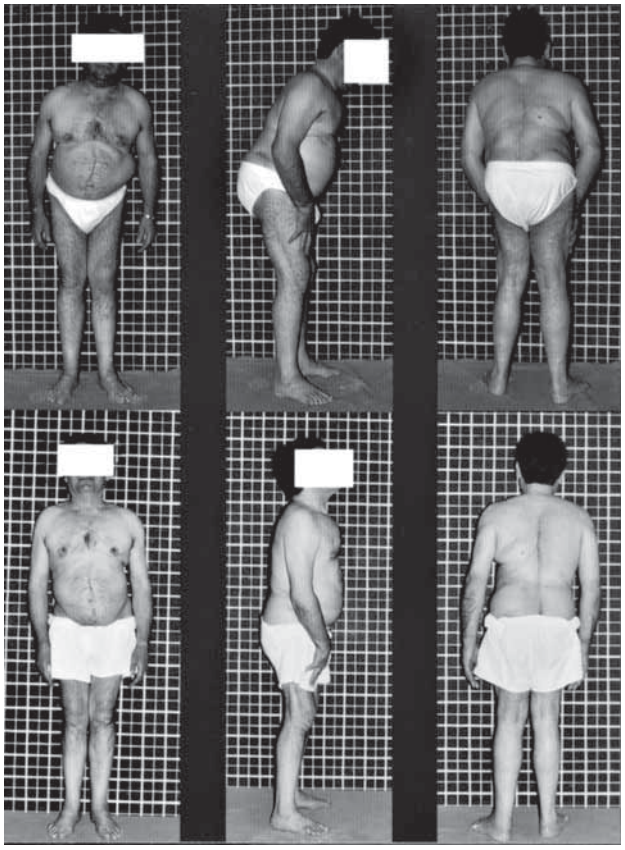

Fig. 2b. D.P. a23.

vamente, a rottura. Il quadro era associato a recidiva della deformità e dolore invalidante. Il nostro trattamento ha comportato la rimozione dello strumentario, l'esecuzione di RM, l'intervento per via posteriore di strumentazione a tre aste ed artrodesi fino a T4. Dopo circa 6 mesi è stata riferita dolenzia nella zona giunzionale craniale e l'indagine Rx ha evidenziato perdita di appoggio degli uncini craniali dell'impianto [10]. L'area di artrodesi si è rivelata corta in un soggetto con cifosi ed evidente osteoporosi ed è stato quindi necessario un ulteriore intervento per prolungare la strumentazione e l'artrodesi cranialmente fino a T1. Trascorsi altri 2 anni è comparso dolore persistente a livello del settore craniale dell'impianto. Revisionato lo stesso, è stata riscontrata la presenza di pseudoartrosi a livello T3-T4, che è stata riparata con artrodesi e strumentazione a parte dopo aver accorciato il precedente impianto. Il gesso post-operatorio per due mesi ha quindi completato il trattamento.

In Figura 5 (G.L. 69 anni) è invece riassunto il caso di una donna con pregresso intervento di decompressione midollare per stenosi esitato in cifosi lombare, lombalgia e poliradicolopatia agli arti inferiori. L'esame radiografico a 70 anni, epoca della nostra prima osservazione, ha evidenziato grave instabilità e disallineamento del rachide lombare con perdita della lordosi. L'intervento di strumentazione CD, con viti peduncolari ed artrodesi ha comportato il recupero della lordosi, la correzione della scoliosi e la risoluzione completa del dolore e dei sintomi neurologici.

Deformità acquisite dolorose possono essere conseguenze di fratture vertebrali.

Il soggetto D.T.A. (Fig. 6) aveva riportato all'età di 36 anni la frattura di L3 esitata in deformità e persistente dolore lombare. L'esame Rx del rachide *in toto*, eseguito dopo 2 anni, metteva in evidenza un aggravamento della cuneizzazione della vertebra fratturata con perdita della lordosi lombare allo stesso livello. L'*imaging* rivelava il grave danno meccanico del soma di L3. Il programma terapeutico ha previsto la somatectomia di L3 con riallineamento del rachide e applicazione di innesto osseo tricorticale prelevato dalla cresta iliaca e placca CD-Horizon di stabilizzazione. Il trattamento con sola via anteriore si è rivelato del tutto esaustivo per la scomparsa del dolore, il recupero della lordosi e la fusione intersomatica.

Anche le deformità acquisite esiti di infezioni meritano l'attenzione. La Figura 7 (S.F. a 52 m 2) ci propone il caso di una grave cifosi toracolombare instauratasi, nel tempo, a seguito di morbo di Pott di cui la signora aveva sofferto circa trent'anni prima.

La deformità da 2 anni si era complicata con paraplegia divenuta completa da circa un anno. Le indagini Rx ed RM hanno evidenziato la grave deformità e la stenosi con compressione midollare.

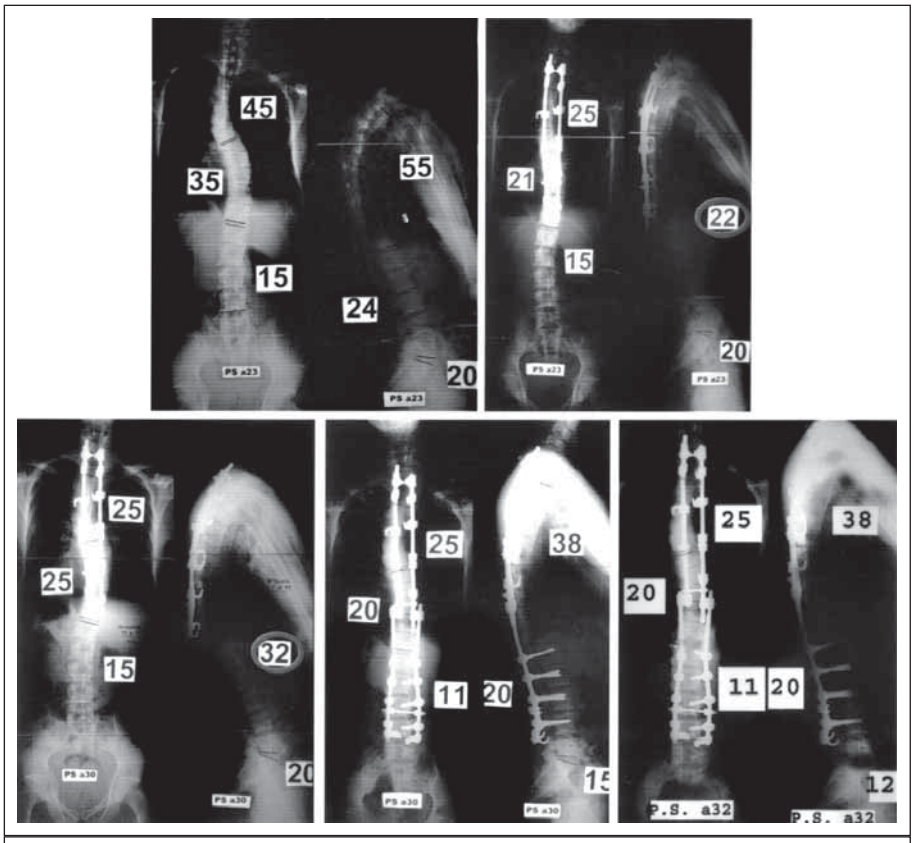

Fig. 3. P.S. a23.

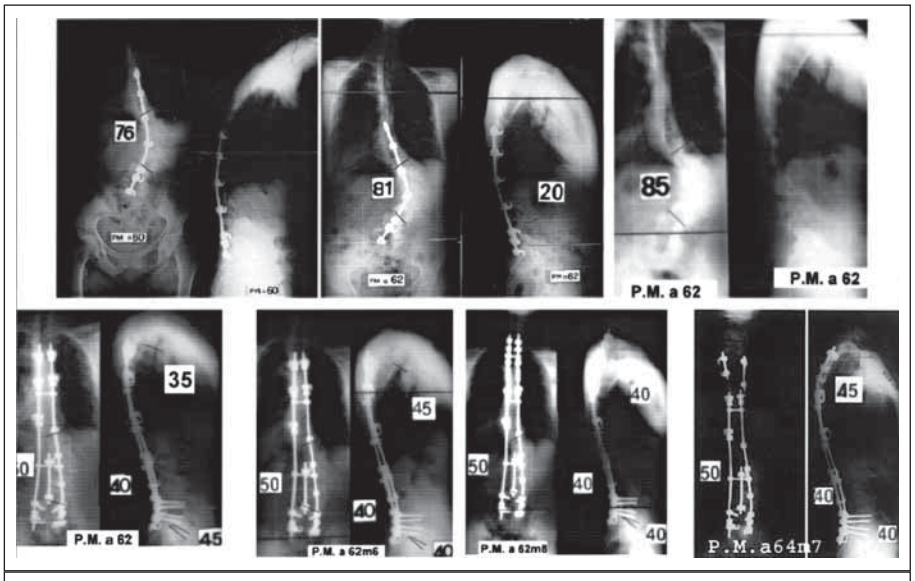

Fig. 4. P.M. a62.

Il trattamento programmato è stato, inizialmente, di tipo medico-generale, seguito da graduale correzione della deformità in Halo, toracofrenolombotomia per decompressione anteriore, pulizia del focolaio con trattamento medico-locale ed innesto, a pilastro, di prelievo cortico spongioso prelevato dalla tibia; dopo 20 giorni è stata attuata una strumentazione ed artrodesi posteriore estesa a tutto il rachide. A seguito del trattamento la deformità è stata parzialmente corretta mentre la paraplegia si è risolta completamente, nonostante l'insorgenza di una complicanza infettiva aspecifica, che ha comportato, a sua volta, la rimozione dello strumentario, dopo circa 2 anni dalla sua applicazione.

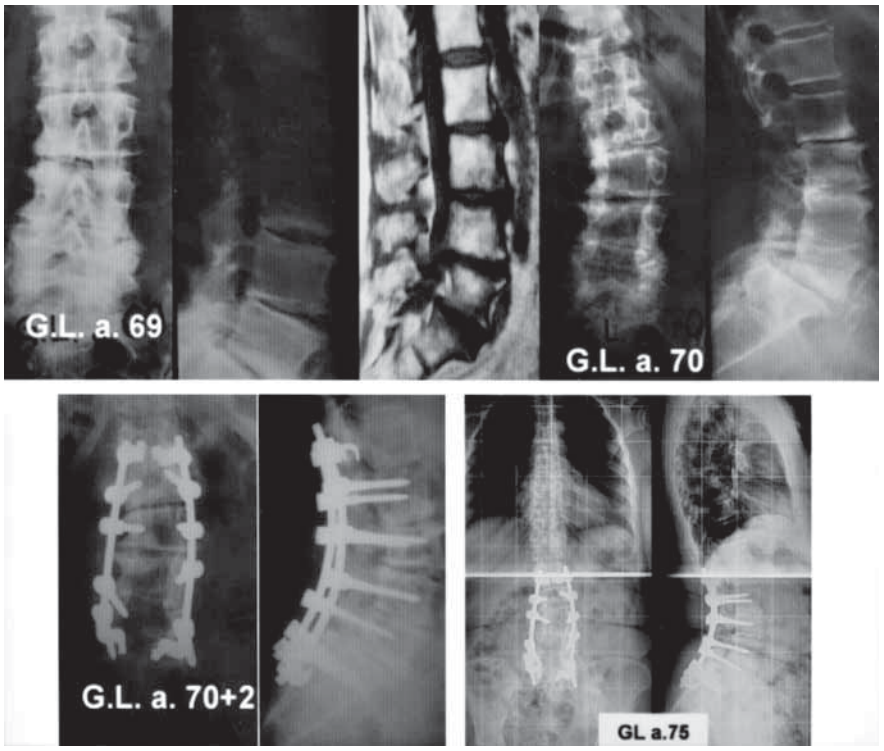

Fig. 5. G.L. a69.

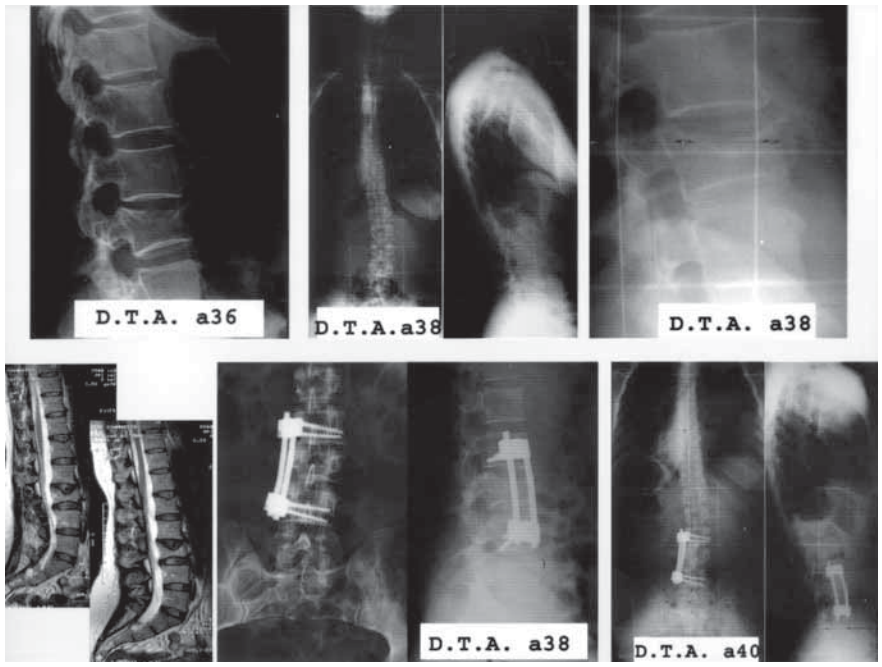

Fig 6. D.T.A. a36.

CONCLUSIONI

L'esperienza nel trattamento delle deformità acquisite del rachide, ci insegna che questa patologia, per quanto impegnativa e difficile, può essere gestita con successo pur nell'impossibilità di adottare una unica linea guida data la eterogeneità dei soggetti.

Dalla nostra analisi retrospettiva emerge la validità della strategia da noi utilizzata nel corso degli anni. Sottolineamo, pertanto, nel nostro modo di affrontare le deformità acquisite del rachide, la necessità di soffermarsi con attenzione ed in modo sequenziale nel ricercare le cause, nel valutare il danno associato in rapporto alla perdita del corretto equilibrio biomeccanico ed all'eventuale compromissione neurologica. Va verificata la scelta dell'area di artrodesi attuata nei precedenti interventi; si deve analizzare il tipo di evoluzione che la deformità ha avuto o potrà sviluppare nel futuro in funzione dell'età del soggetto e della presenza dell'osteoporosi. In caso di precedente chirurgia è necessario conoscere cosa sia stato realizzato, e con quale tecnica, planning e tempistica. Gli esami diagnostici vanno richiesti con l'obiettivo di confermare o escludere le ipotesi etiopatogenetiche per cui in ogni singolo caso si dovrà scegliere tra Rx, scintigrafia, TAC, RM, EMG, potenziali evocati, etc., sapendo che non tutti sono sempre necessari.

Il piano terapeutico deve essere chiaro ed avere come obiettivo il recupero della stabilità vertebrale con una artrodesi solida, che spesso dovrà, anche, essere circonferenziale [11-13].

La gestione pre-operatoria, con o senza Halo, e quella post-operatoria, con o senza tutori, dipenderà dalla valutazione che il chirurgo fa della deformità, in considerazione della minore o della maggiore instabilità, della condizione neurologica e della presunta solidità della correzione che la strumentazione e la resistenza dello scheletro garantiscono.

Purtroppo le varianti del singolo caso sono moltissime ed è necessario che tutte, con i loro vantaggi o svantaggi, siano passate in rassegna e valutate, per pianificare al meglio ogni tappa del trattamento.
Da ultimo è fondamentale che attraverso la corretta informazione su possibilità e mezzi terapeutici che si dovranno adottare, su rischi infettivi e neurologici, su tempi più o meno lunghi necessari per il recupero, si facciano condividere al soggetto affetto tutte le tappe necessarie per ottenere il migliore risultato possibile.

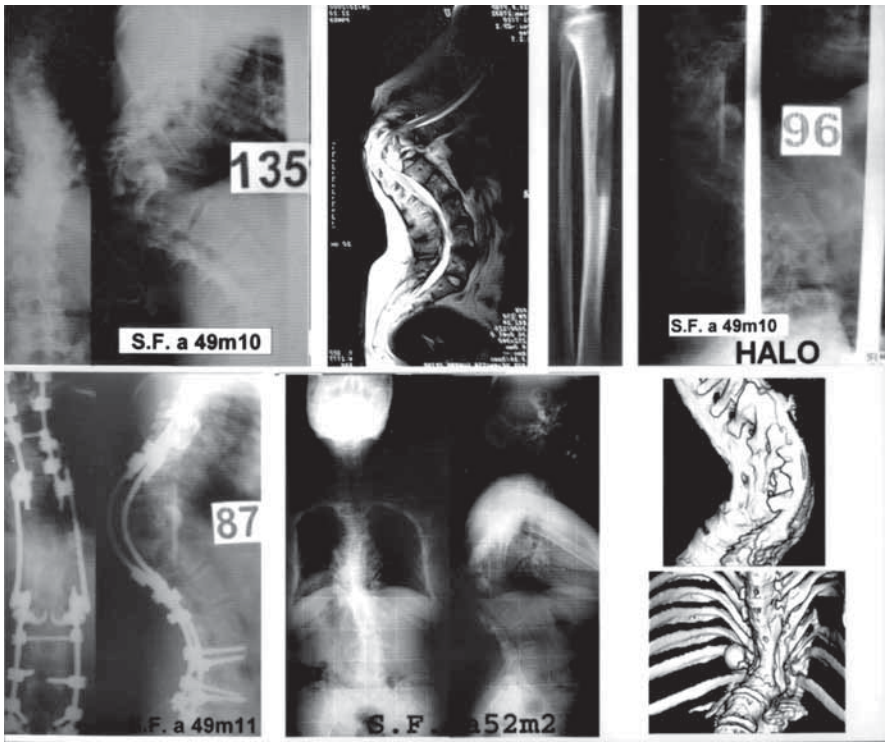

Fig. 7. S.F. a49m10.

BIBLIOGRAFIA

1. Stagnara P. *Les déformations du rachis*. Paris: Masson Editeur 1985.
2. De Giorgi G, Martucci G, Fitto F, De Giorgi S. *Studio comparativo del comportamento dei metameri caudali all'artrodesi nelle scoliosi operate con tecnica di Harrington e di Cotrel-Dubousset*. GIOT 1998;3(Suppl.):510-20.
3. Harrington P. *Treatment of scoliosis*. J Bone Joint Surg (Am) 1962;44:591-610.
4. De Giorgi G, De Giorgi S. *Metodologia di approccio nella chirurgia di revisione della scoliosi: strategie e soluzioni*. Il Rachide 2000;1:541-9.
5. De Giorgi G, Martucci G, De Giorgi S. *Il management chirurgico nelle deformità sagittali nel rachide: strategie differenti per obiettivi unici*. Progr Pat Vert 1999;22:249-58.
6. Cotrel Y, Dubousset J. *Nouvelle technique d'osthéosynthese segmentaire par voie postérieure*. Rev Chir Orthop 1984;70:489-94.
7. De Giorgi G, De Giorgi S. *Il comportamento del limite inferiore nelle artrodesi strumentate con CD ed attuate nelle scoliosi idiopatiche toracolombari*. Il rachide 2000;1:541-9.
8. King HA, Moe JH, Bradford DS, Winter RB. *The selection of fusion levels in thoracic idiopathic scoliosis*. J Bone Joint Surg (Am) 1983;65:1302-13.
9. Shuffelbarger HL, Clark CE. *Fusion levels and hook patterns in thoracic scoliosis with Cotrel-Dubousset instrumentation (CDI)*. Spine 1990;15:916-20.
10. De Giorgi G, Stella G, Becchetti S, Martucci G, Miscioscia D. *Cotrel-Dubousset instrumentation for the treatment of severe scoliosis*. Eur Spine J 1999;8:8-15.
11. Betz RR, Harms J, Clements DH, Lenke LG, Lowe TG, Shufflebarger HL, et al. *Comparison of anterior and posterior instrumentation for correction of adolescent idiopathic scoliosis*. Spine 1999;24:225-39.
12. Lenke L, Betz R, Haher T, Lapp M, Merola A, Harms J, et al. *Multisurgeon assessment of surgical decision-making in adolescent idiopathic scoliosis: curve classification, operative approach, and fusion*. Levels Spine 2001;26:2347-53.
13. Moe JH. *A critical analysis of methods of fusion for scoliosis: an evaluation in two hundred and sixty-six patients*. J Bone Joint Surg (Am) 1958;40:529-54.

Scoliosi e displasia fibrosa

Scoliosis and fibrous dysplasia

F. Mancini, V. Potenza, F. De Maio, P. Bianco[1], A. Corsi[1], E. Ippolito

RIASSUNTO

La displasia fibrosa è una malattia genetica non ereditaria causata dalla mutazione del gene GNAS1. Tale patologia può presentarsi nella forma monostotica, poliostotica e nella triade conosciuta come sindrome di McCune-Albright.
La localizzazione alla colonna vertebrale della displasia fibrosa è rara, ma pazienti con displasia fibrosa possono presentare scoliosi. Scopo del nostro lavoro è stato determinare la prevalenza e le caratteristiche della scoliosi nei casi affetti da displasia fibrosa.
Abbiamo studiato 57 pazienti: 23 con displasia fibrosa monostotica, 10 con displasia fibrosa poliostotica e 24 con sindrome di McCune-Albright. La scoliosi è stata osservata in 11 casi (19,3%), tutti affetti da displasia fibrosa poliostotica o da sindrome di McCune-Albright, con o senza localizzazione vertebrale di displasia fibrosa.
Riteniamo che nei pazienti affetti da displasia fibrosa l'esame clinico e radiologico della colonna vertebrale sia sempre indicato. Poichè abbiamo osservato un aumento della prevalenza della scoliosi anche quando la displasia fibrosa non interessava le vertebre (54,6%), supponiamo che in questi casi, oltre alle mutazioni genetiche proprie della displasia fibrosa e alla obliquità pelvica, frequente in questi pazienti, la patogenesi della scoliosi possa essere regolata da cause genetiche ancora sconosciute.

Parole chiave: scoliosi, displasia, fibrosa, rachide

SUMMARY

Fibrous dysplasia of bone is a genetic, non-inherited disease caused by activating mutations of the GNAS1 gene. It may occur as a monostotic or polyostotic fibrous dysplasia and in the triad known as McCune-Albright syndrome.
Fibrous dysplasia affecting the spine is unusual, but these patients may reveal scoliotic curves. The purpose of this study is to determine the prevalence and characteristics of scoliosis in these cases affected by fibrous dysplasia.
We have observed 57 patients: 23 monostotic fibrous dysplasia, 10 polyostotic fibrous dysplasia, and 24 McCune-Albright syndrome. Scoliosis was observed in 11 cases (19.3%) and all of them were affected by polyostotic fibrous dysplasia or McCune-Albright syndrome with or without vertebral localization of fibrous dysplasia.
We suppose that in the patients affected by fibrous dysplasia clinical and radiological exams of the spine should be always indicated. Since we observed an increase of scoliosis prevalence also in the cases where fibrous dysplasia was not present in the vertebras (54.6%), we suppose that scoliosis pathogenesis can be ruled by unknown genetic disorders other than fibrous dysplasia genetic mutations and pelvic obliquity.

Key words: scoliosis, dysplasia, fibrous, spine

Dipartimento di Ortopedia e Traumatologia, Università di Roma 'Tor Vergata'; [1] Dipartimento di Patologia e Medicina Sperimentale, "La Sapienza", Università di Roma

Indirizzo per la corrispondenza:
dott. Federico Mancini, via Romoli 24 A-bis, 00040 Monte Porzio Catone (Roma). Tel./Fax: 06 9448232. E-mail: federico.mancini@gmail.com

INTRODUZIONE

La displasia fibrosa (DF) è una malattia genetica non ereditaria causata dalla mutazione del gene GNAS1 e caratterizzata dalla sostituzione di tessuto osseo normale con tessuto osteo-fibroso-cartilagineo disorganizzato [1 2]. Tale patologia rappresenta circa il 7% di tutte le lesioni benigne dell'osso e si può presentare nella forma monostotica (MDF) nell'80% dei casi, o poliostotica (PDF) nel 20% dei casi [2 3]. Quando associata a singole o multiple endocrinopatie e iperpigmentazione cutanea, è conosciuta come sindrome di McCune-Albright (MAS) [5].
La localizzazione alla colonna vertebrale della DF è rara anche se localizzazioni monostotiche sono state descritte soprattutto a livello lombare e cervicale [3 6-8]. Pazienti affetti da DF possono presentare curve scoliotiche anche se fino ad ora pochi studi hanno riportato questa correlazione [1 9-11]. Lo scopo di questo lavoro è stato quello di determinare la prevalenza e le caratteristiche della scoliosi in questi tre gruppi di pazienti affetti da DF.

MATERIALI E METODI

In uno studio multicentrico promosso dalla *European Pediatric Orthopedic Society* (EPOS) nel 1999 e in casi osservati nel nostro ambulatorio, abbiamo esaminato 57 pazienti (31 femmine e 26 maschi) affetti da DF. In tutti i casi la diagnosi di DF è stata confermata mediante esame istologico.
Tra questi pazienti, 23 casi erano affetti da MDF (13 femmine e 10 maschi), 10 da PFD (5 femmine e 5 maschi) e 24 da MAS (13 femmine e 11 maschi), con età media alla diagnosi di DF rispettivamente di 16 anni e 9 mesi (da 7 a 24 anni), 13 anni (da 6 a 34 anni) e 5 anni e 3 mesi (da 1 a 14 anni). Tutti i pazienti sono stati intervistati riportando le sedi scheletriche affette da DF, i tipi di endocrinopatie e la familiarità per scoliosi. Radiografie sotto carico nelle proiezioni postero-anteriore e laterale della colonna

vertebrale sono state eseguite in tutti i casi che mostravano segni clinici di deformità del rachide. I tipi di curve sono stati determinati secondo la classificazione di King [12] e gli angoli di deformità del rachide valutati secondo il sistema di Cobb, facendo attenzione a bilanciare gli arti inferiori specialmente quando la pelvi, femori e/o tibie erano affetti da DF. In tutti i casi affetti da scoliosi e DF è stata anche eseguita scintigrafia ossea con tecnezio 99m (Fig. 1).

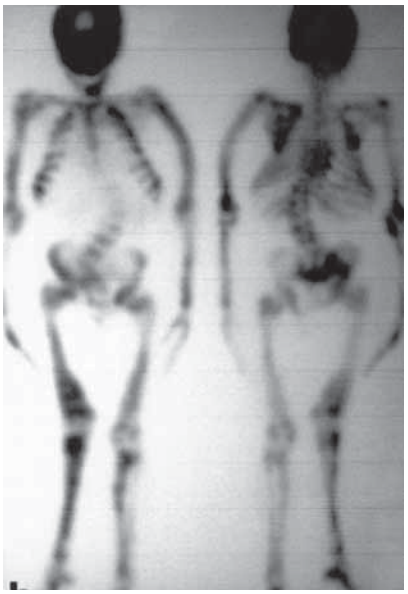

Fig. 1. Scintigrafia ossea con Tecnezio 99m è stata eseguita in tutti i casi affetti da PDF/MAS, con captazione del marker a livello vertebrale e negli altri segmenti scheletrici.

RISULTATI

Nel gruppo affetto da MDF (23 casi) il femore era interessato in 14 pazienti, la tibia in 4, l'omero in 2, la clavicola e il cranio in 1 paziente. In questo gruppo non è mai stata riferita familiarità per scoliosi e non abbiamo osservato segni clinici di deformità vertebrali. Pertanto non sono stati eseguiti esami radiografici del rachide e nessuna scoliosi è stata osservata. Nel gruppo affetto da PDF (10 casi) 4 erano con localizzazione polimelica e 6 monomelica. Il femore era interessato 9 volte, la tibia 8, la pelvi 4, l'omero 2, il radio, la fibula e il rachide 1 volta. Dismetria degli arti inferiori (1-4,5 cm) è stata osservata in 6 pazienti su 10. La scoliosi è stata diagnosticata in 2 casi (20%) (2 femmine) all'età di 14 e 18 anni (Tab. I). Nel primo caso si trattava di una curva D7-L1 tipo III di 20°, la paziente riferiva familiarità per scoliosi e l'esame radiografico e scintigrafico sono risultati negativi per localizzazione vertebrale di DF. In questo caso si trattava di una forma polimelica di DF con localizzazioni ad entrambe le tibie e al femore destro. Il secondo caso presentava una curva lombare L2-L5 di 22° con localizzazione di DF alle vertebre lombari; la DF era polimelica con localizzazione anche al cranio, pelvi, sacro e coste. In questa paziente è stata riportata progressione della curva ed è stato necessario eseguire una laminectomia di L5 per compressione radicolare a sinistra (Fig. 2). Per entrambi i pazienti non è stata rilevata alcuna dismetria agli arti inferiori.

Nel gruppo affetto da MAS (24 casi) la DF era polimelica in tutti i casi. Il femore era affetto in 21 pazienti, la tibia in 11 e in 3 casi era bilaterale, 1 omero in 6 pazienti, entrambi gli omeri in 6 pazienti, radio e ulna in 2, scapola in 1, la pelvi in 12, il rachide in 5 e il cranio in 3 casi. La scoliosi è stata osservata in 9 pazienti (37,5%) (5 femmine e 4 maschi) con un'età media alla diagnosi di DF di 9 anni e 6 mesi (5-16 anni). In 4 di questi casi con scoliosi, la scintigrafia ossea ha evidenziato localizzazioni vertebrali di DF. L'esame radiografico mostrava 2 casi con curva dorso-lombare combinata, una curva toracica tipo III e una curva dorso-lombare unica, con lesioni vertebrali all'interno delle curve. Le altre 5 curve (una doppia toracica tipo V, una toracica tipo I, 2 dorso-lombari combinate e una lombare) non presentavano lesioni vertebrali (Tab. I) e, in un caso in cui le vertebre toraciche erano affette da DF, non era presente scoliosi. In nessun paziente è stata osservata una cifosi superiore a 40°. In 4 casi è stata osservata dismetria agli

Tab. I. Tipi di scoliosi e sedi scheletriche di DF.

Casi		Scoliosi	Lesioni vertebrali	Altre lesioni scheletriche
1	MAS	King tipo V D2-D6 40° D7-D12 40°	No	Femore s, pelvi
2	MAS	D-l comb D4-D10 55° D11-L4 80°	Sì	Cranio, omero d/s, radio d, mani, pelvi, femore d/s, tibia d/s, perone
3	MAS	King tipo III D7-L1 18°	Sì	Cranio, pelvi, femore s, tibia s
4	MAS	D-l unica D4-L3 20°	Sì	Pelvi, femore s, tibia s, perone s
5	MAS	King tipo I D7-D11 19° D12-L4 23°	No	Cranio, coste, omero s, clavicola s, pelvi, femore d/s, tibia d/s
6	MAS	D-l comb D4-D9 20° D10-L4 15°	No	Femore s, tibia d/s, peroned/s
7	MAS	D-l comb D3-D9 20° D10-L3 25°	No	Cranio, coste, omero d/s, radio d, ulna d, pelvi, femore d/s, tibia d/s, perone d/s
8	MAS	D-l comb D4-D10 100° D11-L4 100°	Sì	Cranio, mandibola, coste, omero d/s, radio d/s, ulna d/s, pelvi, femore d/s, tibia d/s, perone d/s
9	MAS	Lombare L1-L4 24°	No	Cranio, coste, omero d/s, radio d, ulna d, pelvi, femore d/s, tibia d/s, perone d/s
10	PFD	Lombare L1-L5 20°	Sì	Cranio, pelvi
11	PFD	King tipo III D7-L1 20°	No	Femore d, tibia d/s

Legenda: d: destra; s: sinistra; d-l: dorso lombare; d-l comb: dorso-lombare combinata.

arti inferiori (2-3,5 cm) con localizzazioni di DF al femore e tibia. In questi casi con dismetria degli arti inferiori, 3 volte la colonna era affetta da DF (Fig. 3). Tutte le curve erano accompagnate da localizzazioni in altri segmenti scheletrici, come riportato in tabella I. Tutti i casi con MAS e scoliosi riferivano lombalgia ma non sono state osservate sindromi radicolari. In 2 casi di grave scoliosi dorso-lombare (80° e 100°) abbiamo documentato la progressione della curva durante la crescita. Abbiamo osservato pubertà precoce in 9 casi, sindrome di Cushing in uno ed endocrinopatie multiple aspecifiche in 1. Tre su 9 pazienti affetti da MAS e scoliosi (2 con affezione vertebrale di DF) hanno riferito casi di scoliosi idiopatica in famiglia.

Tali deformità del rachide non sono state trattate in 10 pazienti su 11; in 8 casi a causa del basso grado delle curve e dell'età avanzata dei pazienti al momento della nostra osservazione, e in 2 casi di MAS, con grave scoliosi e localizzazioni vertebrali di DF, a causa di patologie cardio-polmonari, in cui il trattamento con busto ortopedico non era sopportato e il trattamento chirurgico è stato sconsigliato. In un caso di MAS e scoliosi (tipo V di King) senza localizzazione di DF alla colonna vertebrale, è stato eseguito intervento chirurgico di stabilizzazione con artrodesi strumentata.

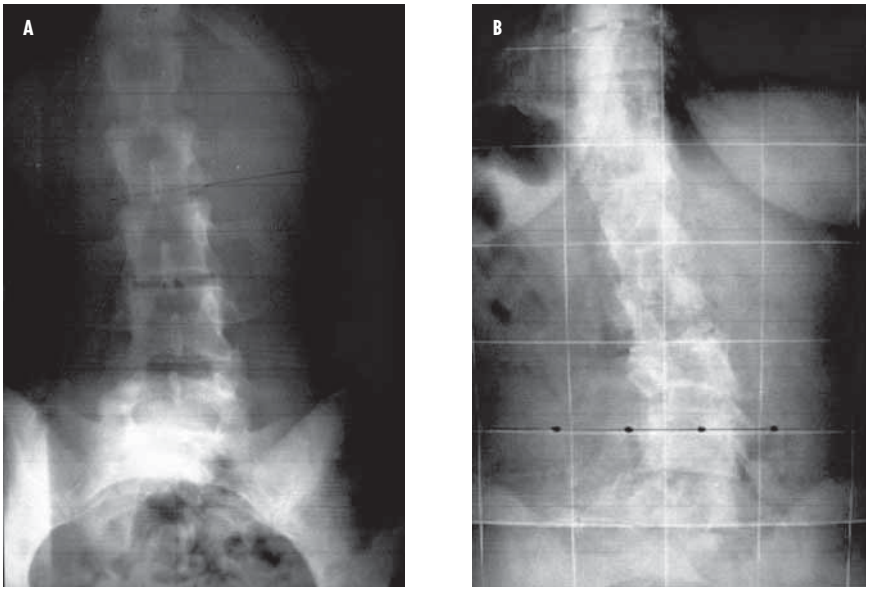

Fig. 2. 1 caso di PDF con localizzazione alle vertebre lombari di DF e scoliosi L2-L5. A 16 anni era presente solo un lieve atteggiamento scoliotico lombare; (a) a 40 anni progressione della curva a 22° (b).

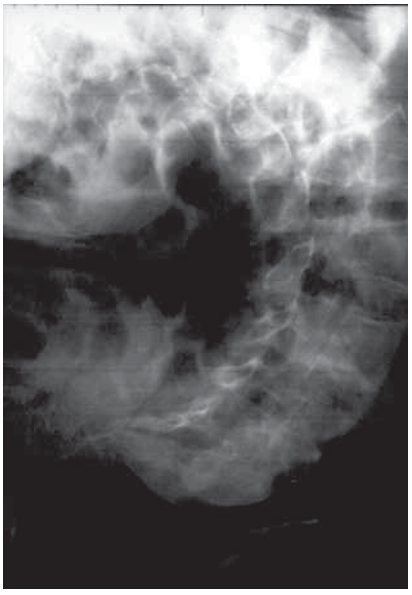

Fig. 3. 1 caso di MAS con grave scoliosi dorso-lombare, localizzazione vertebrale di DF e obliquità pelvica con dismetria degli arti inferiori.

DISCUSSIONE

Tra i pazienti affetti da MDF (23 casi), non abbiamo osservato né scoliosi né localizzazione di DF alla colonna vertebrale. Questo dato può essere correlato alla rarità del coinvolgimento vertebrale nella MDF, solo 22 casi riportati in letteratura [3].

Tuttavia nel nostro studio la prevalenza di scoliosi nei casi di PDF e MAS è stata valutata del 32,3% con un rapporto maschi/femmine di 2 a 1 e con localizzazione al rachide di DF nel 45,4% delle scoliosi; solamente in 1 caso abbiamo riscontrato lesioni vertebrali senza deviazioni del rachide. Tra queste curve scoliotiche, quelle dorso-lombari combinate erano le più frequenti (40%). In 2 casi di MAS con grave dismetria degli arti inferiori e crolli causati da lesioni vertebrali, sono state riscontrate le curve più severe (2 doppie curve dorso-lombari di 80° e 100°).

I nostri risultati sono paragonabili a quelli pubblicati da Leet et al. [11], dove in una popolazione di 62 pazienti affetti da PDF o MAS, lesioni vertebrali sono state riportate nel 63% dei casi e la scoliosi era presente nel 40% delle colonne affette da DF. Tuttavia gli autori hanno valutato parte delle curve solo mediante la scintigrafia ossea, con la quale, a nostro avviso, le curve scoliotiche non possono essere ben individuate.

Anche se la correlazione tra lesione vertebrale e scoliosi è rilevante [12], abbiamo osservato un aumento della prevalenza di scoliosi nei casi di PDF/MAS senza localizzazione di DF alla colonna; 6 casi su 11 (54,5%), con familiarità per scoliosi nel 33.3% (2 su 6 casi). In totale, 3 casi su 11 (27,2% di tutte le scoliosi osservate) riportavano familiarità per scoliosi e solo 1 di questi presentava combinazione tra familiarità e affezione vertebrale.

Da questi dati possiamo rilevare che la scoliosi può interessare pazienti affetti da PDF e MAS non solo per le localizzazioni vertebrali che ne indeboliscono la struttura, ma probabilmente anche per cause genetiche che si manifestano principalmente quando la DF coinvolge più segmenti ossei e si associa a endocrinopatie.

Supponiamo quindi, che ci potrebbero essere delle correlazioni tra i fattori genetici che controllano la PDF/MAS e le cause genetiche della scoliosi, e che la localizzazione vertebrale di DF e la dismetria degli arti inferiori dovrebbero essere considerati come co-fattori, che nella maggior parte dei casi aggravano l'entità della curva.

A causa della maggior prevalenza di scoliosi nella DF (19,3%) e specialmente nei pazienti affetti da PDF/MAS (32,3%) rispetto alla popolazione generale (2%), noi concordiamo con quanto riportato in letteratura [9 10], che in questi casi l'esame clinico della colonna vertebrale dovrebbe sempre essere eseguito. Inoltre esami radiografici del rachide e una valutazione della lunghezza degli arti inferiori dovrebbero fare parte del programma diagnostico, con controlli periodici quando presenti scoliosi o localizzazioni vertebrali di DF. Nei casi in cui vi è progressione della curva e le condizioni generali lo permettono, è indicata la stabilizzazione chirurgica, sempre preceduta da un accurato planning pre-operatorio [9 10 14].

BIBLIOGRAFIA

1. Ippolito E, Bray EW, Corsi A, De Maio F, Exner UG, Robey PG, et al. *Natural history and treatment of fibrous dysplasia of bone: a multicenter clinicopathologic study promoted by the European Pediatric Orthopedic Society*. J Pediatr Orthop B 2003;12:155-77.
2. Riminucci M, Fisher LW, Shenker A, Spiegel AM, Bianco P, Gehron Robey P. *Fibrous dysplasia of bone in the McCune-Albright syndrome: abnormalities in bone formation.* Am J Pathol 1997;151;1587-600.
3. Chow LTC, Griffith J, Chow WH, Kumta SM. *Monostotic fibrous dysplasia of the spine: report of a case involving the lumbar transverse process and review of the literature*. Arch Ortho Trauma Surg 2000;120:460-4.
4. Ehara S, Kattapuram SV, Rosenberg AE. *Fibrous dysplasia of the spine*. Spine 1992;17:977-9.
5. Albright F, Butler AM, Hampton AO, Smith P. *Syndrome characterized by osteitis fibrosa disseminata, areas of pigmentation and endocrine dysfunction with precocious puberty in females*. N Engl J Med 1937;216:727-46.
6. Resnik CS, Lininger JR. *Monostotic fibrous dysplasia of the cervical spine: case report*. Radiology 1984;151:49-50.
7. Troop JK, Herring JA. *Monostotic fibrous dysplasia of the lumbar spine: report and review of the literature.* J Pediatr Orthop 1988;8:599-01.
8. Wright JFC, Stoker DJ. *Fibrous dysplasia of the spine*. Clinical Radiol 1988;39:523-7.
9. Guille JT, Bowen JR. *Scoliosis and fibrous dysplasia of the spine*. Spine 1995;20:248-51.
10. Janus GJM, Engelbert RHH, Pruijs JEH. *Instrumentation for correction and fixation of scoliosis in fibrous dysplasia of the thoracolumbar spine*. Eur Spine J 1998;7:260-2.
11. Leet AI, Magur E, Lee JS, Wientroub S, Robey PG, Collins MT. *Fibrous dysplasia in the spine: prevalence of lesions and association with scoliosis.* J Bone Joint Surg Am 2004;86:531-7.
12. King HA, Moe JH, Bradford DS, Winter RB. *The selection of fusion levels in thoracic idiopathic scoliosis*. J Bone Joint Surg Am 1983;65:1302-7.
13. Lichtenstein L. *Polyostotic fibrous dysplasia*. Arch Surg 1938;36:874-9.
14. Shikata J, Yamamuro T, Shimizu K, Shimizu K, Akiyama H. *Kyphoscoliosis in polyostotic fibrous dysplasia*. Spine 1992;17:1534-9.

Classificazione delle lesioni traumatiche del rachide cervicale medio-inferiore

Lower cervical spine trauma: proposal for a new classification

D.A. Fabris Monterumici, S. Costantini, U. Nena, V. Lo Scalzo, F. Finocchiaro, R. Sinigaglia

RIASSUNTO

Gli autori presentano un nuovo modello di classificazione delle fratture del rachide cervicale medio-inferiore, basato su tre componenti: vettore del meccanismo traumatico, assetto del rachide cervicale al momento del trauma, e fulcro del momento traumatico.
Basata su questi criteri, la classificazione è in grado di quantificare la stabilità della frattura, chiarendo quindi anche la prognosi che stà alla base dell'eventuale trattamento.

Parole chiave: fratture rachide cervicale medio, fratture rachide cervicale basso, classificazione, prognosi, trattamento

SUMMARY

Authors present a proposal for a new classification for lower cervical spine trauma. It is based on 3 principles: traumatic vector, cervical spine balance at the moment of the trauma, trauma's fulcrum. Basing on these principles, it is possible to quantify stability, treatment, and prognosis of lower cervical spine trauma.

Keywords: middle cervical spine fracture, lower cervical spine fracture, classification, prognosis, treatment

INTRODUZIONE

I criteri che stanno alla base delle diverse classificazioni proposte in varie patologie possono essere di tipo etiologico, patogenetico o morfologico. Per quanto concerne le lesioni traumatiche del rachide le suddivisioni classificative, impostate su concetti meccanicistici, sono state orientate anche dall'esigenza di stilare il giudizio di stabilità (od instabilità) della lesione, che ha diretti riflessi sul tipo di trattamento da porre in essere.
Se questo percorso risulta ben evidente per quanto concerne le proposte classificative via via dedicate alle lesioni traumatiche del rachide toraco-lombare, meno prolifica è la Letteratura per quanto riguarda le lesioni del rachide cervicale medio-inferiore.

U.O.C. Chirurgia del Rachide "Sandro Agostini", Azienda Ospedaliera, Università di Padova

Indirizzo per la corrispondenza:
D.A. Fabris Monterumici, U.O.C. Chirurgia del Rachide "Sandro Agostini", Azienda Ospedaliera-Università di Padova, via Giustiniani, 2 35128 Padova. Tel. +39-049-8213367. Fax. +39-049-8213366. E-mail: daniele.fabris@abc.it

Il trattamento chirurgico delle lesioni traumatiche del rachide cervicale, indicato in tutte le lesioni osteo-ligamentose considerate instabili, è mirato alla riduzione della lesione, alla sua stabilizzazione ed alla eventuale decompressione delle strutture mielo-radicolari compresse.
Gli eventi traumatici che interessano il rachide cervicale danno luogo a differenti modelli fratturativi e di conseguenza a differenti quadri anatomo-patologici, in ragione dei vettori traumatici interessati alla meccanica lesionale, e le classificazioni via via proposte ne sono testimonianza.
Come accaduto per le lesioni traumatiche del rachide toraco-lombare, anche a livello cervicale sono stati proposti modelli anatomo-funzionali, che potessero interpretare la meccanica lesionale, in ragione delle caratteristiche delle strutture anatomiche coinvolte e condurre alla diagnosi di stabilità (od instabilità) della lesione traumatica.
Le caratteristiche anatomiche e funzionali del rachide cervicale inferiore non hanno però consentito che i criteri adottati per la colonna toraco-lombare fossero egualmente applicabili. La suddivisione in tre colonne longitudinali di stabilità, porposta da Denis nel 1983 e che sta alla base della classificazione da lui proposta, non può essere, ad esempio, impiegata per il rachide cervicale, in ragione delle differenti caratteristiche morfologiche e meccaniche.
Già White e Panjabi, nel loro ponderoso volume edito nel 1987, avevano proposto uno schema che individua due colonne longitudinali di stabilità. Prendendo spunto da codesta proposta, nel 1990 presentammo una proposta di classificazione delle lesioni del rachide cervicale, che oggi riproponiamo aggiornata.
La partecipazione di diversi vettori alla dinamica traumatica si pone alla base di questa proposta, che prende origine dalla interazione tra i vettori traumatici e movimento fisiologico, partendo da due presupposti: l'equilibrio muscolare del rachide cervicale non appare sempre in corretto bilanciamento dinamico (tra regione posteriore e regione anteriore del collo), a causa dell'ampio range di movimento in flesso-estensione concesso, in ragione dell'assetto sagittale in lordosi del rachide stesso e della sfavorevole situazione della leva muscolare; non vi sono a nostro parere lesioni del segmento di moto cervicale riconducibili all'applicazione di vettori di distrazione.

Biomeccanica e meccanica lesionale
Parlando in senso generale, le lesioni traumatiche possono avvenire secondo due principi di biomeccanica: per esagerazione patologica del movimento lungo direttive fisiologiche oltre i limiti imposti dai freni articolari di moto; per alterazione delle caratteristiche cinematiche fisiologiche indotte dall'azione dei vettori traumatici (secondo cioè direttrici di movimento del tutto patologiche e non previste dalle strutture anatomiche).

I vettori che determinano una lesione traumatica cervicale possono essere vettori di flessione, compressione, rotazione ed estensione, variamente associati ed applicati al Segmento di Moto, che agiscono sulle due colonne longitudinali di stabilità; essi danno luogo alle differenti lesioni. Va detto che, a differenza del giudizio di instabilità di una lesione traumatica vertebrale stilabile seguendo i criteri proposti da F. Denis, essendo individuate due (e non tre) colonne di stabilità, appare impossibile applicare l'assioma secondo il quale la lesione di almeno due colonne porta al giudizio di instabilità. È perciò necessario avvalersi dell'esame quantitativo delle strutture (osteo-disco-ligamentose) lese dal trauma e, quantificandole, estrarne un giudizio di instabilità.
Nella classificazione proposta nel 1990, avevamo identificato come momento primario lo spostamento del fulcro dell'asse istantaneo di movimento di flessione dalla colonna anteriore a quella posteriore; codesto spostamento, causato dall'applicazione di vettori traumatici di compressione, quando presente provocava differenti effetti quando venissero applicati altri vettori traumatici (flessione, rotazione, flessione laterale).
L'evoluzione di codesto principio ci ha portato oggi a definire meglio il meccanismo traumatico, alla luce dell'importanza attribuita all'assetto sagittale del rachide cervicale al momento del trauma. A nostro avviso l'elemento condizionante le diverse lesioni traumatiche è in primis l'assetto sagittale del rachide; cioè a dire la presenza (e l'entità) della lordosi lombare al momento dell'applicazione del (o dei) vettore traumatico. Ciò discende da tre presupposti di cinematica, propri del rachide cervicale, a livello del quale l'azione stabilizzante delle masse muscolari assume un valore del tutto particolare. Il primo presupposto si basa sul fatto che il lavoro necessario per l'assorbimento dell'energia dinamica della massa cranica (e dei vettori traumatici ad essa applicati) è spesso superiore alle capacità di assorbimento dell'aparato osteo-muscolare del collo (basti pensare che il peso medio del capo è stimato variare tra 2,5 e 3,5 kg e che l'accellerazione può incrementarlo sino a 8-40 kg). Il secondo presupposto è basato sul fatto che non sempre l'equilibrio muscolare del rachide cervicale appare in corretto bilanciamento dinamico tra elementi posteriori (mm occipito-cervicali, semispinale del capo e del collo, splenio della testa) ed anteriori (sterno-cleido-mastoidei, scaleni). Il terzo presupposto è che non vi sono, a nostro parere, lesioni traumatiche del segmento di moto cervicale riconducibili all'applicazione diretta di vettori di distrazione (ove vi eccettui la frattura istmica di C2, altrimenti detta Hangman's fracture).

Cinematica vertebrale e meccanica lesionale

Prima di addentrarci nella descrizione dei vari tipi di lesioni traumatiche, della loro genesi meccanica e della loro potenziale instabilità, appare necessario riprendere in esame i due presupposti, elencati dinanzi e che concernono l'equilibrio dinamico muscolare del rachide cervicale, e dal fatto che, a nostro modo di vedere, non vi sono lesioni traumatiche del segmento di moto cervicale riconducibili all'applicazione di vettori di distrazione.
Abbiamo detto che l'equilibrio muscolare del rachide cervicale non appare sempre in corretto bilanciamento dinamico (tra regione posteriore e regione anteriore del collo), a causa dell'ampio range di movimento in flesso-estensione concesso, in ragione dell'assetto sagittale in lordosi del rachide stesso e della sfavorevole situazione della leva muscolare.
Tale assunto trae origine da diversi elementi: il peso del capo; la potenza, la suddivisione e la leva di azione dei gruppi muscolari; l'assetto sagittale del rachide.
Il peso del capo gioca un ruolo determinante, specie se inteso come elemento passivo la cui energia cinetica va assorbita dall'azione delle messe muscolari.
I grandi e potenti gruppi muscolari (splenio, multifido, trapezio, etc.) hanno tutti inserzione prossimale nella zona occipitale ed inserzioni distali in corrispondenza della cifosi toracica; qualora la lordosi cervicale sia ridotta (od ancor di più quando invertita) la loro capacità di estendere il capo ed il collo diminuisce notevolmente, poiché il braccio della leva muscolare appare del tutto antieconomico, essendo necessaria una notevole dispersione energetica muscolare per contrastare una piccola variazione spaziale del capo.
Anche la situazione dello sternocleidomastoideo (a rachide cervicale flesso, cioè a lordosi invertita) non è di molto dissimile, ed anzi la contrazione di tale apparato muscolare gioca in favore dell'incremento della cifosi. Ne consegue che la dinamica muscolare risulta aver poco potere protettivo sulle strutture osteo-ligamentose del rachide cervicale, in specie quando lo stesso è in una situazione di assetto in flessione anteriore.
Per quanto concerne il secondo presupposto – secondo il quale, a nostro modo di vedere, non vi sono lesioni traumatiche del segmento di moto cervicale riconducibili all'applicazione di vettori di distrazione – riteniamo che codesta affermazione sia intuitivamente accettabile, quando si esamini la cinematica fisiologica del Segmento di Moto cervicale e l'applicazione su di essa dei vari vettori traumatici. Orbene, ricordato che l'unico vettore "reale" in distrazione applicabile al rachide cervicale è quello che porta alla frattura dell'impiccato (*Hangman's fracture*) dell'epistrofeo (ed il nome stesso da ben ragione del meccanismo lesionale), non sono ipotizzabili meccanismi lesionali traumatici che possano applicare al segmento di Moto vettori in distrazione (cioè vettori in trazione lungo l'asse verticale), l'unica eccezione essendo quella relativa alle lesioni minori (che potremmo definire per strappamento) che avvengono in corrispondenza dell'inserzione del LLA degli spigoli anteriori dei corpi vertebrali e che fanno parte del grande quadro anatomo-clinico del colpo di frusta cervicale; tali distacchi – invero non visibili né con immagini di radiologia tradizionale, né con immagini di RMN, sono stati individuati e ben documentati solo da Taylor su pezzi anatomici.
In conclusione è possibile a nostro avviso postulare che l'unico vettore traumatico realmente responsabile delle lesioni traumatiche del rachide cervicale sia il vettore di compressione (a volte associato con vettori di rotazione o flessione laterale) e che le differenti lesioni siano provocate dal particolare assetto sagittale del rachide al momento dell'applicazione del vettore traumatico; secondo questo schema potremo così raggruppare le diverse lesioni.

Schema classificativo

Basandoci sugli assunti precedentemente esposti, nel 1990 avevamo proposto uno schema classificativo, che rifletteva il meccanismo lesionale nonché la localizzazione (tra colonna anteriore

e colonna posteriore) della lesione. Abbiamo oggi rivisto codesto schema classificativo, alla luce dell'importanza che, a nostro avviso, l'assetto rachideo assume nella genesi delle lesioni del rachide cervicale. L'assetto del rachide cervicale condiziona il tipo di lesione, mentre la potenza del vettore traumatico in compressione ne condiziona la gravità.
È possibile schematizzare l'assetto in: assetto in flessione; assetto intermedio (lordosi appianata); assetto in estensione (Tab. I).
Abbiamo infine schematizzato lo schema proposto, sì da poter individuare le diverse lesioni traumatiche con una sigla (Tab. II).

APPLICAZIONE DI VETTORI DI COMPRESSIONE

Assetto in flessione
Con il *segmento di moto* (ed il rachide cervicale) atteggiato in flessione, l'azione del vettore compressivo si concretizza in un'esagerazione patologica del movimento di flessione, andando oltre i limiti concessi dalle strutture che fungono da *freno articolare di moto*. Due le lesioni possibili (Fig. 1) (e conseguenti alla potenza del vettore di compressione): la lussazione bilaterale (AA2) e la lesione ligamentosa posteriore (meglio nota come éntorse grave) (AA1).

Tab. I. Schema classificativo delle lesioni del rachide cervicale medio-inferiore, già esposto nel 1990 (Fabris 1990), in cui si mette in correlazione il vettore del trauma (che condiziona la gravità del trauma) con l'assetto del rachide cervicale al momento del trauma ed il fulcro del momento traumatico (che condizionano il tipo di lesione).

Vettori	Assetto	Fulcro	
		Colonna	
		Anteriore	Posteriore
	Ass. flessione	Entorses graves/lussazioni bilaterali	
Compressione	Ass. intermedio	Tear drop	Burst
	Ass. estensione	Retrolistesi	
Compressione + rotazione	Ass. flessione	Lussazioni monolaterali	
	Ass. Intermedio		Fratture massici articolari

Tab. II. Schematizzazione dello schema visto in Tab. I che porta ad individuare le diverse lesioni traumatiche con una sigla.

Vettori	Assetto	Fulcro	
		Colonna	
		Anteriore 1	Posteriore 2
	Ass. flessione A	*Entorses graves*/lussazioni bilaterali	
Compressione A	Ass. intermedio B	*Tear drop*	*Burst*
	Ass. estensione C	Retrolistesi	
Compressione + rotazione B	Ass. flessione A	Lussazioni monolaterali	
	Ass. intermedio B		Fratture massici articolari

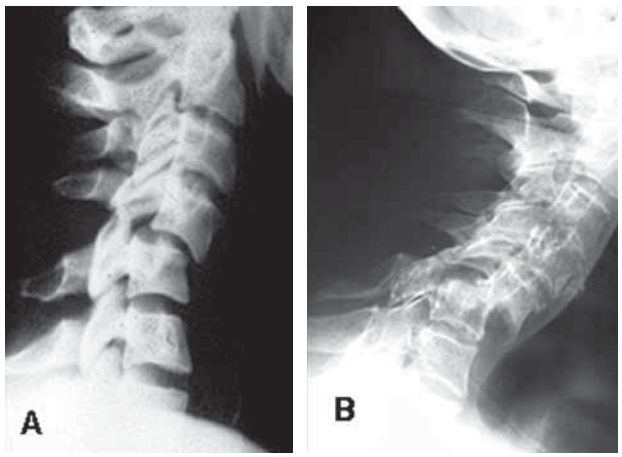

Fig. 1. Esempi di Entorse grave (a) e di lussazione bilaterale (b).

Assetto intermedio

Dal punto di vista della cinematica del segmento di moto, si assiste, grazie all'applicazione del vettore di compressione a rachide cervicale posto in assetto intermedio (in appianamento cioè della lordosi fisiologica), allo spostamento del centro dell'asse istantaneo di rotazione dalla colonna anteriore a quella posteriore; ne consegue una variazione dell'arco di cerchio del moto in flessione, che porta il soma vertebrale superiore a collidere con quello inferiore. Il vettore di compressione esercita in questo caso i suoi effetti direttamente sul soma vertebrale producendo lesioni che, ancora una volta, sono funzione della sua intensità.

Le due lesioni possibili (Fig. 2), le fratture da scoppio (*burst*) (AB2) e fratture dello spigolo antero-inferiore del soma vertebrale (*tear drop*) (AB1), sono il portato della differente intensità del vettore di compressione.

Assetto in estensione

L'applicazione al segmento di moto del vettore di compressione a rachide esteso realizza la lesione nota come retrolistesi (AC1). Si tratta di lesione spesso misconosciuta (e meglio evidenziabile con radiogrammi in proiezione latero-laterale in iperestensione) che a volte può essere classificata come SCIWORA, poiché può essere causa di sintomi neurologici maggiori (in ragione dell'azione a ghigliottina sul nevrasse), in assenza di chiari segni radiografici di lesione scheletrica (Fig. 3).

APPLICAZIONE DI VETTORI DI COMPRESSIONE E ROTAZIONE

Assetto in flessione

È bene ricordare che il movimento di rotazione intervertebrale avviene, nel segmento di moto cervicale, non su di un piano orizzontale, bensì su di un piano obliquo

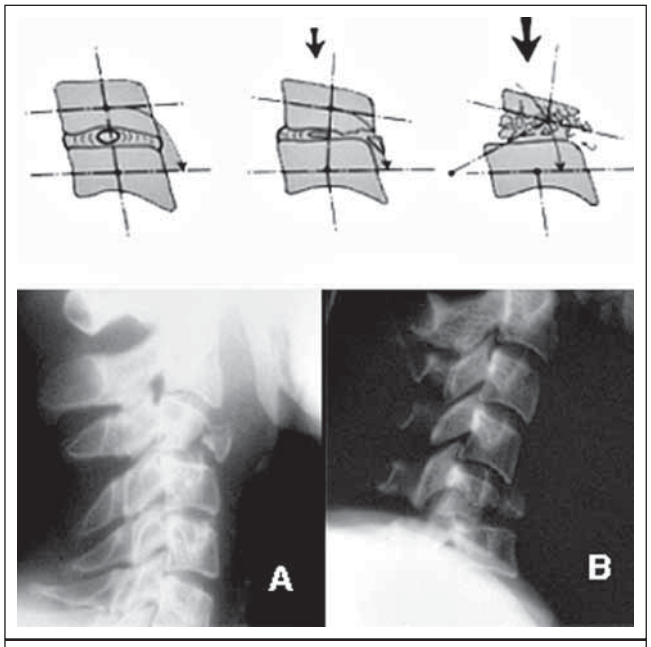

Fig. 2. Esempio di Tear Drop fracture di C3 (a) e di Burst Fracture di C5 (b). Il disegno schematico evidenzia la meccanica lesionale, la diversa incidenza del vettore di compressione e lo spostamento del fulcro dell'AIR dalla colonna anteriore a quella posteriore.

(dall'avanti all'indietro e dall'alto al basso) passante per le interlinee articolari delle zigoapofisi. La contemporanea applicazione di vettori di compressione e di rotazione, che avvenga a rachide in assetto in flessione estrinseca i suoi effetti in modo asimmetrico sulle due coppie di zigoapofisi (Fig. 4). Si assisterà, in questo caso, alla dislocazione monolaterale della coppia di zigoapofisi posta controlateralmente al senso di rotazione (BA1).

Assetto intermedio

Se il meccanismo lesionale in questo caso è del tutto simile a quello

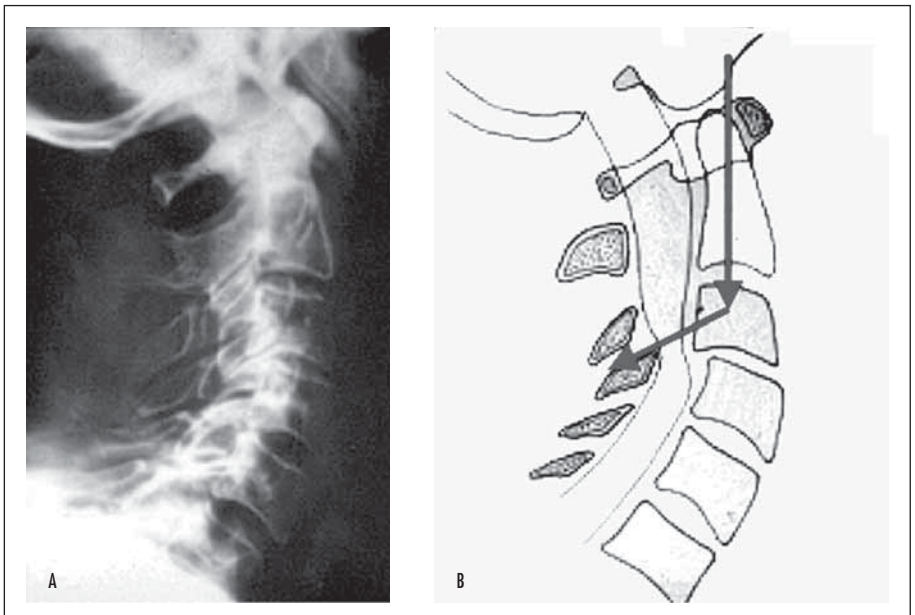

Fig. 3. Esempio di retrolistesi traumatica (a). Il disegno schematico (b) evidenzia l'azione del vettore di compressione a rachide esteso.

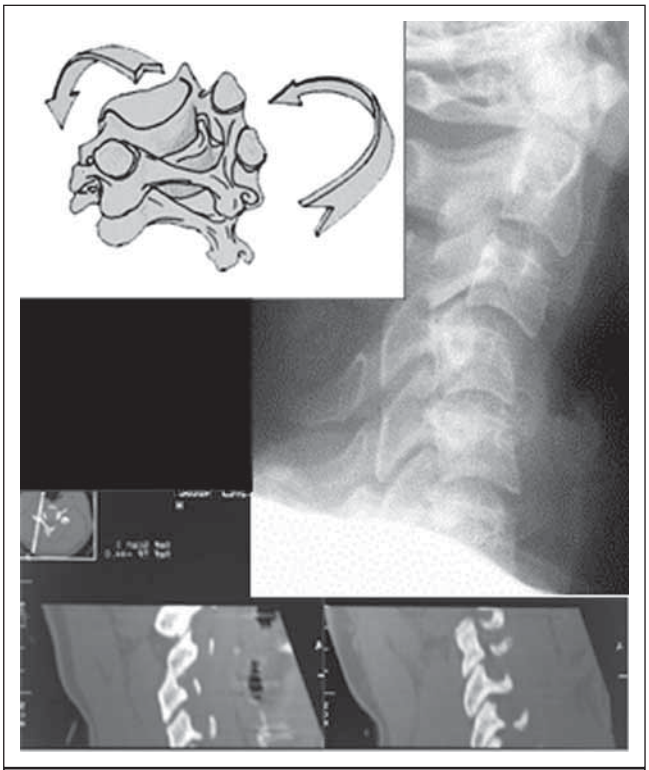

Fig. 4. Esempio di lussazione monolaterale. Il disegno schematico dimostra la meccanica lesionale (associazione di vettori di compressione e rotazione a rachide flesso); la ricostruzione TC evidenzia la lussazione monolaterale.

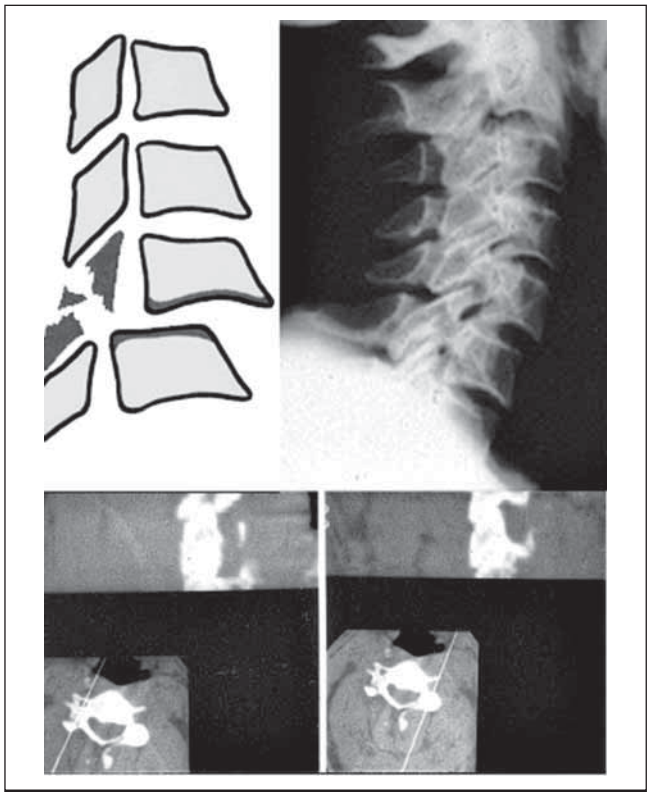

Fig. 5. Esempio di frattura del massiccio articolare. La ricostruzione TC dimostra la frattura del massiccio dx.

descritto dianzi (assetto in flessione + vettori in compressione + rotazione) è proprio il differente assetto del rachide cervicale (in questo caso posto in situazione intermedia) a condizionare il tipo di lesione traumatica. Infatti, non dissimilmente da quanto descritto nel capo precedente (assetto intermedio + vettore in compressione), si assiste allo spostamento del centro dell'Asse Istantaneo di Rotazione dalla colonna anteriore a quella posteriore. La contemporanea applicazione di vettori di rotazione (o di flessione laterale) fa sì che sia il massiccio articolare (e non il soma vertebrale) a dover assorbile tale vettore, con il risultato della sua lesione (anch'essa da compressione) (Fig. 5). Le fratture del massiccio articolare (BB2) possono essere suddivise in due sottotipi (Roy Camille): fratture del massiccio; fratture-separazioni del massiccio. Tale suddivisione non appare connessa a differenti meccaniche lesionali, ma ha particolare importanza per le differenti tecniche chirurgiche che vanno adottate.

Giudizio di instabilità

Come detto dinanzi, nel rachide cervicale le schematizzazioni utilizzate in ambito toraco-lombare non possono essere utilizzate per trarne un giudizio di instabilità, e conseguentemente una indicazione al trattamento chirurgico. D'altro canto l'accurata analisi lesionale, proposta da Louis, appare di difficile applicazione pratica.

Premesso che, se è vero (e non vi è certezza del contrario) che le lesioni ligamentose debbano essere sottoposte a trattamento chirurgico (per la loro incapacità di giungere a guarigione spontanea), dal punto di vista pratico non resta che affidarsi completamente al concetto stesso di instabilità di una lesione traumatica vertebrale, che (come ben noto) recita come segue: "una lesione vertebrale va dichiarata instabile qualora non possa essere ridotta con manovre esterne, o – quand'anche lo fosse – non possa essere mantenuta ridotta con mezzi esterni sino alla guarigione".

Ne consegue che, tra tutte le lesioni su descritte, l'unica che può giovarsi di un trattamento incruento è la *Tear Drop Fracture*. Per quanto concerne più specificamente codesto tipo di lesione traumatica, va ribadito che è essenziale non confonderla – come spesso accade – con la lesione "da scoppio" del corpo vertebrale.

Trattamento chirurgico

Come detto dinanzi, i criteri di giudizio sopra l'instabilità di una lesione traumatica del rachide cervicale appaiono più ampi di quelli in uso per la colonna toraco-lombare. Ciò detto, e per estrema sintesi non essendo codesta di una approfondita disamina delle tecniche chirurgiche, riteniamo che tutte le lesioni traumatiche del rachide cervicale abbiano un'indicazione chirurgica, ove si eccettuino le *tear drop* e le fratture semplici (senza dislocazione) del massiccio articolare.

Seguendo i principi che stanno alla base della classificazione suesposta, la scelta della via chirurgica di aggressione (antero-laterale o posteriore) non va perseguita in ossequio alle attitudini personali del chirurgo, ma andrà effettuata a seconda si debba ridurre e stabilizzare una lesione che interessi (esclusivamente o preminentemente) la colonna osteo-ligamentosa anteriore oppure quella posteriore.

BIBLIOGRAFIA

Argenson C, De Peretti F, Ghabris A. *Classification et indications therapeutiques pour les fractures du rachis cervical inferieur(C3-C7).* Chariers de insegnament SOFCOT 1999;43:100-12.

Boni M, Denaro V. *Trattamento chirurgico delle lesioni traumatiche del rachide cervicale medio-inferiore.* Ital J Orthop Traumatol 1980;6:297.

Borne G, Bedou G, Pinaudeau M, el Omeiri S, Cristino G. *Treatment of severe lesions of the lower cervical spine (C3-C7). A clinical study and technical considerations in 102 cases.* Neurochirurgie 1988;31:1-13.

Coe JD, Warden KE, Sutterlin CE, McAfee PC. *Biomechanical evaluation of cervical spinal stabilization methods in a human cadaveric model.* Spine 1989;14:1122-31.

Domenella G, Berlanda P, Bassi G. *Osteosintesi per via posteriore del rachide cervicale inferiore secondo la tecnica di R Roy-Camille.* Ital J Orthop Traumatol 1982;1:237-46.

Ebraheim NA, An HS, Jackson WT, Brown JA. *Internal fixation of the unstable cervical spine using posterior Roy-Camille plates: preliminary report.* J Orthop Trauma 1989;1:23-8.

Fabris D, Costantini S, Nena U. *Lesioni traumatiche del rachide cervicale. Classificazione.* Progr in Pat Vertebr 1990;11:281-98.

Fabris D, Nena U, Gentilucci G, Costantini S. *Surgical treatment of traumatic lesions of the middle and lower cervical spine with Roy-Camille plates.* Ital J Orthop Traumatol 1992;18:43-51.

Fabris D, Carollo C, Nena U, Gentilucci G, Ricciardi A, Costantini S. *Lesioni traumatiche dei massicci articolari del rachide cervicale. Aspetti radiologici e metodologia diagnostica.* Riv di Neuroradiologia 1994;7:115.

Judet J, Roy-Camille R, Zerah JC, Saillant G. *Fractures of the cervical spine: fracture-separation of the articular column.* Rev Chir Orthop Reparatrice Appar Mot 1970;56:155-64.

Panjabi MM, Pelker RR, White AA 3rd. *Biomechanics of the spine.* In: Wilkins RH, Rengachary SS (eds.). *Neurosurgery.* 2nd edn. New York: McGraw-Hill 1995.

Roy-Camille R, Saillant G, Berteaux D, Bisserie M. *Severe strains of the cervical spine operated on by a posterior approach.* Rev Chir Orthop Reparatrice Appar Mot 1978;64:677-84.

Roy-Camille R, Saillant G, Judet T, Mammoudy P. *Recent trauma of the lower 5 cervical vertebrae (with or without neurological complications).* Ann Chir 1982;36:735-44.

Roy-Camille R, Berteaux D, Saillant G, Sagnet P, Commarmond J. *Voies d'abord du rachis. EMC Techniques Chirurgicales.* Orthopedie; 44-150.

Roy-Camille R, Saillant G. *Fractures du rachis cervical.* Arch Chir Orthop Hop R Princess 1970;15:176.

Roy-Camille R. *Current trends in surgery of the spine.* Int Orthop 1989;13:81-7.

Roy-Camille R, Metzger J, Lazennec J.Y, Boukobza M. *Value of MRI in surgery of the spine. Apropos of our 150 first cases.* Chirurgie 1987;113:624-8.

White AA 3rd, Johnson RM, Panjabi MM, Southwick WO. *Biomechanical analysis of clinical stability in the cervical spine.* Clin Orthop Relat Res 1975;109:85-96.

White AA 3rd, Panjabi MM. *Clinical biomechanics of the spine.* 2nd edn. Philadelphia, Lippincott: Williams & Wilkins 1990.

Sintesi rigida e artrodesi posterolaterale lombare: risultati a distanza

Rigid instrumentation and posterolateral fusion: long-term functional outcome

M. Di Silvestre, F. Lolli, G. Bakaloudis, F. Vommaro, G. Giacomini, G. Barbanti Brodano, P. Parisini

RIASSUNTO

Sono stati controllati a distanza, ad un follow-up minino di 3 anni e massimo di 17 anni (medio di 8,7 anni), 497 pazienti, con un'età media di 47,9 anni (min 30-max 69 anni), sottoposti ad artrodesi posterolaterale con una sintesi peduncolare rigida. Si trattava di una spondilolistesi degenerativa o istmica di I o II grado in 183 casi (36.8%), di una discopatia degenerativa in 243 casi (48,9%) e di un'instabilità secondaria ad una precedente chirurgia decompressiva in 71 casi (14,4%).

Parole chiave: artrodesi posterolaterale, sintesi rigida, fissazione peduncolare

SUMMARY

A total of 497 consecutive patients, with an average age of 47,9 years (range, 30 to 69 years) treated with posterolateral lumbosacral fusion (supplemented by transpedicular screw fixation) were reviewed, at a minimum follow-up of 3 years (maximum 8.7 years). They presented degenerative or isthmic spondylolisthesis grade 1 and 2 (in 183 patients, 36.8%), primary degeneration with no previous surgery (243 cases, 48.9%) and secondary instability after decompressive surgery (71 patients, 14.4%).

Key words: posterolateral fusion, rigid fixation, pedicular screw fixation

INTRODUZIONE

La lombalgia rappresenta una delle patologie più diffuse nella popolazione adulta dei paesi industrializzati: è infatti una delle principali cause di assenza dal lavoro [1,2]. Fino al 80% degli adulti ha sofferto almeno una volta di dolore al rachide lombare ed oltre la metà ne soffre in maniera cronica [3].
Per il trattamento della lombalgia ci si è affidati a partire dagli anni '30 [4] all'artrodesi lombare. Più spesso è stata utilizzata l'artrodesi posterolaterale senza strumentazione [5]. Di recente alcuni studi [2 6] hanno confermato che l'artrodesi senza strumentazione può essere considerata ancora oggi un trattamento valido, basato sull'evidenza, per la cura della lombalgia cronica.
A partire dagli anni '80 a supporto dell'artrodesi è stata associata una sintesi rigida con viti peduncolari [6-14] : tutt'ora però i risultati di questa metodica sono molto discussi. A favore dell'impiego supplementare della fissazione peduncolare si sono pronunciati alcuni autori [15], mentre sono più numerosi quelli [9 12] che non hanno conseguito vantaggi dall'utilizzo delle viti o che [2 6] invece hanno ottenuto migliori risultati con l'artrodesi posterolaterale non strumentata. Inoltre sono stati sottolineati gli svantaggi della sintesi rigida con le viti, rappresentati dalla maggiore difficoltà chirurgica e soprattutto dall'elevata incidenza di reinterventi [14]. È in atto quindi una revisione critica dei risultati ottenuti con artrodesi lombare associata ad una sintesi peduncolare [16].
Abbiamo per questo motivo condotto uno studio sui risultati a lungo termine ottenuti con la sintesi rigida con viti peduncolari a supporto dell'artrodesi posterolaterale nei pazienti affetti da lombalgia cronica: si è così valutato il risultato clinico attraverso i questionari compilati dai pazienti, ponendo attenzione alle complicazioni e ai reinterventi.

Divisione di Ortopedia e Traumatologia Vertebrale, Istituto Ortopedico Rizzoli, Bologna

Indirizzo per la corrispondenza:
dott. Mario Di Silvestre, Istituto Ortopedico Rizzoli, via Pupilli 1, 40136 Bologna. Tel 0516366163. Fax 0516366188. E-mail: mario.disilvestre@ior.it

MATERIALE E METODO

Caratteristiche dello studio. È stato condotto uno studio retrospettivo sui pazienti affetti da patologia degenerativa del rachide lombare, sottoposti presso la nostra Divisione, tra il Febbraio 1990 ed il Dicembre 2004, ad intervento chirurgico di artrodesi lombare per via posteriore con strumentazione peduncolare rigida. Criteri di inclusione nello studio sono stati: 1) età compresa tra i 30 e i 70 anni; 2) diagnosi di discopatia lombare degenerativa, o di instabilità lombare secondaria a precedenti interventi o infine di spondilolistesi (I o II grado); 3) trattamento mediante artrodesi posterolaterale con strumentazione rigida peduncolare; 4) nessun precedente intervento di sintesi sulla colonna; 5) assenza di disordini metabolici come osteoporosi o osteomalacia, etc.); 6) follow-up minimo di 3 anni.

Pazienti. Sono stati inclusi infine nello studio complessivamente 497 pazienti, valutati ad un follow-up medio di 8,7 anni (min 3-max 17 anni). Si trattava di 304 donne (61,2%) e 193 uomini (38,8%), con un'età media di 47,9 anni (min 30-max 69 anni). In tutti i casi i pazienti presentavano un quadro clinico caratterizzato da severa e persistente lombalgia, associata ad una sciatalgia in 257 di essi (51,7%), resistente alle terapie conservative condotte per oltre un anno. La diagnosi era di spondilolistesi degenerativa o istmica di I o II grado in 183 casi (36,8%), di discopatia dege-

Tab. I. In 61 pazienti (12,3%) dei 497 complessivi si è resa necessaria una ripresa chirurgica

COMPLICAZIONI		% CASI
15	Rottura - Mobilizzazione sintesi	3,0%
13	Intolleranza sintesi	2,6%
11	Patologia giunzionale	2,2%
8	Sciatalgia	1,6%
5	Pseudoartrosi	1,0%
4	Errore tecnico	0,8%
3	Infezione	0,6%
2	Flat-back	0,4%

Tab. II. Dei 61 pazienti rioperati, 15 (3,0% del totale) sono stati sottoposti ad una seconda ripresa chirurgica

COMPLICAZIONI		% CASI
8	Sciatica	1,6%
3	Rottura - Mobilizzazione sintesi	0,6%
2	Intolleranza sintesi	0,4%
1	Infezione	0,2%
1	Liquorrea	0,2%

nerativa in 243 casi (48,9%), di instabilità secondaria a precedente chirurgia decompressiva lombare in 71 casi (14,4%).
Tutti i pazienti sono stati sottoposti ad intervento chirurgico di artrodesi posterolaterale e strumentazione rigida con viti peduncolari: in nessun caso si è fatto ricorso a uncini, fili o *cages*. Gli interventi sono stati condotti da 4 differenti chirurghi vertebrali della nostra Divisione. La sintesi è stata estesa da un minimo di 1 livello in 231 casi (46,5%: L2-L3 in 13 casi, L3-L4 in 47, L4-L5 in 102 e L5-S1 in 69 casi rispettivamente), a 2 livelli in 165 pazienti (33,2%: L1-L3 in 3 casi, L2-L4 in 34, L3-L5 in 73 e L4-S1 in 55), a 3 livelli in 78 casi (15,7%: L1-L4 in 11, L2-L5 in 39, L3-S1 in 28) e a 4 livelli in 23 pazienti (4,6%: L1-L5 in 17 e L2-S1 in 6).

Valutazione dei risultati. Un chirurgo vertebrale della nostra Divisione, non coinvolto negli interventi dei pazienti presi in esame, si è occupato della revisione della documentazione clinica e radiografica. Durata dell'intervento e del ricovero, perdite ematiche peri-operatorie e complicazioni, incluse le revisioni chirurgiche, sono state prese in esame. Le radiografie in ortostasi nelle due proiezioni standard, eseguite prima e dopo il trattamento chirurgico e al follow-up finale, sono state analizzate solo per evidenziare le mobilizzazioni o i cedimenti della strumentazione o la comparsa di una patologia degenerativa giunzionale. Per valutare i risultati a distanza, i pazienti hanno compilato i questionari comprendenti: *Short Form 36 Health Survey* (SF-36), *Oswestry Disability Index* (ODI), *Roland Morris Disability Questionnaire* (RMDQ), *Visual Analogue Scale* (VAS).

RISULTATI

La durata media dell'intervento è stata di 191 minuti (min 120-max 315), con perdite ematiche perioperatorie mediamente di 920 ml (min 160-max 1200 ml). La degenza media postoperatoria è stata di 7,3 giorni (min 4-max 10). La ripresa della deambulazione è stata concessa mediamente dopo 2,7 giorni (min 2-max 5). A tutti i pazienti è stato applicato un busto in stoffa, da indossare nelle ore diurne per i primi 30 giorni dopo l'intervento.

COMPLICAZIONI

In 61 pazienti (12,3%) si sono osservate complicazioni che hanno portato ad una ripresa chirurgica (Tab. I). In 15 casi (3,0%) si sono verificate complicazioni di natura meccanica (8 rotture e 7 mobilizzazioni della strumentazione), che hanno portato in 10 casi alla revisione e in 5 casi alla rimozione della sintesi. In 13 casi (2,6%) si è trattato di un'intolleranza ai mezzi di sintesi, caratterizzata da persistente lombalgia, in assenza di segni radiografici di complicazioni meccaniche, che ha portato in tutti i casi alla rimozione della strumentazione. In 11 casi (2,2%) si è sviluppata una patologia degenerativa giunzionale, caratterizzata sulle radiografie da un'instabilità (5 casi) o da una stenoinstabilità [2] o da una cifosi [4]: il trattamento chirurgico è consistito nell'estensione della sintesi in tutti i casi, sempre associata ad una laminectomia. In 8 casi (1,6%) si è verificata, a distanza di oltre un anno dall'intervento, la comparsa di una sciatica persistente, resistente alle terapie conservative, che

Tab. III. 8 pazienti (1,6%) sono stati sottoposti ad una terza revisione chirurgica.

COMPLICAZIONI		% CASI
4	Pseudoartrosi	0,8%
1	Rottura - Mobilizzazione sintesi	0,2%
1	Intolleranza sintesi	0,2%
1	Infezione	0,2%
1	Pseudomeningocele	0,2%

Tab. IV. Cinque pazienti (1,0%) sono stati sottoposti ad una quarta revisione chirurgica

COMPLICAZIONI		% CASI
3	Intolleranza sintesi	0,6%
1	Sciatica	0,2%
1	Ematoma postchirurgico	0,2%

ha richiesto un chirurgia di revisione di tipo decompressivo (laminectomia o emilaminectomia). In 5 casi (1%) si è osservata una pseudoartrosi, che ha reso necessaria una revisione dell'artrodesi con apposizione di nuovi innesti ossei. In 4 casi (0,8%) si è trattato di errori di natura tecnica (viti malposizionate), che hanno reso necessaria in 2 casi la rimozione e negli altri 2 la sostituzione di una vite nella fase postoperatoria. In 3 casi (0,6%) si è sviluppata un'infezione profonda: si è ottenuta la guarigione della ferita dopo pulizia chirurgica e posizionamento di lavaggi continui mantenuti in media 5 giorni. In 2 casi infine (0,4%) si è sviluppato un flat-back, che ha reso necessaria una ripresa chirurgica con osteototomia di sottrazione peduncolare e nuova sintesi per ripristinare la lordosi lombare.

Di questi 61 pazienti rioperati, 15 (3,0%) hanno presentato nuove complicazioni, che hanno reso necessaria un'ulteriore ripresa chirurgica (Tab. II). In 8 casi (1,6%) si è verificata la comparsa di un'importante sciatica, resistente alle terapie conservative: si è eseguito pertanto un intervento di liberazione radicolare mediante foraminotomia. Si è trattato in 3 casi (0,6%) di complicazioni meccaniche (1 rottura e 2 mobilizzazioni della strumentazione) che hanno reso necessaria la rimozione dei mezzi di sintesi. In 2 casi (0,4%) si è trattato di una persistente lombalgia (da verosimile intolleranza alla strumentazione), che ha portato in entrambi i casi i pazienti alla rimozione della strumentazione. In 1 caso (0,2%) si è ripresentata un'infezione profonda già precedentemente trattata con lavaggi: si è ottenuta la guarigione della ferita e la normalizzazione degli indici ematici di flogosi dopo pulizia chirurgica e posizionamento di lavaggi continui mantenuti per 6 giorni. In 1 caso infine (0,2%) si è verificata una liquorrea postoperatoria, che ha reso necessaria una revisione chirurgica con riparazione di una lesione durale misconosciuta.

Successivamente, 8 pazienti (1,6%) sono stati sottoposti ad una terza revisione chirurgica per nuove complicazioni (Tab. III). Si è trattato in 4 casi (0,8%) di una pseudoartrosi (in 3 pazienti era già stata precedentemente rimossa la strumentazione): si è resa necessaria una revisione chirurgica dell'artrodesi (e in 1 caso è stata eseguita anche un'artrodesi anteriore). In 1 paziente (0,2%) si è verificata una mobilizzazione della strumentazione, che è stata quindi rimossa. In 1 caso (0,2%) si è trattato di un'ulteriore riacutizzazione di un'infezione profonda (già precedentemente trattata mediante 2 pulizie chirurgiche), che ha portato infine alla rimozione dei mezzi di sintesi. In 1 caso (0,2%) per una persistente lombalgia si è provveduto alla rimozione della strumentazione. In 1 paziente infine (0,2%) si è sviluppato uno pseudomeningocele, che ha reso necessaria una riparazione chirurgica mediante plastica durale.

Infine, 5 pazienti (1,0%) sono stati sottoposti ad una quarta revisione chirurgica per ulteriori complicazioni (Tab. IV). Si è trattato in 3 casi (0,6%) di una persistente lombalgia, che ha portato alla rimozione della strumentazione. In un altro paziente una sciatica resistente alle terapie mediche ha richiesto una neurolisi radicolare. In 1 caso infine la formazione di un ematoma postoperatorio ha richiesto una nuova revisione chirurgica.

In conclusione, sono stati 61 dei complessivi 497 pazienti (ossia il 12,3%) quelli che hanno presentato complicazioni e che sono stati nuovamente operati, alcuni fino ad una quarta revisione, per un totale di 89 reinterventi. Le complicazioni sono state più spesso di tipo meccanico: si sono verificate in 19 pazienti (3,8%) per complessive 23 nuove chirurgie. È stata più contenuta invece l'incidenza di reinterventi per una patologia giunzionale (2,2% dei casi), per una pseudoartrosi (1,4% dei casi) o infine per un'infezione profonda della ferita (0,6%).

OUTCOME CLINICO

Dei 497 pazienti presi in esame, 210 (42,2%) hanno adeguatamente compilato i questionari proposti al follow-up. Al fine di meglio valutarne i risultati clinici, i punteggi dei questionari sono stati suddivisi in sottogruppi in base ai livelli di artrodesi (1 livello, 2 livelli, > 2 livelli), in base alla necessità o meno di reinterventi a causa di

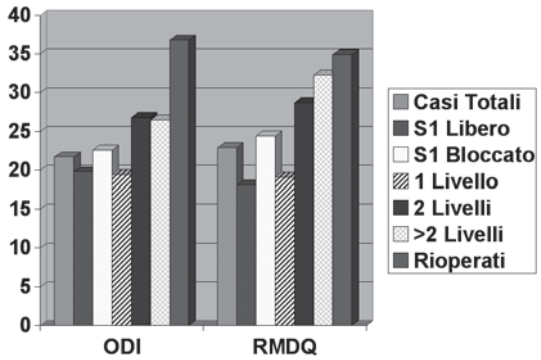

Tab. V. Risultati al follow-up dei questionari Oswestry Disability Index (ODI) e Roland Morris Disability Questionnaire (RMDQ): si sono avuti i risultati migliori nelle artrodesi di un solo livello e nei casi con L5-S1 libero, mentre peggiori sono stati i risultati nei pazienti rioperati.

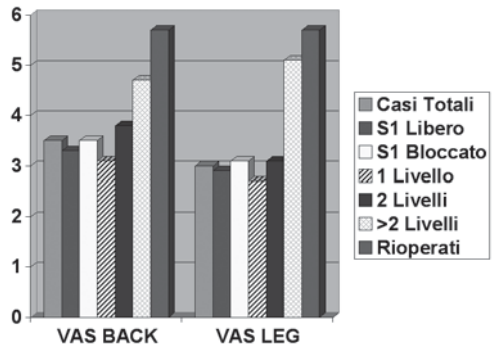

Tab. VI. Risultati al follow-up dei questionari della Visual Analogue Scale (VAS): si sono avuti migliori risultati nelle artrodesi di un solo livello e nei casi con L5-S1 libero, mentre sono stati. peggiori i risultati nei pazienti rioperati.

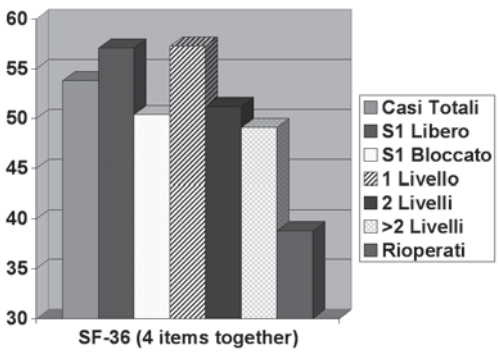

Tab. VII. Risultati al follow-up dei questionari della Short Form 36 Health Survey (4 items togheter): si sono avuti migliori risultati nelle artrodesi di un solo livello e nei casi con L5-S1 libero, mentre sono stati peggiori i risultati nei pazienti rioperati.

complicazioni e infine in base al fatto che la cerniera lombosacrale fosse stata inclusa o meno nell'area di artrodesi.

L'*Oswestry Disability Index* ha avuto un valore medio al follow-up del 22,3% (Tab. V). Nei casi con artrodesi ad un solo livello il punteggio medio è stato del 19,9%; migliore quindi delle fusioni a 2 livelli (27%) e delle fusioni estese per più di 2 livelli (26,5%). Inoltre il punteggio medio è stato del 20,2% quando S1 era libero, migliore quindi rispetto ai casi con S1 incluso nell'artrodesi (22,6%). Infine, nei pazienti in cui si erano resi necessari più interventi a causa di complicazioni postoperatorie, il punteggio medio è stato del 37,1%.

Un andamento simile dei risultati è stato osservato per quanto riguarda il RMDQ (Tab. V). Il punteggio medio è stato del 22,9%. Considerando i livelli di sintesi, è stato del 19,1% nei casi con un solo livello bloccato, del 28,7% con 2 livelli bloccati, del 32,3% con oltre 2 livelli bloccati. Considerando invece la cerniera lombosacrale, il punteggio medio è stato del 18,1% con S1 libero, del 24,4% con S1 bloccato. Infine, nei pazienti plurioperati il valore medio è risultato essere del 34,9%.

Analogo è stato l'andamento dei risultati per quanto concerne la *Visual Analogue Scale* (Tab. VI). Il punteggio medio al follow-up in riferimento al *back pain* è risultato essere pari a 35 su 100, mentre è stato di 30 su 100 per il *leg pain*. Considerando i livelli di sintesi, il valore medio del *VAS back pain* è risultato migliore (31) nei casi con un solo livello di fusione rispetto ai 2 livelli di artrodesi (38) e molto migliore rispetto alle artrodesi estese per

più di 2 livelli (47). Lo stesso comportamento ha avuto l'andamento dei risultati per il *VAS leg pain* con un valore pari a 27 con un solo livello bloccato, a 31 con 2 livelli bloccati, a 51 con oltre 2 livelli bloccati. Considerando invece la cerniera lombosacrale, il punteggio medio del *VAS back pain* ain è risultato pari a 33 con S1 libero e a 35 con S1 bloccato; quello del *VAS leg pain* è risultato pari a 29 con S1 libero e a 31 con S1 bloccato. Infine, nei pazienti plurioperati il valore medio è risultato essere pari a 57 sia per il *VAS back pain* che per il *VAS leg pain.*

Per quanto concerne invece l'SF-36 (all 8 items together), a differenza di quanto osservato con gli altri questionari, non si sono rilevate sostanziali differenze fra i vari sottogruppi presi in esame (ad eccezione dei casi plurioperati, in cui si sono avuti i risultati peggiori). Il punteggio medio al follow-up è risultato infatti di 57,3: considerando i livelli di artrodesi, è risultato pari a 59.3 nei casi con un solo livello di fusione, a 55,3 con 2 livelli e a 59.3 con oltre 2 livelli bloccati. Considerando invece la cerniera lombosacrale, il punteggio medio è risultato pari a 57.6 con S1 libero, a 58.7 con S1 bloccato. Infine, nei pazienti plurioperati il valore medio è risultato pari a 44.2. Prendendo però in considerazione separatamente i 4 "items" (Tab. VII) inerenti il *Physical Component* (ovvero *Physical Function*, *Role Physical*, *Bodily Pain* e *General Health*) si è osservato un andamento dei risultati sovrapponibile a quello rilevato con gli altri questionari. Il punteggio medio al follow-up è risultato infatti di 53,8: considerando i livelli di artrodesi, è risultato pari a 57,3 nei casi con un solo livello bloccato, a 51,2 con 2 livelli bloccati e a 49,1 con oltre 2 livelli di fusione. Considerando invece la cerniera lombosacrale, il punteggio medio è risultato pari a 57,1 con S1 libero, a 50,4 con S1 bloccato. Infine, nei pazienti plurioperati il valore medio è risultato pari a 38,8.

Dai questionari proposti ai pazienti, è stata inoltre estrapolata una singola domanda, per valutare la soddisfazione nei confronti del trattamento ricevuto (punteggio variabile da 1: massima soddisfazione, a 5: massima insoddisfazione). Il valore medio è risultato pari a 1,92 nei 210 casi esaminati. Considerando i livelli di sintesi, è risultato pari a 1,96 nei casi con un solo livello bloccato, a 1,94 con 2 livelli bloccati, a 1,5 con oltre 2 livelli bloccati. Considerando invece la cerniera lombosacrale, non si sono rilevate differenze, essendo il punteggio medio pari a 1,9 con L5-S1 libero, a 191 con L5-S1 bloccato. Infine, nei pazienti plurioperati il valore medio è risultato essere pari a 2,6.

DISCUSSIONE

È ancora oggi molto discusso in letteratura il ricorso ad una strumentazione peduncolare rigida a supporto di una artrodesi posterolaterale nel trattamento della patologia degenerativa lombare. Gli studi di Zdeblick et al. [13], Bridwell et al. [7] e Lorenz et al. [15] hanno concluso a favore della sintesi peduncolare, mentre le più recenti ricerche randomizzate [2 8-10 12 14] non hanno mostrato alcun vantaggio sul risultato clinico derivante dall'utilizzo delle viti peduncolari rispetto alle artrodesi non strumentate.

Il ricorso ad una strumentazione peduncolare dovrebbe assicurare alcuni teorici vantaggi, quali l'immediata stabilità e il migliore sviluppo dell'artrodesi [17-19], oltreché la possibilità di ripristinare una normale lordosi lombare [16]. Tuttavia, solo Zdeblick et al. [13] e Fischgrund et al. [8] sono stati in grado di evidenziare una più alta incidenza di fusioni nei casi trattati con strumentazione peduncolare: la fusione raggiunta comunque non influenzava in modo significativo il risultato clinico. Nessuno studio randomizzato in letteratura però è stato in grado di documentare un miglior allineamento sul piano sagittale del rachide lombare derivante dall'utilizzo di una strumentazione peduncolare, né di dimostrare l'influenza dell'assetto sagittale sull'*outcome* clinico dopo intervento di artrodesi.

Dalla letteratura quindi non giungono conferme certe sull'utilità della sintesi peduncolare rigida come supporto dell'artrodesi posterolaterale. Anche i nostri risultati clinici, valutati tramite i questionari ad un follow-up sufficientemente lungo, sono stati non sempre del tutto soddisfacenti. Considerando infatti l'ODI, questo ha avuto un punteggio finale del 22,3% (Tab. V). Si tratta di un valore piuttosto alto, espressione di un certo grado di *disability* e quindi di una non completa soddisfazione dei pazienti: in letteratura infatti, per i pazienti non ancora operati affetti da lombalgia cronica viene riportato un ODI pari al 27% [20]. All'interno del nostro campione, si è comunque osservato come il punteggio dell'ODI sia stato migliore nei pazienti in cui lo spazio L5-S1 era libero (20,2%) rispetto a quelli in cui tale livello era stato incluso nell'artrodesi (22,6%), e migliore inoltre nei pazienti con un solo livello di artrodesi (19,9%) rispetto a quelli con 2 (27,0%) o più livelli (26,5%). Il punteggio peggiore si è comunque avuto nei pazienti che hanno presentato complicazioni e in cui si è resa necessaria una ripresa chirurgica (37,1%). Analoghi risultati sono stati ottenuti considerando il RMDQ (Tab. V) e la VAS (Tab. VI). Anche per quanto riguarda lo *Short Form 36 Health Survey* prendendo in considerazione separatamente i 4 "items" (Tab. VII) inerenti il *Physical Component* (ovvero *Physical Function*, *Role Physical*, *Bodily Pain* e *General Health*) si sono osservati risultati sovrapponibili a quelli ottenuti con gli altri questionari. Sulla base dei nostri risultati è possibile concludere quindi che l'indicazione all'artrodesi strumentata vada attentamente valutata, curando che la sua estensione sia estremamente selettiva, essendo migliori i risultati clinici ottenuti nelle fusioni di un solo livello e in quelle con risparmio della cerniera lombosacrale.

Inoltre l'artrodesi lombare con sintesi rigida peduncolare si è rivelata una metodica che ha esposto i pazienti a frequenti complicazioni. Nella nostra serie sono stati 61 i pazienti sul totale di 497 (ossia il 12,3%) che hanno presentato complicazioni e che sono stati sottoposti per questo ad una ripresa chirurgica, per un totale di 89 reinterventi. Le complicazioni sono state più spesso di tipo meccanico, legate a errori di tecnica come malposizionamenti delle viti (4 casi) e a rotture (9 casi) o mobilizzazioni (10 casi) della sintesi; si sono verificate in 19 pazienti (3,8%) e alcuni di essi hanno subito più di un intervento per complessive 23 nuove chirurgie, che hanno rappresentato alla fine un quarto (25,8%) delle 89 complicazioni della nostra serie. Risultati analoghi sono stati riportati in letteratura: nello studio retrospettivo di Martin et al. [21], su un totale di 9511 pazienti sottoposti ad artrodesi lombare strumentata, la percentuale di complicazioni meccaniche è risultata la più alta, pari al 48,5% delle complicazioni totali, e hanno coinvolto il 4,9% dei pazienti

operati. Questo dato conferma le perplessità sollevate da più parti sulla "pericolosità" della sintesi peduncolare lombare. È risultata più contenuta invece l'incidenza della pseudoartrosi: esse sono state l'8,2% delle 61 prime complicazioni verificatesi (1,4% dei 497 pazienti operati), e il 10,1% delle complessive 89 complicazioni complessive. Le infezioni hanno interessato lo 0,6% dei pazienti, rappresentando il 5,6% delle complicazioni.

Un dato particolarmente significativo della nostra serie è rappresentato dalla bassa incidenza di patologia giunzionale. Tale patologia viene segnalata in letteratura con percentuali diverse comprese tra il 3,9% a 45 mesi dall'artrodesi di Etebar e Cahill [22] e il 35% di Rahm e Hall [23] a 5 anni di distanza. Nel nostro studio ad un follow-up minimo di 3 anni e massimo di 17 l'incidenza è stata più contenuta, pari al 2,2%. Il fenomeno quindi è sicuramente più contenuto di quanto da più parti sostenuto e va ricondotto non necessariamente in tutti i casi all'uso della sintesi rigida. Alla genesi della patologia giunzionale concorrono infatti fattori diversi, riconducibili in prima istanza ad una non corretta valutazione pre-operatoria di quadri di degenerazione discale già presenti al confine dell'artrodesi. Un ruolo molto importante gioca inoltre la tecnica chirurgica, che dovrebbe preservare l'integrità delle articolari adiacenti, spesso invece danneggiate irreparabilmente al momento dell'inserimento delle viti peduncolari di confine della strumentazione. Un ultimo ma molto importante fattore responsabile della patologia giunzionale è il mancato ripristino della lordosi lombare nell'area di artrodesi, con successivo anomalo sovraccarico delle zone di confine: per questo è opportuno al momento della sintesi controllare che la colonna lombare sia in lordosi e modellare adeguatamente le barre della strumentazione. La conoscenza di queste cause e la condotta più accorta del chirurgo possono ridurre l'incidenza del fenomeno giunzionale come accaduto nella nostra serie.

CONCLUSIONI

La sintesi rigida con viti peduncolari utilizzata come supplemento dell'artrodesi posterolaterale ha presentato nella nostra serie di 497 pazienti risultati non sempre soddisfacenti, come è emerso dalla valutazione dei questionari compilati ad una distanza minima di 3 anni dall'intervento (follow-up massimo, 17 anni). Una percentuale significativa di questi pazienti (12,3%) è stata successivamente rioperata per complicazioni prevalentemente di tipo meccanico, legate alla strumentazione, e meno spesso per una pseudoartrosi (1,4%) o una patologia giunzionale (2,2%).

Sulla base dei questionari compilati dai nostri pazienti è possibile concludere che l'indicazione all'artrodesi strumentata vada attentamente valutata, avendo cura che la sua estensione sia estremamente selettiva, essendo migliori i risultati clinici ottenuti nelle fusioni di un solo livello e con risparmio della cerniera lombosacrale.

BIBLIOGRAFIA

1. Christensen FB, Laursen M, Gelineck J, Eiskjaer SP, Thomsen K, Bünger, CE et al. *Interobserver and intraobserver agreement of radiograph interpretation with and without pedicle screw implants: the need for a detailed classification system in posterolateral spinal fusion.* Spine 2001;26:538-44.
2. Moller H, Hedlund R. *Surgery versus conservative management in adult isthmic spondylolisthesis: a prospective randomized study: part 1.* Spine 2000;25:1711-5.
3. Kelsey JL,White AA. *Epidemiology and impact of low back pain.* Spine 1980;5:133-42.
4. Hibbs RA, Swift W. *Developmental abnormalities at the lumbosacral juncture causing pain and disability.* Surg Gynecol Obster 1929;48:604-12.
5. Herkowitz HN, Sidhu K. *Lumbar spine fusion in the treatment of degenerative conditions: current indications and recommendations.* J Am Acad Surg 1996;3:123-35.
6. Fritzell P, Hagg O, Wessberg P. *The Swedish Spine Study: lumbar fusion for chronic low back pain. A multicenter RCT comparing surgery with physiotherapy.* EuroSpine 2000;11:10.
7. Bridwell KH, Sedgewick TA, O'Brien MF, Lenke LG, Baldus C. *The role of fusion and instrumentation in the treatment of degenerative spondylolisthesis with spinal stenosis.* J Spinal Disord 1993;6:461-72.
8. Fischgrund JS, Mackay M, Herkowitz HN, Brower R, Montgomery DM, Kurz LT. *Volvo Award winner in clinical studies. Degenerative lumbar spondylolisthesis with spinal stenosis: a prospective, randomized study comparing decompressive laminectomy and arthrodesis with and without spinal instrumentation.* Spine 1997;22:2807-12.
9. France JC, Yaszemski MJ, Lauerman WC, Cain JE, Glover JM, Lawson KJ, et al. *A randomized prospective study of posterolateral lumbar fusion: outcomes with and without pedicle screw instrumentation.* Spine 1999;24:553-60.
10. McGuire RA, Amundson GM. *The use of primary internal fixation in spondylolisthesis.* Spine 1993;18:1662-72.
11. Moller H, Hedlund R. *Instrumented and noninstrumented posterolateral fusion in adult spondylolisthesis: a prospective randomized study*: part 2. Spine 2000;25:1716-21.
12. Thomsen K, Christensen FB, Eiskjaer SP, Hansen ES, Fruensgaard S, Bünger CE.. *Volvo Award winner in clinical studies. The effect of pedicle screw instrumentation on functional outcome and fusion rates in posterolateral lumbar spinal fusion: a prospective, randomized clinical study.* Spine 1997:22:2813-22.
13. Zdeblick TA. *A prospective, randomized study of lumbar fusion: preliminary results.* Spine 1993;18:983-91.
14. Bjarke Christensen F, Stender Hansen E, Laursen M, Thomsen K, Bünger CE. *Long-term functional outcome of pedicle screw instrumentation as a support for posterolateral spinal fusion: randomized clinical study with a 5-year follow-up.* Spine 2002;27:1269-77.
15. Lorenz M, Zindrick M, Schwaegler P, Vrbos L, Collatz MA, Behal R, et al. *A comparison of single-level fusions with and without hardware.* Spine 1991;16(Suppl. 8):S455-8.
16. Gibson A, Grant I, Waddel LG. *The Cochrane review of surgery for lumbardisc prolapse and degenerative lumbar spondylosis.* Spine 1999;24:1820-32.
17. Goel VK, Pope MH. *Biomechanics of fusion and stabilization.* Spine 1995;20:855-995.
18. Vaccaro AR, Garfin S. *Internal fixation (pedicle screw fixation) for fusions of the lumbar spine.* Spine 1995;20(Suppl.):157-65.
19. Zucherman J, Hsu K, Picetti G, White A, Wynne G, Taylor L. *Clinical efficacy of spinal instrumentation in lumbar degenerative disc disease.* Spine 1992;17:834-7.
20. Fairbank JC, Pynsent PB. *The Oswestry Disability Index.* Spine 2000;25:2940-52; discussion 2952. Review.
21. Martin BI, Mirza SK, Comstock BA, Gray DT, Kreuter W, Deyo RA. *Are lumbar spine reoperation rates falling with greater use of fusion surgery and new surgical technology?* Spine 2007;32:2119-26.
22. Etebar S, Cahill DW. *Risk factors for adjacent-segment failure following lumbar fixation with rigid instrumentation for degenerative instability.* J Neurosurg 1999;90(Suppl. 2):163-9.
23. Rahm MD, Hall BB. *Adjacent-segment degeneration after lumbar fusion with instrumentation: a retrospective study.* J Spinal Disord 1996;9:392-400.

Finito di stampare nel mese di Marzo 2009
presso le Industrie Grafiche della Pacini Editore S.p.A.
Via A. Gherardesca • 56121 Ospedaletto • Pisa
Telefono 050 313011 • Telefax 050 3130300
www.pacinimedicina.it