G.I.O.T. 2004;30:86-96

La sutura primaria dei tendini flessori con la "Double Armed Suture" a fil perduto (DAS-LT) e mobilizzazione attiva immediata delle dita

Primary repair of flexor tendons by the "Double Armed Suture" lost thread (DAS-LT) with immediate active mobilization of the fingers

A. Messina
J.C. Messina[1]

Primario Ortopedico Fuori Ruolo, fondatore del Centro di Chirurgia della Mano e del Laboratorio di Microchirurgia del CTO di Torino, Centro di Chirurgia della Mano, Clinica Fornaca di Sessant, Torino
[1] COS, Istituto Ortopedico "Gaetano Pini", Milano

Indirizzo per la corrispondenza:
Prof. A. Messina, via Monte Rosa, 20, 10098 Rivoli, Torino
E-mail: messinaantonino@interfree.it
www.messinaantonino.interfree.it

Ricevuto l'11 novembre 2003
Accettato il 25 marzo 2004

RIASSUNTO

I risultati della chirurgia riparatrice delle lesioni dei tendini flessori delle dita sono ancora oggi largamente imprevedibili. Intendiamo proporre i risultati ottenuti con una *five-strand, core suture* di 60,5 Newton di resistenza che consente la mobilizzazione attiva immediata, la conservazione del liquido sinoviale mediante chiusura della guaina sinoviale digitale, la guarigione *per primam* del tendine. La *Double Armed Suture-Lost Thread (DAS-LT)* viene effettuata con un primo filo di nylon monofilamento 3/0, intrecciato a zig-zag sui due capi tendinei sezionati (*grasping suture*); un secondo filo 3/0 viene inserito un cm più prossimalmente, sovrapposto alla prima sutura e annodato un cm. più distalmente, per proteggere la precedente sutura dallo stress muscolare durante la mobilizzazione attiva (*locking suture*). *La DAS-LT è rigorosamente posta in posizione mediana e laterale* allo spessore del tendine per preservarne la vascolarizzazione dorsale (vincula-tendinum) e quella interfascicolare delle due metà; viene completata da una sutura incavigliata, epitendinea, circolare 5/0. Dal 1996 sono stati riparati 62 tendini flessori; i controlli a 3 anni, 6 m.(in media) evidenziarono 72,5% (45 tendini) di risultati eccellenti; 17,5% (11 tendini) buoni; 3,5% (2 tendini) mediocri; 6,5% (4 tendini) cattivi. La *DAS-LT* rappresenta un'alternativa fortemente avanzata e realmente innovativa rispetto alle altre tenorrafie utilizzate oggi.

Parole chiave: tendini flessori delle dita, sutura primaria tendini flessori delle dita, mobilizzazione attiva immediata flessori dita, allargamento pulegge dei flessori delle dita, riparazione dei flessori delle dita nella no man's land

SUMMARY

Results of flexor tendons repair are still largely unpredictable. We report results obtained with a five-*strand, core suture*, having 60,5 Newton repair strength. The *DAS-LT* allows active and immediate mobilization, synovial fluid preservation by synovial sheath closure, *per primam* tendon repair. The technique is performed by means of a first nylon thread, monofilament 3/0 criss-crossed through both severed tendon stumps (*grasping suture*); a second 3/0 nylon thread is inserted one centimeter more proximally, placed upon the first suture and tied one centimeter more distally to reinforce and protect tendon junction from muscular strain, during tendon active mobilization (*locking suture*). *The suture is strictly situated on the median and*

lateral line of tendon thickness (*core suture*); this preserves the blood supply of posterior portion (vincula tendinum) and of interfascicular vascularization of whole tendon. The *DAS-LT* is completed by a periferal, running, simple-locked suture 5/0. Since 1996 sixty-two flexor tendons were repaired; the follow-up evaluation (3 y, 6 m. on average) showed 72.5% (45 tendons) excellent results; 17.5% (11 tendons) good; 3.5% (2 tendons) fair; 6.5% (4 tendons) poor. The DAS is a strongly advanced alternative and an actually innovative technique in comparison with other procedures performed today.

Key words: finger flexor tendons, primary flexor tendon repair of finger, early active motion after flexor tendon suture, pulley enlargement of finger flexor tendons, no man's land finger flexor tendons repair

INTRODUZIONE

I risultati delle riparazioni primarie delle lesioni acute trattate in urgenza (fino a 1-2 settimane) e delle lesioni tardive-recenti (fino a 3-4 settimane) dei tendini flessori nel canale digitale e in particolare nella *no man's land di Bunnell* sono, ancora oggi, in larga misura imprevedibili [1].

L'insuccesso funzionale è dovuto principalmente alla particolare localizzazione anatomica della lesione tendinea dentro il *canale digitale*, alla *rottura della sutura* durante la mobilizzazione attiva precoce e alla formazione secondaria di *aderenze* del callo tendineo. Queste evenienze sono aggravate a loro volta: dalle difficoltà di *guarigione biologica del tendine* (devascolarizzazione e meccanismo traumatico) e dalla *inadeguatezza delle tecniche chirurgiche di riparazione* applicate alle specifiche e particolari caratteristiche della lesione. Le condizioni principali che avvantaggiano il ripristino funzionale del tendine suturato sono: 1) *la mobilizzazione attiva immediata del dito* che tende a evitare il blocco dell'escursione e ad attivare la cicatrizzazione spontanea del tendine; 2) la prevenzione della formazione del *gap fra i monconi tendinei* durante la mobilizzazione attiva con conseguenti aderenze peritendinee; 3) la possibilità di attivare i fattori che concorrono alla *cicatrizzazione vascolare e sinoviale* "per primam" dei monconi tendinei suturati; 4) l'utilizzazione di una *sutura forte, compatta e con sufficiente resistenza meccanica* che eviti la rottura durante la mobilizzazione attiva precoce.

Vari Autori si sono interessati alle tecniche di riparazione primaria dei tendini flessori nel canale digitale [1-5]. Altri AA. hanno studiato la cicatrizzazione tendinea dopo sutura primaria o secondaria con mobilizzazione precoce del tendine per stimolare la cicatrizzazione vascolare e sinoviale epitendinea e il ricupero immediato della escursione attiva del tendine riparato dentro il canale [6-16]. Lister [17] ha studiato i problemi bio-meccanici (*impingement*) dell'escursione del tendine; Messina [18] ha messo a punto una *Via di accesso medio-laterale diretta* per un approccio chirurgico razionale ai tendini flessori e una *Tecnica di allargamento laterale e chiusura laterale della guaina sinoviale* digitale e delle pulegge per evitare l'*impingement* della sutura e mantenere, all'interno del canale osteofibroso, il liquido sinoviale necessario ad una cicatrizzazione epitendinea *per primam* dei tendini flessori riparati. Recentemente altri AA. hanno messo a punto lo studio della resistenza del materiale di sutura per realizzare la mobilizzazione attiva del tendine senza rischi di rottura della tenorrafia [19-23]. Una delle prime tecniche di riparazione primaria dei tendini flessori *con mobilizzazione attiva immediata* delle dita è stata ideata e applicata sui pazienti sin dal 1972 [24]. Questa sutura (tipo *grasping* and *locking suture*) chiamata *Double Armed Suture (DAS)* è stata ulteriormente perfezionata nel 1988 e nel 1992 [25 26]. Dal 1996 [27] la tecnica originale DAS è stata modificata definitivamente e chiamata *Double Armed Suture a fil perduto* (DAS-LT). Essa è una *five-strand*, *core suture*, resistente più di 60,5 Newton (vedi dopo) e consente, quindi, in piena sicurezza la mobilizzazione attiva immediata delle dita, senza rischio di rottura o di formazione di gap intertendineo.

Tecnica chirurgica

La tenorrafia viene effettuata con un filo monofilamento di nylon 3/0, intrecciato a zig-zag sul tendine sezionato. La *prima sutura* inizia indifferentemente in uno dei due monconi tendinei a 2 cm dalla superficie di sezione e specularmente finisce nell'altro moncone tendineo, allo stesso livello (*grasping suture*) (Fig. 1a). La *seconda sutura* viene eseguita pure a zig-zag, con nylon monofilamento 3/0; essa inizia un cm più prossimalmente e finisce un cm più distalmente alla prima sutura (Fig. 1b). Anche questa sutura, di rinforzo e di bloccaggio della precedente (*locking suture*), può essere iniziata indifferentemente in uno dei due capi tendinei; è sovrapposta alla precedente e passata negli spazi lasciati liberi dalle anse esistenti (*Double Armed Suture*). Essa permette di scaricare la

prima sutura dalle tensioni muscolari durante la mobilizzazione attiva immediata del dito (Fig. 1c, d).

La doppia sutura è posta rigorosamente in posizione mediana e laterale (*core suture*) *allo spessore del tendine* (a differenza della tecnica di Bunnell) e viene lasciata *in-situ*, a fil perduto; essa viene completata da una sutura epitendinea circolare, incavigliata, di nylon 5/0, interessante i bordi di sezione del tendine (*simple-locking circumferential suture*) (Fig. 1c).

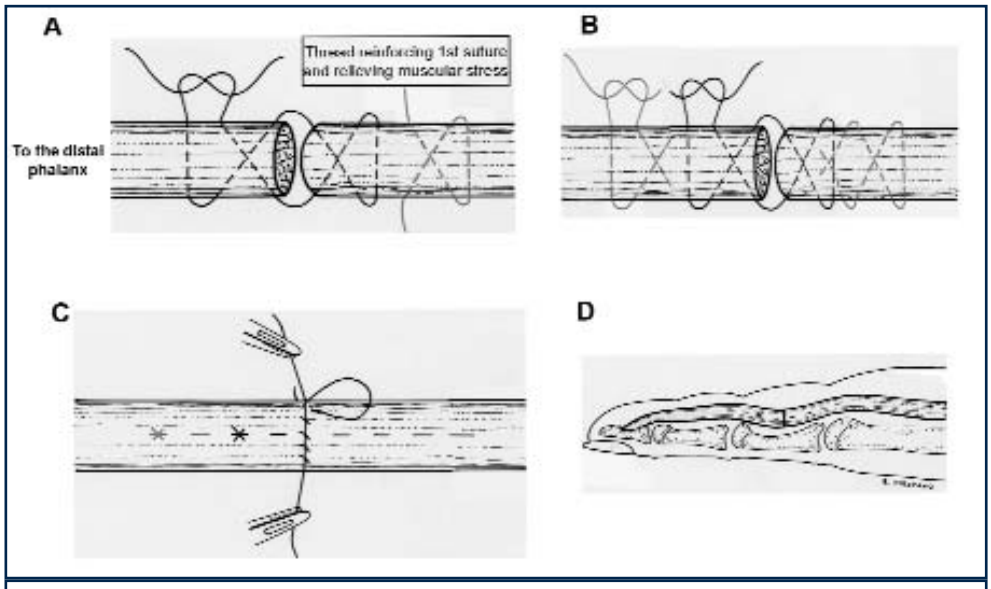

Fig. 1. Tecnica chirurgica: A) La *Double Armed Suture a fil perduto* (DAS-LT) è una *five-strand suture* con resistenza di oltre 60,5 Newton; essa viene effettuata con un nylon monofilamento 3/0, intrecciato a zig-zag. La *prima sutura* inizia indifferentemente in uno dei due monconi tendinei a 2 cm dalla superficie di sezione e specularmente finisce nell'altro moncone tendineo, allo stesso livello (*grasping suture*). B) La *seconda sutura* viene eseguita pure a zig-zag, con nylon monofilamento 3/0; essa inizia un cm più prossimalmente e finisce un cm più distalmente alla prima sutura. Anche questa sutura di rinforzo e di bloccaggio della precedente (*locking suture*) può essere iniziata indifferentemente in uno dei due capi tendinei; essa permette di scaricare la prima sutura dalle tensioni muscolari durante la mobilizzazione attiva immediata del dito; il filo viene sovrapposto al precedente (*Double Armed Suture*) sulla stessa linea mediana e laterale e passato negli spazi lasciati liberi dalle anse precedenti (*core suture*). C, D) La doppia sutura è posta rigorosamente *in posizione mediana e laterale allo spessore del tendine* (a differenza della tecnica di Bunnell) per rispettare la vascolarizzazione dorsale dei *vincula tendinum* e quella longitudinale, interfascicolare delle due metà; essa viene lasciata *in-situ*, a fil perduto. La DAS-LT viene completata da una sutura epitendinea circolare, incavigliata, di nylon 5/0, interessante i bordi della sezione del tendine (*simple-locking circumferenzial suture*).

Caratteristiche bio-meccaniche della DAS-LT

L'accesso chirurgico ai tendini flessori viene effettuato mediante l*a nostra Via di accesso medio-laterale diretta* al dito che rispetta e preserva *la lamina fibrosa digitale trasversa di Landsmeer e il legamento di Cleland* [18] (Fig. 2a). Queste robuste strutture fibrose trasverse del dito, data la loro inserzione ossea comune con le pulegge e con la guaina sinoviale, vengono utilizzate *per l'allargamento laterale e la chiusura sul lato della guaina sinoviale e delle pulegge* [18] (Fig. 2b).

Questa nuova metodologia consente di eliminare, durante l'escursione del tendine, l'*impingement* anteriore dei monconi tendinei suturati [17], di evitare il loro blocco per edema conseguente all'evento traumatico e chirurgico e permette di conservare il liquido sinoviale dentro il canale osteofibroso digitale. Conseguentemente, per azione diffusiva del liquido sinoviale causata dalla chiusura del dito (*effetto pompa di Weber*) [28], viene facilitata anche la cicatrizzazione sinoviale epitendinea *per primam* sia nelle riparazioni primarie in urgenza, sia a maggior ragione in quelle tardive-recenti (3-4 settimane, con monconi tendinei devascolarizzati) dove solo la nutrizione sinoviale può assicurare una cicatrizzazione e una consolidazione post-operatoria del tendine. Inoltre, *la posizione mediana e laterale della sutura DAS-LT consente di preservare la vascolarizzazione dorsale, estrinseca (vincula tendinum) e intrinseca (interfascicolare) dei tendini flessori* (Fig. 3a, b, c). La forza di resistenza centrale della sutura (*core suture*) permette, poi, di attenuare e scaricare, durante la flessione del dito attorno alle pulegge, anche le tensioni periferiche, dorsali e palmari, che vengono ad essere esercitate sulle fibre tendinee affrontate e suturate circolarmente. La doppia sutura, infine, per azione della trazione muscolare, *trasforma il diametro ellissoide del tendine in una figura a 8* corrispondente a due cerchi con diametro, raggio di curvatura e superficie di contatto ridotto di circa la metà (Fig. 3a, b, c). Ciò diminuisce notevolmente, durante la flessione attiva del dito, la superficie di attrito dei monconi tendinei suturati sulla faccia anteriore della guaina sinoviale e sulle pulegge. La posizione mediana e laterale dei fili protegge anche i nodi della sutura dal conflitto con le pulegge durante lo scorrimento; essi sono localizzati lontano dalla zona di sezione, non interferiscono con il processo cicatriziale della superficie di sezione tendinea e sono indovati e protetti lungo

la linea mediana e laterale (più ristretta e senza artrito) del tendine.

La *resistenza della sutura* è stata calcolata secondo i parametri esistenti in letteratura [19-23] dove è stato evidenziato che durante le prime 3-4 settimane dalla riparazione, la resistenza della sutura alla mobilizzazione attiva deve essere maggiore di 35 Newton [19 23]. Dai valori stabiliti da recenti ricerche, ogni filo di nylon 3/0 ha una resistenza di 13,6 N, garantito dalla Ditta fabbricante (USP1306-1308) [19 23], ne consegue che, nella DAS-LT, *i quattro fili* passanti fra i due monconi tendinei raggiungono una resistenza globale di 54,4 N. Ad essa, viene ad aggiungersi la resistenza di almeno 6,1 N (10,8-17,7 N secondo Kubota) [29] della sutura epitendinea, incavigliata, *en surjet* (*simple-locking circumferential suture*), per cui la DAS-LT dispone in totale di almeno 60,5 Newton di resistenza.

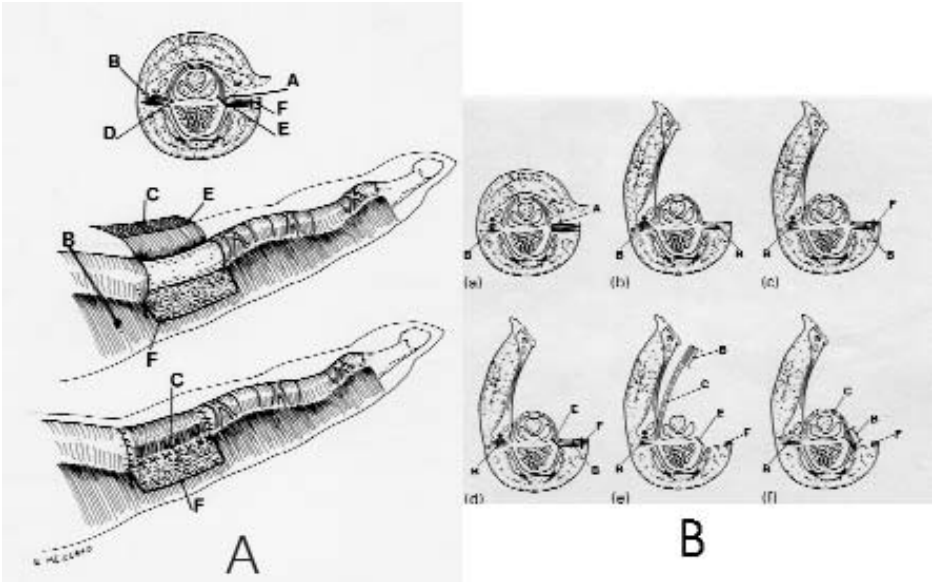

Fig. 2. A) La tenorrafia DAS-LT viene realizzata mediante l'utilizzo della *Via di accesso medio-laterale diretta* al dito (A) che rispetta e preserva *la lamina fibrosa digitale trasversa di Landsmeer e il legamento di Cleland* (B) [18]. Queste robuste strutture fibrose trasverse del dito, data la loro inserzione ossea comune con le pulegge e con la guaina sinoviale (C, D), vengono utilizzate *per allargare lateralmente e poi chiudere sul lato* la guaina sinoviale digitale e le pulegge (E, F).
B) Questa nuova metodologia consente così di eliminare *l'impingement* anteriore dei monconi tendinei suturati durante l'escursione del tendine, di evitare il loro blocco per edema conseguente all'evento traumatico e chirurgico e permette di conservare il liquido sinoviale dentro il canale osteofibroso digitale. Conseguentemente, per azione diffusiva durante la chiusura del dito (*effetto pompa di Weber*), viene facilitata anche la cicatrizzazione sinoviale epitendinea *per primam* e ciò sia nelle riparazioni primarie in urgenza che nei casi tardivi-recenti con monconi tendinei devascolarizzati (3-4 settimane) dove solo la nutrizione sinoviale può assicurare una cicatrizzazione e una consolidazione postoperatoria.

Questo studio presenta i risultati funzionali ottenuti con la nuova tecnica di sutura DAS a fil perduto (DAS-LT) e mobilizzazione attiva immediata delle dita.

MATERIALI E METODI

Da Gennaio 1996 a Dicembre 2002 abbiamo operato, con tenorrafia primaria mediante la tecnica *Double Armed Suture a fil perduto (DAS-LT) e mobilizzazione attiva immediata del dito*, 62 tendini flessori profondi e flessori superficiali delle dita (FCP = Flessore Comune Profondo; FCS = Flessore Comune Superficiale). In urgenza e in urgenza differita sono stati suturati 48 tendini; 14 dopo tre settimane dal trauma (Figg. 4, 5, 6, 7). Da questo studio sono state esclusi i tendini flessori profondi lesi in Zona I e riparati con la tecnica DARS (*Double Armed Reinsertion Suture*) e mobilizzazione attiva immediata del dito [27] e le lesioni tendinee della Zona IV e V del polso e dell'avambraccio perché associate a varie lesioni delle parti molli e strutture vascolo-nervose. Dei 62 tendini flessori considerati in questo studio, 46 riparazioni primarie hanno interessato lesioni dei tendini flessori profondi (Fig. 5) e 16 dei tendini flessori superficiali. A seconda delle Zone anatomo-chirurgiche 52 lesioni tendinee erano localizzate in Zona II e 10 in Zona III di Verdan. L'età dei pazienti variava da 11 a 74 anni (media 28 a. 8 m.); 14 lesioni appartenevano al sesso femminile; 17 lesioni interessavano il pollice; 11 l'indice; 14 il medio; 8 l'anulare; 12 il mignolo. Il più comune meccanismo traumatico delle sezioni tendinee è stato la lesione da taglio (coltello, taglierina, vetro, lamiera etc.). Le lesioni associate erano rappresentate: dalla sezione di un solo peduncolo vascolo-nervoso in 10 casi; di due peduncoli in 5 casi; da frattura composta di P1 in 1 caso; da sezione della fibro-cartilagine glenoidea palmare dell'articolazione interfalangea prossimale in 4 casi; in 1 caso la lesione del FCP a livello della "no mans land" (associata

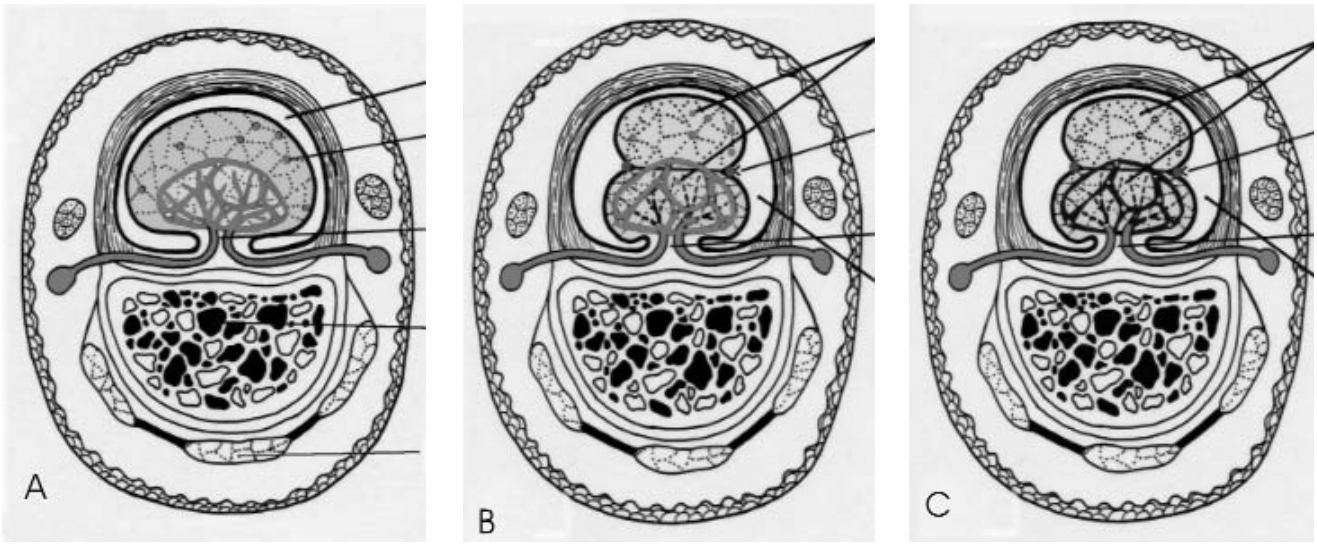

Fig. 3. A) Sezione trasversa del tendine nel canale digitale; la vascolarizzazione estrinseca (vincula tendinum) interessa solo la metà dorsale del tendine. La metà anteriore (chiamata *avascolare*) ha una nutrizione arteriosa intrinseca (interfascicolare) e una nutrizione sinoviale (liquido sinoviale). B) nelle lesioni acute (1-2 settimane) la DAS-LT rispetta la vascolarizzazione estrinseca (vincula), intrinseca (interfascicolare) e la nutrizione sinoviale poiché la sutura, anatomicamente, è situata in *posizione mediana e laterale* al tendine (*core suture*). La posizione mediana della sutura permette di diminuire, anche, la superficie di artrito del tendine sulle pulegge, durante la flessione del dito, poiché trasforma la figura ellissoide dello spessore del tendine in una figura a 8, corrispondente a due cerchi, il cui diametro, raggio di curvatura e superficie sono diminuiti di circa la metà. I nodi sono localizzati lontano dalla superficie di sezione e di cicatrizzazione; protetti dall'artrito perché situati lateralmente, nella parte più ristretta del tendine suturato. C) nelle lesioni inveterate (3-4 settimane) la DAS-LT permette la nutrizione sinoviale e interfascicolare (intrinseca) del tendine (vedi testo).

alla sezione di 1 peduncolo vascolo-nervoso) interessava due dita lunghe contigue. Tutti i tendini che presentavano lesioni associate sono stati trattati in urgenza; i peduncoli vascolo-nervosi sono stati suturati con tecnica microchirurgica e dopo l'intervento è stata applicata una stecca gessata dorsale di blocco dell'estensione del dito per tre settimane. La mobilizzazione attiva del dito è stata testata immediatamente dopo la sutura, in Sala Operatoria; è

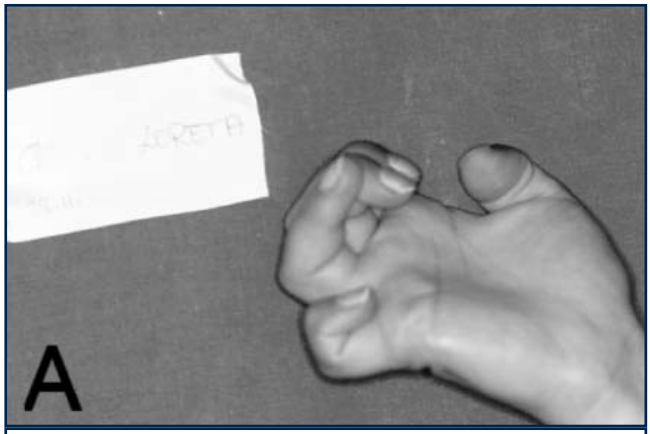

Fig. 4. Tendine Flessore profondo dell'Anulare sezionato 2 settimane prima da una taglierina. Deficit della flessione attiva della falangetta.

Fig. 5. L'accesso chirurgico per la tenorrafia DAS-LT è realizzato mediante la *Via di Accesso medio-laterale diretta* che preserva la lamina fibrosa trasversa di Landsmeer, utilizzata nel corso dell'intervento per *l'allargamento e la chiusura laterale della guaina sinoviale*. Il moncone tendineo, devascolarizzato, è retratto alla base del dito. La conservazione del liquido sinoviale nel canale digitale assicura la nutrizione e la consolidazione del tendine durante la mobilizzazione attiva precoce.

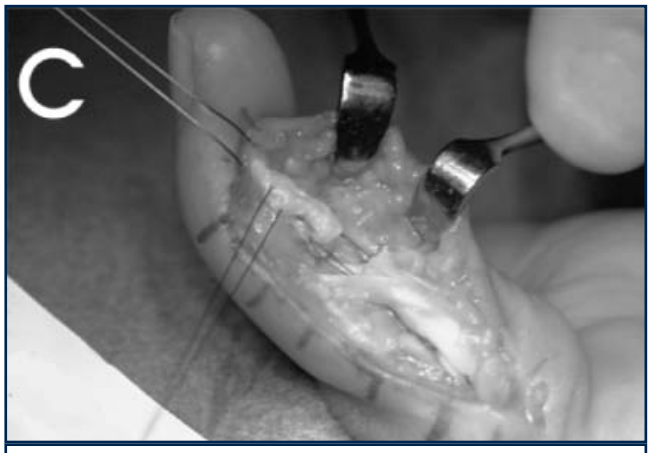

Fig. 6. Sutura mediante la Double Armed Suture a fil perduto (DAS-LT) del Flessore profondo a livello della decussazione del Flessore superficiale integro; i fili di Nylon 3/0 sono situati rigorosamente in posizione mediana e laterale (*core suture*). Senza la mobilizzazione attiva immediata del tendine, permessa dalla DAS-LT resistente più di 60,5 Newton, si avrà la rottura o il blocco della sutura e un esito cattivo, in flessione, del dito.

Fig. 7. La doppia sutura (*grasping e locking suture*) DAS-LT è stata realizzata; ora verrà eseguita la sutura epitendinea, circolare, incavigliata di Nylon 5/0, affrontante i bordi di sezione dei monconi tendinei (*simple-locking circumferenzial suture*). Dopo l'allargamento laterale e la chiusura laterale della guaina sinoviale che consente la conservazione nel canale digitale del liquido sinoviale, la sutura non avrà *impigement* anteriore sulle pulegge durante la flessione attiva del tendine.

stato vietato il movimento del dito contro resistenza per le prime 4 settimane. L'intervento, in ischemia del dito o dell'arto superiore, è stato effettuato in anestesia tronculare o loco-regionale e sedazione o anestesia di Plesso ascellare; nel 95% dei casi il paziente non è stato ricoverato.

RISULTATI

Nessuna rottura, né intolleranza ai fili di sutura lasciati in sede; nessuna tenosinovite reattiva, né flogosi post-operatoria sono da segnalare nei casi trattati.
Dopo l'intervento, la ferita è stata ricoperta da cerotti medicati, singoli, di forma triangolare e aventi la larghezza diminuita sul versante palmare per permettere la flessione del dito. Il controllo clinico della ferita e della funzione del dito operato è stato effettuato ogni settimana; i punti di sutura sono stati rimossi alla terza o quarta settimana. La flesso-estensione è stata ricuperata quasi totalmente in 20 dita dopo appena 1, 2 settimane dall'intervento (Figg. 8, 9); per le altre il massimo ricupero è stato ottenuto dopo 4, 6 settimane. La riabilitazione funzionale passiva e attiva assistita del dito, per un terzo dei casi, è stata prescritta dopo la quarta settimana e per una durata da 3 a 6 settimane. In 6 pazienti con condizioni di gravità e complessità della lesione, devascolarizzazione cutanea, lesioni associate varie, età avanzata del paziente, problemi inerenti la personalità etc, è stato necessario, alla 4° settimana l'utilizzo di un tutore dinamico di Capener e un trattamento riabilitativo prolungato fino a 8 settimane.

Valutazione Globale della Funzionalità (dei tendini flessori)
Dal 1972 adottiamo il metodo clinico di *Valutazione Globale* della *Funzionalità* (V.G.F.) *dei tendini flessori delle dita*. Il risultato è considerato:
1) eccellente, quando il dito riacquista la flessione attiva e passiva completa;

Fig. 8. Controllo clinico dell'Estensione attiva del dito a 5 gg. dalla sutura DAS-LT. Mobilizzazione attiva immediata del dito già in Sala Operatoria. La Paziente, dopo la sutura, è stata rinviata a casa immediatamente, senza ricovero e autorizzata a flettere il dito, con cautela, attivamente, senza resistenza.

Fig. 9. Controllo clinico della Flessione attiva. La ferita operatoria è stata medicata solo con cerotti medicati singoli, di forma triangolare sul lato palmare, per permettere la flessione immediata delle falangi. La *Double Armed Suture – LT* è raccomandata nei casi di carenza di Servizio di Riabilitazione funzionale e in speciali condizioni, il Paziente può essere autorizzato, a riprendere il lavoro immediatamente.

2) buono, quando il dito presenta:
   a) un'estensione attiva di ogni articolazione da 160 a 180 gradi,
   b) flessione passiva completa di tutte le articolazioni,
   c) flessione attiva completa dell'articolazione metacarpo-falangea,
   d) flessione attiva dell'articolazione interfalangea distale da 5 a 10 gradi,
   e) flessione attiva dell'articolazione interfalangea prossimale da 70 a 90 gradi,
   f) il paziente si dichiara soddisfatto e utilizza il dito (senza dolore) al lavoro e nei suoi hobbies;
3) cattivo, se esiste dolore; rigidità articolare o aderenza tendinea che limita il movimento attivo del dito; distanza polpastrello-palmo maggiore di 2 cm o il paziente non è soddisfatto.

I risultati funzionali della riparazione DAS-LT sono stati esaminati con un follow-up medio di 3 anni e 6 mesi. La V.G.F. ha evidenziato in 48 tendini un *risultato eccellente* pari a 77,5%; *buono* in 9 tendini (14,5%); *cattivo* in 5 tendini (8%).

Secondo il metodo *T.A.M.* abbiamo registrato un *risultato eccellente* in 45 tendini (72,5%); *buono* in 11 tendini (17,5%); *mediocre* in 2 tendini (3,5%) e *cattivo* in 4 tendini (6,5%).

Valutazione *T.A.M.* per Zone chirurgiche:

1) Zona II. *Risultati eccellenti* in sono stati registrati in 30 riparazioni primarie del FCP isolato con flessore superficiale integro; in 1 riparazione primaria del FCP con associati due peduncoli vn. sezionati; in 3 riparazioni primarie del FCP con un solo peduncolo vn. sezionato; in 2 riparazioni primarie del FCP con associata sezione della fibro-cartilagine glenoidea palmare dell'articolazione IFP. *Risultati buoni* sono stati ottenuti in 3 FCP e 4 FCS con un peduncolo vn sezionato associato; in 1 FCS con due peduncoli vn sezionati associati e di 1 FCS con frattura composta di P1 associata. *Risultati cattivi* sono stati evidenziati in quattro riparazioni primarie del FCP, di cui due con sezione associata della fibrocartilagine palmare dell'articolazione IFP e due con due peduncoli vn. collaterali.

2) Zona III. *Risultati eccellenti* sono stati ottenuti in 5 riparazioni primarie del FCS isolato con flessore profondo integro; in 2 riparazioni del FCS e del FCP riparati insieme. *Risultati buoni* sono stati ottenuti in 2 FCS che avevano un peduncolo vn sezionato associato. *Risultati mediocri* sono stati registrati in 2 casi dopo riparazione di 1 FCP e del FCS contemporaneamente.

Complicazioni: nessuna intolleranza è da segnalare durante la mobilizzazione attiva immediata del tendine, relativamente alla quantità (*five-strand suture*) e qualità del materiale di sutura utilizzato; 6 ritardi di cicatrizzazione con necrosi parziale cutanea sono da segnalare nelle dita con sezione bilaterale associata dei peduncoli vascolo-nervosi collaterali. In questi casi abbiamo ritardato la mobilizzazione attiva del dito attendendo la parziale cicatrizzazione cutanea e la risoluzione dell'edema secondario. Nei casi di sutura con devascolarizzazione dei monconi tendinei o di chiusura imperfetta della guaina sinoviale, dovuta al meccanismo traumatico delabrante o al ritardo di trattamento (3 settimane), abbiamo incoraggiato il paziente a flettere attivamente il dito, solo dal sesto giorno dopo l'intervento e abbiamo posticipato e prolungato la riabilitazione funzionale assistita del dito.

DISCUSSIONE

L'esigenza attuale della ripresa rapida del lavoro, dopo una sezione dei tendini flessori delle dita, ha recentemente stimolato molte ricerche finalizzate a ottenere in breve tempo, mediante una sutura primaria forte e resistente, una cicatrizzazione vascolare, intrinseca e sinoviale (epitendinea) *per primam*. Fra i nuovi metodi di riparazione

proposti recentemente [15 19-23 30] la *DAS-LT* presenta caratteristiche biomeccaniche rilevanti sia per le condizioni biologiche di cicatrizzazione del callo tendineo da essa determinate, sia per la resistenza della sutura che offre maggiori garanzie per la mobilizzazione attiva immediata delle dita. I risultati di questo studio dimostrano che la Double Armed Suture a fil perduto è una tenorrafia completamente affidabile per la sua robustezza, con oltre 60,5 Newton e per la sua moderna struttura *five strand, core suture*. Il montaggio comprende significativamente una *grasping, una locking e una simple-locking peripheral suture* le cui peculiari caratteristiche bio-meccaniche sono:

1) I fili della doppia sutura non sono posti sulla superficie di scivolamento anteriore e di *impingement* del tendine come tutte le altre suture oggi in uso, bensì sulla *linea mediana e laterale*, corrispondente a una posizione meccanica e dinamica centrale (*core suture*), totalmente protetta durante lo scorrimento del tendine.
2) La *posizione mediana e laterale* della sutura riesce a diminuire di circa la metà la superficie d'attrito del tendine, durante l'escursione, poiché trasforma la figura ellissoide del diametro trasverso del tendine in una *figura a 8,* con dimezzamento della sua superficie di contatto sulle pulegge (Figg. 3a, b, c, 6). Al contrario di alcune tecniche in uso, nella DAS-LT i nodi non corrispondono al livello della sezione del tendine, quindi non interferiscono con la cicatrizzazione intertendinea; essi sono situati a 1 e 2 cm dalla zona di affrontamento delle fibre, lateralmente e nella zona mediana allo spessore del tendine cioè nella parte più ristretta del suo spessore, protetta da qualsiasi artrito con le pulegge (Fig. 1, 3b, 6).
3) È stato accertato che la *sutura statica di Bunnell*, avendo una resistenza insufficiente, provoca quasi sempre la rottura secondaria dei fili o la diastasi e il blocco secondario della sutura durante la mobilizzazione del tendine; inoltre essa, essendo effettuata con intralacciamento in tutti i sensi nello spessore del tendine (per raggiungere un effetto *grasping e locking*), provoca necrosi e devascolarizzazione, gap intertendineo e blocco secondario etc. [6]. Dal punto di vista biomeccanico, al contrario della tenorrafia di Bunnell, la *five-strand suture DAS-LT* ha una posizione strettamente laterale e mediana (*core suture*) che consente di rispettare la vascolarizzazione estrinseca, dorsale (vincula tendinum) e quella intrinseca, interfascicolare delle due metà del tendine, di preservare la nutrizione epitendinea sinoviale e di favorire la cicatrizzazione primaria vascolare e sinoviale dei monconi tendinei suturati (Figg. 3a, b, c, 6, 7). *La tecnica Double Armed Suture a fil perduto è stata ideata per la mobilizzazione attiva immediata del tendine flessore riparato, anche se cauta e progressiva* [26]. *Essa non richiede quindi alcuna utilizzazione di tutori elastici per diminuire la tensione muscolare sulla sutura DAS-LT. Infatti la sutura DAS-LT, composta da 5 fili di nylon monofilamento 3/0, dispone in totale di più di 60,5 Newton di resistenza, quasi il doppio di quella (35 Newton), necessaria alla sua rottura* [19 23 29].
4) È risaputo che durante la mobilizzazione attiva precoce, tutte le *tecniche multi-strand*, oggi in uso, strangolano e devascolarizzano una parte o addirittura la metà della superficie anteriore del tendine impegnata nello scorrimento sulle pulegge. Le tensioni periferiche dorsali e palmari, che vengono ad essere esercitate sulle fibre tendinee affrontate e suturate, durante la flessione attorno alle pulegge, sono suscettibili di provocare notevoli lacerazioni per trazione; esse possono determinare compressioni e invaginazioni, devascolarizzazioni e gap per distrazione dei monconi tendinei affrontati [22]. Questo avviene in minor misura anche nella flessione passiva controllata, precoce tipo Kleinert [2], poiché i flessori durante la chiusura passiva assistita del dito non si muovono come uno stantuffo in un cilindro e i risultati negativi registrati dalla letteratura scientifica confermano questa difficoltà bio-meccanica di scorrimento della sutura.
5) D'altra parte la metà anteriore del tendine, chiamata *avascolare* perché non provvista di vascolarizzazione diretta come la parte dorsale (vincula tendinum), è dotata solo di nutrizione epitendinea sinoviale e di precaria vascolarizzazione arteriosa longitudinale, interfascicolare (Fig. 3a). Quindi, a nostro avviso, sulla metà anteriore, durante la mobilizzazione e la flessione attiva del tendine sulle pulegge, è importante: a) evitare l'*impingement* del materiale di sutura contro le pulegge per ovviare al rischio di gap intertendineo secondario; b) mantenere la conservazione del liquido sinoviale nel canale osteofibroso digitale per aiutare lo scivolamento, la nutrizione continua e la cicatrizzazione epitendinea; c) scaricare la compressione della sutura sulle pulegge ricercando mediante una *core suture* un equilibrio delle tensioni sulle fibre tendinee periferiche durante la flessione sotto tensione del tendine [22].
6) La nostra esperienza conferma, poi, che nelle *lesioni*

tardive-recenti (3-4 settimane) la vascolarizzazione estrinseca dei tendini (*vincula tendinum*) è definitivamente compromessa [7 8 10 13 16]. Infatti, al tavolo operatorio i *vincula* si ritrovano di norma strappati per il trauma o per la contrattura muscolare riflessa al momento della sezione oppure trombizzati per la trazione muscolare continua; il moncone prossimale del tendine è sovente retratto e devascolarizzato (Fig. 5). Anche in questi casi, la DAS-LT permette di assicurare la nutrizione e la cicatrizzazione dei due monconi mediante la nutrizione sinoviale (epitendinea) e la vascolarizzazione longitudinale intrinseca (interfascicolare) esistente. La mancanza di rotture secondarie o di gap intertendineo con blocco dell'escursione, confermano la rivascolarizzazione dei monconi e la consolidazione del tendine sezionato (Fig. 9). La Double Armed Suture evidentemente non può modificare la situazione nutrizionale precaria, residua, esistente, aggravata spesso da una certa retrazione del moncone prossimale [13]; ma proprio in questi casi il Chirurgo ha bisogno di avere a disposizione per una riparazione primaria, una sutura robusta e affidabile come la DAS-LT (60,5 Newton) [30]. Nei casi trattati con lieve retrazione e ancoraggio del moncone prossimale è stato possibile, infatti, eseguire una sutura in flessione del dito anche se la mobilizzazione attiva è stata ritardata di 8-10 giorni. L'alternativa era l'innesto tendineo, l'immobilità post-operatoria, l'aderenza, la tenolisi secondaria e un risultato mediocre o cattivo etc. o la protesi in silicone, l'innesto tendineo secondario (trauma + due interventi) e la limitazione funzionale residua con risultato scarso o cattivo. Nella Zona II i tendini flessori superficiali, sezionati a qualsiasi livello assieme ai flessori profondi, sono stati escissi per permettere l'ampia e immediata escursione attiva del flessore profondo riparato e il risultato funzionale eccellente.

7) Molti studi hanno dimostrato che la mobilizzazione attiva del tendine suturato incrementa e orienta la cellularità funzionale interfascicolare ed epitendinea del callo tendineo, la guarigione *spontanea* del tendine e il ricupero della funzione muscolare [8-16]. *Condizione essenziale e indispensabile alla nutrizione e alla cicatrizzazione sinoviale epitendinea è che il liquido sinoviale resti nel canale osteo-fibroso digitale e che faciliti lo scorrimento dei monconi tendinei suturati* (Fig. 2a, b). Il risultato di questo presupposto scientifico è dovuto all'azione diffusiva del liquido sinoviale all'interno del canale digitale e questo può essere ottenuto solo per mezzo dell'*effetto pompa di Weber* [28] durante la flessione attiva del dito. La conservazione del liquido sinoviale nel canale osteo-fibroso digitale è da noi ritenuta essenziale ed è stata realizzata applicando alla sutura DAS-LT, il nostro *metodo originale di allargamento e chiusura laterale* delle pulegge digitali e della guaina sinoviale [18] (Fig. 10). *L'allargamento della puleggia A1 non è ritenuta necessaria alla ottimale funzionalità del tendine riparato dato che ogni qualvolta che si è costretti a sezionarla per una tenosinovite stenosante non si osservano alterazioni della funzionalità dei flessori. La puleggia A2 situata a livello del segmento scheletrico della falange basale contiene (come la falange intermedia) tutte le strutture retinacolari fibrose laterali del dito. Proprio a questo livello (no man's land di Bunnell) la tecnica di allargamento laterale e chiusura laterale trova la sua specificità di applicazione come evidenziato nel lavoro di riferimento prima citato* [18]. Questo metodo, applicato anche alle riparazioni primarie delle lesioni tardive-recenti (3-4 settimane), ha permesso di assicurare una *guarigione dinamica in cui la funzione è contemporanea o precede la guarigione del tendine* (Figg. 8, 9). Vengono così ribaltati i concetti fondamentali e biologici della guarigione, secondo i quali, solo dopo la consolidazione della sutura tendinea, è possibile agire sulla mobilità e lo scorrimento del tendine stesso.

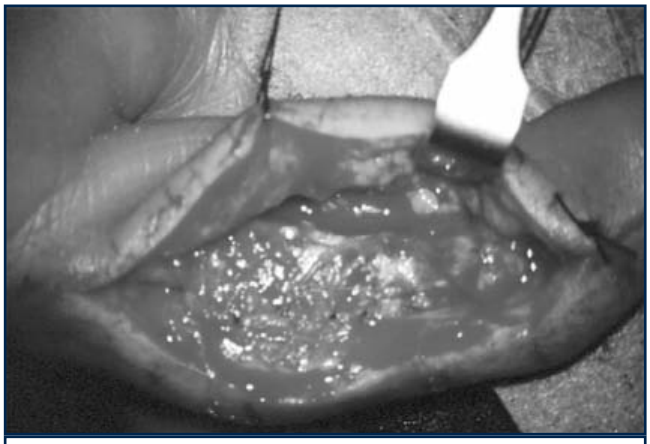

Fig. 10. Utilizzando la lamina digitale fibrosa, trasversa, di Landsmeer e il legamento di Cleland si può ottenere l'allargamento laterale e la chiusura laterale della guaina sinoviale digitale e delle pulegge. Si evitano così l'impingement anteriore della sutura sulle pulegge, le aderenze e i blocchi secondari dell'escursione della sutura. La chiusura della guaina permette di salvaguardare il liquido sinoviale, la nutrizione e la cicatrizzazione sinoviale, epitendinea, del moncone tendineo sezionato, anche se retratto e devascolarizzato.

VALUTAZIONI GENERALI E CONCLUSIONI

Questi risultati, in considerazione delle Zone anatomo-chirurgiche del dito in cui è stata eseguita la *Double Armed Suture a fil perduto (DAS-LT)* e delle lesioni ivi associate, ci appaiono fortemente favorevoli per rapporto alle altre metodiche con mobilizzazione passiva o attiva controllata, oggi in uso. La valutazione funzionale dei risultati, eseguita utilizzando il metodo americano della T.A.M., risulta essere lievemente più pessimistica del nostro metodo clinico di V.G.F. Come tutti i metodi di valutazione matematica dell'escursione articolare, la valutazione americana porta a risultati esatti, senza tener conto però dell'uso globale che il paziente fa del dito nella sua attività giornaliera. *La Double Armed Suture a fil perduto* è una sutura semplice, solida e sicura che può essere utilizzata in urgenza anche per pazienti residenti in aree dove non è possibile disporre di un Servizio di Riabilitazione Funzionale. Essa, richiedendo attiva collaborazione del paziente a muovere e a utilizzare il suo dito da subito, lo affranca dal trattamento Riabilitativo che spesso non trova disponibili terapisti specializzati nella rieducazione funzionale specifica delle lesioni della Mano. La *DAS-LT* rappresenta, quindi, un'alternativa valida ed efficace alle tecniche di riparazione tendinee, oggi esistenti, che, anche nelle *performances* dei più bravi specialisti di chirurgia della Mano, registrano, ancora, un numero non trascurabile di insuccessi o di risultati mediocri.

BIBLIOGRAFIA

[1] Bunnell ST. *Surgery of the hand*. Philadelphia: Lippincott & Co, 1956.

[2] Kleinert HE, Kutz JE, Ashbell TS, et al. *Primary repair of lacerated flexor tendons in "no man's land"*. J Bone Joint Surg 1967;49:49-77.

[3] Kessler I, Fuad N. *Primary repair without immobilization of flexor tendon division within the digital sheath*. Acta Orthop Scandinav 1969;40:587-601.

[4] Strickland JW, Glogovac SV. *Digital function following flexor tendon repair in zone II: A comparison of immobilization and controlled passive motion techniques*. J Hand Surg 1980;5:537-43.

[5] Strickland JW. *Management of acute flexor tendon injuries*. Orthop Clin North Am 1983;14:827-49.

[6] Bergljung L. *Vascular reactions in tendon healing. Stereomicroangiographic studies of tendon suturing techniques and tendon transplantation*. Angiology 1970;21:375-84.

[7] Reynolds B, Wray RC, Weeks PM. *Should an incompletely severed tendon be sutured?* Plast & Recostr Surg 1976;57:36-8.

[8] Furlow LTJr. *The role of tendon tissues in tendon healing*. Plast & Reconst Surg 1976;57:39-49.

[9] Lundborg G. *Experimental flexor tendon healing without adhesion formation – a new concept of tendon nutrition and intrinsic healing mechanisms; a preliminary report*. The Hand 1976;8:235-8.

[10] Mathews P, Richard H. *Factors in the adherence of flexor tendon after repair*. J B & J S 1976;58B:230-6.

[11] Mc Dowell CL, Snyder DM. *Tendon healing: an experimental model in the dog*. J Hand Surg 1977;2:122-6.

[12] Gelberman RH, et al. *The effects of mobilization on the vascularization of healing flexor tendons in dogs*. Clin Orthop 1980;153:283-9.

[13] Lundborg G, Holm S, Myrhage R. *The role of the synovial fluid and tendon sheath for flexor tendon nutrition*. Scand J Plast Reconstr Surg 1980;14:99-107.

[14] Manske PR, Lesker PA. *Histologic evidence of intrinsic flexor tendon repair in various experimental animals: an in vitro study*. Clin Orthop 1984;182:297-304.

[15] Veitch A, Firoozbakhsh K, Pribyl CR, McNally T. *In vitro biomechanical evaluation of the double loop suture for flexor tendon repair*. Clin Orthop Rel Res 2000;337:228-34.

[16] Wada A, Kubota H, Miyanishi K, Hatanaka H, Hotokezaka S, Miura H, et al. *The mechanical properties of locking and grasping suture loop configurations in four-strand core suture techniques*. J Hand Surg 2001;25B:548-51.

[17] Lister GD. *Incision and closure of the flexor sheath during primary tendon repair*. The Hand 1983;2:123-35.

[18] Messina A. *The direct midlateral approach with lateral enlargement of the pulley system for repair of flexor tendons in fingers*. J Hand Surg 1996;21B:463-8.

[19] Barrie KA, Tomak SL, Cholewicki J, Wolfe SW. *The role of multiple strands and locking sutures on gap formation of flexor tendon repairs during cyclical loading*. J Hand Surg 2000;25A:714-20.

[20] McDowel CL, Marqueen TJ, Yager D, Owen JR, Wayne JS. *Characterization of the tensile properties and histologic/biochemical changes in normal chicken tendon at the site of suture inserton*. J Hand Surg 2002;27A:605-14.

[21] Xie RG, Zhang S, Tang JB, Chen F. *Biomechanical studies of 3 different 6-Strand flexor tendon Repair techniques*. J Hand Surg 2002;27A:621-7.

[22] Tang JB, Xu Y, Wang B. *Repair strength of tendons of varying gliding curvature: a study in a curvilinear model*. J Hand Surg 2003;28A:243-9.

[23] Dubert T. *Techniques actuelles de suture primitive des tendons fléchisseurs*. Chirurgie de la Main 2002;21:218-24.

[24] Messina A. *La "Double Armed Suture": nuovo metodo di riparazione, per la mobilizzazione precoce dei tendini flessori della dita*. Riv Chir Mano 1973;11:131-6.

[25] Messina A. *La "Double Armed Suture" (DAS), nuovo metodo di riparazione dei tendini flessori delle dita con mobilizzazione attiva immediata*. Riv Chir Mano 1988;1:87-95.

[26] Messina A. *The Double Armed Suture: tendon repair with*

immediate mobilization of the fingers. J Hand Surg 1992;1A:137-42.

[27] Messina A, Messina JC. *Double armed reinsertion suture (DARS) of the profundus flexor tendon with immediate active mobilization of the finger*. Ann Chir Main 1997;16:245-51.

[28] Weber ER. *Nutritional pathways for flexor tendons in the digital theca*. In Hunter, Schneider, Mckin, (eds.) *Tendon surgery in the hand*. Toronto: The Mosby C. 1987:91-9.

[29] Kubota H, Aoki M, Pruitt DL, Manske PR. *Mechanical properties of various circumferential tendon suture techniques*. J Hand Surg 1996;21B:474-80.

[30] Merrell GA, Wolfe SW, Kacena WJ, Gao Y, Chowicki J, Kacena MA. *The effect of increased peripheral suture purchase on the strength of flexor tendon repairs*. J Hand Surg 2003;28A:464-8.