Ricostruzione di clavicola mediante cleidectomia subtotale e osteogenesi subperiostale non distrazionale in un caso di osteite di clavicola dell'adolescenza

Clavicle reconstruction using subtotal claviclectomy and non-distractive subperiosteal osteogenesis for adolescent osteitis of the clavicle

R. Sinigaglia
C. Gigante[1]
S. Turra[1]

U.O.C. di Chirurgia del Rachide "Sandro Agostini", Azienda Ospedaliera – Università di Padova, Padova.
[1] U.O.A. di Ortopedia e Traumatologia, Azienda Ospedaliera – Università di Padova, Padova.

Indirizzo per la corrispondenza:
Dr. R. Sinigaglia, U.O.C. di Chirurgia del Rachide "Sandro Agostini", Azienda Ospedaliera – Università di Padova, via Giustiniani 1, 35128 Padova.
Tel.: +39 320 0155196
Fax: +39 0444 1830404
E-mail:
sinigagliariccardo@siot.it
www.ortopediaveneto.it

Ricevuto il 19 febbraio 2008
Accettato il 29 febbraio 2008

RIASSUNTO

Riportiamo il caso di una ragazza di 12 anni e mezzo affetta da "osteite sclerosante" di clavicola destra refrattaria a terapia conservativa, da noi sottoposta a ricostruzione di clavicola mediante cleidectomia subtotale subperiostale e successiva osteogenesi con fissazione esterna. La ricostruzione della clavicola è stata completa e anatomica in 2 mesi. I controlli a distanza non hanno evidenziato modifica alcuna.
Questo caso ci permette di discutere sia la patologia di base, la "osteite sclerosante" di clavicola, che il trattamento adottato. Viste le caratteristiche cliniche e radiologiche, l'osteite "sclerosante" dovrebbe essere considerata parte delle Osteomieliti Croniche, nel nostro caso in particolare una Ricorrente Multifocale (CRMO). L'osteogenesi subperiostale si è dimostrata tecnica efficace nella ricostruzione di clavicola in età adolescenziale, con mantenimento delle normali dimensioni claveari grazie all'associazione con la fissazione esterna. Potrebbe quindi trovare indicazione nelle localizzazioni tumorali o simil-tumorali claveari, in età pediatrica, con importante sintomatologia algica refrattaria a terapia non chirurgica, o in particolari necessità estetiche.

Parole chiave: clavicola, ricostruzione, fissazione esterna, trattamento chirurgico, patologie simil-tumorali, osteomielite cronica ricorrente multifocale

SUMMARY

We report the case of a 12-year-old girl affected by "hyperthrophic osteitis" of the right clavicle, presented at our attention with extreme and growing right clavicle pain and growing functional impairment of the right shoulder. Our scope is to discuss the controversial diagnosis, and to report a new surgical technique: the clavicle reconstruction using subtotal subperiosteal claviclectomy followed by external fixation non-distractive osteogenesis.
The clinical and radiological patterns of the "hyperthrophic osteitis", as reported in the literature, are very similar to the Chronic Recurrent Multifocal Osteomyelitis (CRMO) ones, and probably it should be considered as part of the above-mentioned CRMO. Despite this is usually a benign self-limiting disease, sometimes pain and functional impairment tends to grow with time. Considering the clinical pattern at presentation characterized by extreme pain and right shoulder functional impair-

ment, this new technique showed an eccellent result with a complete "restitutio ad integrum" of the right clavicle. Its indication could be extended also in other extremely painful benign or malign clavicle disease.

Key words: clavicle, reconstruction, external fixation, surgical treatment, tumor-like disease, chronic recurrent multifocal osteomyelitis

INTRODUZIONE

La diagnosi e la patogenesi della "osteite sclerosante" di clavicola sono tutt'ora controverse. La patologia è tipica delle ragazze in età pre-adolescenziale o adolescenziale, in buone condizioni cliniche generali, senza pregressi traumi o patologie sistemiche. Clinicamente si manifesta con algie in regione claveare mediale ad esordio subdolo ed esacerbazione nel tempo. Gli esami di laboratorio sono nella norma, solo la VES è lievemente aumentata. Radiograficamente si evidenziano allargamento e sclerosi dei 2/3 prossimali della clavicola, con reazione periostale. La coltura microbiologica è negativa per infezioni. Il reperto istologico evidenzia metaplasia ossea con traliccio trabecolare a maglie larghe immerso in stroma fibroso, con sparsi infiltrati cellulari [1 2].
Presentiamo il caso clinico di una ragazza affetta da "osteite sclerosante" di clavicola destra, da noi sottoposta, per la prima volta in letteratura, a ricostruzione claveare mediante cleidectomia subtotale subperiostale seguita da osteogenesi con fissazione esterna. Si prende spunto per analizzare anche la controversa patologia di base.

CASO CLINICO

Una ragazza di 12 anni e mezzo arrivava alla nostra attenzione dopo che da 11 mesi presentava dolore ingravescente e tumefazione in regione claveare destra, con progressiva compromissione della motilità attiva della spalla e del braccio destro, e saltuari accessi febbrili. Il dolore claveare era insorto durante ricovero per una biopsia escissionale a cielo aperto di S1 (con emilaminoartrotomia sx e asportazione parziale soma S1 e disco L5-S1, il cui risultato era stato negativo per forme neoplastiche o infettive) eseguita, presso altro istituto, per persistenza di lombalgia associata a puntate febbrili, in presenza di una area litica ipercaptante alla scintigrafia ossea. Clinicamente si presentava in buone condizioni cliniche generali, cute e tessuti molli integri. La clavicola destra era tumida e dolente a livello dei terzi medio e prossimale. I test di laboratorio erano nella norma, eccetto la VES lievemente aumentata (31 mm), e una inversione della formula leucocitaria con linfocitosi, probabilmente da concomitante infezione respiratoria virale. L'emocoltura era risultata negativa per forme infettive sistemiche. Alla radiografia si evidenziava una clavicola destra allargata, addensata (con aree litiche) e reazione periostale nei 2/3 prossimali (Fig. 1). Anche la TC confermava allargamento e ispessimento della porzione prossimale della clavicola destra (Fig. 2). Alla scintigrafia ossea l'area risultava ipercaptante (Fig. 3). Veniva quindi sottoposta a biopsia claveare incisionale chiusa, il cui referto istologico evidenziava "minuti frustoli di osso lamellare con diffusa fibrosi degli spazi midollari". Quadro compatibile con "osteite sclerosante" di clavicola destra.
Vista l'entità della sintomatologia algica, ingravescente e refrattaria a ripetuti cicli di terapie farmacologiche antidolorifica e antibiotica, la progressiva compromissione della motilità del cingolo scapolare destro, e la persistenza di emocoltura negative anche in corrispondenza di accessi febbrili, ad un anno circa dalla biopsia abbiamo deciso, in maniera del tutto originale, di sottoporla ad intervento chirurgico di ricostruzione di clavicola destra mediante osteogenesi subperiostale. L'intervento è consistito in una iniziale fissazione esterna con fissatore esterno (FE) a diedro tipo Sheaver fissato all'estremità residua della

Fig. 1. Ragazza di 12 anni e mezzo arrivata alla nostra attenzione con dolore e tumefazione in regione claveare destra, ingravescenti da 11 mesi. L'esame radiografico standard evidenziava una clavicola destra allargata, addensata (con aree litiche) e reazione periostale a livello dei 2/3 mediali.

Fig. 2. La TC confermava allargamento e ispessimento della porzione mediale della clavicola destra.

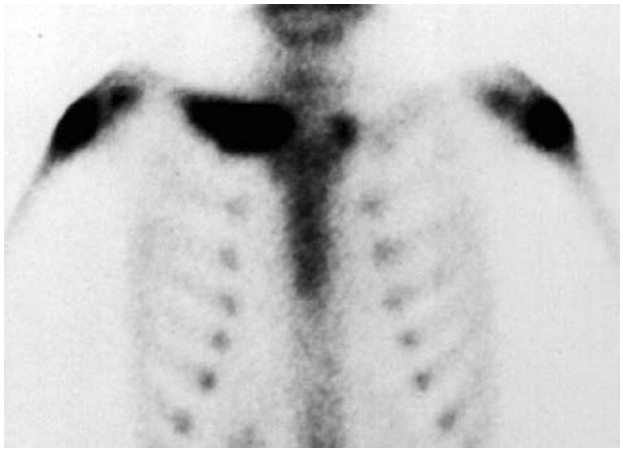

Fig. 3. La scintigrafia ossea evidenziava ipercaptazione a livello dei 2/3 prossimali della clavicola destra.

clavicola destra ed alla clavicola sinistra. È seguita cleidectomia dei 2/3 prossimali della clavicola destra, con mantenimento del periostio sovrastante (Fig. 4). Nei primi 13 giorni è stato anche associato, a scopo preventivo, un lavaggio continuo con soluzione antibiotica (Clindamicina Cloridrato). L'esame istologico del pezzo resecato dimostrava "frammenti di osso con zone di necrosi e sostituzione fibrosa comprendente elementi infiammatori di tipo linfoplasmocitario degli spazi midollari. Quadro morfologico compatibile con la diagnosi clinica di osteite cronica". L'esame microbiologico dello stesso pezzo intraoperatorio risultava negativo per forme infettive.
Il controllo clinico-radiografico a 2 mesi evidenziava una guarigione completa, con mantenimento delle normali dimensioni del segmento anatomico asportato (Fig. 5). Abbiamo quindi proceduto alla rimozione del FE. Vista una sopravvenuta infezione superficiale da *Stafilococcus aureus* delle fiches mediali, confermata da esame microbiologico, è seguito un nuovo ciclo di terapia antibiotica per 2 settimane (Clindamicina Cloridrato per os).
A 3 anni di distanza il controllo ambulatoriale evidenziava un quadro stazionario, con clavicola destra non dolente, di morfologia assolutamente comparabile con la controlaterale, senza segno alcuno di recidiva (Fig. 6). A tutt'oggi, dopo 11 anni, la paziente non riferisce disturbo alcuno alla clavicola destra. La funzionalità del cingolo scapolare destro è completa, ed assolutamente comparabile alla controlaterale.

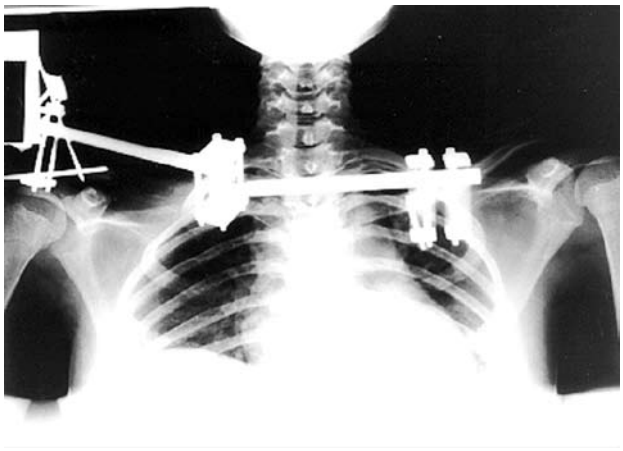

Fig. 4. La giovane paziente è stata sottoposta ad intervento chirurgico di ricostruzione di clavicola destra mediante osteogenesi subperiostale con fissatore esterno (FE). Tale intervento è consistito in una iniziale cleidectomia subtotale dei 2/3 prossimali della clavicola destra, mantenendo il periostio sovrastante. A questa è stata associata una fissazione esterna con FE a diedro tipo Sheaver fissato all'estremità residua della clavicola destra e alla clavicola sinistra.

Fig. 5. A 2 mesi il controllo radiografico evidenziava una guarigione completa, con restituzione delle normali dimensioni della clavicola dx.

Fig. 6. Il controllo a 3 anni evidenziava una clavicola dx di morfologia assolutamente comparabile alla controlaterale, senza segno alcuno di recidiva. La paziente era completamente asintomatica, con ottima funzionalità del cingolo scapolare dx.

DISCUSSIONE

La possibile eziologia di una clavicola tumida e dolente a livello dei suoi 2/3 prossimali, che radiograficamente evidenzi allargamento, sclerosi e reazione periostale, ed alla scintigrafia risulti come area ipercaptante, potrebbe essere neoplastica, infettiva, vascolare o miscellanea. Tra le forme neoplastiche più probabili sono il granuloma eosinofilo, l'osteoma osteoide, il sarcoma di Ewing, metastasi osteoblastiche e l'osteosarcoma. Tra le forme infettive l'osteomielite. La malattia di Friedrich tra le forme vascolari. Altre possibili cause possono essere una iperostosi corticale idiopatica, una osteoartropatia polmonare ipertrofica, una iperostosi sterno-costo-clavicolare, o forme traumatiche e post-traumatiche. Risulta pertanto evidente quanto sia importante, ai fini sia del trattamento che della prognosi, una corretta e rapida diagnosi. Questa deve basarsi su anamnesi (età, pregresse patologie, tipo e durata dei sintomi), esame obiettivo (localizzazione, tumefazione, dolore alla palpazione), ed esami di laboratorio (ematochimici e microbiologici). Dal punto di vista radiologico, TC (Fig. 2) o RMN sono spesso utili nella diagnosi differenziale, spesso difficile su basi solo clinica e radiografica [3]. Il tutto sempre da associare ad esame bioptico [4]. Dai punti di vista anamnestico, clinico, radiologico e microbiologico le caratteristiche della osteite sclerosante di clavicola sono già state viste nell'introduzione. La cosa da sottolineare nella diagnosi differenziale è la assoluta sovrapponibilità di tali caratteristiche con le caratteristiche della osteomielite cronica ricorrente multifocale (CRMO). Anche quest'ultima infatti è tipica delle ragazze in età preadolescenziale o adolescenziale, in buone condizioni cliniche generali, senza pregressi traumi o patologie sistemiche. Clinicamente ha esordio subdolo, con localizzazioni multifocali, quasi mai contemporanee. Le sedi più colpite sono il femore e la clavicola. Anche nelle CRMO gli esami di laboratorio sono in genere normali, con solo la VES lievemente aumentata. Le colture microbiologiche sono negative per infezioni. Radiograficamente si può osservare osteolisi con sclerosi reattiva intensa, e grande aumento di volume della clavicola. Il reperto patologico evidenzia trabecole ampie, materiale fibrovascolare intertrabecolare con foci di cellule dell'infiammazione acuta e cronica, e reazione periostale [5-7]. La patologia è autolimitante, con andamento clinico a poussee e guarigione lenta, negli anni, senza recidive [8-15]. L'unica differenza starebbe dunque nella natura monofocale o multifocale del disturbo, sulla quale comunque non si può essere certi nel tempo, come dimostra il nostro caso con la precedente localizzazione a livello di S1. Secondo alcuni autori tutte queste forme rientrano nella grande categoria delle sindromi SAPHO, caratterizzate da sinovite, acne, pustolosi palmo-plantare, iperostosi e osteite [16 17]. A nostro avviso, sebbene descritte varianti [18], non è corretto porre diagnosi di sindrome SAPHO senza alcun sintomo dermatologico, da considerare caratteristico di questa patologia. Possiamo quindi essere d'accordo con le osservazioni di Jones [8] e Melanotte [1], che l'osteite sclerosante di clavicola non dovrebbe essere considerata una entità clinica separata, ma parte delle osteomieliti croniche di basso grado, o osteomieliti croniche non batteriche [19], nel nostro caso in particolare una CRMO, vista la precedente localizzazione sacrale.

La terapia antibiotica, sebbene anche da noi usata a scopo preventivo, non si è dimostrata efficace nell'eradicazione della patologia [9 20 23]. Considerata l'inefficacia della terapia antibiotica, il trattamento può essere di tipo astensionistico (con risoluzione lenta, negli anni, senza recidive), o di tipo chirurgico. Le opzioni chirurgiche finora utilizzate sono state il courettage, associato però a possibili recidive [1 2 5-7 24], la recente artroplastica interposizionale (con resezione della porzione mediale della clavicola e interposizione del capo sternale del muscolo sternocleidomastoideo) [25], o la resezione in blocco, risolutiva, esente da recidive [1 2 24], ed associata anche a una buona funzionalità residua del cingolo scapolo-omerale [26 30]. Quest'ultima è però da considerare come ultima opzione terapeutica, visto l'innegabile danno estetico conseguente.

La nostra scelta è stata dettata dalla persistente sintomatologia algica, refrattaria a trattamento farmacologico antidolorifico e antibiotico. La nuova tecnica da noi descritta, la ricostruzione claveare mediante osteoge-

nesi subperiostale con FE, ha avuto il vantaggio di una guarigione totale, con completa "restitutio ad integrum" del segmento asportato. I suoi limiti sono l'ingombro, la necessità di medicazioni frequenti, e possibili complicanze come una infezione superficiale. Potrebbe quindi essere considerata tra le possibilità terapeutiche nelle forme tumorali o simil-tumorali claveari dell'adolescenza, in cui sia presente una importante sintomatologia algica refrattaria a terapia conservativa, o vi siano particolari necessità estetiche.

BIBLIOGRAFIA

[1] Melanotte PL, Caira S.F, Marconi F. *L'osteite sclerosante della clavicola nell'adolescenza*. Minerva Ortop. Traumatol 1996;47:127-32.

[2] Shiv Shanker V, Paterson JMH, Dodd S. *Case report. Hypertrophic osteitis of the medial end of the clavicle*. J Pediatr Orthop (B) 1999;8:48-9.

[3] Harden SP, Argent JD, Blaquiere RM. *Painful sclerosis of the medial end of the clavicle*. Clin Radiol 2004;59:992-9.

[4] Beals RK, Sause DD. *Nontraumatic disorders of the clavicle*. J Am Acad Orthop Surg, 2006;14:205-14.

[5] Garrè C. *Ueber besondere, formen und folgezustande der akuten infektiosen osteomyelitis*. Beitr Klin Chir 1893;10:257-65.

[6] Hardmeier T, Uehlinger E, Muggli A. *Primar chronische sklerosierende osteomyelitis* Verh Dtsch Ges Pathol 1974;58:474-7.

[7] Stella G, Orsi E, Mastragostino S, Savioli C. *Osteomielite cronica recidivante multifocale*. Riv It Ortop Traumatol Ped 1992;8:269-73.

[8] Jones NW, Carty H, Taylor JF, Ibrahim SK. *Condensing osteitis of the clavicle: does it exist?* J Bone Joint Surg (B) 1990;72:464-7.

[9] Jackson GI, Lyne ED. *Infantile cortical hyperostosis*. J Bone Joint Surg (A) 1979;61:770.

[10] Gamble J, Rinsky L. *Chronic recurrent multifocal osteomyelitis:a distinct clinical entity* J Pediatr Orthop (A) 1986;6:579-84.

[11] King SM, Laxer RM, Manson D, Gold R. *Chronic recurrent multifocal osteomyelitis:a non-infectious inflammatory process*. Pediatr Infect Dis J 1987;6:907.

[12] Manson D, Wilmot DM, King S, Laxer RM. *Physeal involvement in chronic recurrent multifocal osteomyelitis*. Pediatr Radiol 1989;20:76.

[13] Shuster T, Bielek J, Dietz HG, Belohradsky BH. *Chronic recurrent multifocal osteomyelitis (CRMO)*. Eur J Pediatr Surg 1996;6:45.

[14] Geidion A, Holthusen W, Masel LF, Vischer D. *Subacute and chronic "symmetrical" osteomyelitis*. Ann Radiol 1972;15:329-42.

[15] Gustavson KH, Wilbrand HF. *Chronic symmetric osteomyelitis*. Acta Radiol 1974;15:551-7.

[16] Rebollo Aguirre AC, Cabello Garcia D, Sànchez Gonzàles MD, Guzmàn Ubeda MA, Ramos Font C, Llamas Elvira JM. *SAPHO syndrome*. Rev Esp Med Nucl 2006;25:320-4.

[17] Muller-Rath R, Mumme T, Zilkens KW, Spuntrup E. *Isolated bilateral sternocostoclavicular hyperostosis (SCCH) with a pathological clavicular fracture- a 10-year follow-up*. Z Orthop Ihre Grenzgeb 2005;143:691-3.

[18] Skoura E, Giannopoulou C, Zaromytidou E, Pianou N, Houssianakou I. *A case of non-malignant multifocal lesions of the metyl diphosphonate technetium-99m bone scan with enteropathy SAPHO syndrome*. Hell J Nucl Med, 2007;10:26-8.

[19] Girschick HJ, Raab P, Surbaum S, Trusen A, Kirschner S, Schneider P, et al. *Chronic non-bacterial osteomyelitis in children*. Ann Rheum Dis 2005;64:279-85.

[20] Björksten B, Gustavson KH, Eriksson B, Lindholm A, Nordstrom S. *Chronic recurrent multifocal osteomyelitis and pustolosis palmoplantaris*. J Pediatr 1978;93:227-31.

[21] Jones ET, Hensinger RN, Holt JF. *Idiopathic cortical hyperostosis*. Clin Orthop Rel Res 1982;163:210-3.

[22] Kahn MF, Chamot AM. *Le osteiti reumatiche asettiche*. Presse Med 1988;5:179-80.

[23] Kalke S, Perera SD, Patel ND, Gordon TE, Dasgupta B. *The sternoclavicular syndrome:experience from a district general hospital and results of a national postal survey*. Rheumatology 2001;40:170-7.

[24] Sonozaki H, Azuma A, Okai K, Nakamura K, Fukuoka S, Tateishi A, et al. *Clinical features of 22 cases with "intersterno-costo-clavicular ossification" A new rheumatic syndrome* Arch Orthop Traum Surg 1979;95:13-22.

[25] Meis RC, Love RB, Keene JS, Orwin JF. *Operative treatment of the painful sternoclavicular joint:a new technique using interpositional arthroplasty*. J Shoulder Elbow Surg 2006;15:60-6.

[26] Elkin DC, Cooper FW. *Resection of the clavicle in vascular surgery*. J Bone Joint Surg 1946:28:117-9.

[27] Kochhar VL, Srivastava KK. *Anatomical and functional considerations in total clavilectumy*. Clin Orthop Rel Res 1976;118:199-201.

[28] Wood VE. *The results of total clavilectumy*. Clin Orthop Rel Res 1986;207:186-90.

[29] Turra S, Gigante C. *L'intervento di cleidectomia nella localizzazione clavicolare primitiva del t di Ewing: presentazione di un caso e revisione della letteratura*. GIOT 1988;14:397-401.

[30] Wessel RN, Schaap GR. *Outcome of total claviculectomy in six cases*. J Shoulder Elbow Surg 2007;16:312-5.