

## Lo stelo modulare MP nella chirurgia di revisione dell'anca protesizzata

### *The MP modular stem in revision hip surgery*

F. Biggi  
G. Costacurta  
S. D'Andrea  
C. Gios  
E. Scalco  
U.O.A. di Ortopedia e  
Traumatologia, Asiago (VI),  
Reparto Convenzionato  
dell'Università di Genova

#### RIASSUNTO

Nelle mobilizzazioni dolorose, secondarie a scollamento asettico delle protesi d'anca, la perdita di sostanza ossea rappresenta il principale problema da affrontare: una corretta valutazione della sua entità e localizzazione permetterà di programmare il reimpianto, sia per quanto concerne il tipo di protesi da impiantare, che per la necessità o meno di ricorrere ad innesti ossei. In presenza, peraltro, di una estesa osteolisi femorale prossimale, o dopo asportazione di uno stelo cementato, è sicuramente più favorevole, da un punto di vista biomeccanico, ricercare la stabilità primaria con un ancoraggio distale in tessuto osseo dotato di pareti integre. Abbiamo valutato 41 revisioni di artroprotesi d'anca, eseguite dal 1996 al 1999, in cui è stato utilizzato prevalentemente lo stelo modulare MP: i risultati a breve termine non ci permettono conclusioni, ma ci consentono di illustrare i vantaggi offerti da questo stelo, sia intraoperatoriamente che nel recupero funzionale post-chirurgico.

*Parole chiave: Mobilizzazione protesica, Reimpianto, Stelo Modulare.*

#### SUMMARY

In painful total hip loosening, due to aseptic failure, residual bone stock is often the crucial problem: the exact evaluation of the bone loss, and its location, will determine the pre-operative planning, in terms of stem design and need for bone grafts. In case, however, of large proximal femur bone loss, or after cemented stem removal, it's more reliable, by biomechanical point of view, try to realize a good primary stabilization with distal fixation in strong cortical bone. We evaluated 41 revision hip between 1996 and 1999, using MP revision modular stem: the short term results don't allow conclusions, but they permit to illustrate the main advantages of this stem, both intra-operatively and during rehabilitation.

*Key words: Total hip loosening, Revision, Modular Stem.*

#### INTRODUZIONE

Gli obiettivi della revisione di uno stelo protesico femorale sono eliminare il dolore, ristabilire la funzione e l'integrità ossea, assicurare una stabile fissazione della nuova componente<sup>2,8,10</sup>. Ripristinare una corretta biomeccanica dell'anca significa correggere dismetrie degli arti inferiori e perdite dell'off-set femorale: questo necessita di

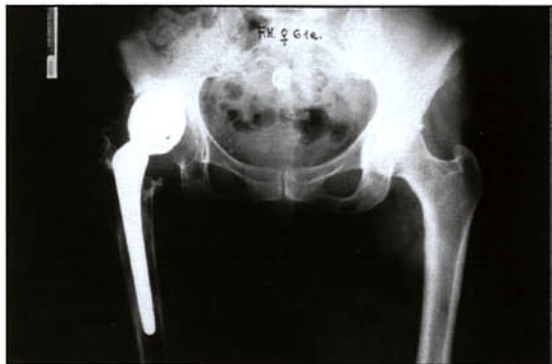

Fig. 1b. Caso 1: il reimpianto con stelo MP e componente acetabolare LOR.

Fig. 1a. Caso 1: mobilizzazione asettica in paziente di 61 aa.

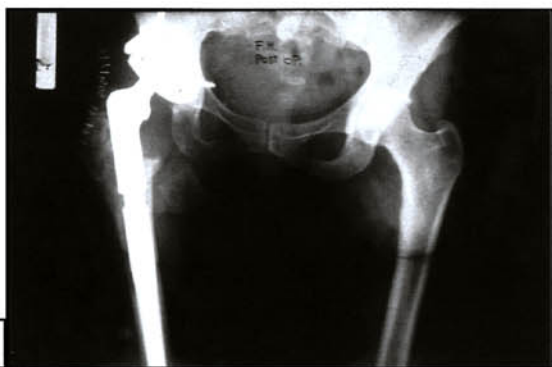

Fig. 1c. Caso 1: controllo a distanza (A-P) con paziente deambulante ed asintomatica.

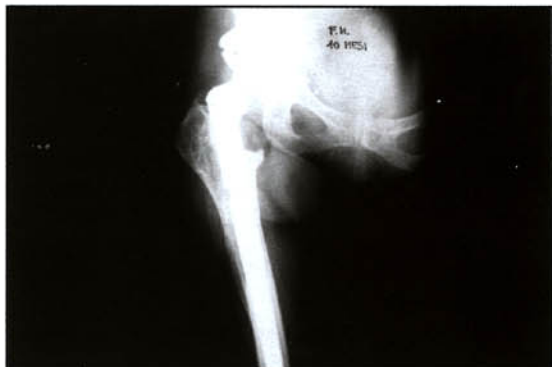
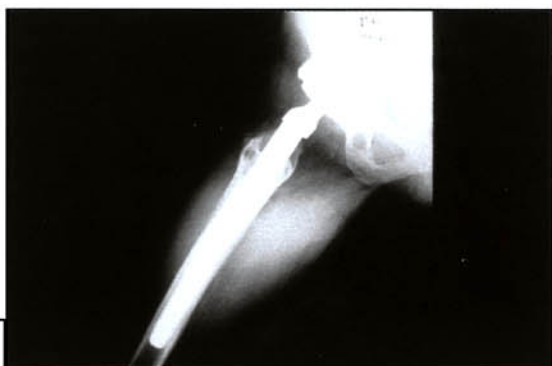
Fig. 1d. Caso 1: stesso controllo in proiezione assiale.



una attenta pianificazione pre-operatoria e di una precisa tecnica chirurgica <sup>7 10 12</sup>. La perdita di sostanza ossea femorale rappresenta, spesso, un problema in più per il chirurgo ortopedico, ed è espressione diretta del fallimento meccanico e della successiva osteolisi <sup>1 11</sup>; valutare il difetto osseo è fondamentale per una corretta pianificazione dell'intervento, e tra le varie classificazioni proposte utilizziamo quella del G.I.R. <sup>10</sup> (Gruppo Italiano di Ripotesizzazione), che prevede un I° tipo senza difetti corticali, né riduzione della quantità ossea, ed in cui ogni protesi può essere contenuta stabilmente ristabilendo l'off-set; un II° tipo con difetto di un ponte corticale che

va ricostruito, riduzione della quantità ossea, fissazione prossimale ancora possibile; un III° tipo con difetto di due o più ponti corticali, riduzione della quantità ossea, e fissazione che va ricercata distalmente; un IV° tipo con perdita ossea circonferenziale massiva prossimale, in cui bisogna ricercare una fissazione distale associando innesti ossei prossimali.

È quindi il tipo di perdita di sostanza ossea ad indicare quale tipo di stelo utilizzare <sup>2 10</sup>.

La complessità della chirurgia di revisione protesica ha stimolato la ricerca di soluzioni idonee a garantire un risultato immediato (ripresa autonoma della vita di rela-

zione), ed una durata nel tempo: le tecniche principali emerse negli ultimi dieci anni comprendono l'utilizzo di steli cementati più lunghi di quelli standard; steli monoblocco, rivestiti o meno, a fissazione distale; steli modulari a fissazione distale; steli rivestiti, modulari e non, a fissazione prossimale; steli inseriti dopo ricostruzione ossea (impaction grafting; macroinnesti strutturati) <sup>5 6 7 9 12</sup>.

I dati della Letteratura riportano percentuali di fallimento dopo revisioni cementate che oscillano tra il 9% ed il 29% a 10 anni, e tra il 2% ed il 7% dopo 3-6 anni.

La prima e più importante intuizione, circa la necessità di ricercare una fissazione distale, è da attribuirsi a Wagner <sup>12</sup>, il cui stelo di diverse lunghezze e diametri, e con alette antirotatorie stabilizzanti, ha determinato una vera e propria svolta nella chirurgia di revisione, avendo dimostrato che, una volta ricreate condizioni biomeccaniche favorevoli in ambito di stabilità, la rigenerazione ossea può avvenire spontaneamente. I limiti di questo stelo (scarsa adattabilità; necessità di ricorrere ad osteotomie femorali per inserirlo; scarsa possibilità di modificare l'impianto) hanno fatto sì che prendesse sempre più campo il concetto di *modularità*, inteso come possibilità di modificare, intraoperatoriamente, lunghezza, diametro, off-set ed antiversione, variando altresì l'accoppiamento tribologico (metallo-polietilene; ceramica-polietilene; ceramica-ceramica; metallo-metallo) ed il diametro delle teste (26-28-32 mm) <sup>3 4 8</sup>.

## MATERIALI E METODI

Lo stelo modulare MP è forgiato in lega di titanio Tilastan, con una finitura di superficie microporosa (70 micron) per favorirne l'osteointegrazione; presenta una angolazione di 3° in senso prossimo-distale, terminando con una punta che si restringe progressivamente, ed una serie di alette per garantirne la stabilità rotatoria: questa conformazione permette l'introduzione senza necessità di ricorrere ad osteotomia femorale. La modularità è caratterizzata da una serie crescente di lunghezze (210-250-290-330 mm) e diametri (14-16-18-20-22,5-25); dalla applicabilità di torrette comprendenti il collo, angolato 126° o 135°, ed orientabili in senso orario od antiorario per modificare antiversione o retroversione; dalla possibilità di aggiungere spessori alle torrette, potendo così ottenersi un allungamento da 10 a 30 mm.; dalla disponibilità di 4 testine (diametro 28 o 32) di lunghezza crescente (46-50-56-60 mm).

La pianificazione pre-operatoria su radiogramma standard del bacino, utilizzando gli appositi lucidi, ci permetterà di scegliere il montaggio più idoneo per ottenere una solida fissazione primaria, ripristinare un adeguato centro di rotazione ed un valido off-set, correggere dismetrie.

Nel periodo Ottobre 1996-Dicembre 1999 abbiamo eseguito 41 reimpianti, utilizzando lo stelo MP in 32 casi (in 3 casi è stato cementato uno stelo SP II, in 6 casi uno stelo Exeter). L'età dei pazienti è compresa tra i 54 e gli 84 anni, con 7 uomini e 34 donne.

La diagnosi è stata di mobilitazione asettica in tutti i casi, confermata, oltre che clinicamente, da indagine radiografica e scintigrafica; seguendo la classificazione del G.I.R. abbiamo individuato 7 difetti di I° tipo, 16 difetti di II° tipo, 10 difetti di III° tipo, e 8 difetti di IV° tipo.

La tecnica chirurgica utilizzata ha sempre previsto una via di accesso anteriore tipo Smith-Petersen, con ricorso ad approccio transfemorale in 17 casi per la rimozione del cemento; abbiamo sempre eseguito emorecupero intra e post-operatorio, con tempi di intervento oscillanti tra le 2 e le 3,5 ore; tutti i pazienti, monitorizzati con anestesia combinata, sono stati sottoposti ad antibiotico-profilassi e TVP-profilassi con eparina a basso peso molecolare. Tra le complicanze intra-operatorie segnaliamo 3 fissurazioni diafisarie risolte con cerchiaggi; tra quelle post-operatorie 1 ematoma (drenato con revisione dell'impianto), 1 sepsi in 6ª giornata (coltura positiva per E. Coli, immediata toilette chirurgica), 1 lussazione ricorrente (sostituzione componente acetabolare in 15ª giornata).

Il protocollo post-operatorio prevede l'inizio della mobilitazione del paziente in 2ª giornata dopo rimozione dei drenaggi; tutti i pazienti ricevono 100 mg/die di indometacina per prevenire ossificazioni eterotopiche, e la antibiotico-profilassi, salvo casi particolari, viene sospesa dopo l'ultima somministrazione a distanza di 48 ore dall'intervento.

Dalla 3ª-4ª giornata inizia la stazione eretta con girello ed il rinforzo muscolare attivo, oltre ad esercizi di articolarietà; dalla 5ª-6ª giornata inizia la deambulazione con carico sfiorante, ed incrementi progressivi secondo soglia del dolore. La dimissione avviene, solitamente, in 12ª-14ª giornata a paziente deambulante con bastoni canadesi e carico di circa il 20% del peso corporeo. I controlli clinici e radiografici sono previsti a 3-6-12 mesi.

Abbiamo rivalutato i nostri casi a distanza di 12-30 mesi dall'impianto, utilizzando l'Harris Hip Score, che è passato, in media, da 49 punti pre-operatori a 76 punti post-operatori.

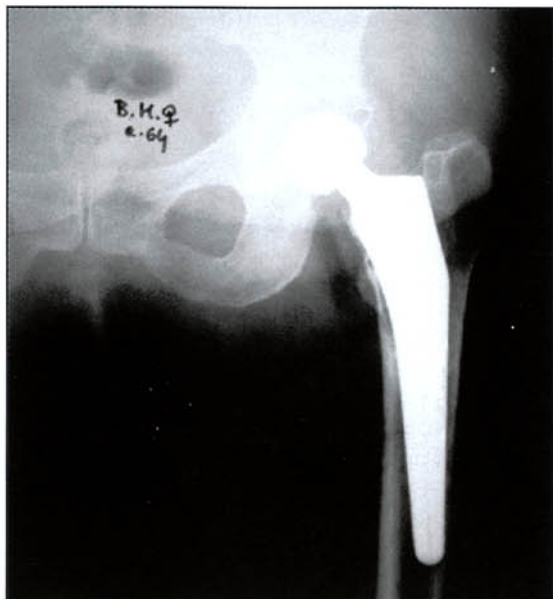

Fig. 2a. Caso 2: mobilizzazione asettica in paziente di 64 aa.

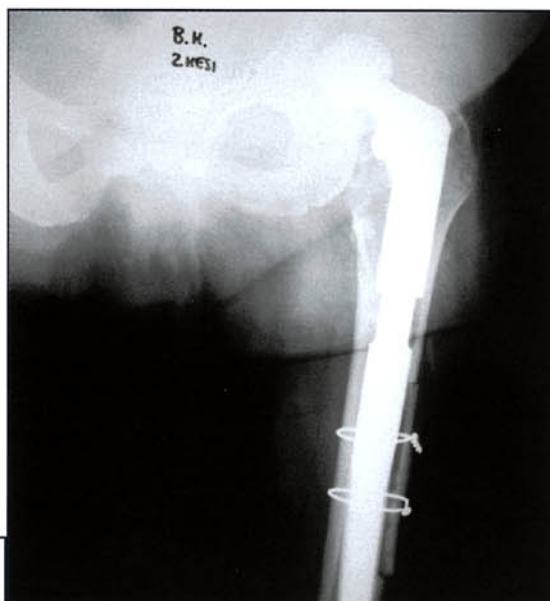


Fig. 2b. Caso 2: il reimpianto con stelo MP dopo corticotomia selettiva per rimozione del cemento.

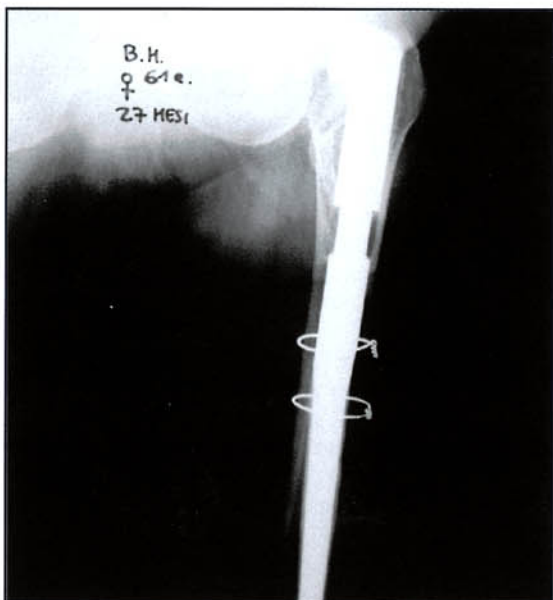

Fig. 2c. Caso 2: controllo ad oltre 2 anni (A-P) con paziente autonoma ed asintomatica.

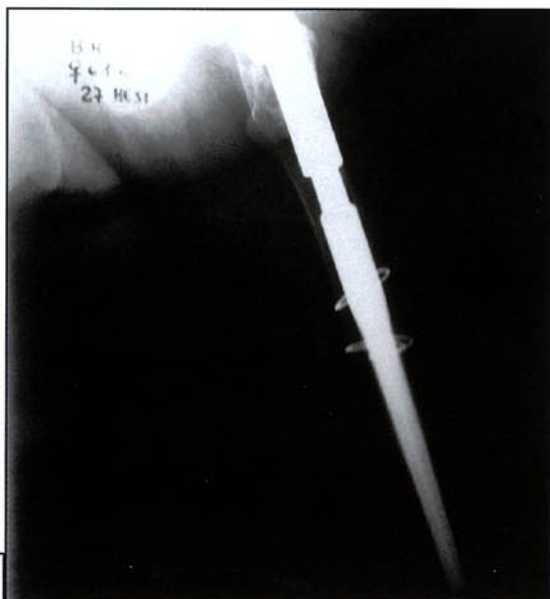

Fig. 2d. Caso 2: controllo ad oltre 2 anni (assiale).

## DISCUSSIONE

Lo scollamento di una protesi totale d'anca richiede un costante monitoraggio clinico e strumentale, onde accertare l'entità della perdita di sostanza ossea ed intervenire prima che essa assuma proporzioni tali da rendere complesse sia la riparazione della perdita stessa, che le procedure chirurgiche: ciò peggiorerebbe sicuramente il giudizio prognostico della protesi reimpiantata, in quanto la gravità della perdita ossea e la sua riparazione condizionano in maniera direttamente proporzionale la complessità della tecnica operatoria, la stabilità della protesi da revisione, l'integrazione di innesti autologhi ed omologhi. L'incidenza degli insuccessi nei reimpianti è maggiore che nei primi impianti, anche se i dati riportati in letteratura (dal 9% al 60% a breve e medio termine), sembrano migliorare con l'affinamento delle tecniche chirurgiche e, soprattutto, con la comparsa sul mercato di soluzioni tecnologiche in grado di aiutare in maniera sostanziale il chirurgo ortopedico<sup>3 4 5 8</sup>. Resta fondamentale, peraltro, adottare una strategia chirurgica direttamente correlata al danno osseo ed anatomo-patologico<sup>2 10</sup>: la revisione femorale (associando eventualmente "l'apertura a libro" di Wagner), basata sulla ricerca di una fissazione primaria non cementata distale, consente di ristabilire quelle condizioni biomeccaniche locali che favoriscono una immediata ripresa funzionale ed un successivo rimangiamento delle zone di osteolisi, essendo osservazione comune, con il passare dei mesi, la neo-apposizione ossea prossimale che riempie i difetti corticali ed ingloba lo stelo protesico<sup>2 12</sup>, e la rapida consolidazione delle osteotomie femorali<sup>12</sup>. Peraltro, potendo ben classificare le perdite di sostanza ossea, e disponendo di numerose soluzioni tecnologiche, è oggi possibile realizzare un reimpianto anche con steli da primo impianto, cementati e non, anche se con lunghezze leggermente superiori<sup>10</sup>: questo può contribuire alla riduzione dei tempi operatori ed anestesiológicos, con complessiva riduzione delle possibili complicanze di questa chirurgia che resta, comunque, assai impegnativa sia per il paziente che per il chirurgo.

## CONCLUSIONI

La protesi d'anca da revisione MP, ricercando una fissazione primaria sulle corticali diafisarie integre distalmente rispetto al precedente impianto, può garantire quelle condizioni di stabilità primaria necessarie per il successi-

vo rimodellamento osteointegrativo, e per il riempimento di lacune osteolitiche, per la consolidazione di eventuali osteotomie eseguite dal chirurgo.

La modularità rappresenta sicuramente una delle caratteristiche peculiari di questo tipo di stelo, consentendo al chirurgo "adattamenti in corso d'opera", essendo possibile variare lunghezza, antiversione ed off-set. A questa si aggiunge una buona affidabilità dello strumentario, relativamente semplice nelle sue componenti, in funzione di una tecnica chirurgica quanto più possibile standardizzata. Tra gli svantaggi, peraltro ancora non documentati in vivo, della modularità di componenti in titanio, andrebbe ricordata la possibilità di liberazione ed accumulo di microparticelle: peraltro, studi recenti<sup>2 8</sup> con esame di liquido sinoviale dopo 38 mesi dall'impianto, escludono la presenza di tali particelle.

Riteniamo, in conclusione, che lo stelo modulare MP sia uno strumento estremamente importante nella chirurgia di revisione protesica dell'anca.

## BIBLIOGRAFIA

- Agins HJ, Alcock NW, Bansal M, Salvati EA, Wilson Jr PD, Pellicci PM, Bullough PS. *Metallic wear in failed titanium-alloy total hip replacements. A histological and quantitative analysis.* Journal of Bone and Joint Surgery 1988;70A:347-356.
- Bartolozzi P, Regis D, Luzi CA, Schepis V. *L'osteolisi periprotetica d'anca: risultati a medio termine della tecnica di ricostruzione con innesti ossei massivi acetabolari "armati" e stelo femorale ad ancoraggio distale con accesso transfemorale.* GIOT 1998;XXIV:271-284.
- Bono JV, Mc Carthy JC, Lee JA, Carangelo RJ, Turner RH. *Fixation with a modular stem in revision total hip arthroplasty.* Journal of Bone and Joint Surgery 1999;81A:1326-1336.
- Cameron HU. *The two-to six year results with a proximally modular noncemented total hip replacement used in hip revision.* Clinical Orthopaedics 1994;298:47-53.
- Engh CA, Glasmann AH, Griffin WL, Mayer JG. *Results of cementless revision for failed cemented total hip arthroplasty.* Clinical Orthopaedics 1988;235:91-110.
- Hedley AK, Gruen TA, Ruoff DP. *Revision of failed total hip arthroplasties with uncemented porous-coated anatomic components.* Clinical Orthopaedics 1988;235:75-90.
- Hungerford DS, Jones LC. *The rational of cementless revision of cemented arthroplasty-failures.* Clinical Orthopaedics 1988;235:12-24.

- <sup>8</sup> Lubinus P.  
*A modular option for proximal bone loss.*  
Current Concept in Joint Replacement 1999:107.
- <sup>9</sup> Moreland JR, Bernstein ML.  
*Femoralrevision hip arthroplasty with uncemented porous-coated stems.*  
Clinical Orthopaedics 1995;319:141-150.
- <sup>10</sup> Pipino F, Molfetta L.  
*Criteri di valutazione clinica dei pazienti con artroprotesi d'anca.*  
Minerva Ortopedica Traumatologica 1986;37:699-701.
- <sup>11</sup> Schmalzried TP, Jasty M, Harris WH.  
*Periprosthetic bone loss in total hip arthroplasty: polyethylene wear debris and the concept of effective joint space.*  
Journal of Bone and Joint Surgery 1992;74A:849-863.
- <sup>12</sup> Wagner H.  
*Revisionsprothese für das hüftgelenk.*  
Orthopäde 1989;18:438-453.