La tecnica della trasposizione muscolare attiva ipertonica nelle paralisi cerebrali spastiche infantili dell'arto superiore

Active hypertonic muscular transfer for surgical management of spastic upper limb in infantile cerbral palsy

A. Messina
J.C. Messina[1]
Centro di Chirurgia della Mano, Clinica Fornaca di Sessant, Torino.
[1] Istituto Ortopedico Gaetano Pini, Milano.
Indirizzo per la corrispondenza: Antonino Messina, via Monte Rosa 20, 10098 Rivoli, Torino.
Fax 011-5622644.

RIASSUNTO

Questo lavoro riassume la nostra esperienza del trattamento chirurgico effettuato su 57 pazienti, affetti da paralisi spastica cerebrale infantile dell'arto superiore, operati dal 1972 al 1999 mediante la tecnica di *trasposizione muscolare attiva ipertonica* dei muscoli spastici sui flaccidi, deboli. La metodologia si propone di ripristinare l'equilibrio muscolare e correggere le deformità esistenti; migliorare la funzione, la sensibilità della mano e le condizioni psicologiche del paziente. Questa tecnica, migliorando la coordinazione e il controllo volontario della presa, permette di ottenere l'apertura e la chiusura attiva delle dita con polso stabile. Per la trasposizione sono stati utilizzati otto muscoli spastici: Bicipite; P.R.; F.U.C.; F.R.B.C.; F.R.L.C.; B.R.; F.S.D. e l'Abduttore del mignolo. In molti casi sono state utilizzate anche tecniche che si prefiggono di provocare (*in modo passivo*), la *riduzione dell'azione muscolare spastica* immobilizzando le articolazioni, mediante: l'artrodesi, la capsulodesi, la tenodesi, etc.; allungando i muscoli spastici mediante: il *release* muscolare, la tenotomia di allungamento, etc.; oppure rilasciando la retrazione posturale articolare mediante: l'artrolisi, la capsulotomia, la fasciotomia, la tenotomia etc. Preoperatoriamente tutte le lesioni sono state raggruppate secondo la classificazione chirurgica di Zancolli. Il controllo a distanza è stato eseguito da 4 mesi a 23 anni dopo l'intervento (media di 8 anni e 5 mesi); l'età media dei pazienti, alla data dell'intervento, era di 11 anni con età compresa da 4 a 32 anni; sono stati rivisti 50 Pazienti (uno diplegico) con 51 arti spastici operati: 9 Arti (17,64%) appartenevano al Gruppo I; 7 Arti (13,72%) al Gruppo IIa; 23 Arti (45,09) al Gruppo IIb e 12 (23,52%) al Gruppo III.

Il risultato ottenuto è stato: Ottimo in 14 casi (27,4%); Buono in 33 casi (64,7%) (con passaggio dai Gruppi IIa e IIb al Gruppo I di Zancolli); Mediocre in 4 casi (7,8%), tutti appartenenti al Gruppo III, in cui era presente una retrazione muscolare irreversibile, atetosi, o tremore, o difficoltà di cooperazione; Cattivo = 0%. Nei casi del Gruppo III si è ottenuto, comunque, un migliore aspetto estetico e una funzione di "appoggio" (mano assistente) alla mano controlaterale sana (passaggio dal Gruppo III al Gruppo IIb di Zancolli). In tutti i casi trattati si è potuto registrare un successivo miglioramento della sensibilità della mano, delle condizioni psicologiche e un pieno gradimento da parte dei pazienti e dei loro genitori al trattamento effettuato.

Questa metodologia chirurgica, applicata in pazienti accuratamente selezionati, apre nuove prospettive per un trattamento ricostruttivo delle deformità esistenti nella paralisi spastica fin'ora, quasi esclusivamente, trattata chirurgicamente con tecniche di riduzione dell'azione muscolare spastica (artrodesi, releases, riduzione dell'innervazione etc). D'altra parte la terapia medica (botulinica e neurologica) e quella riabilitativa, essendo solo sintomatiche non risolvono in modo definitivo (anche dopo lun-

ghi trattamenti) la spasticità muscolare; come si sa, infatti, esse non sono in grado di determinare ricostruzioni funzionali o estetiche stabili dell'arto superiore e della mano spastica, di migliorare in modo duraturo lo stato psichico dei pazienti e favorire il loro reinserimento nella vita sociale e nel lavoro.

Parole chiave: paralisi cerebrale spastica, arto superiore, trattamento chirurgico paralisi spastica, trasposizioni muscolari, biomeccanica.

SUMMARY

This work reports on our experience of surgical treatment for spastic upper limb on 57 patients treated from 1972 to 1999 in infantile cerebral palsy; the procedures were performed by transfering *the active hypertonic muscular action* from spastic to flaccid and weak muscles. Goals were: correction of deformities and restoration of muscular balance; improvement of function, sensibility of the hand and psychological conditions of patients. These *active procedures* allowed us to obtain the opening-closing of the fingers in a stable wrist, improving coordination and volontary control of the grip. As transfers eight spastic motors: Biceps; P.T.; F.C.U.; F.C.R.B.; F.C.R.L.; B.R.; F.D.S. and Abductor Digiti Minimi were utilized. Different procedures, *obtaining the reduction of the spastic muscular action,* were additionally performed in several cases. This reduction is performed *in a passive way* by blocking the joints using: arthrodesis, capsulodesis, tenodesis, etc.; or by lengthening spastic muscles with: muscular releases, lengthening tenotomies, etc.; or by releasing the postural articular retraction through: arthrolysis, capsulotomy, fasciotomy, tenotomy etc.. All spastic conditions were assessed preoperatively by means of Zancolli Group evaluation. Follow up was as long ago as 23 years and as recent as 4 months after the intervention (on average after 8 years 5 months); mean age of patients at surgery was 11 years, ranging from 4 to 32 years; 51 spastic upper limbs were reviewed: 9 limbs (17,64%) were assessed as Group I; 7 (13,72%) as Group IIa; 23 (45,09%) as Group IIb; 12 (23,52%) as Group III. Outcomes were: 14 patients (27,4%) had an Excellent outcome; 33 Good (64,7%) (having transferred from Group IIa and IIb to Zancolli Group I); 4 Fair (7,8%) (all patients belonged to Group III and having irreversible muscular retraction, athetosis, or tremor, or deficit of cooperation); 0% Bad. However in cases belonging to Group III, a better cosmetic appearance and an "assisting" hand function for the opposite normal hand was obtained thus reaching the IIb Group.

In all treated cases, a subsequent improvement of hand sensibility, of psychological conditions and of full satisfaction on the part of both patients and parents has been observed for the applied treatment. This surgical methodology, properly performed in selected patients, opens new ways for treatment of spastic palsy, until now, almost exclusively, reserved to medical (botulinic or neurological) and rehabilitation treatment. But these therapies, being only symptomatical procedures, even after long treatments, aren't able to solve definitively muscular spasticity. It is known, in fact, that these treatments aren't able, in time, to produce stable and definitive reconstructive functions or cosmetic corrections of the spastic upper limb, to improve psychological condition of patients and their reintegration into social life and in working environment.

Key words: infantile cerebral palsy, upper limb, surgical procedures spastic palsy, muscular transfers, biomechanics.

INTRODUZIONE

Le deformità secondarie alla paralisi spastica cerebrale infantile possono essere corrette in modo soddisfacente se viene utilizzata una metodologia chirurgica appropriata, in pazienti accuratamente selezionati (Fig. 1). In accordo con Zancolli [13 14], una corretta indicazione chirurgica, correlata alla gravità e alla complessità delle lesioni cerebrali e delle paralisi degli arti, all'età e alle deformità residue, può fare ottenere un'apprezzabile correzione estetica e funzionale della mano e dell'arto superiore. Il paziente tuttavia deve essere capace di capire i principi del trattamento chirurgico proposto e deve poter cooperare nella riabilitazione funzionale post-operatoria dell'arto (Fig. 2).

Nella paralisi cerebrale spastica infantile i disordini neuro-muscolari sono rappresentati dalla ipertonicità, dal riflesso muscolare ipertonico, dalla co-contrazione muscolare indotta dal riflesso posturale o emozionale esistente [6 8]. L'ipertono spastico è soprattutto localizzato nei muscoli flessori-pronatori dell'arto superiore; al contrario i muscoli estensori-supinatori sono colpiti da paralisi

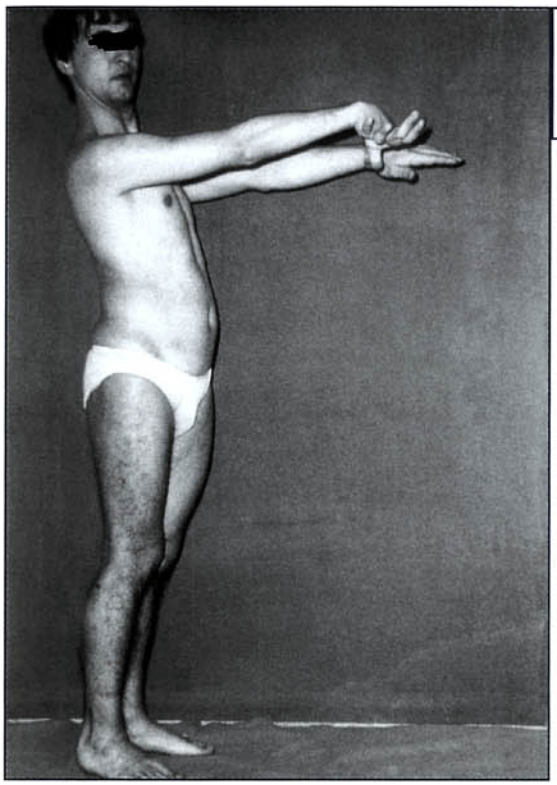

Fig. 1. Paralisi cerebrale spastica infantile dell'arto superiore destro in un giovane di anni 24. La spasticità è localizzata ai muscoli flessori-pronatori della mano e dell'avambraccio. Pronazione dell'avambraccio e flessione della mano sul polso che è anche deviato e contratto ulnarmente. Paralisi flaccida dei muscoli estensori delle dita e del polso (Gruppo IIb).

flaccida [2 7 13 14]. In aggiunta ai disturbi cognitivi e muscolari esiste un concomitante deficit (almeno 40%) della sensibilità stereognostica, discriminativa e propriocettiva [3 15 16]. Nella paralisi spastica sono state proposte molte tecniche di riequilibrio della funzionalità segmentaria dell'arto come: disinserzioni e *releases* muscolari, fasciotomie, tenotomie, allungamenti tendinei, trasposizioni tendinee, tenodesi, artrolisi, artrodesi, neurotomie, iponeurotizzazioni e così via [1 3 4 5 7 9 10 11 13].

Il nostro trattamento chirurgico di *trasposizione dell'azione attiva muscolare ipertonica* (esistente nei muscoli spastici) sui muscoli flaccidi, deboli, ha lo scopo di correggere stabilmente le deformità e l'aspetto estetico, ristabilire un equilibrio muscolare e una coordinazione funzionale della mano, ottenere in modo duraturo una funzione prensile con chiusura e apertura controllata delle dita, migliorando secondariamente la sensibilità della mano, le condizioni psicologiche del paziente facilitando il suo reinserimento nella vita sociale e nel lavoro.

Nei casi trattati sin dal 1972, sono stati utilizzati otto transfers *ad azione attiva muscolare ipertonica* come: il Bicipite; il P.R.; il F.U.C.; il F.R.B.C.; il F.R.L.C.; il B.R.; il F.S.D. e l'Abduttore del mignolo (Fig. 3). In molti casi, alle trasposizioni muscolari sono state associate (sin dall'inizio del trattamento o secondariamente, a distanza di mesi) altre tecniche operatorie da noi definite *tecniche di riduzione passiva dell'azione muscolare spastica*. Questi interventi contribuiscono a completare l'effetto attivo delle trasposizioni potendo solo provocare, secondo noi, una *riduzione passiva dell'azione muscolare ipertonica* presente nel segmento spastico dell'arto; essi costituiscono, come citato in Letteratura, il trattamento *tradizionale* fin'ora essenzialmente attuato nella paralisi spastica. Questo lavoro descrive 25 anni di esperienza della nostra metodologia nel trattamento delle varie localizzazioni della paralisi spastica dell'arto superiore.

MATERIALE E METODO

Dal 1972 al 1999 sono stati trattati chirurgicamente 57 pazienti affetti da paralisi cerebrale spastica infantile dell'arto superiore.

Essi sono stati classificati preoperatoriamente in base alle

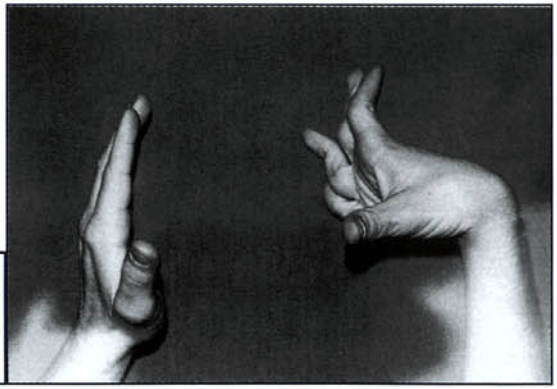

Fig. 2. Deformità a "collo di cigno" delle dita lunghe con iperlassità palmare delle articolazioni interfalangee prossimali. Questa deformità è dovuta a effetto di tenodesi degli estensori comuni per la contrattura in flessione del polso. Buona apertura della la commissura con abduzione soddisfacente del pollice e stabilità del I° raggio metacarpale.

Fig. 3. Intervento di trasposizione del pronatore rotondo sugli estensori radiali del carpo. Tenotomia di allungamento del flessore ulnare del carpo che, in seconda istanza, può essere utilizzato (se occorre) come *transfer* sugli estensori delle dita la cui debolezza, dopo la correzione dell'equilibrio muscolare del polso, può migliorare spontaneamente con il tempo. Il ri-equilibrio del polso è sufficiente a correggere spontaneamente anche la deformità delle dita iperestese e la deformità a "collo di cigno", determinatasi come reazione al deficit degli estensori del polso. La stabilità e la presa del pollice sono ora libere e controllate dal paziente.

condizioni neurologiche generali, agli squilibri neuromuscolari, alle deformità, alla sensibilità della mano, al controllo volontario della motilità residua, alla possibilità volitiva di muovere e di far agire l'arto superiore nello spazio, alla presenza o meno di atetosi, tremore etc. durante il movimento, alle possibilità cognitive, alla volontà di cooperazione e all'instabilità emozionale del soggetto (Fig. 1). Il trattamento chirurgico, mediante *la tecnica di trasposizione muscolare attiva ipertonica* dei muscoli spastici sui flaccidi, deboli, è stato effettuato, con reale vantaggio, solo in pazienti selezionati nei quali le alterazioni neurologiche centrali, come l'atetosi, il tremore, l'instabilità emozionale, il deficit di cooperazione, del sensorio, e il ritardo mentale, erano quasi assenti o ininfluenti. È infatti risaputo che la chirurgia ricostruttiva non può essere utilizzata nei pazienti che presentano tremore, forte atetosi o che non cooperano nel postoperatorio (Fig. 4). Tuttavia la scelta della *trasposizione dell'azione attiva muscolare ipertonica dei muscoli spastici sui flaccidi, deboli* é stata realizzata con lo scopo di ottenere risultati funzionali utili che ovviamente erano dipendenti anche dal grado di gravità, dalla complessità delle deformità e dei deficit funzionali esistenti.

Preoperatoriamente le paralisi sono state classificate nei tre Gruppi di gravità secondo Zancolli E. A. [14] (Tab. I):

Gruppo I: pazienti con completa estensione attiva delle dita, aventi polso in estensione neutra o in flessione minore di 20°.

Gruppo IIa: estensione attiva del polso ma con dita flesse; possibile l'estensione delle dita con polso flesso maggiore di 20°.

Gruppo IIb: nessuna estensione attiva del polso, le dita sono flesse; possibile l'estensione delle dita con polso flesso più di 20°.

Gruppo III: nessuna estensione attiva delle dita anche con flessione massima del polso.

Dei 57 pazienti, operati dal primo Autore, 50 furono ricontrollati clinicamente nel corso del 1999. Il controllo a distanza è stato eseguito da 4 mesi a 23 anni dopo l'intervento (media di 8 anni e 5 mesi); l'età media dei pazienti alla data dell'intervento era di 11 anni con età

Tab. I. Valutazione pre-operatoria delle lesioni spastiche (riscontrate in 51 arti operati, venuti a controllo).

Distribuzione secondo la classificazione di Zancolli

Lesioni muscolari spastiche	Gruppo I	9	17,64%
" " "	Gruppo IIa	7	13,72%
" " "	Gruppo IIb	23	45,09%
" " "	Gruppo III	12	23,52%

Lesioni muscolari spastiche e flaccide

muscoli spastici	arto sup.	muscoli flaccidi	arto sup.
Bicipite	15	Tricipite	15
PR	41	E U C	48
F U C	48	E R B C	35
F R B C	42	E R L C	42
F R L C	35	E C D	36
B R	36	E L P	35
F S D	30	F L P	5
F P D	36	E B P	19
F L P	42	A B P	46
Pronatore quadrato	8	A L P	42
muscoli interossei	24		
Abduttore mignolo	7		
Adduttore pollice	42		

Deformità e contratture secondarie

Gomito flesso	15
Avambraccio pronato	38
Retrazione in flessione e deviazione ulnare del polso	48
Pollice addotto e flesso nel palmo	42
Iperlassità articolare M F delle dita	30
Iperlassità articolare I F P delle dita (deformità a collo di cigno)	20
Dita lunghe ad uncino	25

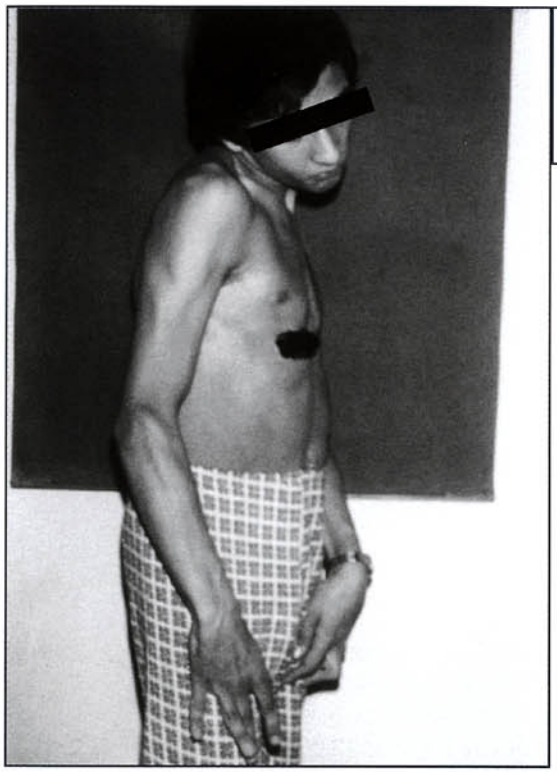

Fig. 4. Paralisi spastica bilaterale (diplegia) in giovane di anni 17; lesioni più gravi all'arto superiore sinistro dove esiste: pronazione dell'avambraccio, flessione del polso e pollice addotto e flesso nel palmo; paralisi flaccida dei muscoli estensori del polso, delle dita e del lungo abduttore del pollice (Gruppo IIb).All'arto destro: estensione attiva del polso debole ma conservata; deficit dei flessori delle dita con contrattura riducibile del flessore ulnare del carpo; pollice addotto; lieve atetosi (Gruppo IIa).

compresa da 4 a 32 anni; 44 erano di sesso maschile, 6 di sesso femminile. La paralisi spastica era localizzata nell'arto superiore destro in 29 pazienti e nell'arto superiore sinistro in 22, per un totale di 51 arti spastici operati (un paziente era diplegico) (Fig. 4). La distribuzione della patologia era: 9 Arti (17,64%) appartenenti al Gruppo I; 7 Arti (13,72%) al Gruppo IIa; 23 Arti (45,09%) al Gruppo IIb; 12 Arti (23,52%) al Gruppo III.

Metodo personale di valutazione delle lesioni spastiche

La valutazione pre-operatoria delle lesioni è stata difficile e complessa perché i pazienti sin dalla nascita avevano utilizzato molto poco o per niente la mano e l'arto superiore (vedi Gruppo IIb e III di Zancolli). Per tale motivo, oltre alla classificazione di Zancolli, abbiamo ritenuto necessario e utile, per stabilire accurate indicazioni chirurgiche, adottare una nostra valutazione clinica di gravità, basata su cinque differenti criteri:

1) La funzione selettiva dei muscoli e delle articolazioni.
2) L'uso funzionale della mano e dell'arto superiore nell'attività giornaliera.
3) La funzione sensoriale (*stereognosi -test di Weber - tests propriocettivi*).
4) La valutazione soggettiva e quella dei genitori.
5) La valutazione percentuale sulla funzionalità globale dell'arto: essa è stata ricavata dalla somma dei valori espressi dalla funzionalità dei muscoli e delle articolazioni; dall'uso attivo e passivo della mano nell'attività giornaliera; dalla funzionalità sensoriale e dalle turbe neurologiche presenti nell'arto spastico e infine dal giudizio funzionale ed estetico espresso dal paziente e dai suoi genitori. La valutazione è stata espressa in valore percentuale rispetto alla funzionalità globale dell'arto.

Strategia e metodologia chirurgica

Basata su principi di ordine fisiologico e biomeccanico, la nostra metodologia è stata applicata mediante due tecniche:

Tab. II. Interventi di trasposizione "dell'azione attiva ipertonica" dei muscoli spastici sui flaccidi, deboli.

Muscoli spastici		Muscoli flaccidi	N.
Bicipite	pro	Tricipite (Bunnell)	8
P R	pro	E R B C + E R L C	24
		A L P	7
		Trasposizione e deviazione del P R attorno al radio con effetto supinatore	10
F U C	pro	E C D	32
		E R B C + L	1
		A B P	9
		A B P (con deviazione dell'E B P)	2
F R B C	pro	A B P	23
		A L P	9
		E C D	4
F R L C	pro	E L P	14
		E B P (deviato per l'opposizione)	16
		A B P (secondo Camitz)	3
		E B P	2
B R	pro	E R B C + L	12
		A L P	26
F S D (anulare)	pro	A B P	1
F S D (medio)	pro	A B P	1
Abduttore mignolo	pro	A B P (secondo Hubert)	7

1) La prima, da noi chiamata *tecnica di trasposizione muscolare attiva ipertonica*, viene realizzata mediante la trasposizione dei muscoli spastici sui flaccidi, deboli; questa tecnica ha lo scopo di rinforzare i muscoli flaccidi, di ridurre l'effetto della spasticità (ristabilendo un equilibrio muscolare ottimale), di stabilizzare le articolazioni, di riequilibrare il riflesso ipertonico della contrattura e le co-contrazioni muscolari (Tab. II) (Figg. 2, 3).
2) La seconda, da noi definita *tecnica di riduzione dell'azione muscolare spastica* (ottenuta in modo passivo), consiste nel provocare una diminuzione *dell'azione ipertonica dei muscoli spastici,* in modo passivo e indiretto: immobilizzando le articolazioni (artrodesi, capsulodesi, etc.) o allungando i gruppi muscolo-tendinei contratti e spastici (rilasciamento muscolo-tendineo, tenotomia di allungamento, fasciotomia, etc.) oppure sopprimendo la retrazione posturale secondaria (artrolisi, capsulotomia, tenotomia etc.). Questi interventi costituiscono il trattamento tradizionale fin'ora utilizzato nella paralisi spastica (Tab. III).
Secondo la nostra esperienza, il trattamento di prima scelta è costituito dalla tecnica della *trasposizione muscolare attiva ipertonica* che permette di trasferire l'ipertonicità spastica sui muscoli antagonisti flaccidi e di rilasciare lo stiramento continuo a cui questi sono sottoposti, sin dalla comparsa della paralisi (Tab. II) (Figg. 1, 2, 3, 4). Molti pazienti possono ottenere ulteriori vantaggi se alla tecnica di *trasposizione muscolare attiva ipertonica* si associano le tecniche di *riduzione passiva dell'azione muscolare spastica*. A seconda delle necessità operatorie, queste ultime possono essere usate sin dall'inizio, contemporaneamente o a distanza di tempo dalla tecnica di trasposizione muscolare, da noi ritenuta prioritaria, essenziale e realmente ricostruttiva della funzionalità. Sin dall'inizio del trattamento, ogni opzione tecnica (Tabb. II, III, IV) è stata utilizzata in modo mirato, in relazione alla gravità delle lesioni in precedenza raggruppate secondo la classificazione di Zancolli, il nostro metodo di valutazione delle lesioni e il giudizio di funzionalità globale dell'arto. In ogni paziente le più importanti deformità e squilibri muscolari sono stati trattati chirurgicamente nella stessa seduta operatoria.
La strategia chirurgica è stata diversa nei tre Gruppi di pazienti:
A) *Per i Gruppi I, IIa e IIb*, vedi Tab. IV (Figg. 1-5).
Per il Gruppo IIb, in modo particolare, si preferisce ripristinare l'equilibrio muscolare prono-supinatorio del polso con la trasposizione e deviazione attorno al radio (con effetto supinatore) del P.R. Vengono poi trasferiti ad altra funzione alcuni muscoli spastici quali il F.U.C., il F.R.L.C., e il B.R., rilasciando e correggendo, così, l'ipercorrezione posturale articolare in flessione, adduzione e pronazione del polso e la flessione spastica delle dita. L'ipertono muscolare esistente nei muscoli flessori-pronatori spastici del polso viene trasferito sui muscoli estensori del polso e delle dita; si ripristina così l'estensione attiva del polso e la sua stabilità. La trasposizione dell'ipertono spastico dei flessori del polso sugli estensori delle dita ricupera l'estensione attiva delle dita e il controllo volontario della loro flesso-estensione; in queste condizioni contribuisce a stabilizzare indirettamente anche l'equilibrio intermedio del polso (Tabb. II, III, IV) (Figg. 4, 5).
Nel gruppo IIb, speciale attenzione è posta alla stabilizzazione e alla coordinazione motoria del primo raggio metacarpale per ottenere un controllo attivo dell'abduzione, dell'opposizione e dell'estensione del pollice. In generale vengono anche utilizzati interventi misti: tenotomia di allungamento dell'adduttore del pollice, disinserzione-*release* del I° muscolo interosseo dal I° o dal II° metacarpo, trasposizioni pro Abduttore breve e tenotomia di allungamento del Flessore lungo del pollice (Tab. IV). In altri casi, in assenza dell'azione del pronatore rotondo,

Ta. III. Interventi di "riduzione passiva dell'azione muscolare spastica".

Tenotomia di allungamento del Bicipite		7
Artrodesi di polso		12
" " "	I.F. pollice	5
" " "	I.F.D. dita lunghe	20
Tenotomia di allungamento dell'adduttore del pollice		32
" " "	dei F. P. D.	15
" " "	dei F. S. D.	12
" " "	del F. L. P.	18
R	Tenotomia di allungamento del F. U. C.	13
" " "	del F.R.B.C.	6
Disinserzione-rilasciamento mm. epitrocleari		14
" " "	del pronatore quadrato	8
" " "	del I° muscolo interosseo	28
" " "	dei muscoli interossei	26
Translazione palmare bandellette laterali apparato estensore (Littler) (Deformità a collo di cigno)		18
Tenodesi E. L. P.		3
Tenodesi F. S. D. (intervento tipo "lazo" di Zancolli)		10
Capsulotomia palmare del polso e fasciotomia antibrachiale		12
Capsulodesi articolazioni M. F. delle dita lunghe		20
" " "	I. F. P. " " "	15

Ta. IV. Trasposizioni muscolo-tendinee e opzioni chirurgiche eseguite nei pazienti appartenenti ai tre Gruppi.

1 – Gruppo I – lesioni accertate:
- Estensione attiva del polso conservata
- Lieve pronazione dell'avambraccio
- Lieve spasticità del F. U. C. e dei flessori delle dita
- Instabilità I° raggio metacarpale
- deformità in adduzione del pollice
- Paralisi flaccida di grado lieve E.R.B.C. + L., E.U.C., E.C.D., A.L.P., Opponente pollice e supinatore.

Interventi chirurgici:
Transposizioni:
F. U. C. pro E. C. D.
oppure solo tenotomia di allungamento F. U. C.
P. R. pro A. L. P. oppure P.R. pro E.R.B.C.+ L.
F. S. D. (anulare) pro A. B. P. oppure
F. R. L. C. (Camitz) pro A. B. P. oppure
Abduttore del mignolo pro A. B. P.
Tenotomia di allungamento dell'adduttore del pollice

2 – Gruppo IIa – lesioni accertate:
- Estensione attiva del polso debole ma conservata
- Deformità in pronazione
- Spasticità di grado medio del F. U. C.
- Spasticità di grado medio dei F. S. D.
- Instabilità del I° raggio metacarpale
- Deformità in adduzione del pollice
- Paralisi flaccida di grado lieve E.R.B.C. + L., E.U.C., E.C.D.,A.L.P., Opponente pollice e supinatore.

Interventi chirurgici:
Trasposizioni:
F. U. C. pro E. C. D.
P. R. pro A. L. P. oppure pro E.R.B.C.+ L.
B. R. pro E. L. P. oppure
B.R. pro A.L.P. + tenotomia di allungamento F.L.P.
F. S. D.(anulare) pro A. B. P. oppure
F. R. L. C. (Camitz) pro A. B. P. oppure pro E.L.P.
Abduttore del mignolo pro A. B. P. (Intervento di Huber)
Tenotomia di allungamento dell'adduttore del pollice

3 – Gruppo IIb – Lesioni accertate:
- Deformità in flessione del gomito
- Deformità in pronazione dell'avambraccio
- Deformità in flessione e adduzione del polso.
- Spasticità flessori superficiali e profondi delle dita
- Deformità a "collo di cigno" delle dita
- Deformità del pollice in adduzione o
- Deformità del pollice in adduzione e flessione nel palmo.
- Spasticità muscoli interossei
- Deficit di estensione attiva del polso e delle dita
- Paralisi flaccida grave E. R.B.C. + L., E.U.C., E.C.D., A.L.P., Abduttore breve, Opponente, lombricali, supinatore.

Interventi chirurgici:
- Tendine del bicipite deviato e trasposto sul tricipite (Bunnell).
- Trasposizione del P. R. pro E. R. B. C. + L (il riequilibrio del polso corregge la deformità a "collo di cigno" delle dita).
- Se il P. R. viene deviato attorno al Radio e reinserito come supinatore si esegue la trasposizione del B. R. pro E. R. B. C. + L. e del F. R. L. C. pro A. L. P.
- Trasposizione del F. U. C. sugli E. C. D. attorno all'Ulna (ha effetto collaterale sinergico supinatore, estensore e stabilizzatore del polso).
- Trasposizione F. R. L. C. pro E. L. P. oppure tenotomia di allungamento del F.L.P.
- Tenotomia di allungamento F. S. D. delle dita lunghe.
- Trasposizione del B. R. pro A. L.P.
- Trasposizione dell'abduttore del mignolo pro A. B. P. oppure
- Trasposizione del F.S.D.pro A. B. P.; oppure
- Intervento di Camitz; oppure trasposizione del F.S.D. (dito medio o anulare) pro E. B. P., deviato palmarmente.
- Tenotomia di allungamento dell'adduttore del pollice e "release" del I° Interosseo.
- Capsulodesi palmare delle articolazioni I. F. P. oppure delle M. F., oppure intervento tipo "lazo" di Zancolli delle dita lunghe.
- Translazione palmare delle bandelle laterali dell'apparato estensore a livello I.F.P. (Intervento di Littler).

4 – Gruppo III — Lesioni accertate:
- Deformità in flessione del gomito
- Grave spasticità dei muscoli flessori–pronatori dell'avambraccio.
- Grave deformità in flessione e deviazione ulnare del polso
- Grave spasticità dei flessori superficiali e profondi delle dita
- Grave deformità con pollice addotto e flesso nel palmo.
- Spasticità muscoli interossei
- Deficit di estensione attiva del polso e delle dita con
- Paralisi flaccida grave E. R.B.C. + L., E.U.C., E.C.D.,A.L.P., Abduttore breve, Opponente, lombricali, supinatore.
- Grave retrazione fasciale antibrachiale con retrazione fibrosa, posturale e rigidità articolare.
- Grave deficit sensoriale (tatto,stereognosi,propriocezione) e
- Disturbi neurologici centrali più evidenti.

Interventi chirurgici:
- Tendine del bicipite deviato e trasposto sul tricipite (il brachiale anteriore e i muscoli epitrocleari assicurano la flessione del gomito)
- P. R. trasposto e deviato attorno al Radio come supinatore (necessario il rilasciamento anche del pronatore quadrato).
- Artrodesi dell'articolazione radio–carpica.
- Trasposizione del F. U. C. pro E. C. D. e F.R.B.C. pro A.B.P.;
  oppure F.U.C. pro A.B.P. e il F.R.B.C. pro E.C.D.;
  oppure trasposizione di un F. S. D. pro A. B. P. mediante deviazione dell'E. B. P. (per ottenere una migliore pronazione e stabilità della colonna del pollice).
- Trasposizione del B. R. sull'A. L. P. e il F.R.L.C. pro E.L.P.;
  oppure del F. R. L. C. pro A. L. P. e il B. R. pro E. L. P..
- Tenotomia di allungamento del F. S. D., del F.P.D., del F. L. P. e dell'Adduttore del pollice.
- Rilasciamento dei muscoli intrinseci, del muscolo I° Interosseo e del Pronatore quadrato.
- Rilasciamento dell'Abduttore del mignolo oppure sua trasposizione pro A.B.P (Intervento di Huber).
- Varie opzioni di tipo passivo come artrodesi delle articolazioni I.F.D. delle dita; capsulodesi, tenotomie, "releases" muscolari etc. (vedi Tab. III).

P.R. = pronatore rotondo; F.U.C. = flessore ulnare del carpo; F.R.B.C. = flessore radiale breve del carpo; F.R.L.C. = flessore radiale lungo del carpo; B.R. = brachio radiale; F.S.D. = Flessore superficiale delle dita; F.P.D. = Flessore profondo delle dita; F.L.P. = flessore lungo del pollice; E.U.C. = estensore ulnare del carpo; E.R.B.C. = estensore radiale breve del carpo; E.R.L.C. = estensore radiale lungo del carpo; E.C.D. = estensore comune delle dita; E.L.P. = estensore lungo del pollice; F.L.P. = flessore lungo del pollice; E.B.P. = estensore breve del pollice; A.B.P. = abduttore breve del pollice; A.L.P. = abduttore lungo del pollice.

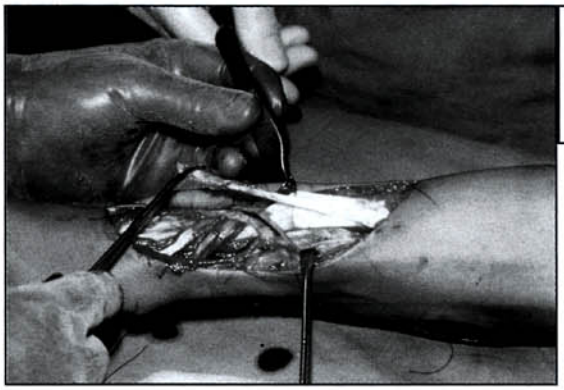

Fig. 5. Arto sinistro - Trasposizione con deviazione del pronatore rotondo attorno al radio con effetto supinatore; trasposizione del flessore radiale breve del carpo sugli estensori comuni delle dita; trasposizione del F.R.LC. sul lungo abduttore del pollice; tenotomia di allungamento del flessore ulnare del carpo, del tendine dell'adduttore e del flessore lungo del pollice (tecnica attiva e passiva - vedi testo).

trasferito sugli estensori radiali del polso, la correzione della deformità pronatoria dell'avambraccio può anche essere riequilibrata dall'azione collaterale, sinergica, supinatrice del F.U.C. (trasposto attorno all'Ulna sugli Estensori delle dita), dall'azione del Bicipite e del Lungo Supinatore (B.R.) (Figg. 6, 7, 8, 9). L'E.U.C. (stabilizzatore del polso) non ha bisogno di essere "rafforzato" poiché la trasposizione del F.U.C. sugli E.C.D., attorno all'Ulna, provoca, collateralmente e sinergicamente, anche l'estensione attiva, la supinazione e la stabilizzazione del polso stesso.

B) *Nel gruppo III*, la spasticità grave dei muscoli flessori-pronatori, le deformità e le retrazioni posturali secondarie del polso e delle dita, la paralisi flaccida, severa, dei muscoli estensori-supinatori non hanno mai permesso l'uso della mano sin dalla nascita. In questi pazienti viene eseguita, quasi sempre, la fasciotomia palmare antibrachiale preventiva, l'artrolisi e l'artrodesi della radio-carpica come intervento di base. Si rendono così disponibili per la trasposizione, due muscoli forti, anche se retratti (F.U.C. e F.R.B.C.) per rafforzare o equilibrare quanto possibile i muscoli Estensori delle dita e l'Abduttore breve del pollice, flaccidi (Tabb. II, III). Vengono utilizzate anche la tenotomia di allungamento del F. L. P. e dell'Adduttore del pollice; la capsulodesi palmare delle articolazioni M. F. o I.F.P. delle dita; la tenodesi del F.S.D. (intervento del *Lazo* di Zancolli) per tentare di ottenere una migliore ricostruzione funzionale della presa e un aspetto estetico più gradevole della mano. Vengono utilizzate anche le trasposizioni del B.R., del F.R.L.C. e dell'Abduttore del mignolo (intervento di Hubert) per rafforzare e stabilizzare il *pinch*, a seconda delle potenzialità contrattili residue ancora presenti in questi muscoli. La contrattura del Pronatore quadrato, valutata solo intraoperatoriamente (l'E.M.G. e il *testing* muscolare sono inaffidabili) viene rilasciata al bisogno (Tab. IV).

Nel post-operatorio tutti i pazienti dei vari Gruppi sono stati immobilizzati con tutore gessato della mano e dell'avambraccio per 5 settimane; un programma occupazionale, a casa, e riabilitativo è stato istituito per alcuni mesi.

RISULTATI

Le più comuni deformità corrette e migliorate funzionalmente sono state: la contrattura in flessione del gomito, la deformità in pronazione dell'avambraccio, la contrattura in flessione e deviazione ulnare del polso, la flessione spastica delle falangi distali delle dita lunghe, la flessione-adduzione spastica del pollice, la abduzione spastica del mignolo, le deformità a collo di cigno, la spasticità dei muscoli intrinseci e dei flessori superficiali delle dita (Tab. I).

La valutazione dei casi trattati è stata molto complessa, dato che questo tipo di paziente, di norma, mostra solo parzialmente il reale uso che fa della mano operata. Malgrado ciò, i pazienti sono stati valutati secondo "quattro parametri *standard*" e una "valutazione percentuale sulla funzionalità globale dell'arto":

1) *Eccellente*: l'arto superiore viene completamente integrato dal paziente. Aspetto estetico normale, uguale al controlaterale sano; controllo della presa fine e forte della mano; normale forza nei vari gruppi muscolari; nessun deficit della sensibilità discriminativa, della stereognosi e della propriocezione; completo gradimento soggettivo del paziente e dei genitori.

2) *Buono*: permane lieve deformità estetica del gomito, o dell'avambraccio, oppure del polso o delle dita; permanenza di qualche squilibrio muscolare dei flessori delle dita (piccolo deficit di coordinazione fra i flessori superficiali e profondi) o piccola instabilità del primo raggio metacarpale e lieve deficit della presa e del *pinch*; lieve iperlassità delle articolazioni M.F. del pollice o I.F.P. delle dita lunghe; deficit fino a 15° della supinazione dell'avambraccio e lieve deficit della coordinazione funzionale segmentaria della mano e del polso; lieve riduzione

della sensibilità tattile superficiale, della stereognosi, della propriocezione e della discriminazione dei due punti.

3) *Mediocre*: profilo anatomo-estetico e funzionalità accettabili ma la mano viene usata principalmente come "mano di appoggio" e di assistenza alla controlaterale sana. Deficit centrale di coordinazione della funzione della mano e dell'arto superiore durante la presa e i movimenti spaziali (propriocezione). Deformità del primo raggio metacarpale con instabilità e permanenza dell'adduzione spastica del pollice. Squilibrio muscolare degli intrinseci della mano e deficit di coordinazione e di controllo volontario del rilasciamento della presa e della contrazione muscolare; deficit della presa e della sensibilità; Test di Weber fino a 20 mm; tests propriocettivi e stereognostici fortemente disturbati.

4) *Cattivo*: aspetto estetico e funzionalità aggravata o uguale alla situazione pre-operatoria; nessuna cooperazione nè controllo funzionale volitivo della mano.

5) *Giudizio percentuale complessivo* della funzionalità dell'arto spastico (come da valutazione pre-operatoria).

I risultati ottenuti sono stati: eccellente in 14 arti (27,4%); buono in 33 arti (64,7%) (hanno raggiunto il gruppo I di Zancolli); mediocre in 4 arti (7,8%); cattivo in 0 arti.

Tutte le lesioni che ebbero un eccellente risultato appartenevano al Gruppo I (7 casi), IIa (5 casi), IIb (2 casi) di Zancolli (Figg. 6, 7, 8, 9). I pazienti che ebbero un risultato mediocre appartenevano al gruppo III; essi, comunque, hanno raggiunto il Gruppo IIb di Zancolli ma con migliore aspetto estetico dell'avambraccio, del polso e della mano che ha acquisito solo una funzione "assistente" alla mano controlaterale sana. Nessun cattivo risultato e nessuna complicazione relativa al trattamento chirurgico è stato registrato. In un secondo tempo, per migliorare il risultato ottenuto, 10 pazienti sono stati sottoposti a un intervento secondario: 2 interventi di trasposizione dell'abduttore del mignolo sull'abduttore breve del pollice; 2 interventi di tenodesi del F.S.D. (intervento del "lazo" di Zancolli); 1 tenotomia di allungamento dei F.S.D; una tenotomia di allungamento del F.L.P.; una tenodesi del F.L.P.; 3 interventi di apertura del canale carpale e neurolisi del nervo Mediano per sindrome del tunnel carpale sopravvenuta secondariamente durante il trattamento riabilitativo.

Risultati globali percentuali ottenuti nei tre Gruppi

A) Il risultato complessivo dei Gruppi I, IIa, IIb, (costituiti da 39 arti spastici) ha registrato un'incremento percentuale della funzionalità globale dell'arto valutato al 60%, rispetto alla situazione funzionale complessiva esistente pre-operatoriamente. In particolare si è ottenuto la correzione delle deformità, la stabilità funzionale del polso e del pinch, il rilascio della spasticità dei flessori-pronatori, il rinforzo dei muscoli estensori, un buon equilibrio muscolare, il controllo della mobilità attiva della mano, una più reale rappresentazione cerebrale della funzionalità dell'arto, un ricupero parziale della sensibilità, un pieno gradimento e collaborazione del paziente durante la riabilitazione funzionale infine un pieno gradimento soggettivo (e da parte dei genitori) del risultato raggiunto.

B) Nel Gruppo III, formato da 12 Pazienti (non esisteva alcuna funzione dalla nascita) si è ottenuto un'incremento percentuale della funzionalità globale valutata nel 30%

Fig. 6. Paralisi spastica arto superiore sinistro in giovane di anni 20. Contrattura spastica del pronatore rotondo, del flessore ulnare del carpo, e dei flessori superficiali dell'anulare e del mignolo. Deficit degli estensori del polso e delle dita. La mano non è mai stata usata dalla nascita o solo come mano assistente all'altra mano sana (Gruppo IIb).

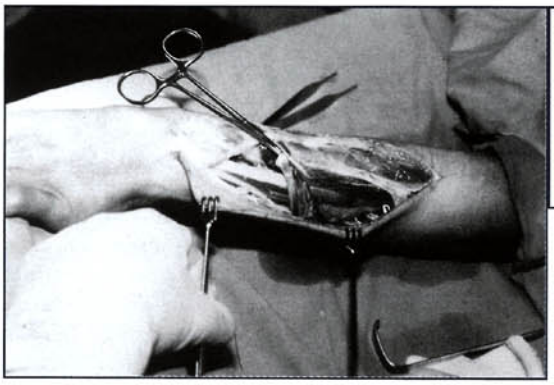

Fig. 7. Ricostruzione funzionale della mano spastica con il *metodo di trasposizione dell'azione attiva muscolare ipertonica* dei muscoli spastici sui flaccidi: trasposizione del pronatore rotondo sugli estensori radiali del polso per rilasciare la pronazione spastica e rinforzare gli estensori del polso; trasposizione del flessore ulnare del carpo spastico attorno al bordo dell'ulna sugli estensori delle dita: esso rinforza gli estensori delle dita, equilibra i flessori superficiali delle dita e rilascia la contrattura in flessione del polso (effetto collaterale sinergico di supinazione, estensione e stabilizzazione del polso); l'azione supinatoria viene assicurata anche dal bicipite e dal lungo supinatore.

di quella esistente nell'arto stesso, prima del trattamento chirurgico. In particolare si è ottenuto la correzione delle deformità (flessione e adduzione del polso, in parte della pronazione dell'avambraccio, dell'adduzione del pollice, etc). Anche se di limitata utilità (per la riduzione della capacità contrattile e per la retrazione secondaria delle masse muscolari) si è raggiunto un migliore equilibrio muscolare; si è ottenuto, infine, una migliore posizione spaziale del pollice, l'uso della mano "assistente" alla controlaterale sana e un discreto consenso del paziente e dei suoi genitori per il risultato raggiunto.

DISCUSSIONE

È nostra convinzione che la trasposizione *dell'azione attiva ipertonica dei muscoli spastici sui flaccidi*, se applicata alle lesioni le più gravi come quelle appartenenti ai Gruppi IIb e III, non potrà mai soddisfare pienamente l'aspettativa dei pazienti e dei loro genitori perché la paralisi spastica e la relativa ipertonia muscolare sono comunque secondarie alla lesione centrale. Inoltre, in alcuni pazienti l'ipertonia è irreversibilmente alterata (in parte o totalmente) dalla retrazione fibrosa muscolare secondaria, da una certa fissità articolare posturale dovuta alla inattività sin dalla nascita. D'altra parte, secondo la nostra esperienza, in tutti gli altri pazienti è quasi impossibile ottenere buoni risultati utilizzando solo tecniche chirurgiche tradizionali come quelle descritte fin'ora nella letteratura scientifica [2 4 7 9 10 14], o tecniche demolitive come la neurotomia dei tronchi nervosi periferici o la iponeurotizzazione con asportazione parziale o sub-totale dei rami nervosi e delle masse muscolari ipertoniche presenti nella paralisi spastica [1].

A nostro avviso, nell'arto spastico del Gruppo IIb e III, le posture, il deficit della potenza muscolare dei muscoli flaccidi, l'anchilosi articolare e il riflesso ipertonico dei muscoli spastici necessitano di ricostruzioni chirurgiche differenziate e scelte accurate fra varie opzioni tecniche (Tab. IV). Per di più, dopo l'età di 3 anni, il paziente con arto superiore spastico perde la rappresentazione cerebrale della mano prensile, del movimento spaziale normale dell'arto superiore, la presa controllata e il rilasciamento muscolare volontario [2 9 10 12 16]. Quindi, la necessità del riequilibrio dell'alterazione muscolare dovuta alla spasticità e al riflesso muscolare ipertonico ci ha convinti sin dall'inizio a utilizzare un trattamento "attivo" di trasposizione di muscoli spastici sui flaccidi come metodo di scelta per rinforzare l'azione muscolare "debole". La nostra esperienza dimostra che un migliore equilibrio muscolare può essere capace di ripristinare in parte la massa muscolare, debole e flaccida; di incrementare la loro tonicità e la loro potenza contrattile. I muscoli spastici trasposti, da una parte, perdono parzialmente la loro ipertonicità e determinano il rilassamento della contrattura in flessione delle

Fig. 8. La trasposizione *dell'azione attiva ipertonica dei muscoli spastici sui flaccidi* permette la correzione delle deformità e un controllo volontario dell'estensione attiva delle dita e del polso; buona apertura attiva della la commissura e abduzione del pollice conservata.

Fig. 9. Controllo attivo volontario della presa con flessione completa delle dita; utilizzo completo, volontario della mano; ricupero della propriocezione e della funzione sensoriale dell'arto superiore. Attiva collaborazione del paziente durante la rieducazione funzionale; pieno gradimento del paziente e dei suoi genitori all'intervento effettuato. Questo durevole risultato (funzionale e estetico) non può essere ottenuto con la terapia medica, neurologica o botulinica.

articolazioni, della pronazione spastica dell'avambraccio e della adduzione del pollice, etc.. Dall'altra, essi servono a "rinforzare" i muscoli estensori flaccidi, ristabilendo una funzionalità utile e un equilibrio articolare a livello del gomito, polso, dita e colonna del pollice. È ormai risaputo che la paralisi muscolare flaccida dei muscoli estensori contribuisce a determinare, per riflesso posturale degli antagonisti, uno stato iperreattivo spastico nei flessori-pronatori (Figg. 1, 4, 6). Secondo le nostre osservazioni al tavolo operatorio, la debolezza dei vari gruppi di muscoli estensori non corrisponde a una reale paralisi da denervazione muscolare (aspetto macroscopico del muscolo pallido-biancastro, "fibroso", non funzionante). Al contrario, i muscoli flaccidi si presentano rossi, trofici e di bell'aspetto macroscopico (diverso da quello dei muscoli denervati che ben conosciamo), ma ipotonici e deboli funzionalmente. La paralisi flaccida dei muscoli estensori è conseguente alla lesione centrale ed è espressa da una forte riduzione della massa e della tonicità muscolare, aggravata da un continuo stiramento-allungamento a causa dall'iperattività muscolare spastica e dalla contrattura secondaria dei gruppi muscolari antagonisti [2 3 4 7 11] (Fig. 3). In realtà il disordine neuromuscolare preserva sempre un certo trofismo funzionale della massa muscolare flaccida, anche se ininfluente nella sua azione di efficacità globale. Tutto ciò determina disordine nell'equilibrio muscolare e difficoltà della "funzione utile", a cui consegue, con gli anni, anche un ulteriore e progressivo indebolimento da non uso della sensibilità della mano. A ciò si associano vari deficit neurologici centrali quali atetosi, tremore, instabilità e riflessi emozionali, deficit di cooperazione e del sensorio, ritardo mentale [13 15 16].

Il trattamento chirurgico ha una indicazione ottimale anche nel caso in cui il paziente controlli, solo in parte, la contrazione muscolare e anche in presenza di un lieve disordine atetosico e di alterazioni lievi della sensibilità tattile, propriocettiva e stereognostica.

Considerazioni sulla metodologia e sulla strategia del trattamento

Nei pazienti trattati, l'esame elettromiografico eseguito preoperatoriamente, non è mai stato preso in considerazione al fine di determinare una valida valutazione funzionale dei muscoli flaccidi e spastici; per stabilire un programma operatorio ricostruttivo lo consideriamo, infatti, ininfluente, non utile e inaffidabile. Al contrario, la valutazione muscolare clinica ci ha sempre fornito dati soddisfacenti sulla funzionalità residua dei singoli muscoli e dei vari Gruppi muscolari, permettendoci di classificare i pazienti nei Gruppi di Zancolli (Tabb. I e IV), di applicare il nostro metodo di valutazione funzionale (testing muscolare e articolare), di porre una corretta indicazione chirurgica per il trattamento specifico delle lesioni spastiche (Figg. 1, 2, 4, 6, 8, 9).

Il *testing muscolare* ci ha permesso di stabilire quale muscolo poteva essere trasposto e quale potenzialità contrattile era disponibile nel segmento esaminato; esso ci ha aiutato a selezionare il muscolo da trasporre, a verificare la sua distensibilità, la sua potenza contrattile e la sua corretta indicazione a rinforzare o surrogare la funzione mancante. L'esame della funzione articolare attiva e passiva é stata ricercata con cura per potersi assicurare della mobilità disponibile, necessaria al ricupero della funzione segmentaria.

Si deve considerare inoltre che un muscolo spastico trasposto perde una parte della sua potenzialità ipertonica e la sua nuova funzione determina, quasi sempre, un'attività collaterale sinergica: per esempio, il F.U.C. trasposto attorno all'ulna sull'E.C.D. agisce, oltre che come estensore delle dita lunghe, anche come supinatore dell'avambraccio, come estensore e stabilizzatore del polso. In questo caso la supinazione beneficia anche dalla disinserzione e trasposizione del P.R. attorno al Radio e dall'azione del bicipite, etc. (Figg. 5, 7). Il F.R.B.C. trasposto sull'A.L.P. agisce sinergicamente anche come flessore del

polso; il P.R. trasposto sull' E.R.B.C. o sull' A.L.P. (oltre l'attivazione della nuova funzione) rilascia la pronazione ipertonica dell'avambraccio, e così via.
In ogni caso, per ottenere ulteriori e migliori risultati, noi consideriamo molto importante e necessario associare anche le *tecniche di riduzione passiva dell'azione muscolare spastica*. Esse costituiscono un valido complemento alle trasposizioni muscolari e rappresentano, ancora oggi, il trattamento di base per i Pazienti del Gruppo III, dove le lesioni muscolari sono veramente devastanti. Secondo noi le indicazioni al trattamento chirurgico ricostruttivo devono ossevare la priorità assoluta: di correggere la deformità in pronazione della mano; di stabilizzare il polso e il primo raggio metacarpale; di ripristinare l'opposizione del pollice e il controllo dell'apertura e della chiusura delle dita lunghe (Figg. 6, 8, 9).
a) Per i pazienti dei Gruppi I, IIa e IIb, si può affermare che la correzione delle deformità per mezzo delle trasposizioni muscolari ha permesso una nuova rappresentazione cerebrale della funzione segmentaria, con un migliore uso dell'arto superiore poiché queste nuove funzionalità attive (acquisite con le trasposizioni) si sono aggiunte a quelle esistenti preoperatoriamente (per esempio, una preesistente buona abduzione del pollice (Figg. 2, 8), una funzione accettabile del flesssore profondo delle dita, un'estensione attiva del pollice o parziale del polso, etc.). Inoltre, il miglior uso della mano ha determinato un conseguente miglioramento della sensibilità delle dita, della stereognosi e un aumento della motivazione psicologica del paziente. Tutto ciò, sommato al rilasciamento della contrattura spastica, è stato motivo di grande soddisfazione del paziente e dei suoi genitori che si sentono angosciati e, in qualche modo, responsabili di questa patologia.
b) Per i pazienti del Gruppo III di Zancolli, il trattamento ricostruttivo è stato, in ciascun caso, imprevedibile nei suoi risultati specifici ma sempre efficace, considerando la situazione funzionale preoperatoria. Con Zancolli, siamo convinti che anch'essi possono beneficiare del trattamento chirurgico. In effetti, i pazienti del Gruppo III hanno ottenuto (partendo da una funzione zero e arto spastico, da sempre gravemente flesso, addotto e pronato) la correzione parziale o quasi totale di alcune deformità, qualche funzione della mano (mano con funzione di "assistenza" alla mano controlaterale sana) e ne è derivata una relativa soddisfazione, a volte inaspettata, del paziente e dei suoi genitori.

CONCLUSIONE

La nostra metodologia si può quindi definire essenzialmente ricostruttiva della funzione e dell'aspetto estetico dell'arto. I risultati confermano il ripristino dell'equilibrio muscolare segmentario, la correzione funzionale di vario grado delle lesioni preesistenti, un polso stabile e una presa di tipo variabile ma funzionale. Anche se in qualche caso il paziente non reintegra più una sua funzione indipendente e automatica, si è sempre ottenuto un arto superiore più utile nelle attività giornaliere (più facile igiene personale), un miglioramento della funzione sensoriale (sensibilità tattile, stereognosi e propriocezione) e un'aspetto estetico dell'arto più gradito al paziente e ai suoi genitori e che permette in seguito un più facile inserimento nella vita sociale. Questa metodologia chirurgica, applicata in pazienti accuratamente selezionati, permette, quindi, di disporre di un nuovo e più razionale trattamento della paralisi spastica, fin'ora prevalentemente riservato alla terapia medica (neurologica e botulinica) e riabilitativa che, però, non assicurano, nel tempo, prospettive durature di ricostruzione della funzionalità e dell'estetica dell'arto superiore spastico.

BIBLIOGRAFIA

[1] Brunelli G.
Manuale di chirurgia della mano.
Bologna: Aulo Gaggi 1993.

[2] Dahlin LB, Komoto-Tufvesson Y, Sälgeback S.
Surgery of the spastic hand in cerebral palsy.
J Hand Surg 1998;23B:334-339.

[3] Goldner JL.
Upper extremity surgical procedure for patients with cerebral palsy.
In: A. A. O. S., Instructional course lectures. Saint Louis, 1979.

[4] Gschwind C, Tonkin M.
Surgery for cerebral palsy: Part I. Classification and operative procedures for pronation deformity.
J Hand Surg 1992;17B:391-395.

[5] Koman LA, Gelberman RH, Toby EB, Poehling GG.
Cerebral palsy; management of the upper extremity.
Philadelphia: Clinical Orthopaedics and Related Research 1990;253:62-74.

[6] Little WI.
Deformities of the human frame: character of spastic rigidity of muscles and deformity in infants, young children and adults.
Lancet 1843;1:350-358.

[7] Nylander G, Carlström C, Adolfsson L.
4.5 year follow-up after surgical correction of upper extremities in spastic cerebral palsy.
J Hand Surg 1999;24B:719-723.

[8] Page CM.
An operation for the relief of flexion contracture in the forearm.
J B & J S 1923;5A:223-234.

[9] Roth JH, O'Grady SE, Richards RS, Porte AM.
Functional outcome of upper limb tendon transfers performed in children with spastic hemiplegia.
J Hand Surg 1993;18B:299-303.

[10] Smith RJ.
Tendon transfers for cerebral palsy.
In: Smith RJ. *Tendon transfers of the Hand and Forearm.* Boston: Little, Brown and Company 1987.

[11] Tonkin M, Gschwind C.
Surgery for cerebral palsy: Part II. Flexion deformity of the wrist and fingers.
J Hand Surg 1992;17B:396-400.

[12] Yekutiel M, Jariwala M, Stretch P.
Sensory deficit in the hands of children with cerebral palsy: a new look at assessment and prevalence.
Developmental Medicine and Child Neurology 1994;36:619-624.

[13] Zancolli EA.
Surgery of the Hand in Infantile Spastic Hemiplegia.
In: Zancolli EA. *Structural and dynamic bases of Hand Surgery.* 2nd ed., Philadelfia: J. B. Lippincott 1979.

[14] Zancolli EA.
The infantile spastic hand. Surgical indication and management.
Ann Chir Main 1984;3,1:66-75.

[15] Van Heest AE, House J, Putnam M.
Sensibility deficiences in the Hanh of cildren with spastic hemiplegia.
J Hand Surg 1993;18A:278-281.

[16] Van Heest AE, House JH, Adolfsson L.
Upper extremity surgical treatment of cerebral palsy.
J Hand Surg 1999;24A:323-330.