ARTICOLO DI AGGIORNAMENTO

Giornale Italiano di Ortopedia e Traumatologia
2015;41:213-222

Attuali standard terapeutici nel trattamento delle spondilodisciti

Current management standards of spondylodiscitis

Alberto Di Martino *(foto)*
Fabrizio Russo
Gianluca Vadalà
Angela Lanotte
Nicola Papapietro
Vincenzo Denaro

UOC di Ortopedia e Traumatologia, Università Campus Bio-Medico di Roma

Riassunto

Obiettivo di questo articolo di aggiornamento è la descrizione degli standard attuali di terapia nel trattamento delle spondilodisciti (SD), sottolineando il trattamento farmacologico, i principi e le indicazioni per il trattamento ortesico e per la chirurgia. Ad oggi, il trattamento conservativo delle SD si basa sulla terapia antibiotica mirata assieme al trattamento ortesico, ed è la base del trattamento delle spondilodisciti. Una diagnosi adeguata ed un trattamento personalizzato possono migliorare i quadri clinici e diminuire le probabilità di fallimento del trattamento. Il trattamento chirurgico dovrebbe essere una opzione riservata solo per i pazienti che presentano complicanze delle SD: deformità e compressione mieloradicolare, con deterioramento neurologico. Contribuiscono ad un migliore trattamento delle SD i recenti sviluppi nel campo della diagnostica radiologica, e l'uso di fattori di crescita e terapie cellulari per promuovere l'eradicazione delle infezioni e migliorare l'artrodesi post-chirurgica

Parole chiave: spondilodisciti, trattamento chirurgico, trattamento conservativo

Summary

Spondylodiscitis (SD) are a severe clinical condition that often require aggressive medical therapy, and sometimes surgery. The aim of the current paper is to describe current standards of therapy in the management of SD by emphasizing pharmacological therapy and principles and indications for bracing and surgery. We performed a review on the topic of spinal infections to address the highlights of spondylodiscitis by discussing established, putative, and emerging diagnostic and therapeutic standards, either conservative or surgical. To date, conservative therapy is based on targeted antibiotic therapy plus bracing, and represents the mainstay in the management of SD. Proper diagnosis and tailored therapy can improve clinical results and decrease the chance of failure. Surgery should be an option only for patients who experience complications of SD: deformity, neural compression and neurological compromise. Current research in the field of SD regards the recent advances in the field of radiological diagnostics, and the use of growth factors and cell-therapy strategies to promote infection eradication and bone healing after surgery.

Key words: *spondylodiscitis, surgical treatment, conservative treatment*

Indirizzo per la corrispondenza:
Alberto Di Martino
UOC di Ortopedia e Traumatologia,
Università Campus Bio-Medico di Roma
via Alvaro del Portillo, 200
00128 Roma
E-mail: dimartino.cbm@gmail.com

Introduzione

Le infezioni della colonna vertebrale costituiscono un importante problema clinico che spesso richiede una terapia medica aggressiva e a volte un intervento chirurgico. In letteratura, sono utilizzati diversi termini per indicare le infezioni della colonna vertebrale quali disciti, spondilodisciti, spondiliti, osteomielite vertebrale piogenica e infezione spinale piogenica, con conseguente confusione nella nomenclatura. I dati attuali mostrano che nella maggior parte dei casi, l'infezione coinvolge il disco intervertebrale (discite) e il corpo vertebrale adiacente (spondilite), lasciando intendere che questi reperti radiografici costituiscono stadi diversi della stessa patologia. Pertanto, le infezioni vertebrali sono oggi considerate uno spettro di patologie che includono spondiliti, disciti, spondilodisciti e ascessi epidurali, genericamente raggruppate sotto la nomenclatura di spondilodisciti (SD) [1].

Esistono tre principali vie di diffusione: ematogena, per inoculazione esterna o per continuità dai tessuti adiacenti [2]. La presentazione clinica è varia, rendendo la diagnosi non sempre così ovvia. In generale, un dolore localizzato alla parte posteriore del collo o della schiena in un paziente piretico, dovrebbe essere sempre approfondito e studiato per sospetto di SD. Il dolore è tipicamente meccanico: aumenta in ortostatismo e si riduce in clinostatismo, ha caratteristiche di evolutività e, negli stadi avanzati, può persistere anche a riposo. Il dolore può essere associato a sintomi neurologici per compressione diretta da parte del materiale suppurativo, o per frattura della vertebra con dislocazione posteriore di un frammento osseo nel canale vertebrale che comprime il midollo spinale e/o le radici nervose. I fattori di rischio noti per SD sono età avanzata, diabete mellito, artrite reumatoide, immunosoppressione, alcolismo, utilizzo di corticosteroidi per lungo tempo, infezioni concomitanti, politraumi, tumori maligni e precedenti interventi chirurgici o procedure invasive al rachide (discografia, chemonucleolisi e procedure chirurgiche che coinvolgono o vicine al disco intervertebrale) [3 4].

La presenza di infezioni concomitanti in altre sedi dovrebbe essere approfondita tramite emocolture ed esami strumentali; inoltre, di routine dovrebbe essere effettuata una ecocardiografia per escludere la presenza di endocarditi [5].

L'incidenza di SD da piogeni si aggira intorno ai 5-5.3 milioni di pazienti per anno con una predominanza nel sesso maschile; tuttavia, molti studi suggeriscono che l'incidenza stia aumentando a causa dell'aumento dell'utilizzo di sostanze stupefacenti per via endovenosa e delle infezioni nosocomiali associate all'utilizzo di dispositivi vascolari o di altri impianti [6 7]. In un recente studio di D'Agostino et al. su 81 pazienti, l'incidenza di SD acquisite in ospedale (secondarie a procedure invasive e non) era superiore al 50% dei casi [8], col sesso maschile colpito più frequentemente del femminile, con un rapporto di 2:1. L'età media alla presentazione clinica si aggirava attorno alla 4ª e 5ª decade. La colonna lombare era la più colpita, seguita da quelle toracica, cervicale e sacrale. Il coinvolgimento della colonna toracica tuttavia determina più di frequente deficit neurologici.

Obiettivo di questa revisione della letteratura è di descrivere gli attuali standard terapeutici nel trattamento delle SD, con particolare attenzione alla terapia farmacologica ed alle indicazioni conservative e chirurgiche.

Eziologia

La SD può essere classificata in piogenica e granulomatosa in base alla risposta immune dell'ospite.

Nella SD piogenica, lo *Staphylococcus aureus* rappresenta l'agente eziologico più comune, essendo stato isolato in più del 50% dei casi [9], seguito poi dai Gram- come l'*Escherichia coli* [10], più frequentemente isolato nei soggetti immunocompromessi. In soggetti che fanno uso di sostanze stupefacenti per via endovenosa *Staphylococcus aureus*, *Pseudomonas* e *S. epidermidis* sono più frequenti. Lo *Streptococcus viridans* deve essere sospettato in pazienti affetti da endocarditi infettive. Stafilococchi coagulasi negativi e *Propionibacterium acnes* sono i microorganismi più comuni nelle osteomieliti dopo chirurgia vertebrale, soprattutto nei casi con strumentazione spinale [11 12].

Nei casi di batteriemie prolungate (come ad esempio nel caso di infezioni su elettrodi di pacemaker) sono state descritte osteomieliti vertebrali per via ematogena causate da microorganismi a bassa virulenza (stafilococchi coagulasi-negativi) [13].

In uno studio condotto su 253 pazienti con osteomielite vertebrale, i siti d'infezione primaria sono stati identificati nel 51% dei pazienti, ed includono tratto urinario, cute, accessi vascolari, endocarditi, bursiti o artriti settiche [14].

La maggior parte dei pazienti con osteomieliti vertebrali piogeniche ematogene presenta diverse comorbidità: diabete, malattia coronarica acuta, tumori, insufficienza renale che richieda l'emodialisi, o utilizzano sostanze stupefacenti per via endovenosa [11 15-17].

Le SD granulomatose sono principalmente causate da brucellosi e tubercolosi (TBC). La brucellosi è trasmessa agli uomini attraverso contatto diretto con animali infetti oppure attraverso ingestione di prodotti caseari contaminati; ha una tipica distribuzione geografica e rimane endemica nel Mediterraneo e nei paesi del Medio Oriente [18]. La frequenza di spondiliti in pazienti affetti da brucellosi varia dal 2% al 53%, ed è più frequente tra i 50 e 60 anni di età [19]. Sebbene la brucellosi possa coinvolgere qualsiasi livello vertebrale (Fig. 1), colpisce più frequentemente la colonna lombare e le articolazioni sacro-iliache [20].

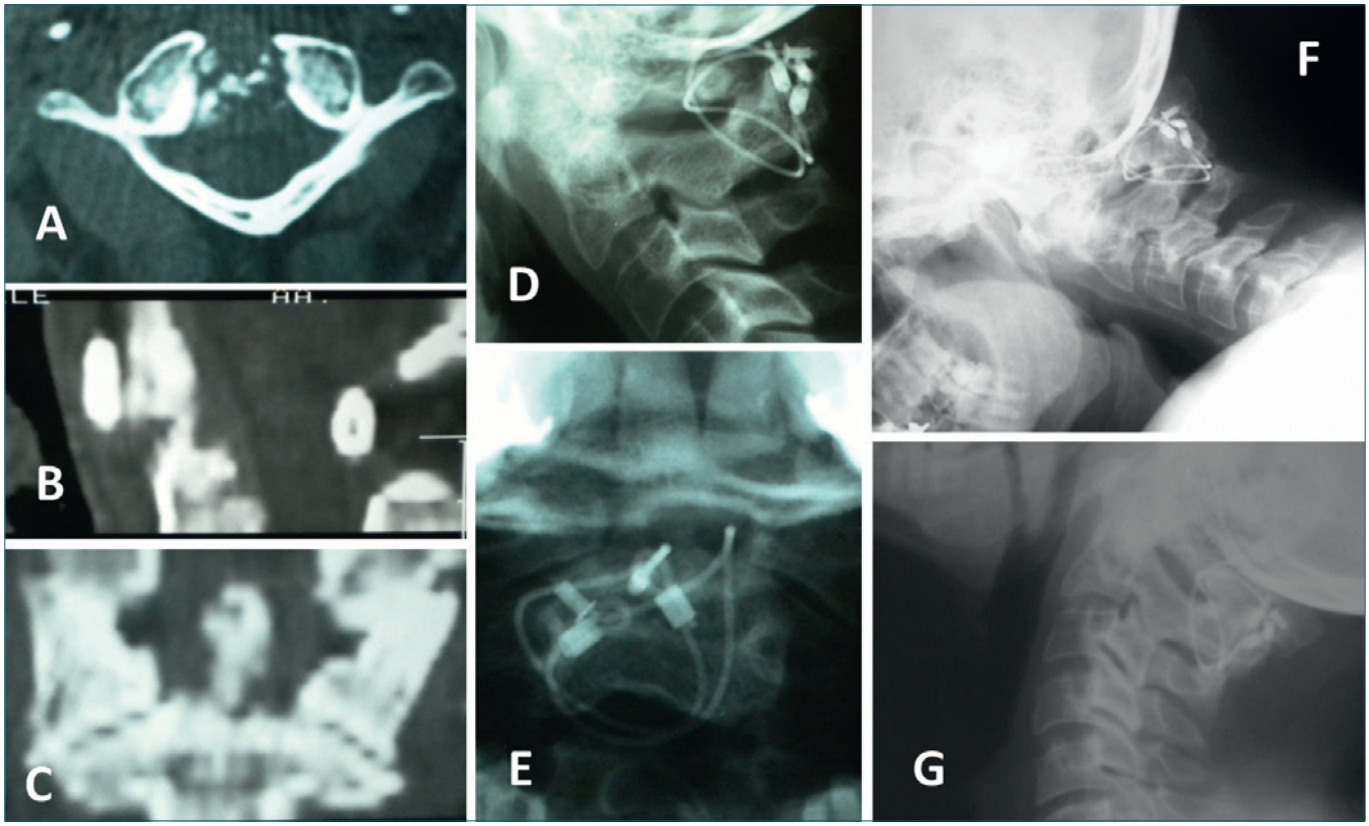

Figura 1. Spondilodiscite brucellare localizzata al dente dell'epistrofeo con distruzione ossea (A-C). Il paziente è stato sottoposto a odontoidectomia transorale ed artrodesi C1-C2 per via posteriore con cerchiaggi metallici secondo Gallie (D-E). Il controllo a 4 anni mostra l'avvenuta artrodesi e stabilità alle prove dinamiche in massima flessione ed estensione (F-G).

La spondilodiscite tubercolare interessa circa il 50% dei pazienti affetti da TBC muscoloscheletrica.
La sua incidenza è recentemente aumentata nei paesi occidentali in seguito all'aumento dell'immigrazione da paesi in via di sviluppo, dove la malnutrizione e l'incidenza di TBC sono più frequenti, e per l'immunodepressione legata a malattie virali e terapie immunosoppressive [21].
La TBC coinvolge spesso il disco intervertebrale e i piatti vertebrali delle vertebre adiacenti con successiva deformità in cifosi, a causa della grave distruzione ossea [22].
Negli Stati Uniti, la comparsa di un *M. tubercolosis* multiresistente è stata responsabile di un'aumentata incidenza dell'infezione [23]. Sono state, inoltre, descritte altre specie di *Mycobacterium* (*M. avium*-intracellulare e micobatteri atipici) quali causa di osteomieliti vertebrali in pazienti immunocompromessi come coloro affetti da HIV [17 24].
Le infezioni fungine che possono causare infezioni vertebrali sono la Coccidiomicosi, la Blastomicosi, l'Istoplasmosi, la Criptococcosi, e la Sporotricosi. Fra queste, le infezioni da criptococco e la sporotricosi sono comuni nei pazienti immunocompromessi. Nelle infezioni fungine il sito primario si trova più frequentemente nel tratto respiratorio, con successiva diffusione alla colonna vertebrale per via ematogena. Le infezioni da parassiti sono molto rare, fatta eccezione nei paesi in via di sviluppo, e sono caratterizzate nella maggior parte dei casi da un decorso molto lento. Fra questa, la *Bartonella henselae* causa un granuloma intramidollare e rappresenta una complicanza della malattia da graffio del gatto, e pertanto dovrebbe essere sospettata nei pazienti con storia di esposizione a felini [25].

Dati di laboratorio

I reperti di laboratorio in associazione con le immagini radiologiche costituiscono i punti cardine per la diagnosi delle infezioni della colonna vertebrale. La velocità di sedimentazione eritrocitaria (VES) ed i livelli di proteina C reattiva (PCR) sono fondamentali per la valutazione iniziale e per seguire la risposta del paziente dopo terapia.
La VES è spesso aumentata oltre 40 mm/h, mentre i valori di PCR sono comunemente aumentati in corso d'infezio-

ne [26]. La principale diagnosi differenziale in questo caso è rappresentata da tumori maligni che possono far aumentare VES e PCR in modo significativo [27]. I valori di PCR e VES sono utilizzati anche per diagnosticare disciti postoperatorie. Queste, infatti, dovrebbero essere sospettate quando la VES è maggiore di 45 mm/h e quando la PCR è superiore a 2.5 mg/dl in 5ª-6ª giornata postoperatoria, o nel caso in cui gli stessi valori non si riducano rispetto ai valori preoperatori [28]. I valori di PCR raggiungono il picco in 1ª-3ª giornata postoperatoria e diminuiscono rapidamente in 3ª-5ª giornata postoperatoria [29 30]. I valori di VES raggiungono il picco in 5ª giornata postoperatoria, rimanendo elevati per settimane o mesi dopo l'intervento chirurgico: pertanto la VES è meno attendibile nelle fasi precoci dell'infezione. Un test per la PCR positivo in 5ª giornata postoperatoria richiede un esame più attento per potenziali complicanze infettive in atto, e giustifica la ripresa di terapia antibiotica una volta prese in considerazione infezioni intercorrenti e altre risposte infiammatorie.

Un'emocultura dovrebbe essere eseguita in concomitanza di un picco febbrile, ed è fondamentale nella diagnosi eziologica dei pazienti con SD, tuttavia, è positiva solo nel 50% dei casi [10 31]. La diagnosi di tubercolosi è più difficile, poiché il test intradermico di reazione alla tubercolina è positivo nel 95% dei casi, ma, la maggior parte dei pazienti sopra i 60 anni risulta positivo [32]. Viceversa in soggetti immunocompromessi si hanno dei falsi negativi. L'amplificazione del genoma microbico mediante *polymerase chain reaction* permette l'identificazione precoce del batterio da un prelievo nel caso in cui le colture standard non siano diagnostiche; tuttavia, questa metodica non è disponibile in tutti gli ospedali [33-35].

Il liquido cefalorachidiano nelle SD mostra di solito un'irritazione meningea più che una meningite franca, con pleiocitosi, aumento delle proteine, e con livelli di glucosio normali [36]. La puntura lombare, tuttavia, non è eseguita di routine perché è positiva solo in un quarto dei pazienti [37], mentre ha il rischio di peggiorare il deficit neurologico abbassando la pressione del liquido cefalorachidiano al di sotto di una potenziale compressione midollare.

Diagnostica per immagini

Anche se la radiologia convenzionale rappresenta di frequente l'esame di primo livello nella diagnosi di pazienti con deficit neurologici, la risonanza magnetica (RMN) dovrebbe essere eseguita di routine quando si sospettano ascessi epidurali e/o coinvolgimenti vertebrali, poiché raggiunge una accuratezza del 90% per la diagnosi di SD [38]. La RMN tipicamente mostra un'iperintensità di segnale all'interno del disco nelle sequenze T2-pesate, con una rapida distruzione dei piatti vertebrali con edema del midollo osseo [38 39]. Né la tomografia computerizzata (TC) né la RMN ha specificità pari al 100% [40]. Comunque, la RMN è più sensibile della TC nella diagnosi precoce di SD. La TC è generalmente indicata nei casi in cui il paziente abbia una controindicazione all'esecuzione della RMN, o si esegue nel caso in cui il paziente debba essere compiuta contestualmente una biopsia TC guidata [41]. La biopsia sotto guida TC è una tecnica sicura e precisa con un tasso di accuratezza diagnostica che varia dal 70 al 100%, mentre le biopsie aperte sono diagnostiche in oltre l'80% dei pazienti [41 42]. Inoltre, la biopsia transpeduncolare percutanea, sotto guida TC o fluoroscopica permette di accedere anche al disco intervertebrale [42]. La TC può essere anche utilizzata per guidare il drenaggio di ascessi dello psoas sintomatici che richiedano una decompressione (Fig. 2) [43].

La scintigrafia trifasica con Tecnezio-99m, è tipicamente positiva entro pochi giorni dalla comparsa dei sintomi, ma l'accuratezza in caso di osteomielite vertebrale è del 67% [44]. L'accuratezza della TC-scintigrafia a singola emissione di positroni con Ga-67 (SPECT) è del 92% [44] per le SD, ma è tuttavia inferiore alla RMN nel caso di ascessi epidurali.

La scintigrafia con leucociti marcati con Indio-111e la scintigrafia anti-granulociti sono più specifiche per la diagnosi degli ascessi peridurali, ma hanno una sensibilità per le osteomieliti vertebrali inferiore al 20% [38 45]. L'accuratezza

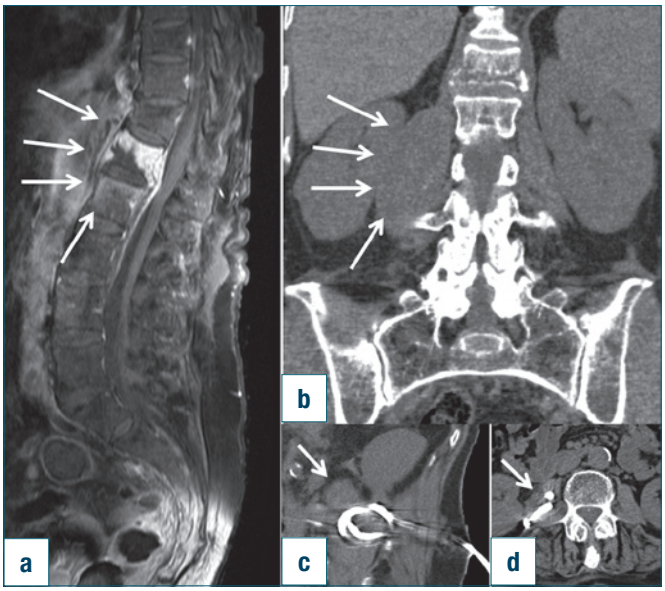

Figura 2. Spondilodiscite dorso-lombare con ascesso epidurale (A) e raccolta ascessuale nel contesto dello psoas (B). La paziente è stata sottoposta a posizionamento di drenaggio TC guidato e svuotamento della cavità ascessuale, terapia antibiotica e immobilizzazione in busto tipo Chenau (C-D).

che si ottiene combinando scansioni sequenziali con Tecnezio e Gallio raggiunge invece valori fino al 94% [46]. Hadjipavlou et al. [47] ha suggerito l'utilizzo di scintigrafia ossea con tecnezio e gallio nei casi di sospette infezioni vertebrali, seguite da ulteriori esami strumentali e biopsia nel caso in cui le scansioni risultino positive.
La tomografia a emissione di positroni (PET) con 18F-fluorodesossiglucosio (FDG), ha un'accuratezza simile alla RMN e potrebbe essere una scelta migliore nel caso in cui il paziente abbia impianti metallici [38 48-50]. Il FDG è avidamente metabolizzato ed attivato dai macrofagi che predominano nella fase cronica dell'infezione, e questo può aumentare la capacità diagnostica della PET, soprattutto nel caso di lesioni dello scheletro assiale [51]: infatti la PET-FDG ha mostrato una sensibilità fino al 100% ed una specificità in un range fra l'88 ed il 93% nella diagnosi di infezioni muscoloscheletriche croniche, a prescindere dalla presenza di mezzi di sintesi o protesi [52-54]. Tuttavia, il limite della PET con FDG è che fornisce limitate informazioni anatomiche. Per superare questo problema può essere integrata da scansioni PET-TC (Fig. 5) [53 54]; Nanni et al. hanno confermato un possibile ruolo della PET/TC con Ga (68)-Citrato nella diagnosi di infezioni dell'osso [55], che può essere utile anche nel differenziare lesioni maligne da infezioni tramite protocolli dedicati [56].

Trattamento

Terapia antibiotica

Quando possibile, la terapia antibiotica delle SD dovrebbe essere mirata su un microorganismo ben identificato, nonostante la maggior parte delle informazioni oggi disponibili derivi da studi osservazionali su pazienti con osteomieliti che coinvolgono diversi distretti ossei.
Considerata la molteplicità di microrganismi, è fondamentale identificare lo specifico agente causale per una terapia di successo. Se il paziente è neurologicamente integro e presenta lesioni strutturalmente stabili, la terapia antibiotica dovrebbe essere posticipata fino a quando il microrganismo non sia stato identificato. Una volta eseguita la diagnosi eziologica, la terapia antibiotica mirata richiede una valutazione di uno specialista infettivologo. In caso di Morbo di Pott, il trattamento dura in media 12 mesi, con variabilità in durata e tipo di farmaci in base alla resistenza locale ed allo stato immunologico dei pazienti [57].
Il trattamento medico fallisce quando i sintomi persistono o peggiorano, i livelli di PCR e RSE rimangono elevati, gli esami strumentali dimostrano un'evolutività del danno osseo dopo un mese di terapia antibiotica specifica in corso di infezioni piogeniche o 3 mesi in caso di Morbo di Pott. In uno studio retrospettivo che coinvolge 120 pazienti affetti da SD da diversi microrganismi e trattati tramite diversa terapia antibiotica intravenosa per una durata media di 32 giorni, il tasso di guarigione a 6 mesi era del 91% [58]. In una metanalisi di 22 trial randomizzati che trattano di terapia antibiotica per diversi tipi di infezioni osteoarticolari, il tasso di eradicazione con un follow-up di 1 anno era pari al 79% [59]. Ad eccezion fatta per le infezioni associate a impianti ortopedici (per le quali regimi con rifampicina sembrano essere più efficaci) non esistono differenze significative nel risultato in base alla singola terapia antibiotica utilizzata [59-63]. Non esistono al momento dati da trial controllati che definiscano la durata ottimale della terapia. La durata raccomandata varia dalle 4 alle 6 settimane [58] fino ai 3 mesi [64]. La terapia antibiotica prolungata è raccomandata nel caso di pazienti che abbiano ascessi che non siano stati drenati e nel caso di pazienti portatori di impianti spinali [12 65].

Ortesi

Non ci sono linee guida nel trattamento con busti per la SD. Nessun tutore è in grado di per sé di essere un sostituto per una colonna stabile [66]. Tuttavia è raccomandato l'uso di busti nel trattamento conservativo dei pazienti affetti da SD (se non allettati), anche ai fini medico-legali. Il tipo di tutore è diverso secondo il sito ed estensione della malattia, soprattutto per quanto riguarda l'entità della distruzione ossea e del rischio d'instabilità segmentaria [67]. Per la SD alla colonna cervicale superiore (C0 fino a C2-C3), un SOMI-Brace è indicato per stabilizzare il segmento interessato, poiché fornisce un supporto per il mento e l'occipite, fino al torace, riducendo la capacità di compiere rotazioni. Per quanto riguarda la colonna cervicale inferiore le ortesi possono essere sia morbide sia rigide. Il collare morbido ha scarso effetto sulla limitazione del movimento in qualsiasi regione della colonna cervicale [68]: questo collare è quindi controindicato in caso d'instabilità potenziale o effettiva, come nelle SD. I collari rigidi sono più stabili e comprendono prevalentemente modelli tipo Philadelphia, Miami J e Aspen, che possono essere modificati con stabilizzatori toracici per immobilizzare la giunzione cervicotoracica caudalmente fino a D5. I collari cervicali rigidi sono efficaci nel ridurre il movimento sul piano sagittale, ma sono meno efficaci nel ridurre la rotazione e la flessione laterale perché il controllo non può essere raggiunto senza un solido appiglio della testa o del torace [69]. In caso d'instabilità gravi, un Halo-jacket può essere utilizzato per stabilizzare saldamente i segmenti interessati [70 71].
Le ortesi toraco-lombari (TLSO) possono anche essere morbide o rigide, ma come nel rachide cervicale, le ortesi più rigide sono necessarie per prevenire il collasso vertebrale. Il TLSO può essere eseguito su misura in materiali termoplastici come un tutore tipo Cheneau, che può aiuta-

re a prevenire crolli vertebrali, spingendo sopra le clavicole e correggendo deformità di medio grado [70 71]. Tuttavia, nonostante il corretto utilizzo delle ortesi spinali, alcune delle lesioni delle SD possono essere stabili solo temporaneamente e poi evolvono verso una frattura patologica.

Trattamento chirurgico

Il trattamento conservativo è certamente possibile finché la distruzione ossea è minima e non sono presenti ascessi epidurali significativi. Controindicazioni alla chirurgia sono: condizioni cliniche ad alto rischio, e pazienti neurologicamente intatti con colonne stabili [72]. D'altra parte, il trattamento chirurgico della SD è indicato in caso di una o più delle seguenti condizioni: fratture patologiche o impending fractures, presenza di deficit neurologici significativi, ascesso paravertebrale o epidurale sintomatico, setticemia persistente nonostante il trattamento antibiotico, dolore intrattabile e deformità sul piano sagittale o coronale inaccettabili [73 74].

In pazienti con ascessi epidurali, la classica laminectomia decompressiva estesa multilivello con stabilizzazione, a volte, non può essere eseguita per le condizioni generali del paziente, ed in tal caso può essere eseguito un intervento chirurgico meno invasivo, come una laminectomia selettiva multilivello (Fig. 3) o una laminotomia con inserimento craniale e caudale di cateteri epidurali per il drenaggio e l'irrigazione [75].

I principi del trattamento chirurgico nelle SD della colonna vertebrale sono la rimozione del tessuto infetto, il ripristino dell'allineamento della colonna vertebrale, la decompressione delle strutture neurologiche e la stabilizzazione della colonna vertebrale, ed il trattamento del dolore. La forma tradizionale del trattamento chirurgico è rappresentata dal debridment con artrodesi intervertebrale anteriore [76]. L'utilizzo di mezzi di sintesi anteriori o posteriori permette una maggiore stabilità, il mantenimento dell'allineamento evitando la deformità segmentaria in cifosi [77].

Il trattamento deve essere individualizzato al singolo paziente e deve prevedere una valutazione attenta del grado di compromissione ossea segmentaria, la necessità e l'entità del debridement, e l'estensione intraspinale della malattia, che a volte richiedono interventi chirurgici multipli con diverse revisioni in sequenza per sbrigliamento e stabilizzazione [26 74 78]. Mentre l'approccio anteriore è il cardine per trattare la malattia a livello della colonna cervicale, alla colonna vertebrale toracica e lombare maggior parte dei pazienti possono beneficiare maggiormente di un approccio posteriore isolato con laminectomia dorsale seguita da stabilizzazione per ottenere una decompressione neurologica con stabilizzazione segmentaria [26 74].

Il timing dell'intervento chirurgico rappresenta una questione cruciale in questa popolazione di pazienti [79]. La corretta tempistica dell'intervento chirurgico in questa popolazione di pazienti potrebbe essere suggerita dalla traslazione dei risultati di fratture vertebrali traumatiche con lesioni del midollo spinale: secondo i dati più recenti, la compromissione neurologica acuta dovrebbe essere trattata solo in quei pazienti con deficit di durata inferiore a 24 h [80], e in ogni

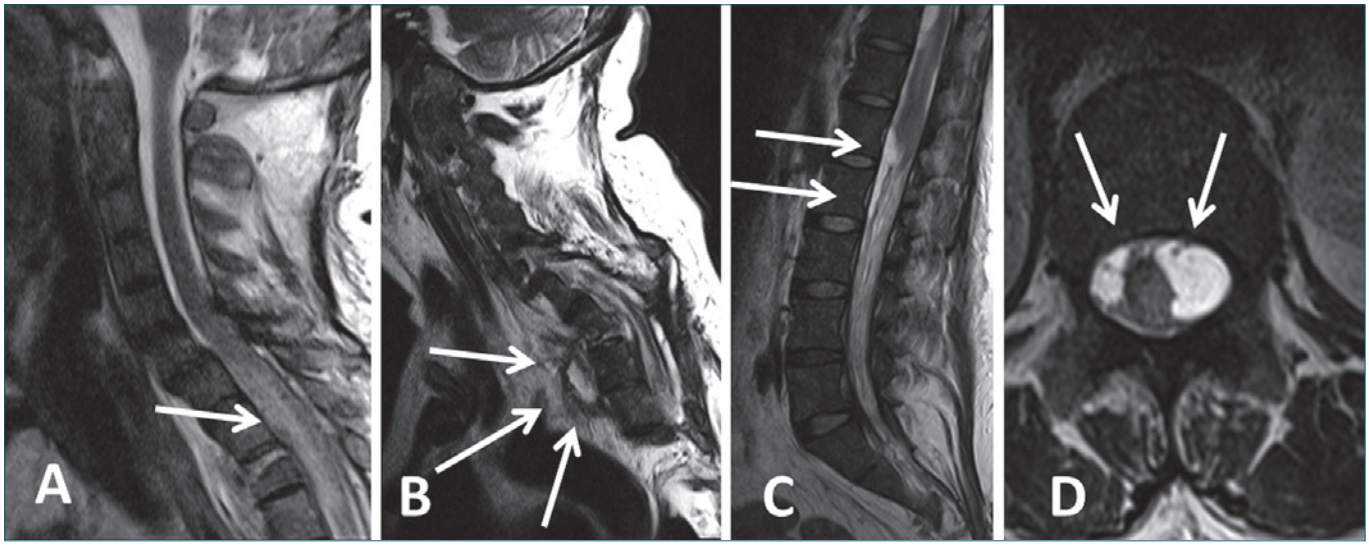

Figura 3. Spondilodiscite cervicale con ascesso epidurale (A) e prevertebrale (B). L'ascesso di estende nello spazio epidurale anteriore dal rachide cervicale prossimalmente, fino al rachide lombare distalmente (C, D). La paziente è stata sottoposta a laminectomie parziali multilivello a tutto il rachide.

caso entro e non oltre le 72 h [72]. Alcuni autori [81] propongono l'esecuzione di una chirurgia decompressiva tardiva nei pazienti neurologicamente compromessi, riportando risultati positivi. In generale, tale decompressione differita può ancora essere necessaria per curare un'infezione epidurale resistente e per prevenire la migrazione della paralisi ai segmenti più prossimali controllando la sepsi [82].

La ricostruzione dei grandi difetti ossei dopo chirurgia per la SD rappresenta una sfida importante in chirurgia vertebrale. L'alta vascolarizzazione del muscolo adiacente, e del ricco osso spugnoso fornisce una base ottimale per la guarigione delle infezioni vertebrali dopo debridement chirurgico, ma le complicanze a causa dell'accesso, della dimensione dei difetti, dello stato generale del paziente, della compromissione neurologica e le deformità residue della colonna vertebrale sono frequenti [83 84]. A seconda della dimensione dei difetti, vengono utilizzati innesti ossei tricorticali, innesti vascolarizzati di fibula e mesh in titanio riempite di osso [85]. Prerequisiti per una guarigione ottimale includono un debridement radicale, la stabilità segmentaria, un innesto osseo adeguato, e la correzione delle deformità [85-87].

L'impiego di mesh di titanio in questi pazienti è ancora un problema dibattuto tra i chirurghi. Per decenni è stata evitata la stabilizzazione della colonna vertebrale con protesi metalliche in pazienti osteomielitici, a causa dell'adesività batterica alle superfici metalliche. Gli esperimenti in vitro di Ha et al. [88] hanno dimostrato una adesività batterica diversa in funzione della superficie metallica utilizzata, dalla formazione del biofilm e dalla specie batterica. Nonostante i problemi storici con le infezioni degli impianti, la disponibilità di impianti in titanio per la stabilizzazione anteriore e/o posteriore ne ha visto l'utilizzo nella chirurgia delle SD [85 87 89 90]. Infatti, le superfici in titanio mostrano ridotta adesività del biofilm batterico [83 91].

L'efficacia degli ortobiologici (come le proteine morfogenetiche dell'osso – BMPs), con la finalità di migliorare la vascolarizzazione e l'integrazione del tessuto osseo nelle infezioni spinali non è stata ancora completamente esplorata. La BMP-2 ricombinante umana (rh) è una terapia osteoinduttiva che è sempre più utilizzata per promuovere la fusione in condizioni peculiari come la pseudoartrosi della tibia [92] e l'artrodesi lombare intersomatica anteriore (ALIF) con cage troncoconiche o trapianto osseo omologo [93 94]; tuttavia, potrebbe promuovere l'atrodesi spinale in casi selezionati di osteomielite vertebrale, magari in associazione con antibiotici [95 96]. Analogamente, si è posto in studio l'uso di rhOP-1 (BMP-7) con antibiotici in questo contesto.

In uno studio sperimentale, l'uso concomitante di rhOP-1 più antibiotici, rispetto rhOP-1 da solo, ha portato ad una guarigione più rapida e simili proprietà biomeccaniche. Infine, l'uso di centrifugato di cellule mononucleate dalla cresta iliaca è stato considerato promettente nel promuovere la guarigione ossea anche in pazienti con comorbidità multiple [97], e potrebbe quindi avere un ruolo nella chirurgia per SD.

La combinazione di queste strategie biologiche potrebbe migliorare l'ambiente locale per combattere l'infezione migliorando l'apporto vascolare, il reclutamento di cellule e stimolando la fusione ossea con meno tessuti necrotici residui.

Conclusioni

Gli standard attuali in un quadro di SD sono in continua evoluzione. In particolare, nei prossimi anni, si prevede che ci sarà un cambiamento nella gestione di questi pazienti. I campi che cambieranno più nel prossimo futuro sono la diagnostica radiologica, l'uso di fattori di crescita e le strategie di terapia cellulare per promuovere l'eradicazione dell'infezione e la guarigione ossea dopo l'intervento chirurgico.

In conclusione, il trattamento conservativo, basato su terapia antibiotica mirata più ortesi, rappresenta il cardine nella gestione di SD. La corretta diagnosi e la terapia su misura può di migliorare i risultati clinici e diminuire la probabilità di fallimento. La chirurgia dovrebbe essere una scelta solo per i pazienti con complicanze, cioè deformità, compressione neurale e compromissione neurologica.

Bibliografia

1 Di Martino A, Papapietro N, Lanotte A, et al. *Spondylodiscitis: standards of current treatment*. Curr Med Res Opin 2012;28:689-99.

2 Guerado E, Cervan AM. *Surgical treatment of spondylodiscitis. An update*. Int Orthop 2012;36:413-20.

3 Reihsaus E, Waldbaur H, Seeling W. *Spinal epidural abscess: a meta-analysis of 915 patients*. Neurosurg Rev 2000;23:175-204, discussion 205.

4 Soehle M, Wallenfang T. *Spinal epidural abscesses: clinical manifestations, prognostic factors, and outcomes*. Neurosurgery 2002;51:79-85; discussion 86-7.

5 Morelli S, Carmenini E, Caporossi AP, et al. *Spondylodiscitis and infective endocarditis: case studies and review of the literature*. Spine (Phila Pa 1976) 2001;26:499-500.

6 Torda AJ, Gottlieb T, Bradbury R. *Pyogenic vertebral osteomyelitis: analysis of 20 cases and review*. Clin Infect Dis 1995;20:320-8.

7 Lafont A, Olive A, Gelman M, et al. *Candida albicans spondylodiscitis and vertebral osteomyelitis in patients with intravenous heroin drug addiction. Report of 3 new cases*. J Rheumatol 1994;21:953-6.

8 D'Agostino C, Scorzolini L, Massetti AP, et al. *A seven-year prospective study on spondylodiscitis: epidemiological and microbiological features*. Infection 2010;38:102-7.

9 Maiuri F, Iaconetta G, Gallicchio B, et al. *Spondylodiscitis. Clinical and magnetic resonance diagnosis*. Spine (Phila Pa 1976) 1997;22:1741-6.

10 Colmenero JD, Jimenez-Mejias ME, Sanchez-Lora FJ, et al. *Pyogenic, tuber- culous, and brucellar vertebral osteomyelitis: a descriptive and comparative study of 219 cases*. Ann Rheum Dis 1997;56:709-15.

11 Mylona E, Samarkos M, Kakalou E, et al. *Pyogenic vertebral osteomyelitis: a systematic review of clinical characteristics*. Semin Arthritis Rheum 2009;39:10-17.

12 Kowalski TJ, Berbari EF, Huddleston PM, et al. *The management and outcome of spinal implant infections: contemporary retrospective cohort study*. Clin Infect Dis 2007;44:913-20.

13 Bucher E, Trampuz A, Donati L, et al. *Spondylodiscitis associated with bac- teraemia due to coagulase-negative staphylococci*. Eur J Clin Microbiol Infect Dis 2000;19:118-20.

14 McHenry MC, Easley KA, Locker GA. *Vertebral osteomyelitis: long-term out- come for 253 patients from 7 Cleveland-area hospitals*. Clin Infect Dis 2002;34:1342-50.

15 Priest DH, Peacock Jr JE. *Hematogenous vertebral osteomyelitis due to Staphylococcus aureus in the adult: clinical features and therapeutic out-comes*. South Med J 2005;98:854-62.

16 Stoeckle M, Kaech C, Trampuz A, et al. *The role of diabetes mellitus in patients with bloodstream infections*. Swiss Med Wkly 2008;138:512-19.

17 Sobottke R, Zarghooni K, Krengel M, et al. *Treatment of spondylodiscitis in human immunodeficiency virus-infected patients: a com- parison of conservative and operative therapy*. Spine (Phila Pa 1976) 2009;34:E452-8.

18 Geyik MF, Gur A, Nas K, et al. *Musculoskeletal involvement of brucellosis in different age groups: a study of 195 cases*. Swiss Med Wkly 2002;132:98-105.

19 Raptopoulou A, Karantanas AH, Poumboulidis K, et al. *Brucellar spondylodis- citis: noncontiguous multifocal involvement of the cervical, thoracic, and lumbar spine*. Clin Imaging 2006;30:214-17.

20 Guzey FK, Emel E, Sel B, et al. *Cervical spinal brucellosis causing epidural and prevertebral abscesses and spinal cord compression: a case report*. Spine J 2007;7:240-4.

21 Beronius M, Bergman B, Andersson R. *Vertebral osteomyelitis in Goteborg, Sweden: a retrospective study of patients during 1990-95*. Scand J Infect Dis 2001;33:527-32.

22 Tuli SM. *Severe kyphotic deformity in tuberculosis of the spine*. Int Orthop 1995;19:327-31.

23 Bloch AB, Cauthen GM, Onorato IM, et al. *Nationwide survey of drug-resistant tuberculosis in the United States*. JAMA 1994;271:665-71.

24 Pirofsky JG, Huang CT, Waites KB. *Spinal osteomyelitis due to* Mycobacterium avium-*intracellulare in an elderly man with steroid-induced osteoporosis*. Spine (Phila Pa 1976) 1993;18:1926-9.

25 Robson JM, Harte GJ, Osborne DR, et al. *Cat-scratch disease with paraver- tebral mass and osteomyelitis*. Clin Infect Dis 1999;28:274-8.

26 Hadjipavlou AG, Mader JT, Necessary JT, et al. *Hematogenous pyogenic spinal infections and their surgical management*. Spine (Phila Pa 1976) 2000;25:1668-79.

27 Meyer B, Schaller K, Rohde V, et al. *The C-reactive protein for detection of early infections after lumbar microdiscectomy*. Acta Neurochir (Wien) 1995;136:145-50.

28 Rohde V, Meyer B, Schaller C, et al. *Spondylodiscitis after lumbar discectomy. Incidence and a proposal for prophylaxis*. Spine (Phila Pa 1976) 1998;23:615-20.

29 Mok JM, Pekmezci M, Piper SL, et al. *Use of C-reactive protein after spinal surgery: comparison with erythrocyte sedimentation rate as predictor of early postoperative infectious complications*. Spine (Phila Pa 1976) 2008;33:415-21.

30 Takahashi J, Ebara S, Kamimura M, et al. *Early-phase enhanced inflammatory reaction after spinal instrumentation surgery*. Spine (Phila Pa 1976) 2001;26:1698-704.

31 Patzakis MJ, Rao S, Wilkins J, et al. *Analysis of 61 cases of vertebral osteomyelitis*. Clin Orthop Relat Res 1991;264:178-83.

32 Rezai AR, Lee M, Cooper PR, et al. *Modern management of spinal tuberculosis*. Neurosurgery 1995;36:87-97, discussion 97-8.

33 Kaul KL. *Molecular detection of Mycobacterium tuberculosis: impact on patient care*. Clin Chem 2001;47:1553-8.

34 La Scola B, Michel G, Raoult D. *Use of amplification and sequencing of the 16S rRNA gene to diagnose Mycoplasma pneumoniae osteomyelitis in a patient with hypogammaglobulinemia*. Clin Infect Dis 1997;24:1161-3.

35 Weigl JA, Haas WH. *Postoperative Mycobacterium avium osteomyelitis con- firmed by polymerase chain reaction*. Eur J Pediatr 2000;159:64-9.

36 Martin RJ, Yuan HA. *Neurosurgical care of spinal epidural, subdural, and intramedullary abscesses and arachnoiditis*. Orthop Clin North Am 1996;27:125-36.

37 Darouiche RO, Hamill RJ, Greenberg SB, et al. *Bacterial spinal epidural abscess. Review of 43 cases and literature survey*. Medicine (Baltimore) 1992;71:369-85.

38 Palestro CJ, Love C, Miller TT. *Infection and musculoskeletal conditions: imaging of musculoskeletal infections*. Best Pract Res Clin Rheumatol 2006;20:1197-218.

39 Kopecky KK, Gilmor RL, Scott JA, et al. *Pitfalls of computed tomography in diagnosis of discitis*. Neuroradiology 1985;27:57-66.

40 Champsaur P, Parlier-Cuau C, Juhan V, et al. [*Differential diagnosis of infec- tive spondylodiscitis and erosive degenerative disk disease*]. J Radiol 2000;81:516-22.

41 An HS, Masuda K, Inoue N. *Intervertebral disc degeneration: biological and biomechanical factors*. J Orthop Sci 2006;11:541-52.

42 Razak M, Kamari ZH, Roohi S. *Spinal infection – an overview and the results of treatment*. Med J Malaysia 2000;55(Suppl C):18-28.

43 Muckley T, Schutz T, Kirschner M, et al. *Psoas abscess: the spine as a primary source of infection*. Spine (Phila Pa 1976) 2003;28:E106-13.

44 Love C, Patel M, Lonner BS, et al. *Diagnosing spinal osteomyelitis: a com- parison of bone and Ga-67 scintigraphy and magnetic resonance imaging*. Clin Nucl Med 2000;25:963-77.

45 An HS, Seldomridge JA. *Spinal infections: diagnostic tests and imaging studies*. Clin Orthop Relat Res 2006;444:27-33.

46 Modic MT, Feiglin DH, Piraino DW, et al. *Vertebral osteomyelitis: assessment using MR*. Radiology 1985;157:157-66.

47 Hadjipavlou AG, Cesani-Vazquez F, Villaneuva-Meyer J, et al. *The effective- ness of gallium citrate Ga 67 radionuclide imaging in vertebral osteomyelitis revisited*. Am J Orthop (Belle Mead NJ) 1998;27:179-83.

48 Strobel K, Stumpe KD. *PET/CT in musculoskeletal infection*. Semin Musculoskelet Radiol 2007;11:353-64.

49 Vanninen E, Laitinen T, Partanen K, et al. *Late correlative imaging findings of previous acute infective spondylitis*. Clin Nucl Med 2000;25:779-84.

50 Gasbarrini A, Boriani L, Nanni C, et al. *Spinal infection multidisciplinary man- agement project (SIMP): from diagnosis to treatment guideline*. Int J Immunopathol Pharmacol 2011;24(1 Suppl 2):95-100.

51 Termaat MF, Raijmakers PG, Scholten HJ, et al. *The accuracy of diagnostic imaging for the assessment of chronic osteomyelitis: a systematic review and meta-analysis*. J Bone Joint Surg Am 2005;87:2464-71.

52 de Winter F, van de Wiele C, Vogelaers D, et al. *Fluorine-18 fluorodeoxyglu- cose-position emission tomography: a highly accurate imaging modality for the diagnosis of chronic musculoskeletal infections*. J Bone Joint Surg Am 2001;83:651-60.

53 Schiesser M, Stumpe KD, Trentz O, et al. *Detection of metallic implant- associated infections with FDG PET in patients with trauma: correlation with microbiologic results*. Radiology 2003;226:391-8.

54 Kalicke T, Schmitz A, Risse JH, et al. *Fluorine-18 fluorodeoxyglucose PET in infectious bone diseases: results of histologically confirmed cases*. Eur J Nucl Med 2000;27:524-8.

55 Nanni C, Errani C, Boriani L, et al. *68Ga-citrate PET/CT for evaluating patients with infections of the bone: preliminary results*. J Nucl Med 2010;51:1932-6.

56 Abdul H, Abdul N, Nordin A. *Dual time point imaging of FDG PET/CT in a tuberculous spondylodiscitis*. Biomed Imaging Interv J 2010;6:e18.

57 Ryoppy S, Jaaskelainen J, Rapola J, et al. *Nonspecific diskitis in children. A nonmicrobial disease?* Clin Orthop Relat Res 1993;297:95-9.

58 Roblot F, Besnier JM, Juhel L, et al. *Optimal duration of antibiotic therapy in vertebral osteomyelitis*. Semin Arthritis Rheum 2007;36:269-77.

59 Stengel D, Bauwens K, Sehouli J, et al. *Systematic review and meta-analysis of antibiotic therapy for bone and joint infections*. Lancet Infect Dis 2001;1:175-88.

60 Stengel D, Bauwens K, Sehouli J, et al. *Systematic review and meta-analysis of emergency ultrasonography for blunt abdominal trauma*. Br J Surg 2001;88:901-12.

61 Coskun-Ari FF, Bosgelmez-Tinaz G. *grlA and gyrA mutations and antimicro- bial susceptibility in clinical isolates of ciprofloxacin-methicillin-resistant* Staphylococcus aureus. Eur J Med Res 2008;13:366-70.

62 Schrenzel J, Harbarth S, Schockmel G, et al. *A randomized clinical trial to compare fleroxacin-rifampicin with flucloxacillin or vancomycin for the treat- ment of staphylococcal infection*. Clin Infect Dis 2004;39:1285-92.

63 Perlroth J, Kuo M, Tan J, et al. *Adjunctive use of rifampin for the treatment of Staphylococcus aureus infections: a systematic review of the literature*. Arch Intern Med 2008;168:805-19.

64 Livorsi DJ, Daver NG, Atmar RL, et al. *Outcomes of treatment for hematog- enous Staphylococcus aureus vertebral osteomyelitis in the MRSA ERA*. J Infect 2008;57:128-31.

65 Zimmerli W, Trampuz A, Ochsner PE. *Prosthetic-joint infections*. N Engl J Med 2004;351:1645-54.

66 Steven S. *Agabegi FAA, Harry N. Spinal orthoses*. J Am Acad Orthop Surg 2010;18:657-67.

67 White AA, Panjabi MM, Posner I, Edwards WT, et al. *Spinal stability: evaluation and treatment*. Instr Course Lect 1981;30:457-83.

68 Johnson RM HD, Simmons EF, Ramsby GR, et al. *Cervical orthoses: a study comparing their effectiveness in restricting cervical motion in normal subjects*. J Bone Joint Surg Am 1977;59:332-9.

69 Gravin TM CG, Havey R, Flanagan P, et al. *Biomechanical analysis of cervical orthoses in flexion and extension: a comparison of cervical collars and cervical thoracic orthoses*. J Rehabil Res Dev 2003;40:6527-37.

70 Denaro V, Di Martino A. *The role of orthopaedic surgery in bone metastases.* In: Santini D. *Treatment of Bone Metastases. Guidelines, Italian Society of Medical Oncology (AIOM)*. Como: Tecnografica Edizioni Lomazzo 2009.

71 Denaro V. *Stenosis of the cervical spine*. Berlin: Ed. Springer-Verlag 1991.

72 Leys D, Lesoin F, Viaud C, et al. *Decreased morbidity from acute bacterial spinal epidural abscesses using computed tomography and nonsurgical treatment in selected patients*. Ann Neurol 1985;17:350-5.

[73] Jeanneret B, Magerl F. *Treatment of osteomyelitis of the spine using percutaneous suction/irrigation and percutaneous external spinal fixation*. J Spinal Disord 1994;7:185-205.

[74] Zarghooni K, Rollinghoff M, Sobottke R, et al. *Treatment of spondylodiscitis*. Int Orthop 2012;36:405-11.

[75] Hollis PH, Malis LI, Zappulla RA. *Neurological deterioration after lumbar puncture below complete spinal subarachnoid block*. J Neurosurg 1986;64:253-6.

[76] Denaro V, Di Martino A. *Cervical spine surgery: an historical perspective*. Clin Orthop Relat Res 2011;469:639-48.

[77] Moon MS, Woo YK, Lee KS, et al. *Posterior instrumentation and anterior interbody fusion for tuberculous kyphosis of dorsal and lumbar spines.* Spine (Phila Pa 1976) 1995;20:1910-16.

[78] Schimmer RC, Jeanneret C, Nunley PD, et al. *Osteomyelitis of the cervical spine: a potentially dramatic disease*. J Spinal Disord Tech 2002;15:110-17.

[79] Denaro V, Di Martino A, Papalia R, et al. *Patients with cervical metastasis and neoplastic pachymeningitis are less likely to improve neurologically after surgery*. Clin Orthop Relat Res 2011;469:708-14.

[80] Cadotte DW FM. *Spinal cord injury. A systematic review of current treatment options*. Clin Orthop Relat Res 2011;469:732-41.

[81] Liebergall M, Chaimsky G, Lowe J, et al. *Pyogenic vertebral osteomyelitis with paralysis. Prognosis and treatment*. Clin Orthop Relat Res 1991;269:142-50.

[82] Darouiche RO. *Spinal epidural abscess*. N Engl J Med 2006;355:2012-20.

[83] Heyde CE, Boehm H, El Saghir H, et al. *Surgical treatment of spondylodiscitis in the cervical spine: a minimum 2-year follow-up*. Eur Spine J 2006;15:1380-7.

[84] Robinson Y, Reinke M, Kayser R, et al. *Postoperative multisegmental lumbar discitis treated by staged ventrodorsoventral intervention*. Surg Infect (Larchmt) 2007;8:529-34.

[85] Kuklo TR, Potter BK, Bell RS, et al. *Single-stage treatment of pyogenic spinal infection with titanium mesh cages.* J Spinal Disord Tech 2006;19:376-82.

[86] Ruf M, Stoltze D, Merk HR, et al. *Treatment of vertebral osteomyelitis by radical debridement and stabilization using titanium mesh cages*. Spine (Phila Pa 1976) 2007;32:E275-80.

[87] Korovessis P, Petsinis G, Koureas G, et al. *Anterior surgery with insertion of titanium mesh cage and posterior instrumented fusion performed sequentially on the same day under one anesthesia for septic spondylitis of thoracolumbar spine: is the use of titanium mesh cages safe?* Spine (Phila Pa 1976) 2006;31:1014-19.

[88] Ha KY, Chung YG, Ryoo SJ. *Adherence and biofilm formation of Staphylococcus epidermidis and Mycobacterium tuberculosis on various spinal implants*. Spine (Phila Pa 1976) 2005;30:38-43.

[89] Klockner C, Valencia R. *Sagittal alignment after anterior debridement and fusion with or without additional posterior instrumentation in the treatment of pyogenic and tuberculous spondylodiscitis*. Spine (Phila Pa 1976) 2003;28:1036-42.

[90] Ha KY, Shin JH, Kim KW, et al. *The fate of anterior autogenous bone graft after anterior radical surgery with or without posterior instrumentation in the treatment of pyogenic lumbar spondylodiscitis*. Spine (Phila Pa 1976) 2007;32:1856-64.

[91] Korovessis P, Repantis T, Iliopoulos P, et al. *Beneficial influence of titanium mesh cage on infection healing and spinal reconstruction in hematogenous septic spondylitis: a retrospective analysis of surgical outcome of twenty-five consecutive cases and review of literature*. Spine (Phila Pa 1976) 2008;33:E759-67.

[92] Govender S, Csimma C, Genant HK, et al. *Recombinant human bone morphogenetic protein-2 for treatment of open tibial fractures: a prospec- tive, controlled, randomized study of four hundred and fifty patients*. J Bone Joint Surg Am 2002;84:2123-34.

[93] Burkus JK, Sandhu HS, Gornet MF, et al. *Use of rhBMP-2 in combina- tion with structural cortical allografts: clinical and radiographic out- comes in anterior lumbar spinal surgery*. J Bone Joint Surg Am 2005;87:1205-12.

[94] Burkus JK. *Bone morphogenetic proteins in anterior lumbar interbody fusion: old techniques and new technologies*. J Neurosurg Spine 2004;1:254-60.

[95] Allen RT, Lee YP, Stimson E, et al. *Bone morphogenetic protein-2 (BMP-2) in the treatment of pyogenic vertebral osteomyelitis*. Spine (Phila Pa 1976) 2007;32:2996-3006.

[96] Aryan HE, Acosta FL, Ames CP. *Corpectomy followed by the placement of instrumentation with titanium cages and recombinant human bone morphogenetic protein-2 for vertebral osteomyelitis*. J Neurosurg Spine 2007;6:23-30.

[97] Vadala G, Di Martino A, Tirindelli MC, et al. *Use of autologous bone marrow cells concentrate enriched with platelet-rich fibrin on corticocancellous bone allograft for posterolateral multilevel cervical fusion*. J Tissue Eng Regen Med 2008;2:515-20.

Gli Autori dichiarano di non avere alcun conflitto di interesse con l'argomento trattato nell'articolo.