ARTICOLO DI AGGIORNAMENTO

Giornale Italiano di Ortopedia e Traumatologia
2015;41:309-322

Accesso percutaneo sovrarotuleo a ginocchio semi-esteso nella osteosintesi endomidollare delle fratture tibiali

Percutaneous suprapatellar approach with the knee in semiextended position for intramedullary stabilization of tibia fractures

Massimo "Max" Morandi[1] *(foto)*
Sebastiano "Seby" Mangano[2]

[1] Louisiana State University Health Sciences Center, Shreveport, LA, USA;
[2] AOU Policlinico Vittorio Emanuele, Catania, Italia

Riassunto

La via di accesso percutanea sovrarotulea in posizione semiestesa del ginocchio, originariamente ideata per le fratture di tibia prossimali, si è rivelata una eccellente opzione di trattamento per l'inchiodamento endomidollare di tibia a tutti i livelli.
L'allineamento sul piano sagittale,con la tibia mantenuta in posizione semiestesa, parallela al piano del tavolo operatorio, sollevata rispetto all'arto controlaterale, consente un semplificato allestimento della sala operatoria, con una facilitata esecuzione delle scopie intraoperatorie. La riduzione della frattura a qualunque livello viene assistita da una trazione longitudinale in asse e dall'utilizzo eventuale di pinze riduttrici. La incisione cutanea sovrarotulea permette l'inserimento al di sotto della patella di un trochar con una camicia di protezione, che consentirà l'introduzione di un alesatore nel canale per il posizionamento di un chiodo endomidollare bloccato standard. L'allineamento del chiodo all'interno del canale midollare è tale da essere parallelo alla corticale anteriore tibiale, evitando malriduzioni in procurvato o varo-valgo. Il trochar e la camicia di protezione, così come il raccordo di montaggio del chiodo, devono essere specifici per questo tipo di approccio chirurgico.

Parole chiave: inchiodamento tibiale, sovrarotuleo, semiestensione, trochar

Summary

Infrapatellar and parapatellar access routes have historically been utilized for intramedullary nailing of tibia fractures. The argument on the correlation between different entry points and the incidence of anterior knee pain has been extensive. Furthermore, nailing of proximal tibia fracture can be complicated by mal alignment, typically an apex anterior with valgus angulation, coupled with posterior displacement of the distal fragment. The insertion of an intramedullary nail in the tibia utilizing a suprapatellar percutaneous entry point, with the knee in semi-extension, appears to mitigate the establishment of malreduction. Because the suprapatellar route does not directly injure the tendon, it consequently appears to lead to reduced incidence of knee pain.
Originally indicated for proximal tibia fractures, this modification of the classical tibial nailing technique has been proven effective in all tibial locations. It allows for fast setup in the operating room, without the need for cumbersome traction tables and it is coupled by excellent and unobstructed intraoperative radiological projections. It permits the maintenance of fracture reduction with minimal longitudinal traction, and this is paramount in the stabilization of mid-diaphyseal and distal tibia fractures. It simplifies the treatment in polytrauma patients with injuries to the soft tissue surrounding the patellar tendon area and it reduces the manipulation of concomitant fractures, such as femur and pelvis. Cannulas and blunt trochars allow protected passage under the patella.

Key words: *tibia nailing, suprapatellar,semiextended, patellar groove, protective sleeve, trochar*

Indirizzo per la corrispondenza:
Massimo "Max" Morandi
Department of Orthopaedic Surgery
Louisiana State University Health Sciences Center
Shreveport, LA, 71103 USA
E-mail: mmoran@lsuhsc.edu

Introduzione

L'inchiodamento endomidollare è considerato il trattamento di elezione per le fratture della diafisi tibiale, consentendo il carico precoce durante la consolidazione della frattura, con ottimi risultati documentati da ampia letteratura internazionale [1-10]. L'utilizzo dei chiodi endomidollari ha inizio con le esperienze di G. Kuntscher alla fine degli anni trenta; da allora le caratteristiche del chiodo e lo strumentario si sono evoluti notevolmente, mentre la tecnica operatoria e le vie d'accesso utilizzate non hanno subito grossi cambiamenti. Ancora oggi i chiodi tibiali vengono inseriti centralmente dietro il tendine rotuleo, in una zona compresa tra la superficie articolare tibiale (prossimalmente) e la tuberosità tibiale (distalmente). Tale area viene raggiunta con lo "splitting" del tendine rotuleo o con una via d'accesso pararotulea mediale, con il ginocchio flesso fino anche 120 gradi. L'inchiodamento delle fratture tibiali a livello metaepifisario prossimale continua peraltro a rimanere tecnicamente difficoltoso [11]. L'utilizzo di numerose modifiche di tecnica con l'aggiunta di placche adiuvanti, viti ad interferenza tipo "Poller" o fissatori esterni complementari sono state utilizzate per contrastare l'alto indice di malconsolidazioni che risultavano dai tentativi di osteosintesi endomidollare in questa sede di frattura [12-22].
Scopo del presente lavoro è fornire una sintesi dell'evoluzione della tecnica di inchiodamento tibiale e illustrare una via d'accesso alternativa, quella percutanea sovrarotulea con il ginocchio semi-esteso. Originariamente sviluppata proprio per il trattamento delle fratture prossimali di tibia extra-articolari, codesta tecnica è ampiamente utilizzata tutt'oggi negli Stati Uniti d'America ed in Europa come una ottima opzione di inchiodamento delle fratture tibiali non solo prossimali, ma anche diafisarie e distali [23-38]. Il primo intervento eseguito in Italia con tale tecnica è di G. Zatti a Monza nel luglio 2010 [39].

Cenni storici

Gerhard Kuntscher è considerato il pioniere dello sviluppo e dell'utilizzo dei chiodi endomidollari. Per primo descrisse estesamente l'utilizzo di infibuli endomidollari per il trattamento delle fratture diafisarie di femore con un chiodo retto, non alesato, con sezione a V, realizzato in acciaio [40]. In seguito, la sezione a V venne sostituita con una sezione a trifoglio che meglio resisteva alle torsioni. La osteosintesi stabile avveniva in seguito alla compressione subita dal chiodo nella sua introduzione nel canale midollare di diametro inferiore. Un adeguato contatto si otteneva solo nella sezione istmica diafisaria. L'alesaggio meccanico progressivo del canale midollare venne introdotto da Kuntscher nel 1955 [41]. Il chiodo veniva inserito senza aprire il focolaio di frattura, con il ginocchio flesso a circa 50° ed un accesso prossimale alla tuberosità tibiale.
Lottes mise a punto un chiodo tri-flangiato, flessibile e non alesato, progettato per adattarsi all'anatomia della tibia durante l'inserimento nel canale midollare per poi riprendere la forma originale, riducendo e stabilizzando così la frattura [42]. Nella sua casistica Lottes riportava un tasso di consolidazione del 97%. Il chiodo veniva inserito per via pararotulea mediale e il foro d'ingresso era posizionato alla giunzione tra piatto tibiale e corticale anteriore, per consentire al chiodo di entrare agevolmente nel canale midollare.
Zucman e Maurer pubblicarono i risultati del trattamento delle fratture tibiali segmentarie con il chiodo retto di Kuntscher, riportando un tasso di consolidazione delle fratture chiuse dell'88 e del 95% per le fratture esposte e nessun vizio di consolidazione in 36 pazienti [43]. In questo studio erano stati utilizzati un'incisione pararotulea mediana e chiodi non alesati e non bloccati. D'Aubigné riportò un tasso di pseudoartrosi del 1,04% nelle fratture chiuse e del 2,4% nelle fratture esposte [44]. Anche in questo studio, i chiodi tibiali di Kuntscher erano stati inseriti attraverso una incisione pararotulea mediale con il ginocchio mantenuto a 120° di flessione da un supporto imbottito, il foro d'ingresso era stato realizzato il più posteriormente possibile sul piatto tibiale e non erano state utilizzate viti di bloccaggio. L'autore riportava una percentuale di vizi di consolidazione che raggiungeva anche il 22% nelle fratture metafisarie prossimali.
Una complicanza frequentemente associata al chiodo retto di Kuntscher era la perforazione della corticale posteriore. Quando il foro d'ingresso era troppo anteriore sul piatto tibiale, il chiodo entrava in conflitto con la rotula, non risultava allineato nel canale midollare e si appoggiava alla corticale posteriore, con il rischio di causare una frattura iatrogena [45]. Quando viceversa il foro d'ingresso era posizionato correttamente nella porzione più posteriore del piatto tibiale, vi era il rischio di danneggiare la cartilagine intra-articolare, i legamenti e/o i menischi. Per risolvere il problema, Herzog modificò il chiodo di Kuntscher aggiungendo una curvatura posteriore di 20° dall'apice al terzo prossimale e di 5° dall'apice alla porzione distale per consentire al chiodo di assestarsi spontaneamente nel canale midollare [46]. La "curvatura di Herzog" permetteva di utilizzare un foro d'ingresso anteriore eccentrico sulla corticale tibiale, situato tra la tuberosità tibiale e il piatto che consentiva l'inserimento del chiodo senza passare attraverso la cartilagine articolare. Questa curvatura prossimale si ritrova ancora oggi nei chiodi moderni.
Grosse e Kempf aggiunsero viti di bloccaggio che venivano inserite attraverso il chiodo nell'osso, superiormente ed inferiormente al focolaio di frattura [47], allo scopo di

prevenire la rotazione e il "telescopage", aumentare la stabilità alla frattura e consentire la mobilizzazione ed il carico precoci. Il chiodo bloccato permise di ampliare le indicazioni dell'inchiodamento alle fratture prossimali, distali, comminute e segmentarie [48]. I chiodi bloccati erano dotati di fori dinamici per ottenere la compressione della frattura durante il carico oppure di fori statici, che garantivano una maggiore stabilità ma non la compressione [49]. Il chiodo Grosse-Kempf presentava la curva di Herzog nella porzione prossimale e utilizzava la stessa via d'accesso e la stessa posizione del foro d'ingresso [50]. Peraltro, avendo mantenuto la forma flangiata originale, esso continuava a presentare una scarsa rigidità in rotazione. Per sopperire a questo problema, a fine degli anni 1980 un nuovo disegno di chiodo bloccato a diametro chiuso fu concepito da Russell e Taylor [51].

Fino a quel momento, i chiodi endomidollari tibiali venivano comunemente inseriti con il paziente posizionato sul letto di trazione con anca e ginocchio flessi e un supporto imbottito sotto il cavo popliteo. La trazione veniva applicata utilizzando un filo di trazione transcalcaneale od una staffa podalica. Con l'avvento delle viti di bloccaggio il tavolo di trazione ostacolava l'utilizzo della guida per le viti prossimali o distali e anche le tecniche di inserimento cosiddette "a mano libera" incontravano delle difficoltà nel posizionare le viti di distali. I risultati degli studi di Shakespeare e Moed [52 53] dimostrarono che la pressione dei compartimenti muscolari tibiale aumentava quando si applicava la trazione durante l'inchiodamento. Le potenziali implicazioni medico-legali di insorgenza di sindrome compartimentale e le difficoltà oggettive causate dal letto di trazione nella attuazione dell'inserimento delle viti di bloccaggio distali dei chiodi, spinsero ad abbandonare l'uso del letto di trazione durante l'inchiodamento tibiale.

Venne adottata la posizione supina su tavolo operatorio a colonna centrale. Il chirurgo lasciava penzolare la gamba fuori dal bordo del tavolo operatorio e sfruttando la forza di gravità, un assistente applicava una trazione manuale. Un assistente teneva bloccata la tibia e fletteva progressivamente il ginocchio fino a che il chiodo non aveva attraversato il focolaio di frattura; a quel punto il tavolo operatorio veniva alzato distalmente e si potevano così ricercare i fori per le viti distali con la tibia in estensione [54]. Tale tecnica risultava comunque complessa e rendeva difficoltoso ottenere una buona visualizzazione per un adeguato controllo radiografico intraoperatorio.

Per far fronte a tali difficoltà si iniziarono a inserire i chiodi tibiali utilizzando un tavolo operatorio piano e radiotrasparente con il ginocchio del paziente in flessione estrema sostenuto da un supporto imbottito o da un triangolo radiotrasparente: la gamba risultava in posizione quasi verticale [55] e la trazione veniva applicata da un assistente manipolando la tibia distalmente. Ovviamente ciò poteva essere efficace solamente quando la tibia non era di lunghezza superiore al lato del triangolo, altrimenti avrebbe poggiato direttamente con la pianta del piede contro il letto, impedendo la riduzione. Anche in questo caso il raggio dell'amplificatore di brillanza permetteva delle esposizioni sub-ottimali, a causa dei differenti piani ortogonali. L'entusiasmo legato alla estensione delle indicazioni chirurgiche con lo utilizzo dei chiodi tibiali bloccati rivelò peraltro una grande incidenza di malconsolidazioni nelle fratture del terzo prossimale di tibia. In questi casi, infatti, la flessione estrema del ginocchio generava una angolazione anteriore dell'apice prossimale del moncone di frattura secondaria ad una iper-trazione del muscolo quadricipite. La via d'accesso tradizionale con lo splitting del tendine rotuleo e quella pararotulea mediale/laterale [56] producevano deformità inaccettabili nelle fratture del terzo prossimale. In una frattura metafisaria della tibia prossimale infatti, la via pararotulea mediale spinge il chiodo in direzione mediolaterale generando una deformità in valgo mentre la via pararotulea laterale produce una deformità nella direzione opposta. Con lo splitting del tendine rotuleo l'angolo di inserzione del chiodo risulta allineato al canale midollare prevenendo così l'instaurarsi di forze che generano deformità in varo o in valgo. Tuttavia il polo inferiore della rotula spinge il chiodo in direzione posteriore generando la deformità in procurvato [57-62].

Al fine di evitare il maleallineamento nell'inchiodamento delle fratture prossimali, nel 1996 Tornetta iniziò a sperimentare una via di accesso con il ginocchio in semi-estensione, utilizzando uno strumentario convenzionale [13]. Una flessione di circa 15° permetteva di eliminare la forza in estensione del quadricipite sul frammento a monte, che altrimenti avrebbe causato una angolazione anteriore dell'area di frattura. Veniva eseguita una ampia incisione mediale dal polo superiore della rotula alla tuberosità tibiale, associata ad una artrotomia pararotulea. Tale via d'accesso favoriva la sublussazione laterale della rotula e consentiva la visione diretta del punto d'inserzione intra-articolare del chiodo endomidollare ("sweet spot", Fig. 1). Il solco trocleare del femore serviva come guida del chiodo per identificare il punto d'inserzione. Tornetta successivamente modificò ancora la tecnica passando dalla chirurgia a cielo aperto ad un approccio mini-invasivo con incisione sovrarotulea mediale [25 26], utilizzando uno strumentario ad hoc con manico di raccordo allungato.

Cole pubblicò la sua tecnica di inchiodamento nel trattamento delle fratture della tibia prossimale [23]. Per evitare il rischio di un errato posizionamento del chiodo consigliava di eseguire un'artrotomia pararotulea mediana poco estesa e di retrarre la rotula lateralmente al solco femorale per evitare il contatto con il chiodo durante la sua

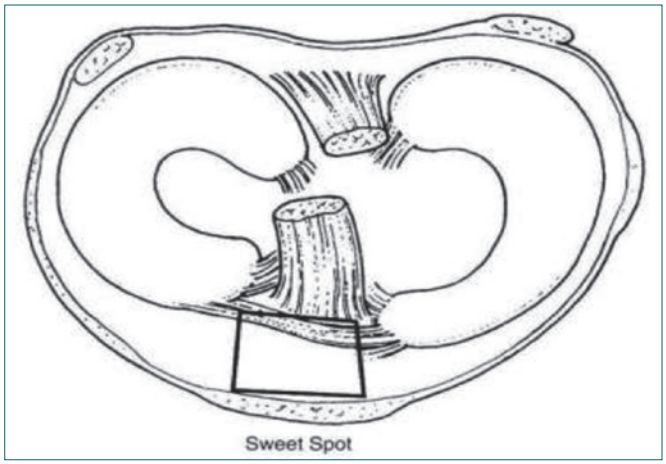

Figura 1. Punto di ingresso tibiale intra-articolare dei chiodi endomidollari, denominato "sweet spot" [63].

introduzione e consentendogli di entrare direttamente nel canale midollare. Raccomandava inoltre di non applicare una trazione transcheletrica alla tibia distale: la gamba veniva fatta penzolare da una catena sospesa collegata ad un filo di Kirschner applicato al femore distale e sfruttando la trazione generata dalla forza di gravità il ginocchio veniva mantenuto in estrema flessione. Il chiodo utilizzato e lo strumentario erano standard. Successivamente Cole perfezionò la sua tecnica con una via di accesso in posizione semiestesa, direttamente sovrarotulea, laterale prima e centrale [24] poi, con incisione cutanea prossimale all'apice superiore della rotula ed ingresso di un trochar di protezione per l'alesaggio del canale midollare direttamente al di sotto della rotula nella gola trocleare. Egli brevettò questa via di accesso e lo strumentario utilizzato già nel 2003 [64]. Sanders fece sue le informazioni di Cole e cominciò ad utilizzare una via soprarotulea in semi-estensione [32 38]. Ad oggi, tutte le maggiori case produttrici di materiale chirurgico ortopedico presentano come opzione di trattamento anche lo strumentario appositamente dedicato alla via soprarotulea secondo Cole.

I chiodi moderni presentano vari gradi di curvatura prossimale e posizioni diverse delle viti di bloccaggio [40]: la decisione di alesare e di bloccare il chiodo dipende dalle caratteristiche della frattura e dalle scelte del chirurgo. La via d'accesso da utilizzare è ormai standardizzata e consiste nello splitting del tendine rotuleo o nella via pararotulea mediale o laterale, ad eccezione delle fratture molto prossimali per le quali si può utilizzare la tecnica sovrarotulea (Fig. 2).

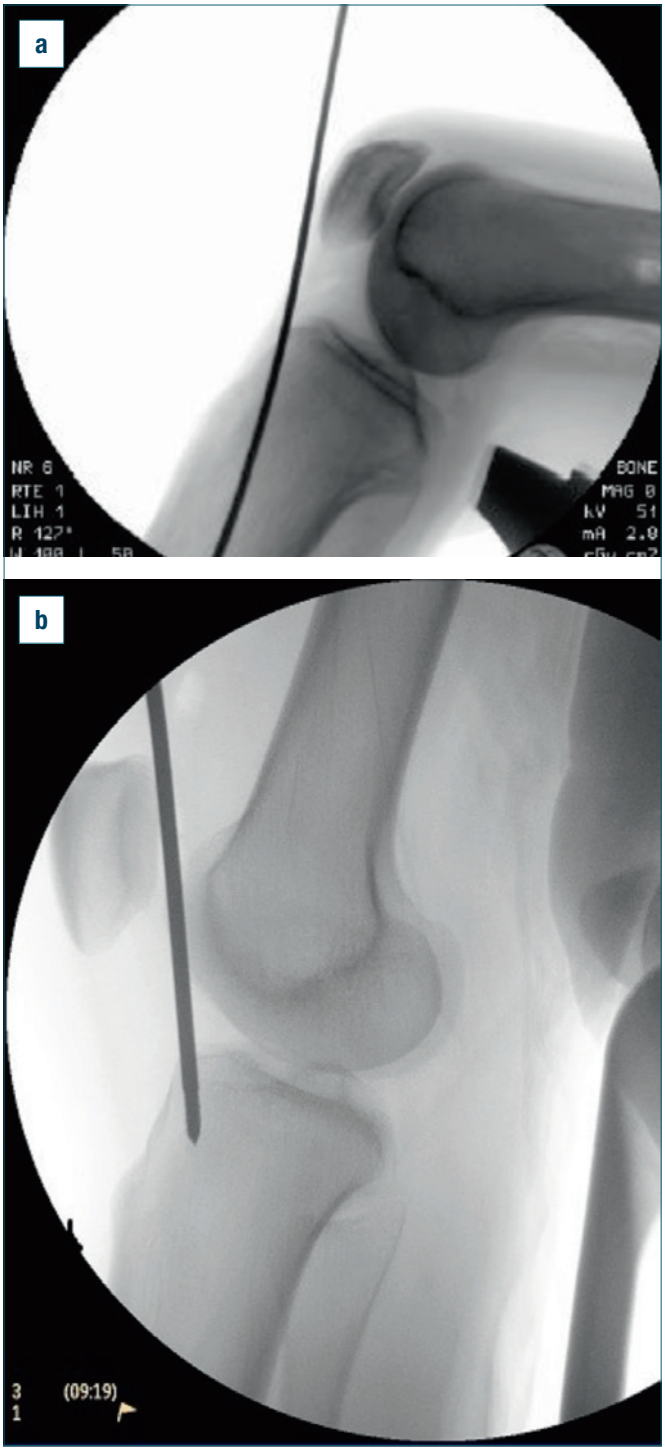

Figura 2. a) Filo guida in via di accesso infrapatellare a ginocchio flesso; **b)** filo di repere in via di accesso sovrarotulea a ginocchio semi-esteso. La sede di aperture del canale midollare è la medesima nelle due vie di accesso.

La via d'accesso classica: pararotulea/splitting del tendine rotuleo

La via d'accesso più comunemente utilizzata per l'inchiodamento tibiale è stata descritta da numerosi autori. La tecnica di seguito riportata rispecchia le tecniche che si ritrovano in testi selezionati [40 54 55]. Per rendere più agevole l'inserimento del chiodo, il paziente può essere posizionato scegliendo tra le diverse opzioni: 1) il paziente sul letto di trazione con anca e ginocchio flessi sui 120°; 2) il paziente in decubito supino a ginocchio flesso oltre il bordo del tavolo operatorio; 3) trazione manuale con il paziente supino su tavolo radiotrasparente e ginocchio flesso oltre 90° su triangolo radiotrasparente (Fig. 3). Quest'ultima soluzione, non prevedendo l'uso dei fili di trazione, riduce il tempo chirurgico, elimina il rischio di danno neurologico iatrogeno o di compressione del nervo causata dal reggipoplite e non causa un aumento della pressione intracompartimentale che si osserva invece con la trazione prolungata [51 52].
Dopo avere ridotto la frattura è possibile utilizzare una incisione longitudinale di 5 cm che corre medialmente al tendine rotuleo, tra la tuberosità tibiale e il margine inferiore della rotula oppure una incisione trasversa a metà strada tra l'articolazione e la tuberosità tibiale. Quest'ultima ha il vantaggio di contenere al minimo il processo cicatriziale, in particolare nei pazienti soggetti alla formazione di cheloidi. Si raggiunge il punto d'inserzione accedendovi medialmente, lateralmente o attraverso il tendine rotuleo. Lo splitting del tendine rotuleo sembra sia associato ad un maggiore dolore al ginocchio nel postoperatorio anche se si tratta di un punto ancora oggi controverso [65]. La posizione corretta del foro d'ingresso per un chiodo di ultima generazione è 1-1,5 cm distalmente alla articolazione del ginocchio in linea col canale midollare sulla proiezione radiografica AP, all'altezza della testa del perone [55]. Tornetta aveva definito "sweet spot" il piatto tibiale antero-superiore dove posizionare il foro d'ingresso [13]. Tale "safe-zone" si trova a 9 mm lateralmente dal centro del piatto tibiale e a 3 mm lateralmente dal centro della tuberosità tibiale, anteriormente ai menischi. Il perforatore manuale viene inserito perpendicolare alla corticale per poi farlo avanzare gradualmente più parallelo alla corticale. In alternativa è possibile utilizzare un filo di Kirschner posizionandolo sul punto d'inserzione prescelto e fresando lungo di esso con una fresa rigida cannulata fino ad entrare nel canale midollare.
Inserito quindi un filo guida con oliva nel canale midollare attraverso il foro d'ingresso lo si fa avanzare passando attraverso il focolaio di frattura sotto controllo ampliscopico e impattandolo nell'osso sub-condrale distale. Se si desidera alesare, eseguire un alesaggio sequenziale con il gi-

Figura 3. Posizionamento su tavolo operatorio. **a)** Flessione estrema; **b)** triangolo radiotrasparente; **c)** semiestensione, con ottima visualizzazione radiografica.

nocchio in flessione per non danneggiare le strutture intra-articolari o la corticale anteriore. Se si utilizza una tecnica senza alesaggio, sarà sufficiente alesare solo la spongiosa intorno al foro d'ingresso. Al termine dell'alesaggio si misura la lunghezza del chiodo da utilizzare.
Il chiodo viene montato sulla apposita guida che permette lo inserimento per le viti di bloccaggio prossimali: dovrà essere affondato per lo meno 0,5-1 cm per evitare di irritare i tessuti molli. Le viti distali vengono inserite preferibilmente con la tecnica a mano libera.

Dolore anteriore al ginocchio

Il dolore anteriore del ginocchio non solo rappresenta uno dei problemi più comuni dopo l'uso di un chiodo endomidollare, ma è anche associato ad un notevole impatto economico, visto che la maggioranza delle fratture tibiali che richiedono un inchiodamento sono sostenute da pazienti maschi con un'età media di 31 anni [66]. Court-Brown riporta un'incidenza del dolore anteriore nel 56% dei casi [67], sottolineando che l'unica differenza riscontrata fra i pazienti era che coloro che lamentavano dolore erano più giovani. Il 99% di tali pazienti provava dolore inginocchiandosi, mentre il 33% aveva dolore a riposo. Le possibili spiegazioni del dolore possono essere sia la protrusione del chiodo, e la conseguente irritazione dei tessuti molli, che il danno causato durante l'inserimento del chiodo ai tessuti che si trovano anteriormente al ginocchio. Secondo alcuni autori lo splitting del tendine rotuleo, a differenza delle vie d'accesso pararotulee, potrebbe essere associato alla retrazione laterale del tendine [65 68].
Keating e collaboratori hanno studiato il dolore al ginocchio dopo accesso pararotuleo e dopo splitting del tendine rotuleo [66] e hanno riscontrato che il dolore si presentava nel 77% dei pazienti dopo splitting del tendine rotuleo e solo nel 50% dopo accesso. Per questo motivo gli autori abbandonarono le incisioni associate allo splitting del tendine rotuleo. Nella casistica di questi autori non è possibile identificare una correlazione tra protrusione del chiodo e dolore al ginocchio, il che suggerisce che il dolore al ginocchio è secondario al danno tessutale causato durante l'inserimento del chiodo.
Toivanen e collaboratori hanno condotto uno studio prospettico randomizzato controllato per raffrontare l'insorgenza del dolore anteriore del ginocchio dopo accesso transtendineo e paratendineo [68]. Contrariamente a Keating, gli autori non hanno riscontrato una differenza significativa nella sintomatologia algica associata ai due tipi di accesso, ma, al pari di Keating, non sono riusciti a stabilire una relazione tra dolore anteriore del ginocchio e protrusione del chiodo dalla corticale. Nelle loro conclusioni, gli autori sostengono che, indipendentemente dalla via d'accesso, il dolore anteriore del ginocchio presenta un'eziologia multifattoriale che include il danno del nervo infrarotuleo e la formazione di tessuto cicatriziale secondaria all'intervento. Con l'intento di prevenire il dolore tibiale anteriore, nel 1996 Karladani ideò una via di accesso extrarticolare, prossimale alla tuberosità tibiale, posteriore al tendine rotuleo, che per la prima volta permetteva ai pazienti di inginocchiarsi senza dolore. Era eseguita a ginocchio flesso, utilizzava una strumentario standard e pur se descritta come "percutanea", veniva eseguita una dissezione a cielo aperto tra retinacolo e capsula articolare [69]. Kubiak fece propria la tecnica extrarticolare di Karladani, aggiungendo la posizione semi-estesa [70].
La via d'accesso percutanea sovrarotulea intrarticolare [32 33] offre la possibilità di ridurre l'incidenza del dolore anteriore del ginocchio; utilizzando questa via d'accesso, il nervo sovrarotuleo è ben protetto e non rischia di essere danneggiato, inoltre il tessuto cicatriziale non si viene a formare nella parte anteriore del ginocchio, ma superiormente alla rotula riducendo così il dolore associato alla flessione e all'inginocchiamento, agevolando il recupero funzionale.

La via d'accesso percutanea sovrarotulea con ginocchio semi-esteso

Per l'esecuzione di questa via d'accesso, l'ideale è posizionare il paziente in decubito supino, su un tavolo radiotrasparente senza colonna centrale, con un supporto in lattice radiotrasparente sotto il gluteo ipsilaterale. Il ginocchio viene mantenuto a 15-20° di flessione su un supporto di gommapiuma o su telini chirurgici, in modo da rilassare il muscolo quadricipite ed evitare il rischio di deformità in procurvato (Fig. 2c). Tale posizionamento permette di mantenere l'arto interessato al di sopra del controlaterale, v cosicché le proiezioni radiografiche in antero-posteriore e laterale possono essere eseguite molto facilmente e rapidamente, senza spostare la tibia [27 28 35]. Parimenti si possono applicare pinze da riduzione percutanee od eseguire osteosintesi aggiuntiva alla tibia prossimale od al perone distale (Fig. 4). Anche il bloccaggio con viti distali risulta molto facilitato dalla posizione semiestesa, avvantaggiato dalla posizione supina stabile del paziente e dalla visualizzazione radiografica non disturbata. L'Autore (MM) sin dall'inizio della sua esperienza con codesta tecnica nel 2006 ha preferito una incisione cutanea trasversale di 1,5 cm a due dita al di sopra dell'angolo sovralaterale della rotula (Fig. 5). Tale incisione è in asse con le linee cutanee e minimizza la formazione di ampie cicatrici retraenti tipiche delle incisioni infrapatellari. Si apre successivamente l'intervallo tra il vasto laterale e il retto femorale per via

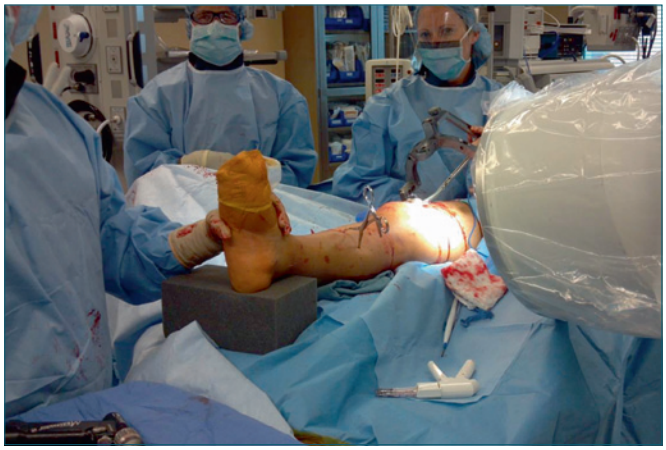

Figura 4. Tibia in semi-estensione, chiodo sovrarotuleo, inserito trazione manuale lineare in asse, pinza riduttrice percutanea, amplificatore di brillanza per proiezione laterale.

smussa e si esegue uno scollamento della capsula articolare, inserendo quindi un trochar con camicia di protezione nell'articolazione del ginocchio, posteriormente alla rotula. Per poter direzionare il trochar verso la "safe zone" sul piatto tibiale e utilizzare come guida il solco trocleare, la rotula può essere sublussata medialmente. Nella via soprarotulea centrale di Cole ripresa da Sanders, la incisione cutanea è longitudinale, all'apice della rotula e prosegue con la incisione del quadricipite in linea con le sue fibre (Fig. 6).
Il punto di inserimento tibiale del trochar è viceversa il medesimo.
Si inserisce un filo guida di 3,2 mm nel complesso trochar/guida d'ingresso per farlo infiggere nel punto d'ingresso alla tibia. Si rimuove il trochar e sotto controllo ampliscopico si verifica di aver scelto il punto di inserzione corretto. Dopo aver inserito il filo guida per alcuni centimetri, si fa passare la fresa rigida cannulata sul filo attraverso la cami-

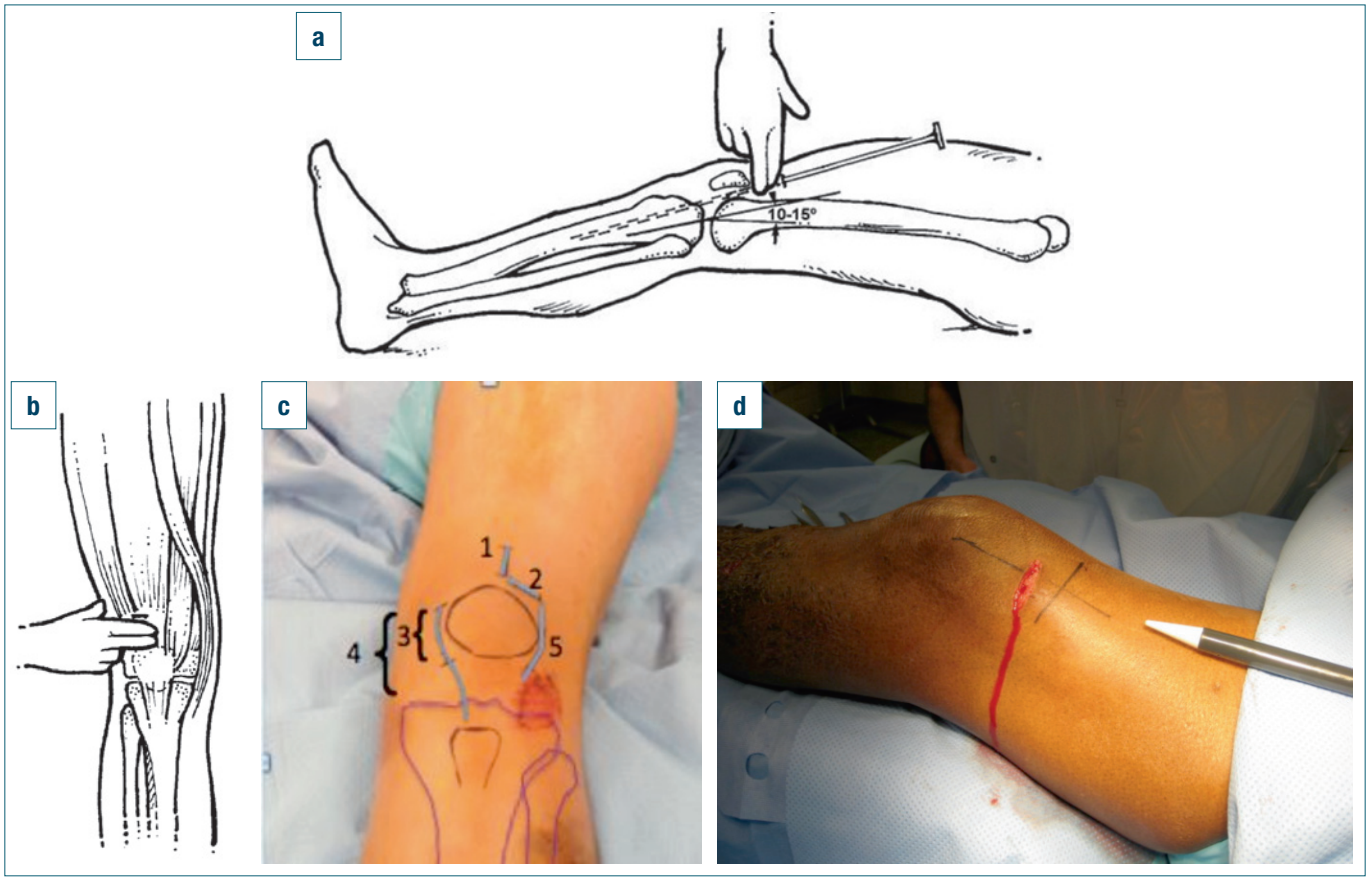

Figura 5. a) Rappresentazione schematica laterale che illustra la posizione appropriata del ginocchio con 10-15° di flessione. **b)** Rappresentazione schematica frontale del ginocchio che illustra la posizione dell'incisione cutanea, a due dita di distanza dall'apice della rotula. **c)** Varie incisioni chirurgiche: sovrapatellare transtendinea (1); sovrapatellare paratendinea laterale (2); parapatellare mediale a minima (3); parapatellare mediale estesa (4); parapatellare laterale estesa (5). La dissezione profonda per gli accessi parapatellari può essere transarticolare od extrasinoviale. **d)** Incisione cutanea trasversale sovrarotulea.

Figura 6. Immagine che illustra il trochar inserito nell'incisione e l'artrotomia effettuata in direzione della "zona sicura" tibiale.

cia del trochar d'ingresso e la si porta ad una profondità di 4-6 cm nella tibia (Fig. 7). È con questa fresa rigida che si può ulteriormente correggere la direzione finale dell'asse. Dopo aver controllato con l'ampliscopio la posizione della fresa all'interno del canale, la si rimuove insieme al filo guida. A questo punto si inserisce nel canale endomidollare un filo guida con oliva e lo si fa avanzare oltre il focolaio di frattura fino ad impattarlo nell'osso subcondrale della tibia distale. Le camicie di protezione in commercio permettono una fresatura fino a 12 mm di diametro. Effettuata la fresatura del diametro desiderato, inserire il misuratore della lunghezza del chiodo. Una volta ottenuta la informazione, si può rimuovere la guida di protezione ed inserire il chiodo (Fig. 8). Si posizionano le viti di bloccaccio prossimali con la guida prossimale esterna che si estende dall'incisione alla tibia prossimale ed è pertanto più lunga rispetto a quella solitamente utilizzata per la via d'accesso standard classica. È consigliabile utilizzare per lo meno tre viti nelle fratture metafisarie, mentre per tutte le altre sono sufficienti due viti, una trasversa ed una obliqua. Le viti di bloccaggio distale vengono inserite a mano libera sotto controllo ampliscopico (Fig. 9).

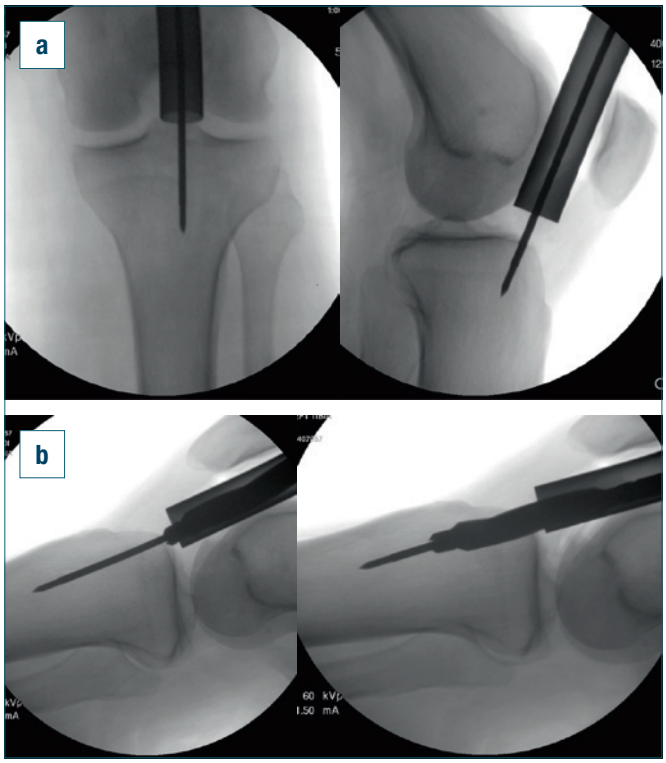

Figura 7. a) Controllo radiografico AP dell'inserimento del filo guida per contrassegnare il punto di infissione; **b)** avanzamento dell'alesatore di apertura del canale attraverso la guida di ingresso.

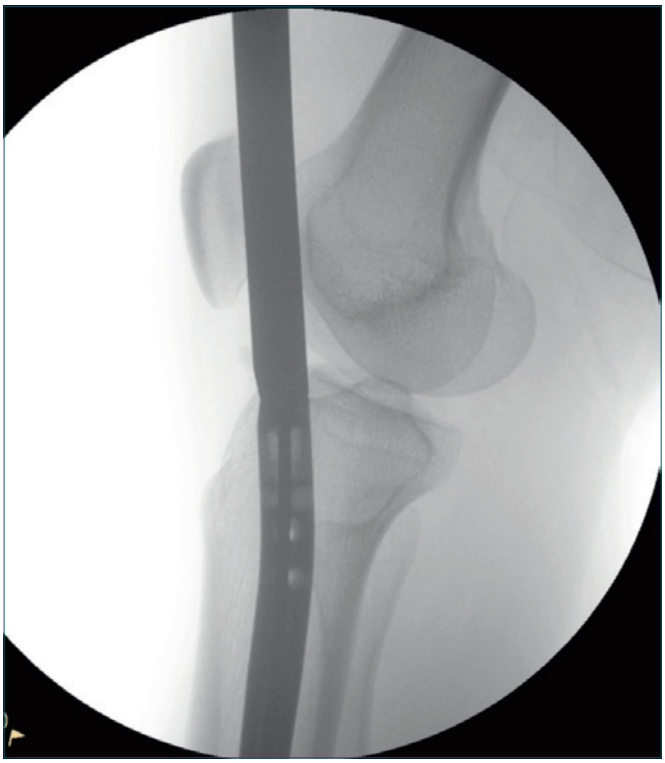

Figura 8. Proiezione laterale intraoperatoria con ginocchio in estensione. Chiodo endomidollare inserito in tibia con manipolo lungo evidente dietro la rotula.

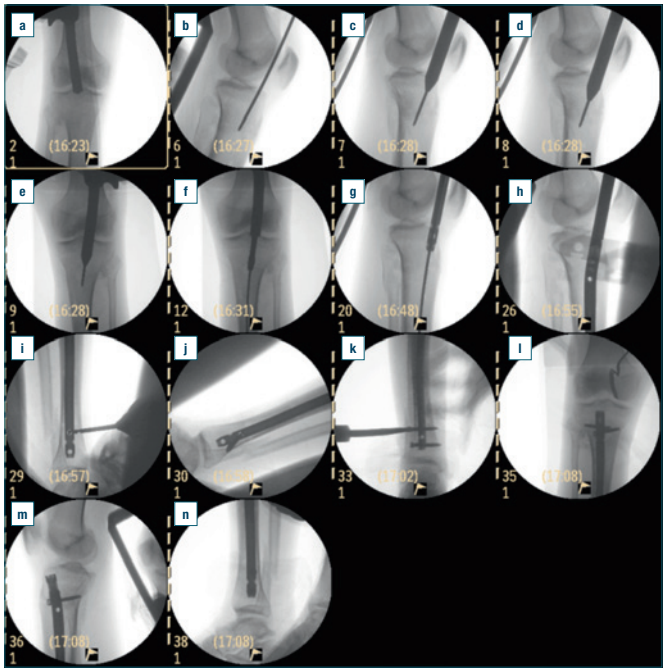

Figura 9. a) Posizionamento del trochar sulla "zona sicura". **b)** Controllo radiografico AP dell'inserimento del filo guida per contrassegnare il punto di infissione. **c-e)** Avanzamento dell'alesatore di apertura del canale attraverso la guida di ingresso. **h)** Inserimento del chiodo nel canale endomidollare. **i-k)** Inserimento a mano libera delle viti di bloccaggio distale. **l-n)** Immagini finali del chiodo tibiale con le viti di bloccaggio in sede.

Conclusioni

Le tecniche utilizzate per l'inchiodamento delle fratture tibiali sono sicuramente migliorate dai tempi di Kuntscher. I progressi della scienza dei materiali ed il miglioramento del disegno dei chiodi hanno consentito di ampliare le indicazioni della stabilizzazione endomidollare delle fratture tibiali. Tuttavia l'approccio all'inchiodamento delle fratture diafisarie è rimasto sostanzialmente inalterato, e cioè splitting del tendine rotuleo o via d'accesso pararotulea mediale o laterale. Tornetta e Cole hanno descritto l'uso delle artrotomie para-rotulee per l'inchiodamento delle fratture tibiali prossimali. Successivamente, Cole ha brevettato la via di accesso sovra rotulea. Tale soluzione consente di ridurre le forze di deformazione e ottenere la stabilizzazione delle fratture prossimali, evitando il problema del procurvato.

Le vie d'accesso tradizionali pararotulee e transtendinee sono associate a dolore al ginocchio. La eziologia è probabilmente legata a diversi fattori che includono la incisione o lo stiramento del tendine durante l'intervento, il danno e la cicatrizzazione dei tessuti molli o la lesione del nervo infrarotuleo. Il dolore ha un impatto significativo sull'outcome dei pazienti, soprattutto nel caso di giovani che svolgono un'attività manuale i quali, ironia della sorte, sono i più comunemente interessati dalle fratture tibiali diafisarie. L'incisione sovrarotulea cutanea trasversale o longitudinale, consente di evitare queste cause potenziali di dolore, migliorando il risultato funzionale. Permette inoltre al paziente di evitare lunghi periodi di ridotta attività, resi necessari per ottenere una buona guarigione dopo splitting del tendine. Per gli atleti questo è particolarmente importante. La presenza di gonartrosi non è di per sé una controindicazione a questa via di accesso (Fig. 10). Nelle fratture metafisarie prossimali la via d'accesso sovrarotulea riduce il rischio di perforazione della corticale posteriore in quanto consente di effettuare il punto di ingresso allineandolo al canale endomidollare, scongiurando il rischio di cattiva riduzione della frattura. Poiché come guida per il posizionamento del punto di ingresso viene utilizzato il solco trocleare, questa tecnica riduce le deformità in varo-valgo e mantiene l'asse meccanico dell'arto inferiore. La via d'accesso sovrarotulea è semplice da gestire e consente al chirurgo ortopedico di accedere facilmente alla zona del piatto tibiale in maniera incruenta [27-38]. Il chiodo può essere facilmente rimosso con la tecnica tradizionale di splitting del tendine.

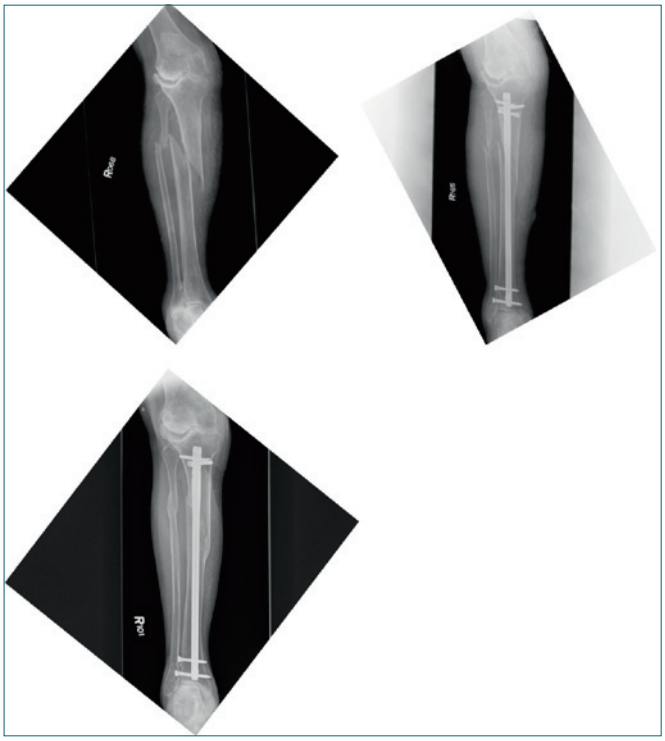

Figura 10. Paziente 83 anni, indipendente, con gonartrosi, risultato a 4 mesi con inchiodamento sovrarotuleo in semiestensione, carico completo concesso a tre settimane.

Una critica che può essere mossa a questa metodica è che implica un coinvolgimento intra-articolare con il conseguente rischio di danneggiare la rotula o la cartilagine della troclea. Tuttavia, benché questa tecnica preveda di attraversare l'articolazione femoro-rotulea, la guida cannulata per proteggere le superfici cartilaginee viene lasciata durante il reperimento del punto di ingresso e durante l'alesaggio. Nel corso della nostra esperienza con questa metodica, sono stati utilizzati diversi tipi di trochar e guide cannulate [27 33]. Le guide possono essere monouso, di plastica, del tipo utilizzato per endoscopia, realizzate su misura, in acciaio o in fibra di carbonio (Fig. 11), con una diametro massimo di 12 mm. Tutte le guide e lo strumentario necessario devono essere realizzati ad hoc (Fig. 12). A causa della posizione semi-estesa, la nostra esperienza suggerisce di fare uso di un filo guida con oliva corto, di 80 cm. Quello più comunemente utilizzato è infatti di 100 cm e può protrudere fuori dal campo operatorio, in direzione craniale al paziente, con rischi di contaminazione (Fig. 13). Lo stesso dicasi per i sistemi di misurazione delle lunghezza dei chiodi, che devono essere parimenti corti ed accurati. Viceversa è meglio avere a portata di mano delle estensioni per le fruste alesaggio flessibile. La camicia del trochar può essere di acciaio, e questo la rende particolarmente utile come repere radiografico. Deve però avere rigorosamente il bordo smusso: il trochar in carbonio si avvita sulla camicia cannulata esterna e la distanza tra la punta del trochar e la circonferenza della guida deve essere minima, per garantire il minore rischio possibile di lesione articolare, quando si rimuoverà il trochar per sostituirlo con l'alesatore. Nella nostra esperienza, così come anche in quella di Zambuto e Poka [71 72], il sistema ideale deve essere semplice e di facile assemblaggio. Il trochar con camicia deve essere maneggevole, con presa superiore ed un braccio di leva che consenta eventuali correzioni dell'asse di ingresso del filo guida (Fig. 6). Deve inoltre essere solidamente avvitabile con il manipolo, onde impedire la fuoriuscita dell'impianto dalla posizione sotto la rotula. Il sistema di misurazione deve essere a lettura diretta e deve essere compatibile con il filo guida da 80 centimetri. Non è possibile utilizzare sistemi di misurazione per chiodi con via di ingresso "standard", specie quelli che funzionano "per sottrazione". Un aspiratore incorporato nel manipolo non è sembrato di essere particolarmente indispensabile quando si ha a disposizione un normale sistema di aspirazione dei liquidi in sala operatoria. Non riteniamo particolarmente utile la camicia flessibile in materiale termoplastico [73], tipo Santoprene^{tm}, che anzi è apparsa più volte ostacolare il buon funzionamento delle frusta alesatrici. Essa rimane in loco fino a quando il chiodo non è stato inserito, inglobandolo, con la funzione di evitare il contatto diretto chiodo-gola trocleare, a differenza di quanto avviene con le camicie in metallo.

A tutt'oggi, infatti, i risultati sperimentali in laboratorio, le dissezioni su cadaveri e la esperienza clinica con risonanza magnetica ed artroscopia sembrano darci ragione sulla utilità di questo gadget. Il contatto tra la cannula di prote-

Figura 11. Trochar a punta lunga in metallo (sopra). Trochar in carbonio a punta corta (sotto). La distanza ottimale tra apice del trochar e bordo smusso della camicia di protezione in acciaio deve essere minima per evitare di danneggiare le cartilagini intra-articolari.

Figura 12. Manipolo per assemblaggio chiodo endomidollare e guida centraggio viti prossimali ed impattatore. Versione corta per via di accesso transtendinea standard a sin. Versione lunga per via di accesso sovrarotulea a destra (Phoenix Tibial Nailing System, Biomet Trauma, 2007, Parsipanny, NY).

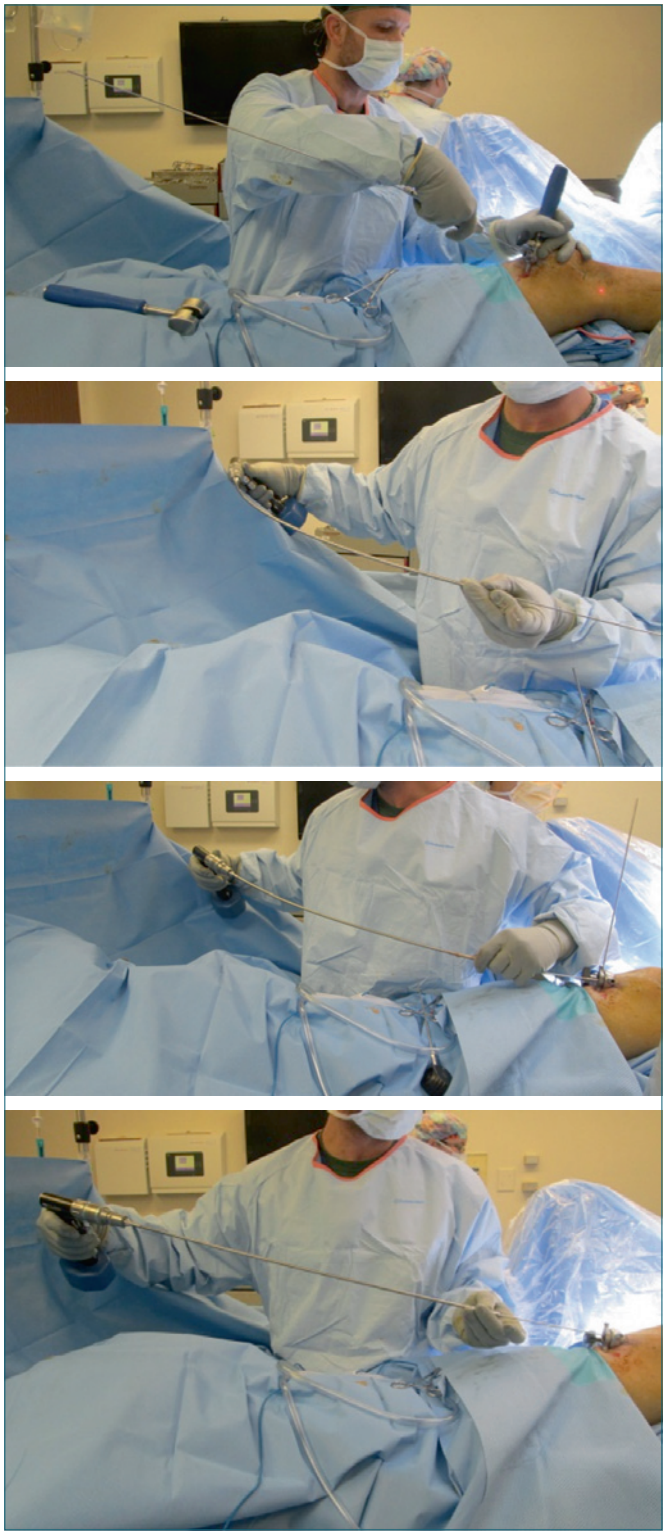

Figura 13. Difficoltà che si possono incontrare con l'utilizzo di strumentario non adeguato (fili guida troppo lunghi, alesatori corti, misuratori obsoleti) (Depuy-Synthes Tibial Nail, Westchester, PA; T2 Tibial Nail: Stryker Orthopaedics, Mahwah, NJ).

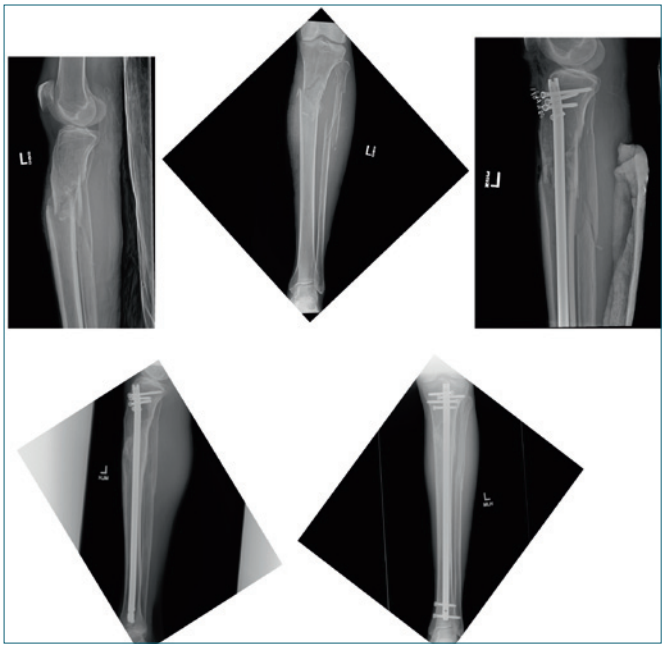

Figura 14. Manipolo per assemblaggio chiodo endomidollare e guida centraggio viti prossimali ed impattatore. Versione corta per via di accesso transtendinea standard a sin. Versione lunga per via di accesso sovrarotulea a destra (Phoenix Tibial Nailing System, Biomet Trauma, 2007, Parsipanny, NY).

zione e le superfici articolari non è fonte di sequele rilevanti sul piano clinico e ben al di sotto dei valori di potenziale danno cellulare alla cartilagine articolare [74-76] rendendo questa cannula flessibile monouso obsoleta.

Per concludere, gli autori ritengono che la via d'accesso percutanea sovrarotulea a ginocchio semi-esteso, con scelta di qualsivoglia incisione cutanea, rappresenti una tecnica eccellente per l'inchiodamento delle fratture tibiali, a livello diafisario e metafisario. La tecnica, oltre a consentire in modo estremamente semplice la stabilizzazione e la sintesi delle fratture prossimali tibiali (Fig. 14), può essere infatti utilizzata per tutte le altre fratture, grazie all'allineamento diretto che può essere facilmente ottenuto dalla posizione supina. Si possono eseguire altri tipi di osteosintesi agli arti od alla pelvi, senza bisogno di cambiare tavolo operatorio. A ciò si unisce la indubbia possibilità di eseguire controlli radiografici intraoperatori nelle due proiezioni senza ostacoli. Non è necessario disporre di un tavolo operatorio di trazione, né tanto meno di apparecchi chirurgici ingombranti e costosi. Anche le viti di assestamento/direzione tipo "poller" possono essere eliminate. Questa metodica deve essere utilizzata con uno strumentario dedicato per il repere, la protezione intra-articolare, l'alesaggio e la misurazione [27 32-35 71].

Bibliografia

1. Kuntscher G, Maatz R. *Technik der Maknagelung*. Thiene-Verlag: Liepzig Publ. 1945.
2. Kuntscher GB. *The Kuntscher method of intramedullary fixation*. J Bone Joint Surg Am 1958;40-A:17-26.
3. Bone LB, Johnson KD. *Treatment of tibial fractures by reaming and intramedullary nailing*. J Bone Joint Surg Am 1986;68:877-87.
4. Gad HF, Abul Kheir IH, Booz MK. *Closed nailing of tibia shaft fractures*. Injury 1990;21:217-9.
5. Hooper GJ, Keddell RG, Penny ID. *Conservative management or closed nailing for tibial shaft fractures. A randomized prospective trial*. J Bone Joint Surg Br 1991;73:83-5.
6. Alho A, Benterud JG, Hogevold HE, et al. *Comparison of functional bracing and locked intramedullary nailing in the treatment of displaced tibial shaft fractures*. Clin Orthop Relat Res 1992;(277):243-50.
7. Keating JF, O'Brien PJ, Blachut PA, et al. *Locking intramedullary nailing with and without reaming for open fractures of the tibial shaft. A prospective, randomized study*. J Bone Joint Surg Am 1997;79:334-4.
8. Schandelmaier P, Krettek C, Rudolf J, et al. *Superior results of tibial rodding versus external fixation in grade 3B fractures*. Clin Orthop Relat Res 1997;(342):164-72.
9. Henley MB, Chapman JR, Agel J, et al. *Treatment of type II, IIIA, and IIIB open fractures of the tibial shaft: a prospective comparison of unreamed interlocking intramedullary nails and half-pin external fixators*. J Orthop Trauma 1998;12:1-7.
10. Bhandari M, Adili A, Leone J, et al. *Early versus delayed operative management of closed tibial fractures*. Clin Orthop Relat Res 1999;(368):230-9.
11. Lang G, Cohen BE, Bosse MJ, et al. *Proximal third tibial shaft fractures: should they be nailed?* Clin Orthop Relat Res 1995;315:64-74.
12. Benirschke SK, Henley MB, Ott JW. *Proximal one-third tibial fracture solutions*. Orthop Transac 1995;18:1055-6.
13. Tornetta P, Collins E. *Semiextended position for intramedullary nailing of the proximal tibia*. Clin Orthop Relat Res 1996;328:185-9.
14. Matthews DE, McGuire R, Freeland AE. *Anterior unicortical buttress plating in conjunction with an unreamed interlocking intramedullary nail for treatment of very proximal tibial diaphyseal fractures*. Orthopedics 1997;20:647-8.
15. Tytherleigh-Strong GM, Keating JF, Court-Brown CM. *Extra-articular fractures of the proximal tibial diaphysis: their epidemiology, management and outcome*. J R Coll Edinb 1997;42:334-8.
16. Buehler KC, Green J, Woll TS, et al. *A technique for intramedullary nailing of proximal third tibia fractures*. J Orthop Trauma 1997;11:218-23.
17. Krettek C, Miclau T, Schandelmaier P, et al. *The mechanical effect of blocking screws ("Poller screws") in stabilizing tibia fractures with short proximal or distal fragments after insertion of small-diameter intramedullary nails*. J Orthop Trauma 1999;13:550-3.
18. Ricci WM, O'Boyle M, Borrelli J, et al. *Fractures of the proximal third of the tibial shaft treated with intramedullary nails and blocking screws*. J Orthop Trauma 2001;15:264-70.
19. Nork SE, Barei DP, Schildauer T. *Intramedullary nailing of proximal quarter tibial fractures*. J Orthop Trauma 2006;20:523-8.
20. Kim KC, Lee JK, Hwang DS, et al. *Provisional unicortical plating with reamed intramedullary nailing in segmental tibial fractures involving the high proximal metaphysis*. Orthopedics 2007;30:189-92.
21. Hiesterman TG, Shafiq BX, Cole PA. *Intramedullary nailing of extra-articular proximal tibia fractures*. J Am Acad Orthop Surg 2011;19:690-700.
22. Salvo GC, Milazzo S, Bonfiglio S, et al. *Il trattamento con chiodo delle fratture del terzo prossimale di tibia*. Lo Scalpello 2015;29:125-31.
23. Cole JD. *Intramedullary fixation of proximal tibia fractures*. Techn Orthop 1998;13:27-37.
24. Cole JD. *Distal tibia fracture: opinion: intramedullary nailing*. J Orthop Trauma 2006;20:73-4.
25. Tornetta P, Ryan S. *Tibial Metaphyseal Fractures: Nailing in Extension*. In: *Orthopaedic Trauma Association Annual Meeting*. Denver, CO008.
26. Tornetta P. *Nailing Proximal Tibia Fracture*. Paper presented at AO Regional Fracture Summit. Stowe, Vermont, February 2, 2009.
27. Morandi M, Banka T, Gaiarsa G, et al. *Intramedullary nailing of tibial fractures: a review of surgical techniques and description of a percutaneous lateral suprapatellar approach in semi extended position*. Orthopedics 2010;33:172-9.
28. Russell Toney: presentation aOTA Residents Comprehensive Fracture Course-IM Nailing of Proximal Tibia Fractures with Semi-Extended Nailing Technique. Friday, October 15th, 2010 Baltimore.
29. Jakma T, Reynders-Frederix P, Rajmohan R. *Insertion of intramedullary nails from the suprapatellar pouch for proximal tibial shaft fractures. A technical note*. Acta Orthop Belg 2011;77:834-7.
30. Beltran MJ, Collinge CA, Patzkowski JC, et al.; and the Skeletal Trauma Research Consortium. *Intra-articular risks of suprapatellar nailing*. Am J Orthop (Belle Mead NJ) 2012;41:546-50.
31. Rothberg DL, Holt DC, Horwitz DS, et al. *Tibial nailing with the knee semi-extended: review of techniques and indications*. J Bone Joint Surg Am 2013;95A:1161-8.
32. Sanders RW, Di Pasquale TG, Jordan CJ, et al. *Semiextended intramedullary nailing of the tibia using a suprapatellar approach: radiographic results and clinical outcomes at a minimum of 12 months follow-up*. J Orthop Trauma 2014;28(Suppl):29.

33 Morandi M, Rose KM, Mangano S. *Update in tibia intramedullary nailing: percutaneous suprapatellar access route with the knee in semiextended position for intramedullary stabilization of tibia fractures*. Techn Orthop 2014;29:56-61.

34 Pallotta F. *Inchiodamento con accesso sovrarotuleo*. Simposio OTODI, Riccione 17/10/2014.

35 Salvo GC, Bonfiglio S, Longo GF. *Inchiodamento tibiale con accesso sovrarotuleo mininvasivo*. Aggiornamenti Lo Scalpello 2014;28:214-8.

36 Polonet D. *Suprapatellar nailing technique for tibial fractures*. Techniq Orthop 2014;29:145-9.

37 Rueger JM, Rucker AH, Hoffmann M. *Suprapatellar Zugang zur Tibiamarknagelung mit magnetfeldgefuhrter, distaler Verriegelung*. Unfallchirug 2015;118:302-10.

38 Sanders RW, Shah AR. *Suprapatellar nailing of tibial shaft fractures: The next advancement*. Orthopedics Today, September 2015.

39 Zatti G. *Comunicazione personale.* Milano, Università Bicocca, Policlinico, Monza 10 Luglio 2010.

40 Kuntscher G. *The Marrow Nailing Method.* Germany: Stryker 2006.

41 Bong MR, Koval KJ, Egol KA. *The history of intramedullary nailing*. Bull NYU Hosp Jt Dis 2006;64:94-7.

42 Lottes JO. *Blind nailing technique for insertion of the triflange medullar nail: report of three hundred nailing for fractures of the shaft of the tibia*. J Amer Med Assoc 1954;155:1039-42.

43 Zucman J, Maurer P. *Two-level fractures of the tibia. Results in thirty-six cases treated by blind nailing*. J Bone Joint Surg Br 1969;51:686-93.

44 D'Aubigne RM, Maurer P, Zucman J, et al. *Blind intramedullary nailing for tibial fractures*. Clin Orthop Relat Res 1974;(105):267-5.

45 Donald G, Seligson D. *Treatment of tibial shaft fractures by percutaneous Kuntscher nailing. Technical difficulties and a review of 50 consecutive cases*. Clin Orthop Relat Res 1983;178:64-73.

46 Herzog K. *Nailing of fractures of tibia shaft with fixed nail*. Langenbecks Arch fur Clin Chir ver Dtsch Z Chir 1953;276:227-9.

47 Grosse A, Kempf I, Lafforgue D. *Treatment of fragments, loss of bony substance and pseudoarthrosis of femur and tibia using screw fixation (40 cases)*. Rev Chir Orthop Reparatrice Appar Mot 1978;64(Suppl 2):33-5.

48 Klemm K, Schellmann WD. *Dynamic and static locking of the intramedullary nail*. Monatsschr Unfallheilkd Versicher Versorg Verkehrsmed 1972;75:568-75.

49 Ruecker AH, Hoffman M, Rupprecht R. *Distal tibial fractures: intramedullary nailing*. Eur J Emerg Surg 2009;6:520-6.

50 Moscato M, Sabetta E, Tigani D, et al. *Il chiodo di Grosse-Kempf nel trattamento delle fratture di tibia*. GIOT 1991;17:321-9.

51 Whittle AP, Russell TA, Taylor JC, et al. *Treatment of open fractures of the tibial shaft with the use of interlocking nailing without reaming*. J Bone Joint Surg Am 1992;74:1162-71.

52 Shakespeare DT, Henderson NJ. *Compartmental pressure changes during calcaneal traction in tibial fractures*. J Bone Joint Surg Br 1982;64:498-9.

53 Moed BR, Strom DE. *Compartment syndrome after closed intramedullary nailing of the tibia: a canine model and report of two cases*. J Orthop Trauma 1991;5:71-7.

54 Court-Brown CM, McBirnie J. *The epidemiology of tibial fractures*. J Bone Joint Surg Br 1995;77:417-21.

55 Whittle AP. *Fractures of the lower extremity*. In: Campbell WC, Canale ST, Beaty JH, eds. *Campbell's operative orthopaedics*. Philadelphia, PA: Mosby/Elsevier 2008.

56 Hoppenfeld S, DeBoer P. *Surgical Exposures in Orthopaedics.* Third ed. Philadelphia, PA: Lippincott Williams & Wilkins 2003.

57 Court-Brown CM. *Fractures of the tibia and fibula*. In: Bucholz RW, Heckman JD, Court-Brown CM, eds. *Rockwood and Green's Fractures in Adults*. 6th ed. Philadelphia, PA: Lippincott Williams & Wilkins 2006.

58 Longo G, Salvo GC. *L'inchiodamento tibiale*. Aggiornamenti Lo Scalpello 2009;22:165-9.

59 Dickson K, Katzman S, Delgado E, et al. *Delayed unions and nonunions of open tibial fractures. Correlation with arteriography results*. Clin Orthop Relat Res 1994;(302):189-93.

60 Friedman FI, Johnson FF. *Radiographic analysis of tibial fracture malalignment following intramedullary nailing*. Clin Orthop Relat Res 1995;(315):25-33.

61 Williams J, Gibbons M, Trundle H. *Complications of nailing in closed tibial fractures*. J Orthop Trauma 1995;9:476-81.

62 Schmidt AH, Finkemeier CG, Tornetta P 3rd. *Treatment of closed tibial fractures*. Instr Course Lect 2003;52:607-22.

63 Tornetta P, Riina J, Geller J, et al. *Intraarticular anatomic risks of tibial nailing*. J Orthop Trauma 1999;13:247-51.

64 Cole DJ. *Percutaneous fixator method of insertion*. Patent US 7476225 B2.

65 Orfaly R, Keating JE, O'Brien PJ. *Knee pain after tibial nailing: does the entry point matter?* J Bone Joint Surg Br 1995;77:976-7.

66 Keating JF, Orfaly R, O'Brien PJ. *Knee pain after tibial nailing*. J Orthop Trauma 1997;11:10-3.

67 Court-Brown CM, Gustilo T, Shaw AD. *Knee pain after intramedullary tibial nailing: its incidence, etiology and outcome*. J Orthop Trauma 1997;11:103-5.

68 Toivanen JA, Vaisto O, Kannus P, et al. *Anterior knee pain after intramedullary nailing of fractures of the tibial shaft. A prospective, randomized study comparing two different nail-insertion techniques*. J Bone Joint Surg Am 2002;84-A:580-5.

69 Karladani AH, Styf J. *Percutaneous intramedullary nailing of tibial shaft fractures: a new approach for prevention of anterior knee pain*. Injury 2001;31:736-9.

70 Kubiak EN, Widmer BJ, Horwitz DS. *Extra-articular tech-*

nique semiextended for tibial nailing. J Orthop Trauma 2010;24:704-8.

71 Morandi M, Zatti G, Longo G. *Corso Istruzione SIOT #10. Inchiodamento Endomidollare Fratture di Tibia*. Genova, 28 ottbre 2013.

72 Zambuto P, Poka A. *Cadaver lab _ Parsipanny 2008,* comunicazione personale.

73 Limouze R, Powell S. *Suprapatellar kit and method*. Synthes USA, Lic patents, applic Ser. n. 61/581, Dec. 29, 2011.

74 Eastman JG, Tseng ST, Lee MA, et al. *The retropatellar portal as an alternative site for tibial nail insertion: a cadaveric study*. J Orthop Trauma 2010;24:659-64.

75 Gelbke MK, Coombs D, Powell S, et al. *Suprapatellar versus infra-patellar intramedullary nail insertion of the tibia: a cadaveric model for comparison of patellofemoral contact pressures and forces*. J Orthop Trauma 2010;24:665-71.

76 Scanavini Cerqueira I, Petersen PA, Mattar R Jr, et al. *Estudo anatômico da via de acesso suprapatelar lateral para a haste intramedular bloqueada na fratura da tíbia*. Rev Bras Ortop 2012;47:169-72.

Gli Autori dichiarano di non avere alcun conflitto di interesse con l'argomento trattato nell'articolo.