L'osteosintesi "en palmiers" nelle fratture prossimali di omero

The "Palm trees like" osteosynthesis in the proximal humeral fractures

N. Spina
G. Bonfili
S. Benedetti
M. Tonnarelli
F. Giancecchi

RIASSUNTO

Per il trattamento chirurgico delle fratture prossimali di omero vengono ancora oggi proposte svariate tecniche. Gli Autori riportano la loro esperienza sull'impiego della osteosintesi "en palmiers", ideata da Kapandji: metodica di infibulamento endomidollare a cielo chiuso, che si caratterizza per la via di accesso, all'apice della "V" deltoidea, e per la tipica disposizione "a palma" degli infibuli nella testa omerale.
Ci si propone l'obiettivo di definire i limiti di indicazione, valutando vantaggi e inconvenienti, sia in assoluto che nei confronti di altri metodi.
Dal gennaio '97 al dicembre 2000, è stata impiegata la sintesi "en palmiers" in 38 casi di frattura dell'estremo prossimale dell'omero, prevalentemente scomposte "in due parti" del collo chirurgico, secondo la classificazione di Neer. Vengono descritti alcuni accorgimenti della tecnica chirurgica e del protocollo post-operatorio.
I risultati evidenziano l'assenza di pseudoartrosi, di infezione e di necrosi della testa; vizio di consolidazione in poco più del 13% dei casi; altre complicazioni (migrazione prossimale o distale degli infibuli) in meno del 16%. Secondo la scala di valutazione di Neer, che tiene conto soprattutto del dolore e della funzione, i risultati sono stati buoni nell'81% dei casi.
Vengono sottolineati i vantaggi biologici legati alla minima invasività e quelli meccanici dipendenti dalla stabilità elastica; sul piano pratico si segnala l'ottima tollerabilità da parte del paziente. La via di ingresso e il corto tragitto che devono percorrere i mezzi di sintesi sono le peculiarità nei confronti delle altre tecniche di infibulamento endomidollare multiplo.
Gli Autori concludono considerando la sintesi "en palmiers" una metodica di elezione nelle fratture scomposte "in due parti" del collo chirurgico dell'omero.

Parole chiave: fratture prossimali di omero, sintesi endomidollare

Divisione di Ortopedia e Traumatologia Ospedale di Macerata, Azienda U.S.L. 9, Regione Marche

Indirizzo per la corrispondenza:
Nunzio Spina,
via Cioci 50, 62100 Macerata
Tel./Fax: 0733-30827
E-mail: nunzspin@tin.it

Ricevuto il 18 dicembre 2001
Accettato il 31 gennaio 2002

SUMMARY

The Authors report their experience on the use of "Palm trees like" osteosynthesis devised by Kapandji. The aim is to define limits of indication, estimating advantages and disadvantages, in absolute and in comparison with other methods. From January '97 to December 2000, "Palm trees like" osteosynthesis has been employed in 38 cases of humeral fractures. Surgical technique and the post-operative protocol are described. The results put into evidence the absence of pseudoarthrosis, infections and necrosis of the head; defect of consolidation in little more than 13% of cases; other complications in less than 16%. According to Neer's scale of appraisal, the

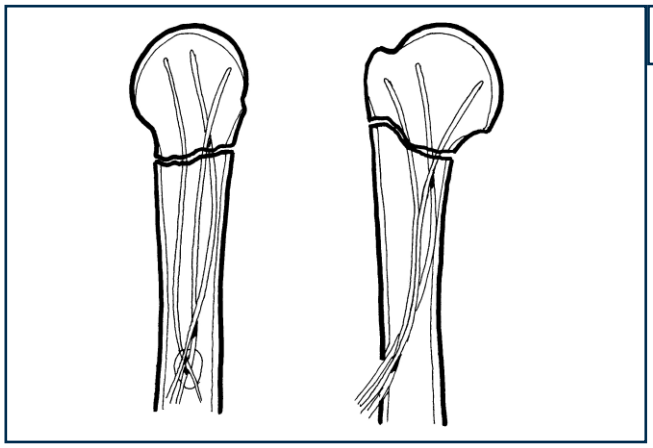

Fig. 1. Peculiarità della tecnica di Kapandji: via di introduzione e ancoraggio divergente.

results have been good in 81% of the cases. Biological advantages linked to the minimal invasivity are emphasized as well as those mechanical depending on elastic stability; patient's tolerability has demonstrated very good. The Authors conclude considering "Palm trees like" osteosynthesis as the methodical of first choice in disassembled humeral fractures.

Key words: proximal humeral fractures, intramedullary fixation

INTRODUZIONE

Le fratture dell'estremo prossimale dell'omero sono lesioni abbastanza frequenti (4-6% del totale) e in continua espansione, che si possono verificare in qualsiasi età, con picco di incidenza oltre i 50 anni [1-5].

Il loro trattamento continua ad essere oggetto di controversie, non solo nella scelta tra l'approccio incruento e quello cruento [3 4 6], ma soprattutto nella selezione di un metodo chirurgico piuttosto che un altro fra i tanti proposti: la sintesi "a minima" con fili K o viti libere, i cerchiaggi metallici, le placche, il fissatore esterno, i chiodi endomidollari, per non parlare della ormai obsoleta asportazione della testa e della sempre più diffusa sostituzione protesica [2 3 5 7].

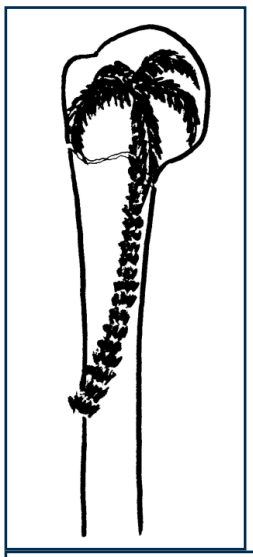

Fig. 2. Il richiamo ad un albero di palma.

La tecnica "des broches en palmiers", secondo l'originaria definizione di Kapandji [8], suo preconizzatore, fa parte del gruppo delle sintesi endomidollari "a cielo chiuso", per le quali sono stati utilizzati nel tempo svariati strumenti: dal semplice filo di Kirschner [9-13] fino ai chiodi endomidollari bloccati [14-17], passando attraverso i chiodi elastici di Rush o di Ender [2 18 19] o quelli in titanio tipo Nancy [20-23]. In questo ambito, l'intervento proposto dall'autore francese nel 1974 [8], si caratterizza per la via di accesso, che si trova a livello dell'apice della "V" deltoidea, e per la geometria di impianto dei mezzi di sintesi (infibuli con ancoraggio divergente nella spongiosa epifisaria) che richiama in forma suggestiva la chioma di un albero di palma (Figg. 1, 2).

Riduzione non anatomica e stabilità non assoluta sono stati i principali argomenti di critica a questa metodica [2 5 24]: certe fratture dell'estremo prossimale dell'omero, però, non hanno esigenze biomeccaniche così rigorose [8], mentre si avvalgono di altri aspetti pratici quali la minima invasività e la buona tollerabilità da parte del paziente [8-13, 20-23].

Dal '97, dopo avere intrapreso nell'omero l'esperienza di infibulamento endomidollare multiplo tipo Hackethal, abbiamo preferenzialmente adottato, per le fratture prossimali, la sintesi "en palmiers". Scopo del nostro studio è di stabilire i criteri per la corretta applicazione della metodica, sottolineando alcuni requisiti tecnici e discutendo i vantaggi e gli inconvenienti.

MATERIALE E METODO

Dal gennaio '97 al dicembre 2000 abbiamo impiegato la tecnica "en palmiers" in 38 casi di frattura dell'estremo prossimale dell'omero; 37 i pazienti, 12 maschi, 25 femmine (in una di queste, frattura bilaterale). Sono state interessate tutte le fasce di età, da un minimo di 11 a un massimo di 82 anni. Per comodità di studio e di interpretazione dei risultati, sono stati distinti anagraficamente tre gruppi: età evolutiva, fino a 16 anni (5 pazienti); età adulta, tra i 17 e i 60 anni (21 pazienti); età avanzata, oltre i 60 anni (11 pazienti).

In 5 casi era presente una sublussazione della testa omerale. In 6, la frattura si accompagnava a lesione in altri distretti scheletrici (avambraccio o femore omolaterali).
Si è fatto riferimento alla classificazione universalmente più accettata, quella di Neer [25] dei "4 segmenti" (testa omerale, trochite, trochine, diafisi prossimale), sulla base della quale vengono differenziate fratture "in due", "in tre" o "in quattro parti", ed in cui, tra le altre cose, si tiene conto del livello topografico. Neer [25] considera "scomposta" la frattura quando uno dei segmenti principali presenta uno spostamento superiore ad 1 cm o una angolazione superiore a 45°.
Abbiamo impiegato la tecnica "en palmiers" prevalentemente (26 casi su 38) nelle fratture scomposte "in due parti" del collo chirurgico: secondo la classificazione di Duparc [26], topograficamente più precisa, queste fratture sono definite sottotuberositarie, e nella nostra casistica sono rappresentate sia nella varietà "alta" che in quella "bassa" (Figg. 3, 4, 5). Di questo primo gruppo fanno parte tutte le fratture dell'età evolutiva, alcune delle quali definibili come "distacchi epifisari misti" (Fig. 6). Nei rimanenti 12 casi, si è trattato di fratture "in tre" e "in quattro parti" (Tab. I).
La tecnica operatoria ha quasi fedelmente rispettato la descrizione originale di Kapandji [8]:

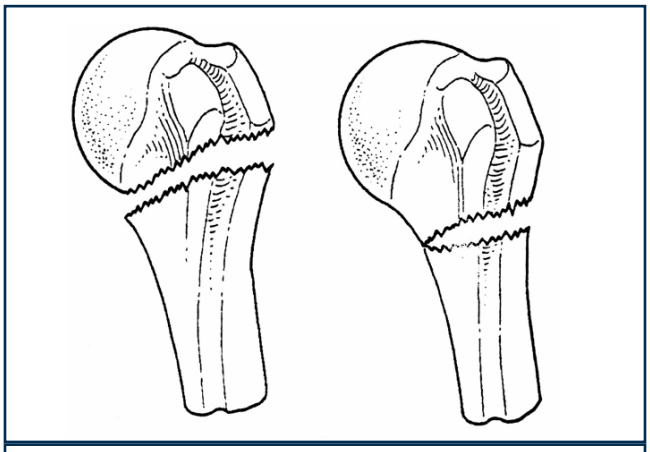

Fig. 3. Le fratture sottotuberositarie, "alte" e "basse", secondo Duparc.

- posizione supina del paziente, con anestesia generale o loco-regionale (blocco interscalenico);
- incisione cutanea a decorso longitudinale di 4-5 cm in corrispondenza dell'apice della "V" deltoidea, zona in cui la diafisi omerale è pressoché sottocutanea, al confine fra il deltoide in alto, il bicipite in avanti e il tricipite indietro;
- preparazione sulla corticale esterna di un opercolo osseo, obliquo dal basso verso l'alto e dall'esterno

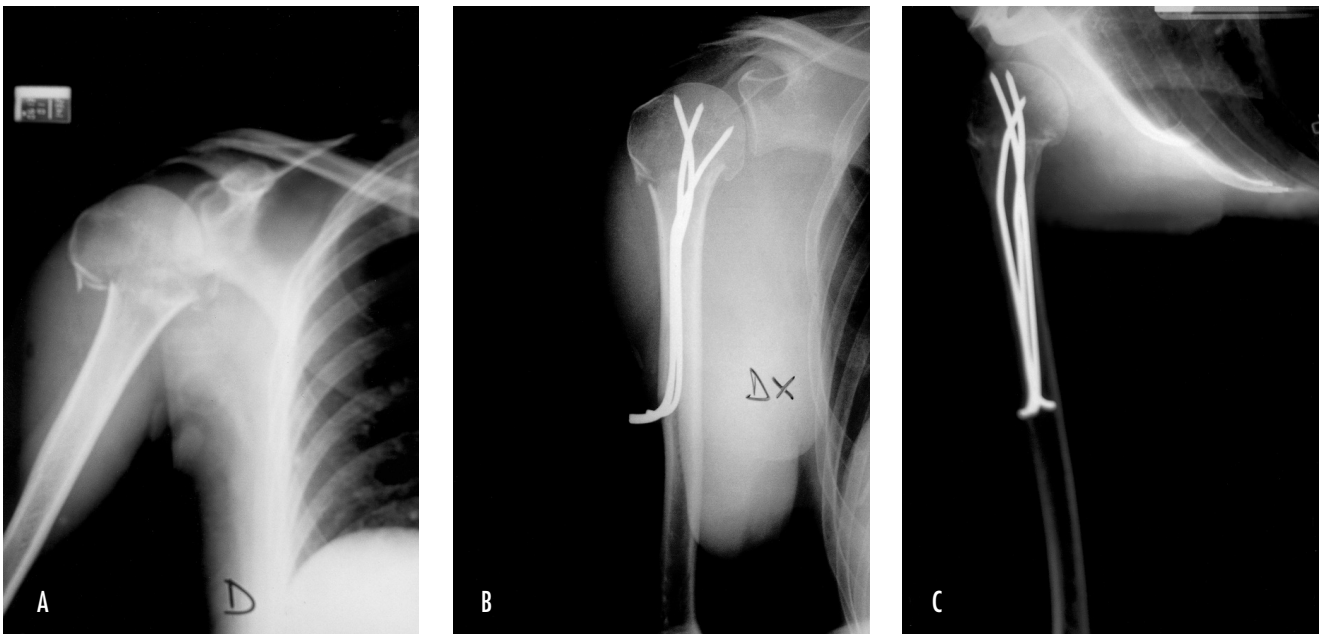

Fig. 4. Frattura "in due parti" del collo chirurgico, sottotuberositaria alta (S. M.: ♀ aa. 53). A: pre-op; B: post-op; C: rx a 3 mesi.

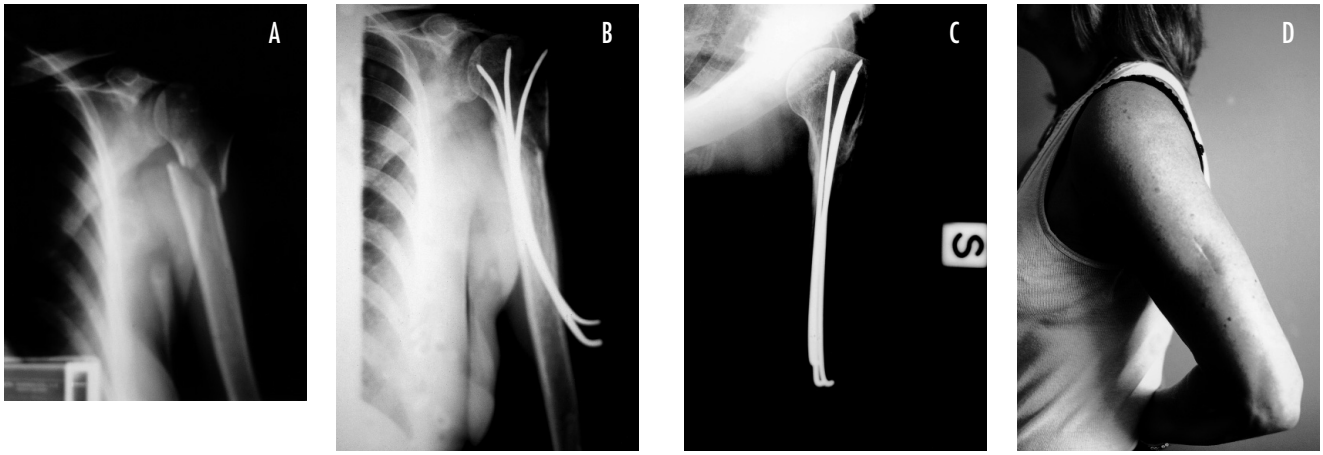

Fig. 5. Frattura "in due parti" del collo chirurgico, sottotuberositaria bassa (B. L.: ♀ aa. 43). A: pre-op; B: rx a 1 mese; C e D: rx e clinica a 3 mesi.

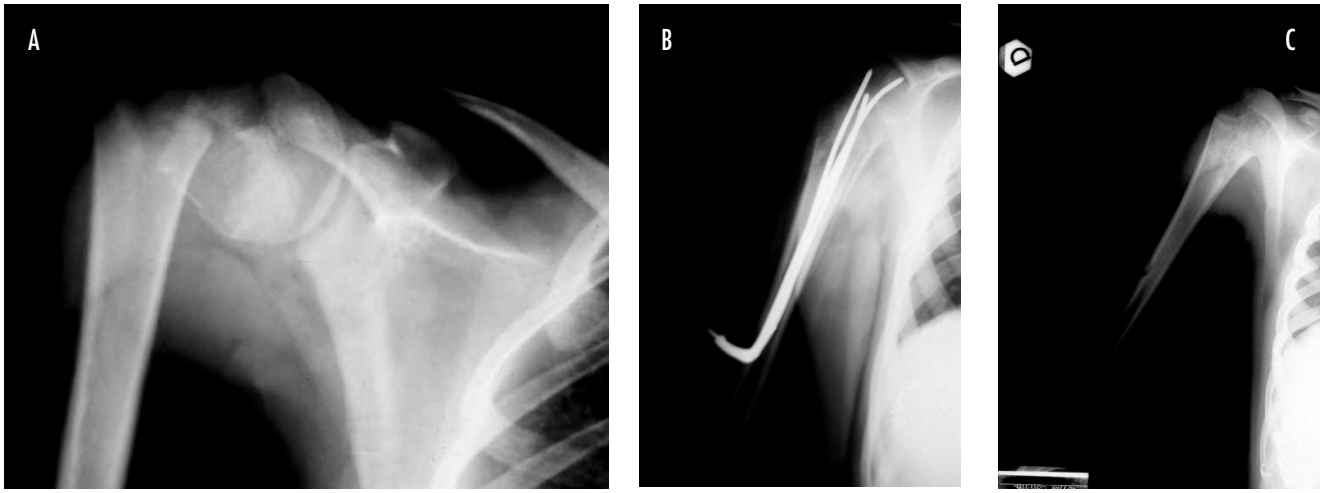

Fig. 6. Distacco epifisario misto (R. G.: ♀ aa. 13). A: pre-op; B: rx a 1 mese; C: rx a 3 mesi, dopo rimozione infibuli.

all'interno, del diametro di circa 1 cm;

- impiego di tre o più infibuli di Kirschner da 2 mm di diametro, nei quali viene ripiegata l'estremità di circa 30° (in alternativa chiodi in titanio già opportunamente sagomati);
- introduzione nel canale, mediante un mandrino cannulato, degli infibuli, che scivolano sulla corticale opposta (Fig. 7); la loro progressione oltre il livello della frattura avviene, se necessario, contemporaneamente a una manovra riduttiva; opportuni movimenti rotatori sul manico del mandrino possono determinare o migliorare la riduzione e permettere l'ancoraggio sulla spongiosa secondo una disposizione divergente, avendo l'accortezza di non oltrepassare il limite dell'osso sub-condrale;
- controllo sotto scopia della stabilità della sintesi compiendo dei movimenti della spalla su tutti i piani e verificando che i fili non sporgano oltre la testa o il trochite;
- sezione della estremità distale degli infibuli a circa 1 cm dall'opercolo;
- sutura a strati della piccola ferita chirurgica, senza necessità di posizionare tubo di drenaggio; sul letto operatorio viene applicato un bendaggio alla Gilchrist

Tab. I. Dati della casistica.

paz.	età	tipo di frattura	n° di fili	consolid. in settim.	vizio di consol.	complicazioni	rimoz. fili	risultato
1	65	sottot. alta	3	6	no	perfor. pross.	no	soddisfac.
2	11	dist. epif.	3	4	no	no	3 mesi	eccellente
3	54	3 parti (dx)	5	9	no	no	no	soddisfac.
	54	4 parti (sn)	6	9	varismo	migraz. distale	no	insoddisf.
4	9	dist. epif.	3	3	no	no	3 mesi	eccellente
5	62	sottot. alta	4	8	varis-proc	perfor. pross.	4 mesi	insoddisf.
6	38	sott. bassa	3	8	no	no	6 mesi	eccellente
7	74	4 parti	4	8	tassement	perfor. pross.	no	insucces.
8	47	sottot. alta	3	6	no	no	7 mesi	soddisfac.
9	58	3 parti	6	7	no	migraz. distale	no	soddisfac.
10	51	sottot. alta	3	8	no	no	10 mesi	soddisfac.
11	12	metafis.	3	4	no	no	4 mesi	eccellente
12	49	sottot. alta	5	7	no	no	no	soddisfac.
13	53	sott. bassa	3	9	no	no	8 mesi	soddisfac.
14	65	3 parti	4	7	no	migraz. distale	no	insoddisf.
15	50	sottot. alta	4	6	no	no	10 mesi	soddisfac.
16	66	sottot. alta	3	8	no	no	no	soddisfac.
17	57	3 parti	3	7	no	perfor. pross.	3 mesi	soddisfac.
18	63	sottot. alta	5	6	no	no	no	soddisfac.
19	39	sott. bassa	3	9	no	no	no	soddisfac.
20	61	3 parti	3	8	no	no	4 mesi	soddisfac.
21	41	sottot. alta	4	6	no	no	no	eccellente
22	82	4 parti	3	9	tassement	migraz. distale	4 mesi	insoddisf.
23	43	sott. bassa	3	12	no	no	6 mesi	soddisfac.
24	67	3 parti	4	5	no	perfor. pross.	7 mesi	soddisfac.
25	60	sottot. alta	4	8	no	no	no	soddisfac.
26	71	3 parti	3	5	tassement	no	no	insoddisf.
27	37	sott. bassa	3	7	no	no	10 mesi	eccellente
28	11	metafis.	3	3	no	no	3 mesi	eccellente
29	53	sottot. alta	3	6	no	no	no	soddisfac.
30	58	3 parti	3	5	no	no	9 mesi	insoddisf.
31	41	sottot. alta	4	8	no	no	7 mesi	soddisfac.
32	53	sott. bassa	3	8	no	no	no	eccellente
33	64	sottot. alta	3	6	no	perfor. pross.	no	soddisfac.
34	12	dist. ep.	3	4	no	no	3 mesi	eccellente
35	38	sottot. alta	3	6	no	no	no	soddisfac.
36	51	3 parti	4	6	no	perfor. pross.	6 mesi	soddisfac.
37	49	sottot. alta	3	8	no	no	no	soddisfac.

sottot. alta = sottotuberositaria alta (2 parti); sott. bassa = sottotuberositaria bassa (2 parti)

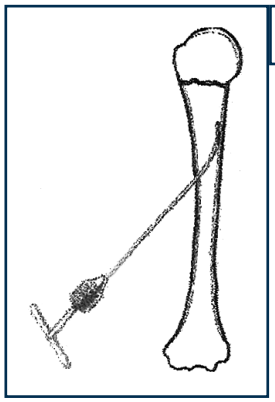

Fig. 7. Manovra di introduzione dell'infibulo.

o una semplice fionda "braccio al collo".
È stata praticata l'anestesia generale in 23 pazienti; la periferica nei rimanenti 14 (relativi agli ultimi due anni del nostro studio).
È stata rispettata la tecnica del "cielo chiuso", tranne in 1 caso (distacco epifisario) nel quale si è fatto ricorso, per la riduzione, a una piccola incisione a livello del cavo ascellare.
In 24 casi sono stati introdotti 3 infibuli (secondo la tecnica originale); 4 in 9 casi; 5 in 3 casi; 6 in 2. Si trattava, per lo più, di semplici fili di Kirschner in acciaio: il 2 mm è il diametro più utilizzato (varianti dall'1,8 al 2,5); i chiodi in titanio (T.E.N., Titanium Elastic Nail) sono stati impiegati in 1/3 circa dei casi.
La dimissione è avvenuta entro le prime due giornate post-operatorie, salvo nei politraumatizzati con concomitante frattura agli arti inferiori. Una immobilizzazione relativa, di riposo e di comfort, si è ottenuta col bendaggio alla Gilchrist o con una semplice "tasca reggibraccio", per 3 settimane circa. In questo primo periodo è stata autorizzata la motilità attiva del gomito ed entro certi limiti anche della spalla.
In occasione del primo controllo radiografico a distanza (dai 20 ai 40 giorni), si è autorizzato l'inizio di una rieducazione attiva completa. Successivi controlli a 2 o 3 mesi dall'intervento, epoca in cui il paziente è stato quasi sempre in grado di riprendere la propria normale attività, salvo lavori manuali pesanti; laddove possibile, si è rivisto il paziente a 6 mesi e a 1 anno circa.
L'intervento di rimozione dei mezzi di sintesi è stato praticato solo in 20 casi (circa la metà): sistematico in tutti i pazienti in età evolutiva, dopo un periodo di 3-4 mesi; facoltativo nelle altre fasce di età, in un periodo variabile fra i 3 e i 10 mesi, in relazione o ad una esplicita richiesta del paziente (per lo più per un "fastidio" avvertito in sede sottocutanea a livello della zona di ingresso) oppure a una intolleranza obiettiva ("perforazione" prossimale o migrazione distale di uno o più infibuli).
Per tale intervento è stata sufficiente, quasi sempre, una narcosi farmacologica di breve durata.

RISULTATI

Sono stati seguiti con un follow-up minimo di 12 mesi 33 dei 37 pazienti; per gli altri 4 vi è stata la possibilità di controllo solo fino a 3-6 mesi (Tab. I).
La consolidazione è stata ottenuta nel 100% dei casi in un tempo medio di 6,8 settimane (min 3-max 12).
Consolidazione viziata in 5 casi: due di varismo del collo chirurgico superiore ai 20° (in uno dei quali associato anche un procurvato > 20°); tre di persistente scomposizione del trochite e/o di tassement della testa (questi ultimi tutti relativi a fratture "in tre" o "in quattro parti").
In 7 casi abbiamo registrato la perforazione da parte di un infibulo della epifisi prossimale dell'omero, resasi evidente già al primo controllo radiografico post-operatorio (errore di tecnica) oppure nei controlli a distanza (migrazione secondaria) (Fig. 11D). Solo in 4 casi tale complicazione è stata responsabile di dolore e disturbi funzionali.
In 3 pazienti la migrazione dell'infibulo si è verificata distalmente: solo in due di questi ha determinato segni di flogosi e dolore in prossimità della cicatrice chirurgica, risolti dopo rimozione in anestesia locale; in un altro caso, uno degli infibuli è penetrato completamente all'interno del canale midollare all'altezza del foro di ingresso, ma senza ulteriore progressione distale (Fig. 10F).
I risultati sono stati valutati secondo la scala di Neer (a 100 punti) [25], che tiene conto di 4 parametri: uno soggettivo, il dolore (che fornisce la percentuale maggiore, fino a 35 punti); due clinici, la funzione e l'arco di movimento (con 30 e 25 punti rispettivamente); uno anatomo-radiografico (solo 10 punti). In base a questa scala di valutazione abbiamo ottenuto, considerando sia i pazienti seguiti a 1 anno che quelli a 3-6 mesi: 9 risultati eccellenti (punteggio da 90 a 100), 22 soddisfacenti (da 80 a 89); 6 insoddisfacenti (da 70 a 79); 1 insuccesso (al di sotto dei 70). La percentuale maggiore di risultati eccellenti e soddisfacenti (81%) si è ottenuta nelle fasce di età infantile e adulta e/o nelle fratture "in due parti"; i risultati insoddisfacenti e gli insuccessi (19%) si sono maggiormente concentrati nella fascia di età avanzata e/o nelle fratture "in tre" o "in quattro parti".

DISCUSSIONE

Le fratture dell'estremo prossimale dell'omero, secondo la maggior parte delle statistiche [3 6 25] sono "composte" in circa l'80% dei casi. Studi più recenti [27], però, hanno sta-

bilito che in realtà ben il 53% di esse presenta una scomposizione, che spesso rimane misconosciuta se non si ricorre ad un esame radiografico completo, con le tre proiezioni della cosiddetta "serie traumatica" [2 25] (anteroposteriore nel piano scapolare, laterale nel piano scapolare e ascellare).

Affidandoci ai già citati criteri di Neer [25], è importante stabilire una distinzione netta tra le fratture composte (per le quali si è concordi nel ritenere che una leggera immobilizzazione fino alla scomparsa del dolore e una ripresa precoce della motilità attiva sono sufficienti per il ripristino della normalità), e quelle scomposte, in cui invece una riduzione ed una stabilizzazione efficaci sono indispensabili per evitare alterazioni funzionali invalidanti [2 3].

L'infibulamento endomidollare "en palmiers" si propone come una metodica adeguata al trattamento delle fratture scomposte "in due parti" del collo chirurgico; a queste sono praticamente assimilabili quelle "in tre parti" con il frammento del trochite (o del trochine) solidale alla testa, (Duparc [26] le identifica sempre come sottotuberositarie, distinguendole da quelle articolari, in cui la rima a livello del collo anatomico separa le tuberosità dalla testa) (Figg. 8, 9).

Tali fratture sono considerate in genere "benigne" perché, grazie alla buona vascolarizzazione e al robusto manicotto muscolare, consolidano facilmente anche se la loro riduzione è imperfetta [28]. D'altra parte, però, sono da tenere presenti i rischi di una viziata consolidazione e di una rigidità articolare, che può semplicemente derivare da una prolungata immobilità [2 21]. Quindi gli obiettivi fondamentali del trattamento sono la riduzione (anche se non strettamente anatomica) e la rieducazione funzionale precoce.

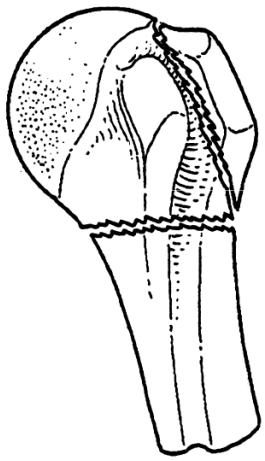

Fig. 8. Frattura "in tre parti" con il trochite solidale alla testa.

Una sintesi endomidollare "a cielo chiuso" è in grado di soddisfare queste esigenze, evitando da una parte le prolungate immobilità di certi trattamenti conservativi, dall'altra l'aggressività, a volte dannosa, delle metodiche di sintesi "a cielo aperto" [29]. Il ricorso ad un "infibulamento" piuttosto che ad un vero e proprio "inchiodamento" (che nell'omero può non trovare un terreno anatomicamente adatto) sembrerebbe garantire, in questo tipo di trattamento, minori rischi.

In comune con le altre tecniche di infibulamento multiplo che utilizzano una via di introduzione distale [10-13 21 22], quella "en palmiers" può vantare i seguenti vantaggi:

- rispetto del focolaio di frattura e della vascolarizzazione cefalica [29];
- salvaguardia della cuffia e dello spazio sub-acromiale [21];
- assenza di alesaggio e atraumaticità degli infibuli (di piccolo diametro e non filettati);
- perdita ematica modesta e rischio infettivo irrilevante;
- stabilità elastica, che permette di resistere alle forze deformanti [20];
- relativa semplicità di tecnica e di strumentario;
- buona tollerabilità da parte del paziente, liberato da immobilizzazioni lunghe e pesanti: aspetto particolarmente apprezzabile in caso di politrauma con interessamento degli arti inferiori o di bilateralità della lesione (Fig. 10).

La caratteristica propria della sintesi "en palmiers" è la via di ingresso e il conseguente corto tragitto che gli infibuli devono percorrere. Rispetto alle altre vie (sovraolecranica, sovraepicondiloidea, sovraepitrocleare) quella deltoidea è assolutamente lontana da vasi, nervi, tendini e strutture articolari, per cui non vi è il rischio di provocare lesioni o rigidità a livello del gomito [8].

Il corto tragitto, da parte sua, permette una più facile progressione nel canale fino all'attraversamento della frattura, ma soprattutto un più agevole ancoraggio a livello della testa secondo la disposizione "a ventaglio", presupposto meccanico fondamentale per una sufficiente stabilità utilizzando solo tre infibuli [8]. Nella nostra esperienza, per la verità, ci siamo spinti in diversi casi all'introduzione di qualche elemento in più, alla ricerca (forse a volte inutile) sia di una migliore riduzione che di una maggiore stabilità.

L'accorciamento del tragitto non modifica le peculiarità meccaniche della sintesi: in particolare, si tende sempre a

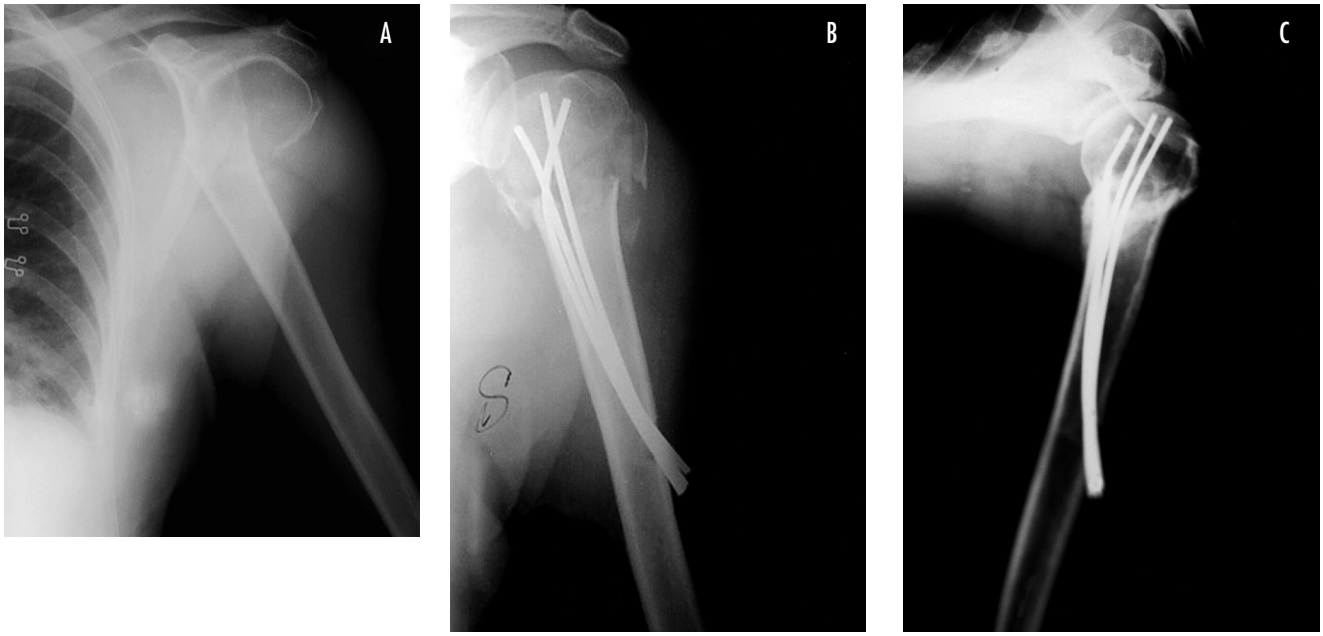

Fig. 9. Frattura "in tre parti", sottotuberositaria, con il trochite solidale alla testa (R. B.: ♂ aa. 61). A: pre-op; B: rx post-op; C: rx a 3 mesi.

rispettare il principio del "sistema a tre punti" [30], rappresentati in questo caso dalla corticale esterna al di sotto del foro di ingresso, dalla corticale interna del canale diafisario e dalla spongiosa epifisaria.

In definitiva, la tecnica "en palmiers" si presenta più semplice e più breve, quindi con minore esposizione ai raggi X, e richiede strumentario e materiale di consumo davvero ridotti ed economici.

L'intervento di rimozione non offre in genere difficoltà particolari; ed è peraltro meno richiesto rispetto alle altre tecniche di infibulamento con ingresso a livello del gomito, in virtù della diminuita intolleranza.

I limiti della metodica, come già accennato in sede introduttiva, riguardano la riduzione della frattura, non sempre facile da ottenere a cielo chiuso, e la stabilità della sintesi, che non è mai assoluta [21]: limiti che però non pregiudicano la consolidazione in sé [8] (anche perché le forze muscolari in gioco in questo distretto scheletrico sono facilmente controllabili [31]); se mai c'è da considerare il rischio di una viziosa consolidazione.

Il difetto iniziale di riduzione o la scomposizione secondaria (che spesso si realizza con un tassement tra i monconi principali) determinano il più delle volte una deformità in varismo, che entro certi limiti può essere accettata, in quanto non responsabile di limitazioni funzionali, né tanto meno di disturbi estetici. Tale evenienza ha maggiori probabilità di realizzarsi all'aumentare dell'età del paziente, del grado di osteoporosi e della frammentazione della lesione (Fig. 10); ma anche quanto più è prossimale la rima principale e quanto meno divergente, e quindi efficace, è la disposizione degli infibuli nella spongiosa epifisaria.

La stabilità relativa della sintesi è in molti casi responsabile di un altro possibile inconveniente, peculiare della metodica, che è quello della migrazione dei mezzi di sintesi, sia prossimale che distale. La perforazione della testa omerale o del trochite può avvenire piuttosto facilmente, anche perché un ancoraggio valido degli infibuli, in tali fratture, si può avere solo a livello della spongiosa subcondrale (nei casi in cui si usano i fili K, l'introduzione dalla parte smussa oppure la resezione della punta possono rappresentare una piccola misura profilattica).

Non sempre, comunque, la sporgenza dei fili è responsabile di reali problemi di "conflitto" gleno-omerale o subacromiale, e d'altra parte, se fra le tante metodiche in uso si accettano anche quelle di sintesi percutanea con fili K per via anterograda, è evidente che nella tecnica "en palmiers" il problema è di proporzioni ben più modeste. In

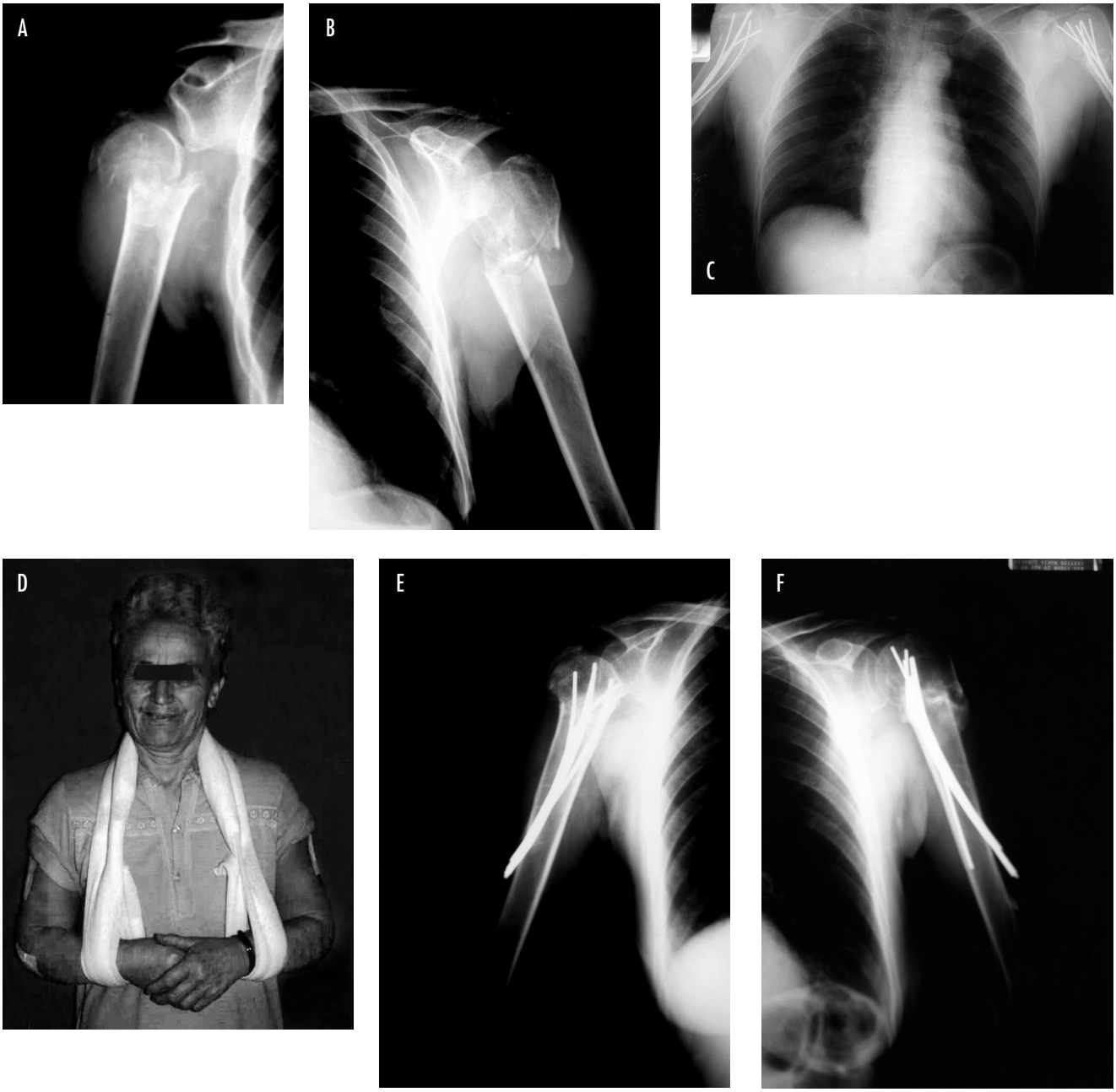

Fig. 10. Frattura bilaterale, "in tre parti" a dx, "in quattro parti" a sin, con sublussazione della testa (S. A.: ♀ aa. 54). A e B: pre-op; C e D: rx e clinica post-op; E e F: rx a 6 mesi (a sin. "infossamento" nel canale di 1 infibulo).

ogni caso resta un inconveniente per lo più transitorio (e ci riferiamo anche alla migrazione a livello della zona di ingresso), al quale si pone rimedio nel momento in cui si può procedere alla rimozione dei mezzi di sintesi, una volta ottenuta la consolidazione (Fig. 11).

L'analisi dei nostri risultati e delle nostre complicazioni ci porta a delimitare attorno alle fratture "in due parti" il campo di applicazione più idoneo della metodica in studio.

Per le lesioni più complesse, ci sono minori garanzie di riduzione e stabilità efficaci. A volte però, la stessa introduzione degli infibuli può permettere in qualche modo di

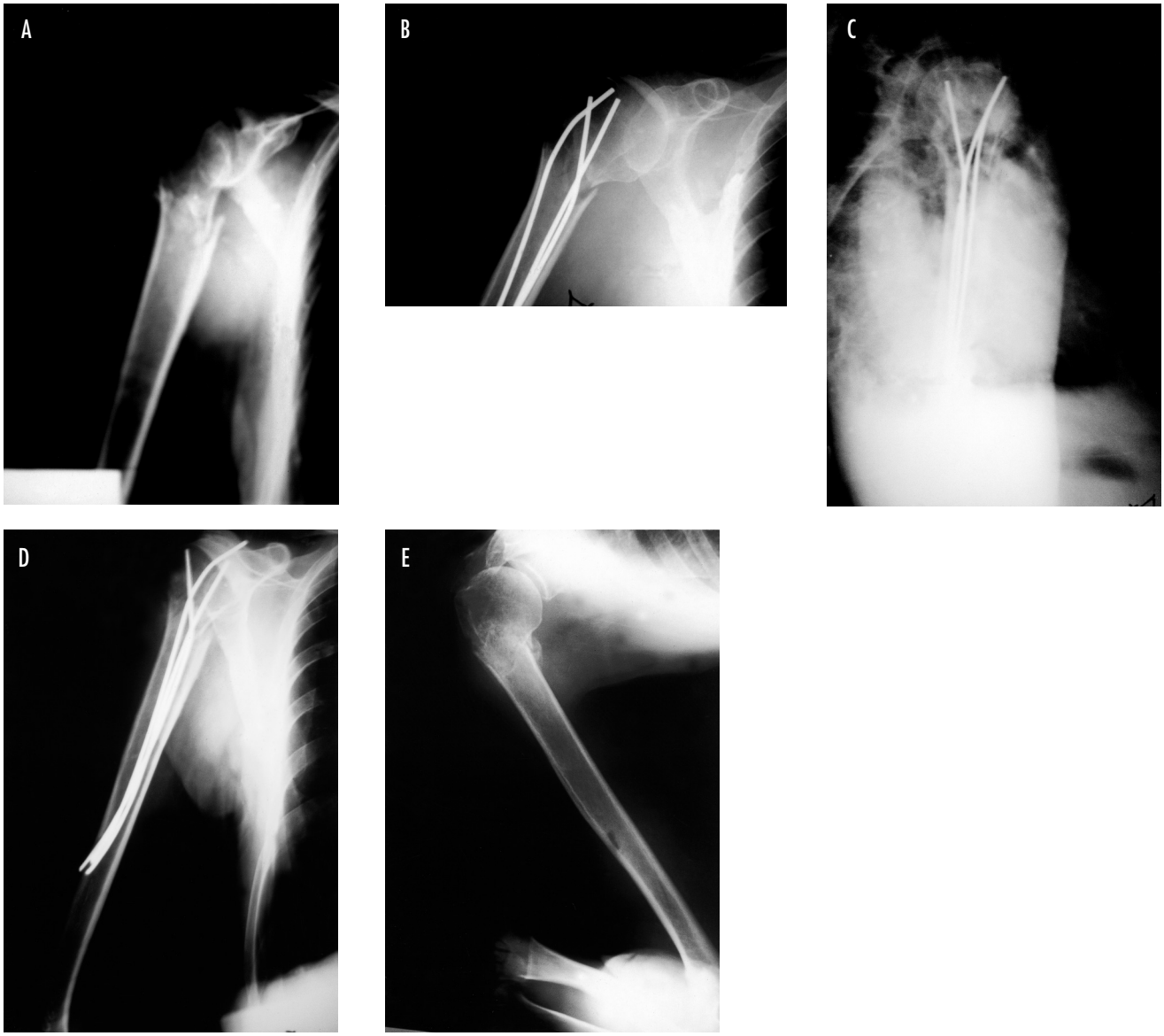

Fig. 11. Frattura "in due parti" del collo chirurgico (C. F.: ♂ aa. 64). A: pre-op; B e C: post-op; D: rx a 2 mesi ("perforazione" prossimale di 1 infibulo); E: rx a 6 mesi, dopo rimozione infibuli.

ridurre frammenti dislocati o infossati, come spesso si presentano il trochite o la testa omerale, e magari di eliminare automaticamente anche l'eventuale sub-lussazione scapolo-omerale (Fig. 10). Un espediente tecnico sul quale non si può fare pieno affidamento e che non ci autorizza ad un allargamento incondizionato delle indicazioni: ma è una possibilità eventualmente da sfruttare, quando si decide di rinunciare (per obiettive difficoltà o anche solo per inesperienza) a metodiche più invasive.

CONCLUSIONI

La sintesi "en palmiers", proposta da Kapandji circa 30 anni fa, e per la verità senza un grosso seguito di sostenitori, è secondo noi una metodica chirurgica semplice ed efficace, ancora oggi da tenere in considerazione per il trattamento di certe fratture prossimali dell'omero.
Se non vi è necessità di una riduzione anatomica e di una stabilità assoluta (e in genere vi si può rinunciare in molti

casi di tali fratture), allora questa variante di infibulamento endomidollare "a cielo chiuso" può effettivamente rappresentare una valida alternativa, sia alle metodiche incruente (apparecchio gessato toraco-brachiale, gesso pendente) sulle quali gravano problemi di intolleranza, di rigidità articolare, di contenzione insufficiente [2 3], sia a tutte le altre metodiche chirurgiche: dalla sintesi con placca e viti, che si espone al rischio di una "crisi vascolare" e di una mobilizzazione secondaria [2 4 32], alla fissazione esterna, non sempre efficace sul piano della tenuta meccanica e della tollerabilità [33]; dagli inchiodamenti endomidollari (bloccati, elastici, associati a cerchiaggi), tutti potenzialmente in grado di provocare danni alla cuffia dei rotatori, se non una vera e propria distruzione del trochite [34 35], alle stesse sintesi "a minima" percutanee, nelle quali non vanno trascurate le difficoltà tecniche nella introduzione dei mezzi di sintesi a "cielo chiuso" e la loro pericolosità per certe strutture "nobili" [3 36], oltre ai problemi cutanei, che possono esitare in una vera infezione.
L'intervento di Kapandji si pone come alternativa anche nei confronti delle altre tecniche di infibulamento endomidollare multiplo, rispetto alle quali la via di introduzione più prossimale riduce i tempi operatori e i rischi.
Nelle fratture "in due parti" del collo chirurgico la metodica esprime a pieno i suoi vantaggi, ed è da noi considerata un trattamento di elezione; risulta invece non proprio adeguata in quelle "in tre" e, ancor più, in quelle "in quattro parti": ma di fronte ad un rischio praticamente nullo di necrosi avascolare, di infezione e di pseudoartrosi, può essere proposta come soluzione di necessità o di convenienza.

BIBLIOGRAFIA

1 Lind T, Kroner K, Jensen J. *The epidemiology of fractures of the proximal humerus* Arch Orthop Trauma Surg 1989;108:285-7.

2 Norris TR. *Fratture dell'estremo prossimale dell'omero e lussazioni di spalla* In: Browner, Jupiter, Levine, Trafton (eds). *Traumatologia dell'Apparato Muscolo-Scheletrico*. Roma: Verduci 1994:1257-350.

3 Bigliani LU, Flatow EL, Pollock RG. *Fratture dell'omero prossimale* In: Rockwood CA, Matsen FA (eds). *La spalla*. Roma: Verduci 1999;321-77.

4 Cuomo F *Fratture prossimali dell'omero* In: Tom Norris (ed.). *Spalla e Gomito.* Roma: CIC 1999;185-93.

5 Williams GR, Wong KL. *Two-part and three-part fractures (Management of proximal and distal humerus fractures)*. Orthop Clin North Am 2000;31:1-21.

6 Koval KJ, Gallagher MA, Marsicano JG, Cuomo F, McShinawy A, Zuckerman JD. *Functional outcome after minimally displaced fractures of the proximal part of the humerus.* J Bone Joint Surg (Am) 1997;79:203-7.

7 Neer CS. *Displaced proximal humeral fractures. Part II. Treatment of three-part and four-part displacement.* J Bone Joint Surg Am 1970;52:1090-103.

8 Kapandji A *L'ostéosinthèse par la tecnique des broches "en palmiers" des fractures du col chirurgical de l'humerus*. Ann Chir Main 1989;8:39-52.

9 Apprill G, Boll P. *Le traitement des fractures du col de l'humérus par embrochage centro-mèdullaire sans ouverture du foyer de fracture*. Rev Chir Orthop 1968;54:657-66.

10 Champetier J, Brabant A, Charignon G, Durand A, Letoublon C, Mignot P. *Traitement des fractures de l'humérus par "l'embrochage en bouquet"*. J Chir 1975;109:75-82.

11 Rogez JM, Triclot Ph, Letenneur J. *Embrochage de l'humérus par voie interne sus-épitrochléenne. A propos de deux cas*. J Chir 1978;115:605-8.

12 Vichard Ph, Vergnat Ch, Bellanger P. *L'enclouage bipolaire ascendant aux clous élastiques de l'extrémité supérieure de l'humérus*. Ann Orthop Traum Est 1978;I:73-7.

13 Vives P, Delestang M, Landi N, Rolle M. *Le traitement des fractures de l'épiphyse superieure de l'humérus par embrochage en faisceau par voie épicondilièn*ne. Lille Chir 1976;31:21-4.

14 Ward EF, White J. *Interlocked intramedullary nailing of the humerus* Orthopaedics 1989;12:135-41.

15 Seidel H. *Traitement des fractures de l'humérus a l'aide de clou verrouillé*. Paris: Cahiers d'Enseignement de la SOFCOT Exp Scie Fra 1990;39:55-9.

16 Lin J, Hou SM, Hang YS. *Locked nailing for displaced surgical neck fractures of the humerus*. Journal Trauma 1998;45:1051-7.

17 Marchetti PG, Vicenzi G, Impallomeni C, Landi S, Surdo V. *The use of elastic nails for intramedullaryy fixation of humeral fractures and nonunions*. Orthopaedics 2000;23:343-7.

18 Hawkins RG, Bell RH, Gurr K. *The three-part fracture of the proximal part of the humerus*. J Bone Joint Surg (Am) 1986;68:1410-4.

19 Hall RF, Pankovich AM. *Ender nailing of acute fractures of the humerus*. J Bone Joint Surg (Am) 1987;69:558-67.

20 Metaizeau JP, Ligier JN. *Le traitement chirurgical des fractures des os longs chez l'enfant*. J Chir 1984;121:527-37.

21 Putz P, Ariaz C, Bremen J, Delvaux D, Simons M. *Le traitement des fractures de l'épiphyse proximale de l'humerus par embrochage fasciculé selon Hackethal*. Acta Orthop Belg 1987;53:80-7.

22 Sessa S, Lascombes P, Prevot J, Gagneux E, Blanquart D. *Embrochage centro-médullaire dans les fractures de l'extremité superieure de l'humérus chez l'enfant et l'adolescent*. Chir Pediatr 1990;31:43-6.

23 Wachtl SW, Marti CB, Hoogewoud HM, Jacob RP, Gautier E. *Treatment of proximal humerus fracture using multiple intramedullary flexibile nails*. Arch Orthop Trauma Surg 2000;120:171-5.

24 Bonnevialle P, Challe JJ, Bellumore Y, Mansat P. *Le traite-*

ment conservateur des fractures de l'extrétmité supérieure de l'humérus. Fractures sous-tubérositaires. Rev Chir Orthop 1998;84:143-8.

[25] Neer CS *Displaced proximal humeral fractures. Part I: classification and evaluation*. J Bone Joint Surg (Am) 1970;52:1077-89.

[26] Nerot C, Thoreux P, Hannouche D. *Le traitement conservateur des fractures de l'extrémité supérieure de l'humérus. Classification et étude inter-observateurs.* Rev Chir Orthop 1998;84:129-35.

[27] Jacob RP, Kristiansen T, Mayo K. *Classification and aspects of treatment of fractures of the proximal humerus*. In: Bateman JE, Welsh RP (eds). *Surgery of the Shoulder.* Philadelphia: Decker,1984.

[28] Bohler L. *The treatment of fractures.* New York: Grune & Stratton 1966.

[29] Gicquel Ph, Bonnomet F, Boutemy Ph, Schlemmer B, Kempf JF. *Etude comparative expérimentale de trois systèmes d'ostéosynthèse des fractures de l'humérus proximal*. Rev Chir Orthop 1999;85:811-20.

[30] Putz P, Pauwels P. *L'embrochage selon Hackethal pour les fractures proximales ou diaphysaires de l'humérus*. Acta Orthop Belg 1995;61:162-5.

[31] Fernandez Esteve F. *Tratamiento ortopèdico de las fracturas de homero mediante un yeso corto de brazo (Arm cast)*. Rev Esp Cir Osteoart 1976;11:357.

[32] Kristiansen B, Christiansen SW. *Plate fixation of proximal humeral fractures*. Acta Orthop Scand 1986;57:320-33.

[33] Kristiansen B, Kofoed H. *Trancutaneous reduction and external fixation of displaced fractures of the proximal humerus*. J Bone Joint Surg (Br) 1988;70:821-4.

[34] Bernard J, Charalambides C, Aderinto J, Mock D. *Early failure of intramedullary nailing for proximal humeral fractures*. Injury 2000;31:789-92.

[35] Svend-Hansen H, Skettrup M, Rathcke MW. *Complications using the Seidel intramedullary humeral nail*. Acta Orthop Belg 1998;64:291-5.

[36] Naranja RJ, Iannotti JP. *Fratture scomposte in tre e quattro frammenti della porzione prossimale dell'omero: valutazione e trattamento*. J Am Acad Orthop Surg 2000;8:373-82