ARTROPROTESI D'ANCA CERAMICA-CERAMICA
Ceramic on ceramic total hip arthroplasty

G. SOLARINO, G. VICENTI, A. PIAZZOLLA, C. PICONI*, B. MORETTI
Clinica Ortopedica, Università di Bari "Aldo Moro";
** Clinica Ortopedica, Università Cattolica del "S. Cuore", Roma*

Indirizzo per la corrispondenza:
Giuseppe Solarino
UO Ortopedia I, Azienda Ospedaliero Universitaria Policlinico
p.zza G. Cesare 11, 70124 Bari
Tel. +39 080 5592721
E-mail: giuseppe.solarino@uniba.it

Ricevuto il 1 luglio 2013
Accettato il 7 luglio 2013

RIASSUNTO
L'allumina (ossido di allumina, Al2O3) è nell'uso clinico come materiale di scorrimento nell'artroprotesi totale di anca da oltre 40 anni. Le superfici ceramiche furono introdotte per ridurre il consumo e migliorare la sopravvivenza degli impianti; hanno acquisito popolarità nella protesica di anca per le loro proprietà chimiche e biomeccaniche.
Malgrado l'intrinseca fragilità del materiale, l'avanzamento tecnologico ha ridotto il rischio di frattura negli impianti ceramici e la recente introduzione di materiale composito in matrice di allumina, grazie alle sue proprietà meccaniche significativamente migliorate, ha permesso oggigiorno un più ampio range di applicazioni. Inoltre le rigide garanzie di qualità e le corrette norme di fabbricazione hanno notevolmente influito sul raggiungimento dell'affidabilità delle moderne ceramiche.
Malgrado permangano ancora preoccupazioni per i problemi di rottura e di rumorosità, le componenti ceramiche continuano ad essere un'opzione primaria, specie nei soggetti giovani ed attivi, con eccellenti risultati a distanza in termini di funzionalità clinica, consumo delle componenti e sopravvivenza dell'impianto, nonché pressocchè nulla evidenza radiografica di fallimento da osteolisi periprotesica.

Parole chiave: artroprotesi totale di anca, componenti ceramiche, materiale composito in matrice di allumina

SUMMARY
Alumina (Aluminum oxide, Al2O3) has been in clinical use as an articulating material in Total Hip Replacement for more than 40 years. Ceramic bearings were introduced to reduce wear and increase long-term survivorship of total hip arthroplasty and alumina ceramic-on-ceramic bearings have gained popularity in hip arthroplasty because of their properties of low wear and chemical inertness.
Advances in technology have reduced the risk of fracture of ceramic total hip arthroplasty implants; the recent introduction of the alumina matrix composite material offers an even wider range of applications because of its significantly enhanced mechanical properties when compare to alumina. In addition, rigid quality assurance and good manufacturing practices have also contributed greatly to the current reliability of modern ceramic bearings.
Although concerns still remain about fracture and noise, ceramic components continue to provide an option for the young and more active patient and for a measure to compare other new alternative bearings that are currently available, with excellent implant survival rate, good function, a low implant wear rate and almost absent radiographic evidence of failure due to osteolysis.

Key words: total hip arthroplasty, ceramic bearings, alumina matrix composite material

INTRODUZIONE

La Protesizzazione Totale dell'Anca (PTA) fu introdotta oltre mezzo secolo fa con l'intento di risolvere le problematiche relative alla patologia degenerativa dell'anca quali dolore, disabilità e limitazione dell'attività in milioni di pazienti. In Gran Bretagna McKee impiantava le prime artroprotesi non cementate con stelo Thompson e Ring introduceva le protesi metallo-metallo non cementate su stelo Austin-Moore; ma senza dubbio la scelta effettuata da Sir John Charnley [1] all'inizio degli anni '60 di usare, il Polietilene ad Alto Peso Molecolare (Pe) per la coppa acetabolare ed il cemento acrilico (PoliMetilMetacrilato, PMMA) per la fissazione della sua "Low Friction Total Hip Arthroplasty" -oltre che l'acciaio inossidabile prima ed il cromo cobalto poi come materiale per lo stelo e la testa femorale- aprì la strada ai moderni impianti protesici.
Attualmente lo sviluppo di questa tecnica è riconosciuto come uno dei maggiori successi che la comunità scientifica ortopedica ha portato al progresso scientifico medico ed una delle pratiche chirurgiche di maggiore successo clinico: la sua ampia diffusione ed applicazione in tutto il mondo negli anni, ha portato all'accettazione di alcuni principi fondamentali ormai chiaramente definiti e l'accoppiamento metallo-polietilene (Me-Pe) è tuttora considerato come lo standard nell'artroplastica dell'anca.
Ciononostante, lo stesso Charnley scriveva "nutro ancora dubbi circa la reazione biologica dei tessuti alle particelle di plastica abrase dopo un periodo di dieci anni" [2].
Verosimilmente, pur soddisfatto dal punto di vista meccanico, l'Autore era ben conscio delle problematiche che avrebbero potuto emergere nei pazienti con una lunga aspettativa di vita.
Al giorno d'oggi il profilo tipico dei pazienti candidati alla PTA è cambiato drasticamente rispetto al secolo scorso e sempre più pazienti giovani, con lunga aspettativa di vita e con alte richieste funzionali in ambito sociale lavorativo e sportivo, rientrano tra i casi indicati all'intervento di PTA. Anche il livello di attività dei pazienti più anziani è molto differente rispetto al passato, il che richiede non soltanto un mantenimento ma anche un miglioramento del loro stile di vita dopo l'intervento chirurgico. Ottenere una cinematica articolare quanto più possibile vicina a quella dell'anca naturale, minimizzare l'usura delle componenti e ridurre le reazioni biologiche locali e sistemiche causate dai detriti provocati dall'usura e dai loro sottoprodotti appare pertanto fondamentale per un risultato clinico soddisfacente nel medio e lungo periodo.

IL DATO STORICO

Malgrado siano state sviluppate diverse ceramiche per le superfici di scorrimento nelle PTA [3], l'allumina (Ossido di Alluminio Al_2O_3), nella pratica clinica utilizzata dall'inizio degli anni '70, ha proprietà uniche dovute ai legami chimici ionici e covalenti altamente energetici di tale molecola. L'allumina è infatti un metallo al massimo stato di ossidazione possibile: non sono quindi possibili fisicamente ulteriori processi ossidativi e di conseguenza corrosione e rilascio ionico in ambiente fisiologico. Inoltre, l'energia di legame rende il materiale estremamente duro e quindi resistente all'usura, non deformabile sotto carico per via del suo alto modulo di Young. Inoltre la struttura spaziale della molecola di allumina consente l'adesione di film sottili di liquidi polari. Tale caratteristica -la bagnabilità- costituisce un notevole vantaggio rispetto ai componenti metallici in quanto consente la formazione di uno strato sottile di liquido all'interfaccia degli accoppiamenti articolari in Allumina, riducendo l'attrito del giunto protesico [4 5].
In Francia Boutin cominciò nel 1970 ad utilizzare le protesi in allumina [6]; il suo sistema di sostituzione totale dell'anca consisteva nell'uso di uno stelo femorale in acciaio inossidabile e una coppa in allumina con entrambe le componenti cementate all'osso. Una delle principali cause di insuccesso di tale impianto si rivelò essere la mobilizzazione della componente acetabolare, secondo lo stesso Autore verosimilmente legata alla rigidezza nella trasmissione dei carichi ed alla differenza di elasticità tra cemento, osso ed allumina; tanto dimostrato dal fatto che nei pazienti più giovani, con meno di 50 anni, e quindi con buon trofismo osseo periprotesico, la sopravvivenza dell'impianto era pari al 100% ad un follow-up di 8 anni [7].
Nonostante le problematiche descritte, risolte prontamente apportando gli opportune modifiche al disegno dell'impianto, i vantaggi dell'allumina rispetto agli accoppiamenti articolari allora in uso nella PTA risultarono evidenti, e in Germania il Ministero della Ricerca lanciò un vasto programma volto allo sviluppo di dispositivi medici in Allumina, cui parteciparono i maggiori produttori di ceramiche tecniche del tempo: Rosenthal, Friedrichsfeld, Feldmuele (ora CeramTec). Il principale risultato di tale programma furono due modelli di PTA: l'Autophor/Xenophor di Mittelmeier [8] e la Lindenhof [9]. Il loro design venne ideato in modo tale da evitare il cedimento dell'impianto come risultato del fallimento del mantello di cemento, condizione questa che era prevalente nelle coppe acetabolari sviluppate da Boutin.
In quegli anni, gli scarsi risultati clinici di alcune componenti in ceramica, dovute a design ormai obsoleti, quali coppe in ceramica cementate o con disegno tronco-conico per fissazione avvitata, o con voluminosi pioli di fissazione ("pegged socket") o ancora con testine femorali provviste di gonnelline ("skirted heads") [10], convinsero diverse compagnie manifatturiere a ritirarsi dal mercato delle ceramiche impiantabili. Tuttavia, i tanti successi associati ad impianti con buona stabilità al momento dell'intervento

così come in pazienti con buona qualità dell'osso, hanno confermato che la scelta dell'accoppiamento allumina-allumina per le PTA era ottimale dal momento in cui l'usura era praticamente inesistente se comparata a quella di altri sistemi e non si verificava osteolisi indotta da particelle. Milioni di pazienti con impianti protesici costituiti da teste femorali e/o inserti della coppa acetabolare in allumina hanno ricavato indubbi vantaggi derivanti dalla eccellente performance clinica di questo materiale e report ad un follow-up di circa 20 anni, in pazienti giovani, pur con sistemi protesici ormai considerati obsoleti, mostrano infatti risultati oltremodo soddisfacenti [11 12].

Problematiche biomeccaniche

I moderni cotili non cementati, con la loro struttura in lega di titanio, hanno peraltro oggigiorno permesso di ovviare al problema della mobilizzazione della coppa, perché il titanio, con il suo modulo di elasticità vicino a quello dell'osso periacetabolare, funzionerebbe da ammortizzatore dei carichi modulando la rigidezza della ceramica, anche in pazienti sottoposti ad impianto protesico per patologia traumatica acuta del collo femorale, caratteristica del paziente osteopenico [13]. Inoltre, i rivestimenti plasma spray in titanio puro o in idrossiapatite applicati alla superficie della coppa consentono l'osteointegrazione del dispositivo nel sito di impianto.

Si osserva che, aldilà della rigidezza della coppia articolare, va considerata la rigidezza del sistema che trasmette le forze: i carichi applicati al tallone sono trasferite alle pelvi da una catena cinematica fatta di muscoli, ossa, legamenti e cartilagini. L'analisi biomeccanica della rigidezza di tale sistema ha dimostrato che l'impianto di una PTA con cotile in Pe o di una con cotile ceramico e metal-back cambia solo di poco la rigidezza del sistema (1,94 KN/mm *vs.* 2 KN/mm, rispettivamente), e che tali valori corrispondono essenzialmente alla rigidezza del femore 2 KN/mm) [14].

L'assenza di stress-shielding retroacetabolare negli impianti ceramica-ceramica (Ce-Ce) è stata peraltro dimostrata da valutazioni radiologiche con le quali era stato condotto uno studio randomizzato per mettere a confronto i cambi di densità ossea periacetabolare dopo 40 PTA in cui era stata utilizzata una coppa a press-fit con inserto in materiale polietilenico altamente reticolato o ceramico in allumina. Le eventuali differenze con il lato controlaterale sano non operato erano state quantificate tramite metodica TAC densitometrica, eseguita nell'immediato post-operatorio ed ad un anno dall'intervento; l'analisi non aveva mostrato differenze nella densità ossea fra pazienti operati con inserto "morbido" o "duro" [15].

Le componenti in allumina hanno subito un costante miglioramento nel corso degli anni incrementando fortemente la loro affidabilità in modo da ottenere le proprietà chiave richieste per un materiale in ceramica da usare negli accoppiamenti articolari delle PTA: stabilità, durezza, piccole dimensioni dei grani, alta densità ed eccellente lubrificazione delle superfici; queste caratteristiche le hanno rese una ottima scelta specialmente nei pazienti giovani, dove le comprovate proprietà di riduzione dell'usura [16 17] possono prevenire una precoce mobilizzazione dell'impianto e permettere la sua massima longevità. Ciò in ragione del fatto che l'usura in questi casi è drasticamente ridotta, rispetto al Me-Pe ed al ceramica-polietilene (Ce-Pe): quella lineare è infatti rispettivamente di 0,2, 0,1 e 0,002 mm per anno, quella volumetrica di 123, 63 e 1,2 mm [3 18].

In generale, pur se la sopravvivenza di un impianto dipende da fattori correlati al paziente, come il livello e l'intensità di attività, e cause dipendenti dall'operato del chirurgo, le prestazioni di qualsiasi componente ceramica dipendono anche, se non soprattutto, dalle proprietà del materiale, dalla sua progettazione e dal processo di fabbricazione.

Il controllo della materia prima è essenziale per garantire la sicurezza delle componenti: organismi internazionali quali la ASTM (American Society for Testing and Materials) e la ISO (International Standards Organization) hanno sviluppato norme tecniche (standards) che identificano i requisiti minimi dei materiali ceramici per applicazioni cliniche, le proprietà fondamentali e la qualità dei materiali ceramici sulla base di parametri di lavorazione, di test metodologici e di procedure operative standard; inoltre le rigide garanzie di qualità e le corrette norme di fabbricazione hanno notevolmente influito sul raggiungimento dell'affidabilità delle moderne ceramiche. Fondamentale appare la lavorazione in aree a contaminazione controllata ("clean room"), tali da minimizzare la presenza di contaminanti impuri come silicati e ossidi alcalini, che avrebbero altrimenti la capacità di creare fasi vetrose nella microstruttura della ceramica tali da ridurre la resistenza meccanica, alla fatica ed alla corrosione del materiale. D'altro canto l'ottimizzazione dei parametri di controllo del processo di consolidazione delle polveri ceramiche (sinterizzazione) e l'introduzione della pressatura isostatica a caldo per ottenere la densificazione, ha permesso l'ottimizzazione della densità del materiale, evitando però l'accrescimento incontrollato della taglia dei grani ed una microstruttura altamente omogenea. Anche la marcatura con laser è certamente un ulteriore elemento per il miglioramento dell'affidabilità dei componenti ceramici; storicamente la marcatura di una componente ceramica si effettuava incidendo la componente prima della sinterizzazione e ciò ha sempre destato preoccupazioni sul ruolo dei marchi quali inneschi di fratture. Accurati test di prova ("proof testing") sottopongono infine ogni singolo componente fabbricato ad un carico simile a quello previsto in normali situazioni cliniche; tale carico è suffi-

cientemente basso da non indurre danni nei componenti, ma sufficientemente elevato da reagire a difetti interni potenzialmente critici [4].
Nonostante siano state migliorate nel corso degli anni molte delle proprietà meccaniche dell'allumina, una delle limitazioni di questo materiale è rimasta la sua bassa resistenza dovuta alla sua intrinseca fragilità.
Per superare tale limite intorno al 1985 è stata introdotta nella tecnica ortopedica la ceramica di zirconia (Yttria-stabilized Tetragonal Zirconia Polycrystal – YTZP). Tale materiale presenta, rispetto all'allumina, caratteristiche notevolmente migliorative in termini di resistenza agli sforzi tensili e di tenacità a frattura, associate peraltro ad una durezza notevolmente inferiore (circa 50%) ed una scarsa conducibilità termica. Ciò è dovuto alla transizione da fase tetragonale a monoclina della struttura cristallina della zirconia che avviene a spese dell'energia di frattura. La trasformazione di fase innesca inoltre una cascata di eventi la cui risultante è un campo di tensioni in prossimità dell'apice della rima di frattura che costituisce una efficace barriera alla sua propagazione [19 20]. Nonostante questi indubbi vantaggi l'impiego della zirconia in ortopedia è sempre stato oggetto di dibattito, per via dei risultati clinici contradditori ottenuti dalle PTA che facevano impiego di testine di questo biomateriale ceramico [21]. Inoltre la durezza della zirconia, pari a circa la metà di quella dell'allumina, unita alla sua bassa conducibilità termica non ne consentiva l'impiego clinico in accoppiamenti articolari ceramica-ceramica. Ulteriore elemento a sfavore risulta la tecnologia della zirconia, particolarmente critica e quindi relativamente costosa. Le fratture riportate da due serie di testine dovuto ad un errato controllo di processo [22] ed il conseguente ritiro mondiale del prodotto hanno determinato l'abbandono delle testine di zirconia in ortopedia.

SOLUZIONI TECNOLOGICHE

Tale situazione apriva però un vuoto tecnologico, in quanto il disegno dei nuovi dispositivi medici in ceramica rendeva necessario disporre di un materiale ad elevate prestazioni. Questa problematica è stata superata con l'introduzione nell'armamentario ortopedico dei materiali compositi ceramici a base di allumina e zirconia che hanno praticamente sostituto testine e inserti in allumina nelle PTA oggi in commercio [23].
Il più noto rappresentante di questa classe di materiali è senz'altro il Biolox® delta, introdotto nel 2002 dalla CeramTec Medical Products Division (Plochingen, Germany), il cui successo ha indotto altri produttori di ceramica ad immettere sul mercato materiali compositi (v. Tabella 1). Concetto alla base dello sviluppo di questo composito era l'esigenza di preservare le importanti proprietà tribologiche dell'allumina "pura" incrementandone le proprietà

TABELLA I.
Produttori di testine ceramiche in composito Allumina-Zirconia.

Produttore	Paese	Nome commerciale
CeramTec	D	BIOLOX *delta*
Mathys SA	CH	Ceramys
JMM	J	JMM-ZTA
Panasonic	J	NANOZYR
C5 Medical Werks	USA	YZTA
Matroc	UK	Vitox AMC
Metoxit	CH	ATZ Bio-Hip

meccaniche, in particolar modo la resistenza alla frattura. La matrice del Biolox® delta è costituita da una fine grana di allumina ad elevata purezza, rinforzata da una dispersione omogenea (circa il 17% del volume) di grani di zirconia aventi dimensione submicroniche (diametro medio circa 0,27 μm). Inoltre, l'aggiunta di ossido di stronzio alla soluzione solida consente di nucleare durante il trattamento termico di sinterizzazione placchette di alluminato di stronzio che, pur rappresentando solo il 3% del volume, esercitano una efficace azione di rinforzo e di incremento ulteriore della resistenza a frattura. La presenza di ossido di cromo in soluzione solida con l'allumina compensa la perdita di durezza che si avrebbe per effetto del contenuto in zirconia nella matrice, e conferisce materiale la caratteristica colorazione rosa. Gli elementi di rinforzo, ed in particolare il zirconio, incrementano notevolmente la resistenza alla frattura e la solidità del materiale: la microstruttura è stata adattata al fine di fornire una resistenza ottimale alla propagazione delle lesioni. Nei casi in cui si verifichino condizioni di sovraccarico con energia sufficiente a generare un microtrauma alla microstruttura del materiale, risulta importante la capacità del materiale stesso di arrestare la propagazione della lesione. Il meccanismo di arresto, come detto, è il risultato della transizione spontanea da fase tetragonale a monoclina delle particelle di zirconio che creano, espandendosi, forze di trazione in prossimità dell'apice di origine della lesione; la risultante espansione di volume genera forze di compressione che permettono di arrestare la propagazione dell'energia di lesione all'interno della microstruttura [20].
L'accoppiamento Ce-Ce permette di rivisitare i principi della low-frictional torque arthroplasty di Sir J. Charnley, che ricordava come il momento torcente (Mt) che agisce tra le due componenti è direttamente proporzionale al diametro della testa (D), al carico a cui è sottoposta l'articolazione (W) e al coefficiente di attrito tra i materiali (μ).

MT = MWD/2

La scelta della testina con diametro ridotto 22,22 mm era orientata a minimizzare il momento torcente all'interfaccia dello strato di cemento e quindi del rischio di mobilizzazione della componente protesica acetabolare cementata; al tempo, essendo gli steli monoblocco e non già con cono morse e testa modulare, era infatti quella l'interfaccia del sistema. La testa di piccole dimensioni però introduceva una maggiore instabilità dell'impianto nonché una minore escursione articolare (per il basso rapporto tra i diametri testa-collo). Il coefficiente di attrito minimo, caratteristico dell'accoppiamento Ce-Ce, consente a parità di carico, l'utilizzo di teste femorali di diametro maggiore con notevoli vantaggi sulla cinematica dell'impianto. La rivisitazione dei principi della low-frictional torque arthroplasty in realtà deve tenere anche in debito conto come i moderni cotili rugosi in titanio raggiungono, inizialmente con il press-fit e successivamente con la osteointegrazione, una stabilità e tenuta nel tempo sostanzialmente migliorativa rispetto ai contatti polietilene-cemento-osso, facendo decadere la rilevanza del contenimento della sollecitazione meccanica all'interfaccia impianto-osso ottenuta con testine di piccolo diametro.

La tecnica chirurgica nell'impianto di PTA Ce-Ce deve essere precisa e la geometria delle varie componenti rispettosa dei principi della cinematica, oltre che della biomeccanica articolare (Fig. 1). Infatti il posizionamento non perfetto dello stelo (inclinazione, anti- e retroversione, offset) o della coppa può aumentare il rischio di impingement; in particolare, la verticalizzazione della coppa ridurrebbe l'effetto cuneo ("wedge effect") che permette l'ingresso di fluido lubrificante e/o ne limita il suo mantenimento nel tempo, e contestualmente incrementa il conflitto fra collo protesico femorale e coppa acetabolare con conseguente rumorosità e possibile rottura delle componente in ceramica dell'inserto acetabolare. Se è vero che l'abduzione della componente acetabolare fino a 60° non incide sul consumo della ceramica rispetto ai 45° [24 25], una correlazione diretta fra coppe con un grado di antiversione anormale e fallimento del materiale è richiamata da alcuni ricercatori. Recentemente, peraltro, è stata dimostrata una differenza sostanziale, da un punto di vista clinico, fra sovraccarico sul bordo ("edge loading") posteriore ed anterosuperiore: se il primo, valutate le componenti espiantate, appare praticamente parafisiologico e pertanto senza alcuna rilevanza in termini di sopravvivenza dell'impianto, il secondo anterosuperiore, pur decisamente meno frequente, produrrebbe viceversa un consumo patologico del materiale ceramico su entrambi i versanti (testina femorale ed inserto acetabolare) tali da metterli a rischio anche di rottura. L'eccessiva antiversione nel posizionare le componenti sarebbe pertanto un fattore primario determinante il fallimento, molto più decisivo della eccessiva abduzione sul piano frontale della coppa [26 27].

FIGURA 1.
A. Osteonecrosi bilaterale della testa del femore in paziente femmina di 14 anni.
B. PTA bilaterale con accoppiamento ceramico Biolox forte/Biolox forte da 28 mm a 10 anni dall'impianto.

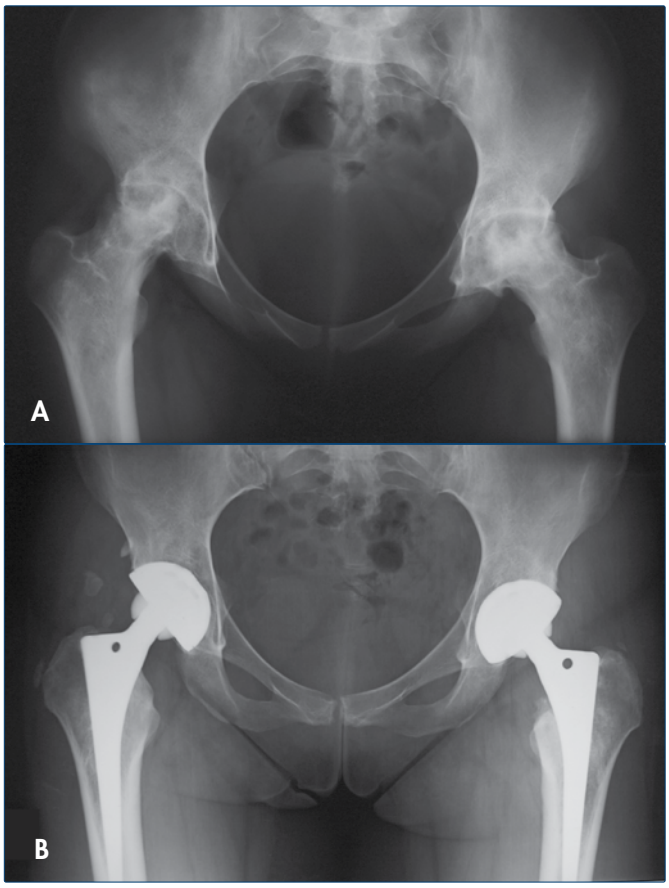

TRIBOLOGIA ED ACCOPPIAMENTI

Il corretto posizionamento del cotile è comunque da ritenersi importante per tutti gli accoppiamenti: nel metallo-metallo (Me-Me) si rischia l'incremento di usura e metallosi con conseguente possibile reazione avversa ai detriti di usura (ARMD: Adverse Reaction to Metal Debris), mentre nell'accoppiamento Me-Pe o Ce-Pe vi è incremento di usura e osteolisi.

Nell'accoppiamento Me-Me le variabili metallurgiche, numerose e complesse, si riflettono in eventi tribologici altrettanto pleiomorfi [28] che possono inficiare in maniera anche catastrofica il risultato clinico-funzionale. La sopravvivenza di artroprotesi di rivestimento ha infatti mostrato ad un

follow-up medio di soli 7 anni, in una serie eseguita da chirurghi di esperienza, un tasso di fallimento addirittura di circa il 15% degli impianti, con marcata osteolisi periprotesica in un ulteriore 25% del campione preso in esame, quando era stato utilizzato un sistema metallico con doppio trattamento a caldo, che avrebbe viceversa dovuto essere foriero di migliori performance cliniche [29 30].
Se è ormai accettata l'opportunità di evitare un impianto con stelo ed accoppiamento Me-Me, purtuttavia anche i risultati degli impianti di superficie, su oltre trentamila casi, si sono dimostrati peggiori rispetto alle protesi classiche con accoppiamento Me-Pe già a 5 anni di follow-up: nelle donne il rischio di revisione è oltre tre volte maggiore, negli uomini oltre il doppio [31].
Gli inserti acetabolari in polietilene altamente reticolato (XLPE) sono stati sviluppati per ridurre il consumo del polietilene convenzionale ed i test in laboratorio hanno confermato un notevole miglioramento della performance del materiale. Ciononostante, il comportamento clinico è da mantenere sotto costante monitoraggio.
Alcune questioni rimangono, infatti, ancora controverse, anche a causa della molteplicità di materiali ottenuti da diversi processi e immessi nel corso di pochi anni nell'impiego clinico.
In accordo con il lavoro di Abundo et al. [32], nell'accoppiamento Me-XLPE, malgrado un netto miglioramento sui dati sia dell'usura lineare che di quella volumetrica, il coefficiente d'attrito dinamico non è sostanzialmente ridotto rispetto al Me-Pe, risultando rispettivamente 0,06-0,07 e 0,06-0,08; il diametro della testina, quindi, non dovrebbe poter essere aumentato come nel Me-Me e Ce-Ce, altrimenti, utilizzando teste di diametro superiore ai 32 mm, correremmo il rischio di causare maggiori stress torsionali alle interfacce presenti nell'impianto: innanzitutto quella fra coppa protesica ed acetabolo osseo, con possibilità di fenomeni di mobilizzazione asettica della componente cotiloidea, ma eventualmente anche fra il cono morse dello stelo e la testina, e dunque di corrosione e "fretting".
Nella pratica clinica è però evidente il beneficio delle teste di diametro 36-40 mm, che, aumentando il range di articolarità dell'anca protesizzata e la "jump distance" della testa nell'inserto cotiloideo, determinano un minore rischio di impingement e lussazione. Ciò è stato chiaramente dimostrato dagli studi epidemiologici condotti sul Registro di Artroprotesi Norvegese, nel quale è stato studiato il rischio di lussazione della protesi, che ne aveva determinato l'indicazione alla revisione, su diversi modelli protesici utilizzati in oltre 40.000 interventi di artroprotesi primaria in circa 25 anni. Le conclusioni erano che il diametro della testina femorale era il più importante fattore di rischio, con le testine di diametro 28 mm che portavano a revisione per lussazione 4 volte di più rispetto a quelle di 32 mm [33] (Fig. 2).

FIGURA 2.
A. Coxartrosi bilaterale in paziente maschio 47enne.
B. Controllo radiografico dopo 15 anni dalla PTA bilaterale alumina-alumina Ceraver da 32 mm.

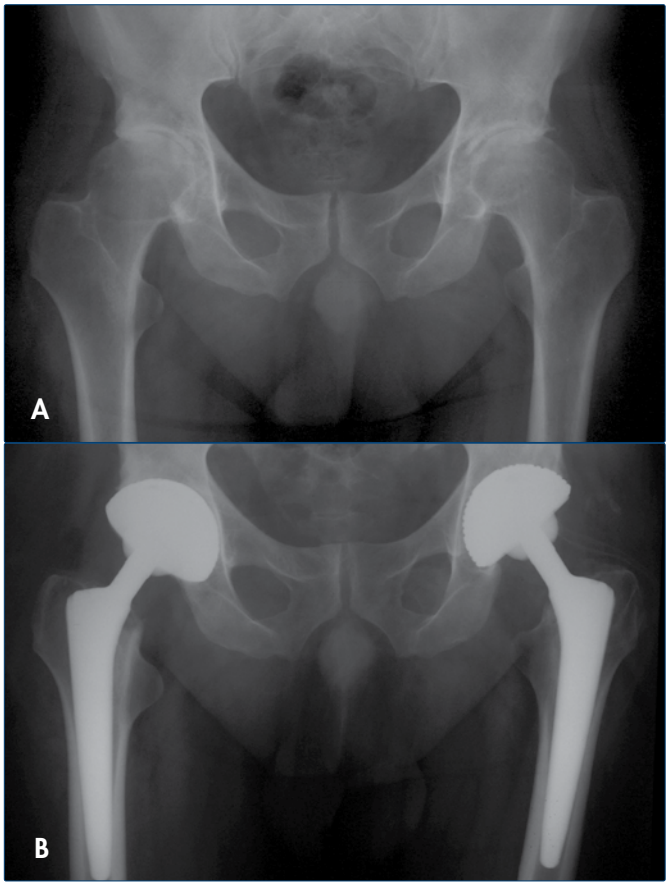

Ma, a parità di grandezza della coppa, il ridotto spessore dell'XLPE, con teste di grande diametro, potrebbe essere foriero di fratture da fatica [34], tanto più laddove si consideri che fenomeni di consumo avvengono certamente sulla superficie di scorrimento testa-inserto, ma anche all'interfaccia inserto-coppa che è una potenziale zona di detriti di usura del polietilene (cosiddetto "back-side wear") [35].
Inserti in XLPE espiantati a meno di un anno dall'intervento, per cause non collegate a fallimento meccanico da usura del materiale, hanno tutti mostrato qualche danno su entrambe le superfici, sotto forma di incrinatura, abrasione, delaminazione, fenditura o graffio [36]. Probabilmente, per via della loro maggiore rigidezza, gli attuali XLPE sono meno tolleranti alle sollecitazione concentrate di quanto non fosse il polietilene convenzionale. Si osserva inoltre che pur avendo l'XLPE un volume di usura decisamente ridotto rispetto al Pe "convenzionale", i suoi detriti

di usura mostrerebbero una attività biologica specifica di circa il doppio [37]; in altri termini potremmo aspettarci osteolisi periprotesiche più aggressive. Ciò sarebbe peraltro già a conoscenza della comunità scientifica ortopedica, laddove si rammenti che i risultati clinici con i XLPE di prima generazione mostrarono un tasso di fallimento addirittura di oltre il 60% a 5 anni [38].
Gli XLPE attualmente in commercio sono diversi fra loro per metodi di preparazione: valutando l'effetto di vari processi di reticolazione sulle proprietà fisiche e meccaniche di polietileni ad altissimo peso molecolare, in commercio e provenienti da diverse Aziende produttrici, test in laboratorio hanno mostrato differenze in termini di presenza e concentrazione di radicali liberi, ossidazione, cristallinità, temperatura di fusione, massima forza in tensione, elongazione fino alla rottura, stress tensile al cedimento, durezza se il materiale era valutato all'arrivo dalla fabbrica o dopo un protocollo di invecchiamento accelerato di 4 settimane [39]. Ed anche gli studi clinici in vivo, con follow-up a breve e medio termine, hanno mostrato percentuali di riduzioni del tasso di usura, rispetto al polietilene convenzionale, estremamente variabili a seconda dei differenti processi di manifattura e di sterilizzazione [40].
L'aggiunta di vitamina E sembra ridurre il rischio di ossidazione degli XLPE; in alcuni casi il materiale grezzo, dapprima reticolato, viene successivamente infuso con la vitamina E per stabilizzare i radicali liberi e prevenire la degradazione ossidativa, in altri essa viene addizionata al polietilene prima del processo di estrusione, in modo da non alterare le proprietà meccaniche del materiale e conferirgli da subito proprietà antiossidanti.

COMPLICANZE

Per il chirurgo diventa pertanto non facile identificare quello con le migliori caratteristiche biomeccaniche, al fine di permettere al proprio paziente di ottenere una PTA con le migliori performance cliniche e longeva nel tempo. Questo perché, come appena detto, ogni accoppiamento tribologico ha specifici indubbi benefici, ma evidentemente anche potenziali rischi; in particolare, è opinione comune che la complicanza più temuta in una PTA Ce-Ce sia la rottura del materiale e la rumorosità.
L'intrinseca fragilità del materiale, con conseguente rischio di rottura, è sempre stata la ragione che ha indotto una estrema cautela nei confronti di questa opzione tribologica; ciò è probabilmente dovuto ad una errata assimilazione della ceramica impiegata nelle testine -simile allo zaffiro o al rubino-, alle porcellane presenti sulle nostre tavole. L'elevata frequenza di rotture delle testine è stata propria dei materiali usciti da tempo dal mercato [41]; già nel 1995 uno studio della American Association of Hip and Knee Surgeons [42] evidenziava come la frequenza di rottura di testine in allumina fosse inferiore a quella della rottura degli steli o del collasso di inserti in polietilene, risultati confermati più recentemente dallo studio di Tateiwa et al. [43] riguardante le protesi di anca negli USA. Anche Pignatti et al. [44], in 123 artroprotesi eseguite in pazienti di età inferiore ai 40 anni, non riportano tale complicanza pur utilizzando testine di 28 mm di diametro. Questa evenienza appare peraltro decisamente rara; Hannouche [45] descrive solo 5 casi inspiegabili su 55.000 impianti eseguiti in oltre 25 anni, essendo gli altri 8 postraumatici o collegati ad erroneo design dell'impianto.
L'importanza del design protesico, come elemento variabile concausale sull'eventuale rottura e soprattutto sulla rumorosità dell'impianto, è stata ben chiarita dagli studi condotti su due gruppi di pazienti, operati di PTA con stesso impianto acetabolare ma differente stelo: una metà aveva ricevuto uno stelo con diametro antero-posteriore di 13 mm, rivestito di idrossiapatite, in lega di titanio-vanadio-alluminio con un cono morse tipo "C-taper", l'altra metà uno stelo con spessore anteroposteriore di 10 mm, anch'esso rivestito in idrossiapatite, in lega di titanio-molibdeno-zirconio-ferro, con geometria del cono morse tipo "V-40". Nella suddetta esperienza la prevalenza di cigolio fu del 2,6% nel primo gruppo, e nel 18,4% nel secondo [46].
Non solo la componente femorale può essere chiaramente indicata come potenziale fonte di rumorosità di una PTA, ma anche il versante acetabolare dell'impianto risulta similmente imputabile se non risponde a definite e precise forme e geometrie; una scorretta manovra di posizionamento dell'inserto nella coppa, piuttosto che un disegno di coppa con bordi prominenti rispetto all'inserto stesso -con conseguente possibile conflitto metallico fra coppa e colletto femorale- possono indubbiamente essere fonte di rumorosità [47].
Ormai appare chiaro dalla letteratura che la complicanza "cigolio" riconosce una etiopatogenesi multifattoriale e che non necessariamente ad essa si accompagna la necessità di una revisione dell'impianto; peraltro è dimostrato [48] che in tutti gli accoppiamenti in uso nelle PTA si sviluppa attrito e quindi rumorosità, sotto diverse forme e con differenti manifestazioni cliniche, che pertanto, non sono sempre udibili.
Se secondo alcuni [49] il rumore è il primo segno clinico di fallimento della ceramica, tanto da suggerire, in caso di persistente rumorosità dell'impianto, una artrocentesi per l'analisi microstrutturale del liquido sinoviale (la forte presenza di particelle ceramiche potrebbe essere predittiva di danno, a tal punto da richiedere la revisione protesica), per altri [50] non ci sarebbe nessuna correlazione diretta fra rumore e fallimento: nonostante il 20% di riferita rumorosità nell'anca, non è stato descritto da questi AA. alcun allentamento asettico, mobilizzazione, osteo-

lisi, lussazione e/o rottura del materiale e quindi nessun impianto era stato sottoposto a revisione ad un follow-up medio di 7 anni in pazienti quarantenni affetti da necrosi cefalica femorale. Anche altri [51], pur riportando una incidenza del 5% di rumorosità degli impianti, hanno riferito che le PTA "cigolanti" non presentavano alcun problema clinico o radiologico.
Questi risultati sarebbero in apparente contrasto con i rilievi di altri gruppi di ricerca che, analizzando 12 componenti in allumina espiantate da PTA "cigolanti" (ma non rotte o mobilizzate) che erano rimaste in situ da 1 a 5 anni, hanno dimostrato che l'usura in tali impianti era drammaticamente più elevata, di quasi cinquanta volte, rispetto a 33 anche "silenziose" con simile tribologia [52].
La recente moderna generazione di ceramica composita in matrice di allumina si è dimostrata inoltre performante anche negli studi clinici condotti, con follow-up minimo di due anni, e senza che alcun paziente lamentasse cigolio dell'impianto protesico [53 54]. (Fig. 3)
Quando si decida di utilizzare un "ammortizzatore" in polietilene nell'inserto della coppa, appare evidente che lo spessore ceramico debba necessariamente diminuire, aumentando così il rischio di rottura [55 56]; tale opzione tecnica potrebbe inoltre spiegare la descrizione di cisti sinoviali in seguito ad artroprotesi d'anca, non già quindi correlate al materiale ceramico in sé [57]. Peraltro la biocompatibilità della ceramica è dimostrata dalla minima reazione macrofagica alle sue particelle o granuli (bassa "attività biologica", rispetto ai granuli di polietilene) e alla pressoché totale assenza di osteolisi periprotesica (bassissima "potenzialità osteolitica") [58 59].

FIGURA 3.
A. Osteonecrosi della testa del femore destro in paziente maschio di 55 anni.
B. PTA con accoppiamento in materiale ceramico composito Biolox delta/Biolox Delta di diametro 36 mm.

RISULTATI CLINICI

I risultati clinici eccellenti supportano i principi di manifattura e di biomeccanica che sono il presupposto base per l'utilizzo, nella pratica clinica, di PTA ad accoppiamento Ce-Ce, soprattutto in pazienti giovani attivi.
Ad un follow-up minimo di 10 anni, Yeung et al. hanno riportato, in 300 PTA primarie non cementate, risultati clinici buoni e/o eccellenti nel 95% del campione ed un tasso di sopravvivenza del 99,6% qualora si prenda la mobilizzazione meccanica asettica come endpoint [60].
Una analisi multicentrica eseguita da cinque differenti chirurghi su 216 PTA in 189 pazienti ha confrontato le performance clinico-radiografiche fra impianti con accoppiamento Me-Pe o Ce-Ce, seguiti per 12 anni: la differenza era evidente nei due gruppi, notando un rischio di revisione tre volte maggiore nelle prime, ma soprattutto la presenza, in oltre un quarto (26%) di esse, di osteolisi contro una assenza assoluta nell'accoppiamento Ce-Ce [61].
Da altri Autori è riportata una sopravvivenza del 97,8% per lo stelo e del 97,9% per la coppa -entrambe non cementate- a 14 anni in 100 artroprotesi consecutive [62]; a medio termine -7 anni- addirittura del 99% con totale assenza di reazioni periprotesiche [63].
In soggetti fino a 55 anni, la sopravvivenza con stelo cementato in titanio anodizzato e coppa a fissazione biologica è riportata essere del 98,45 ad un follow-up medio di 9 anni, qualora si consideri la revisione per mobilizzazione asettica come end point [64].
Ha et al. hanno riferito che i risultati ad un follow-up minimo di 5 anni, in pazienti tutti infra50enni e con età media di 37 anni, non mostravano alcun segno clinico e/o strumentale di frattura o consumo delle componenti ceramiche; tutti gli impianti (cotile e stelo) erano ben osteointegrati con assenza di osteolisi su entrambi i versanti acetabolare e femorale [65].
Kim et al. hanno esaminato l'outcome dei loro pazienti con età fra 25 e 45 anni (in media 38 anni) sottoposti a PTA Ce-Ce non cementata per osteonecrosi avanzata della testa femorale. Al follow-up finale ad 11 anni, il 2% delle anche erano rumorose, ma nessun impianto era stato revisionato per fallimento meccanico e le indagini radiologiche standard e con Tomografia Computerizzata non rivelavano alcuna osteolisi [66]. Ciò a confermare gli eccellenti risultati dell'accoppiamento ceramico in questa popolazione di pazienti ad elevata richiesta funzionale, spesso maschi giovani ed attivi [25 67 68]. Lo stesso gruppo di lavoro ha valutato i risultati in 127 PTA non cementate, impiantate consecutivamente dallo stesso chirurgo, in pazienti di età inferiore a 30 anni. I risultati clinico-radiografici a medio termine, minimo di dieci anni, mostravano tutte le componenti femorali osteointegrate, nessun caso di cigolio dell'impianto, nessuna rottura delle componenti ceramica, nessun rilievo strumentale di osteolisi periprotesica [69].
Yoon et al. hanno riportato che, malgrado rumorosità sotto forma di click o cigolio, fosse riferita in circa il 12% dei loro pazienti con età media di 24 anni, non era riscontrabile osteolisi nelle 75 PTA non cementate e che il tasso di sopravvivenza era del 98,9% ad un follow-up medio di 11 anni e 5 mesi [70].
Report in popolazioni ancora più giovani, con età massima di 20 anni, hanno recentemente ulteriormente dimostrato la bontà dell'opzione ceramica nelle PTA in pazienti affetti da necrosi avascolare, coxartrosi secondaria a displasia congenita, epifisiolisi, malattia di Perthes ed artrite reumatoide giovanile e spesso già sottoposti a precedenti trattamenti chirurgici all'anca. La sopravvivenza a 10 anni è stata stimata del 96%, con una revisione della sola componente acetabolare, nessun consumo rilevabile alle indagini diagnostiche e totale assenza di osteolisi [71].

CONCLUSIONI

L'impiego di giunti articolari in ceramica nella PTA assicura – rispetto agli altri materiali oggi in uso – il minore volume di detriti di usura anche nei pazienti con maggiori esigenze funzionali. Questo fatto, comprovato da oltre 40 anni di impiego clinico, in unione alla elevata biocompatibilità dei detriti ceramici rendono oggi la ceramica in presenza di casi selezionati, la scelta di elezione da utilizzare nella chirurgia protesica dell'anca. I rischi, di frattura appaiono ridimensionati grazie al possibile utilizzo di teste di diametro superiore al 32 mm.
Restano tuttavia numerose riserve riguardo al ruolo causale del cigolio e al rischio di frattura connessi a questo tipo di impianto, in particolare sul rischio di frattura intraoperatoria degli inserti. Entrambe le situazioni appaiono correlate soprattutto alla tecnica chirurgica e non tanto alle caratteristiche biomeccaniche del materiale, come enfatizzato negli anni passati. Il corretto posizionamento delle componenti protesiche, nonché l'adeguato planning preoperatorio, appaiono di fondamentale importanza in questa tipologia di impianti.
L'accoppiamento tribologico ceramica-ceramica dunque appare indicato nei pazienti più attivi, indipendentemente dalla loro età; l'abilità e l'esperienza del chirurgo riguardo al corretto posizionamento intraoperatorio della protesi rimane il requisito indispensabile per l'ottenimento di buoni risultati funzionali immediati ed alla loro costanza nel tempo.

BIBLIOGRAFIA

1. Charnley J. *Arthroplasty of the hip. A new operation*. Lancet 1961;17187:1129-32.
2. Charnley J. *Total prosthetic replacement of the hip joint using a socket of high density polyethylene*. Internal publication n. 1, November 1966, Centre for Hip Surgery, Wrightington Hospital.
3. Piconi C, Maccauro G, Muratori F, et al. *Alumina and zirconia ceramics in Joint Replacements*. J Appl Biomater Biomech 2003;1:19-32.
4. Piconi C. *Alumina-Alumina*. In: Ducheyne P, Healey KE, Hutmacher DW, et al., eds. *Comprehensive Biomaterials*, vol 1, Elsevier 2011, pp. 73-94.
5. Willmann G. *New Generation Ceramics, in Bioceramics* in *Hip Joint Replacement*. Thieme Verlag 2000, pp. 127-35.
6. Boutin P. *Arthroplastie totale de la hanche par prostheses en alumine fritté*. Rev Chir Orthop 1972;58:230-46.
7. Boutin P, Christel P, Dorlot JM, et al. *The use of dense alumina-alumina ceramic combination in total hip replacement*. J Bio Mat Res 1988;22:1203-32.
8. Mittelmeier H. *Report on the first decennium of clinical experience with a cementless ceramic total hip replacement*. Acta Orthop Belg 1985;51:367-78.
9. Griss P. *Four- to eight-year postoperative results of the partially uncemented Lindenhof-type ceramic hip endoprosthesis*. In: Morscher E, ed. *The Cementless fixation of Hip Endoprostheses*. New York: Springer 1984, p. 220.
10. Bader R, Scholz R, Steinhauser E, et al. *The influence of head and neck geometry on stability of total hip replacement: a mechanical test study*. Acta Orthop Scand 2004;754:415-21.
11. Hamadouche M, Boutin P, Daussange J, et al. *Alumina-on-alumina total hip arthroplasty: a minimum 18.5-year follow-up study*. J Bone Joint Surg 2002;84A:69-77.
12. Synder M, Drobniewski M, Sibiński M. *Long-term results of cementless hip arthroplasty with ceramic-on-ceramic articulation*. Int Orthop 2012;36:2225-9.
13. Solarino G, Piazzolla A, Mori CM, et al. *Alumina-on-alumina total hip replacement for femoral neck fracture in healthy patients*. BMC Musculoskelet Disord 2011;12:32.
14. Blömer W. *Design Aspects of Modular Inlay Fixation*. In: Puhl W, ed. *Performance of the Wear Couple BIOLOX forte in Hip Arthroplasty*. Stuttgart: Enke Verlag 1997, pp. 93-104.
15. Pitto RP, Bhargava A, Pandit S, et al. *Retroacetabular stress-shielding in THA*. Clin Orthop Relat Res 2008;4662:353-8.
16. Zichner LP, Willert HG. *Comparison of alumina polyethylene and metal polyethylene in clinical trials*. Clinical Ort Related Res 1992;282:86-94.
17. Walter A. *On the Material and the Tribology of Alumina-Alumina Coupling for Hip Joint Prosthesis*. Clin Orthop Relat Res 1992;282:31-46.
18. Dalla Pria P. *The ceramic-ceramic coupling in hip prosthesis*. Udine: Doretti Ed. 1997.
19. Piconi C, Maccauro G. *Zirconia as a Ceramic Biomaterial. A Review*. Biomaterials 1999;19:1-25.
20. Hannink RHJ, Kelly PM, Muddle B. *Transformation toughening in zirconia-containing ceramics*. J Am Cer Soc 2000;83:461-87.
21. Piconi C, Maccauro G, Angeloni M, et al. *Zirconia Heads in perspective: a survey of zirconia outcomes in hip replacements*. Hip Int 2007;117:119-30.
22. Maccauro G, Piconi C, Burger W, et al. *Fracture of a Y-TZP ceramic femoral head*. J Bone Joint Surg (Br) 2004;86-B:1192-96.
23. Piconi C, Maccauro G, Muratori F. *Alumina matrix composites in arthroplasty*. Key Eng Mater 2005;284-6:979-82.
24. Nevelos JE, Ingham E, Doyle C, et al. *The influence of acetabular cup angle on the wear of "BIOLOX Forte" alumina ceramic bearing couples in a hip joint simulator*. J Mater Sci Mater Med 2001;122:141-4.
25. Solarino G, Piazzolla A, Notarnicola A, et al. *Long-term results of 32-mm alumina-on-alumina THA for avascular necrosis of the femoral head*. J Orthop Traumatol 2012;13:21-7.
26. Traina F, De Fine M, Bordini B, et al. *Risk factors for ceramic liner fracture after total hip arthroplasty*. Hip Int 2012;226:607-14.
27. Esposito CI, Walter WL, Roques A, et al. *Wear in alumina-on-alumina ceramic total hip replacements: a retrieval analysis of edge loading*. J Bone Joint Surg Br 2012;947:901-7.
28. Affatato S, Traina F, Ruggeri O, et al. *Wear of metal-on-metal hip bearings: metallurgical considerations after hip simulator studies*. Int J Artif Organs 2011;34:1155-64.
29. McMinn DJ, Daniel J, Ziaee H, et al. *Hip Resurfacing*. European Instructional Lectures 2010;10:133-42.
30. Daniel J, Ziaee H, Kamali A, et al. *Ten-year results of a double-heat-treated metal-on-metal hip resurfacing*. J Bone Joint Surg Br 2010;92:20-7.
31. Smith AJ, Dieppe P, Howard PW, et al. *National Joint Registry for England and Wales Failure rates of metal-on-metal hip resurfacings: analysis of data from the National Joint Registry for England and Wales*. Lancet 2012;3809855:1759-66.
32. Abundo P, Gravina D, Gatti D, et al. *Health Tecnology Assessment: valutazione tecnico-economica comparative nell'artroprotesi d'anca nel trattamento della coxartrosi primaria*. Organizzazione Sanitaria 2007;4:7-39.
33. Byström S, Espehaug B, Furnes O, et al. *Femoral head size is a risk factor for total hip luxation: a study of 42,987 primary hip arthroplasties from the Norwegian Arthroplasty Register*. Acta Orthop Scand 2003;745:514-24.
34. Moore KD, Beck PR, Petersen DW, et al. *Early failure of a cross-linked polyethylene acetabular liner. A case report*. J Bone Joint Surg Am 2008;90:2499-504.
35. Wasielewski RC, Jacobs JJ, Arthurs B, et al. *Early failure of a cross-linked polyethylene acetabular liner. A case report*. J Arthroplasty 2005;207:914-22.
36. Bradford L, Baker DA, Graham J, et al. *Wear and surface cracking in early retrieved highly cross-linked polyethylene acetabular liners*. J Bone Joint Surg Am 2004;86-A6:1271-82.
37. Fisher J, Jin Z, Tipper J, et al. *Tribology of alternative bearings*. Clin Orthop Relat Res 2006;453:25-34.
38. Norton MR, Yarlagadda R, Anderson GH. *Catastrophic failure of the Elite Plus total hip replacement, with a Hylamer acetabulum and Zirconia ceramic femoral head*. J Bone Joint Surg Br 2002;845:631-5.
39. Collier JP, Currier BH, Kennedy FE, et al. *Comparison of cross-linked polyethylene materials for orthopaedic applications*. Clin Orthop Relat Res 2003;414:289-304.
40. Jacobs CA, Christensen CP, Greenwald AS, et al. *Clinical performance of highly cross-linked polyethylenes in total hip arthroplasty*. J Bone Joint Surg Am 2007;89 12:2779-86.
41. Piconi C, Labanti M, Magnani G, et al. *Analysis of a failed alumina THR ball head*. Biomaterials 1999;20:1637-46.
42. Heck DA, Partridge CM, Reuben JD, et al. *Prosthetic component failures in hip arthroplasty surgery*. J Arthoplasty 1995;10:575-80.
43. Tateiwa T, Clarke IC, Williams PA, et al. *Ceramic Total Hip Arthroplasty in the United States: Safety and Risk Issues Revisited. A Review*. Am J Orthop 2008;37:26-31.
44. Pignatti G, Stagni C, Fravisini M, et al. *Ceramic-ceramic coupling. Total hip arthroplasty in young patients*. Chir Organi Mov 2003;884:369-75.
45. Hannouche D, Nich C, Bizot P, et al. *Fractures of ceramic bearings: history and present status*. Clin Orthop 2003;417:19-26.
46. Restrepo C, Post ZD, Kai B, et al. *The effect of stem design on the prevalence of squeaking following ceramic-on-ceramic bearing total hip arthroplasty*. J Bone Joint Surg Am 2010;92:550-7.
47. Walter WL, Waters TS, Gillies M, et al. *Squeaking hips*. J Bone Joint Surg Am 2008;90:102-11.
48. Glaser D, Komistek RD, Cates HE, et al. *Clicking and squeaking: in vivo correlation of sound and separation for different bearing surfaces*. J Bone Joint Surg Am 2008;90(Suppl 4):112-20.

[49] Stea S, Traina F, Beraudi A, et al. *Synovial fluid microanalysis allows early diagnosis of ceramic hip prosthesis damage*. J Orthop Res 2012;308:1312-20.
[50] Baek SH, Kim SY. *Cementless total hip arthroplasty with alumina bearings in patients younger than fifty with femoral head osteonecrosis*. J Bone Joint Surg Am 2008;90:1314-20.
[51] Greene JW, Malkani AL, Kolisek FR, et al. *Ceramic-on-ceramic total hip arthroplasty*. J Arthroplasty 2009;246(Suppl):15-8.
[52] Walter WL, Kurtz SM, Esposito C, et al. *Retrieval analysis of squeaking alumina ceramic-on-ceramic bearings*. J Bone Joint Surg Br 2011;93:1597-601.
[53] Lombardi AV Jr, Berend KR, Seng BE, et al. *Delta ceramic-on-alumina ceramic articulation in primary THA: prospective, randomized FDA-IDE study and retrieval analysis*. Clin Orthop Relat Res 2010;4682:367-74.
[54] Hamilton WG, McAuley JP, Dennis DA, et al. *THA with Delta ceramic on ceramic: results of a multicenter investigational device exemption trial*. Clin Orthop Relat Res 2010;4682:358-66.
[55] Hasegawa M, Sudo A, Hirata H, et al. *Ceramic acetabular liner fracture in total hip arthroplasty with a ceramic sandwich cup*. J Arthroplasty 2003;185:658-61.
[56] Yamamoto K, Shishido T, Tateiwa T, et al. *Failure of ceramic THR with liner dislocation–a case report*. Acta Orthop Scand 2004;754:500-2.
[57] Legaye J, Lenfant P, Delos M. *Arthrosynovial cyst of the hip after total hip arthroplasty with a ceramic-on-ceramic interface*. Rev Chir Orthop Reparatrice Appar Mot 2004;905:475-8.
[58] Fisher J. *Alternative bearing couples in total hip replacements: solutions for young patients*. Hip International 2003;13(Suppl 2):S31-5.
[59] Warashina H, Sakano S, Kitamura S, et al. *Biological reaction to alumina, zirconia, titanium and polyethylene particles implanted onto murine calvaria*. Biomaterials 2003;2421:3655-61.
[60] Yeung E, Bott PT, Chana R, et al. *Mid-term results of third-generation alumina-on-alumina ceramic bearings in cementless total hip arthroplasty: a ten-year minimum follow-up*. J Bone Joint Surg Am. 2012;942:138-44.
[61] D'Antonio JA, Capello WN, Naughton M. *Ceramic bearings for total hip arthroplasty have high survivorship at 10 years*. Clin Orthop Relat Res 2012;4702:373-81.
[62] Sugano N, Takao M, Sakai T, et al. *Eleven- to 14-year follow-up results of cementless total hip arthroplasty using a third-generation alumina ceramic-on-ceramic bearing*. J Arthroplasty 2012;275:736-41.
[63] Lusty PJ, Tai CC, Sew-Hoy RP, et al. T*hird-generation alumina-on-alumina ceramic bearings in cementless total hip arthroplasty*. J Bone Joint Surg Am 2007;89:2676-83.
[64] Bizot P, Hannouche D, Nizard R, et al. *Hybrid alumina total hip arthroplasty using a press-fit metalbacked socket in patients younger than 55 years. A six-to 11-year evaluation*. J Bone Joint Surg 2004;86B:190-4.
[65] Ha YC, Koo KH, Jeong ST, et al. *Cementless alumina-on-alumina total hip arthroplasty in patients younger than 50 years: a 5-year minimum follow-up study*. J Arthroplasty 2007;222:184-8.
[66] Kim YH, Choi Y, Kim JS. *Cementless total hip arthroplasty with ceramic-on-ceramic bearing in patients younger than 45 years with femoral-head osteonecrosis*. Int Orthop 2010;348:1123-7.
[67] Millar NL, Halai M, McKenna R, et al. *Uncemented ceramic-on-ceramic THA in adults with osteonecrosis of the femoral head*. Orthopedics 2010;33:795.
[68] Solarino G, Scialpi L, Bruno M, et al. *On a case of multifocal osteonecrosis in a patient suffering from acute lymphoblastic leukemia*. Chir Organi Mov 2008;92:119-22.
[69] Kim YH, Park JW, Kim JS. *Cementless metaphyseal fitting anatomic total hip arthroplasty with a ceramic-on-ceramic bearing in patients thirty years of age or younger*. J Bone Joint Surg Am 2012;94:1570-5.
[70] Yoon HJ, Yoo JJ, Yoon KS, et al. *Alumina-on-alumina THA performed in patients younger than 30 years: a 10-year minimum followup study*. Clin Orthop Relat Res 2012;470:3530-6.
[71] Finkbone PR, Severson EP, Cabanela ME, et al. *Ceramic-on-ceramic total hip arthroplasty in patients younger than 20 years*. J Arthroplasty 2012;272:213-9.