Trattamento chirurgico della artrosi trapezio-metacarpica: confronto fra artrodesi ed artroplastica tendinea

Surgical treatment of trapezio-metacarpal arthritis: arthrodesis vs tendon arthroplasty

G. Abbiati
M. Del Bene
M. Petrolati
A. Ciapparelli
F. Amadei

RIASSUNTO

Abbiamo valutato la nostra esperienza nel trattamento dell'artrosi trapezio-metacarpica, analizzando le varie metodiche chirurgiche utilizzate nel corso degli anni e confrontando in particolar modo i risultati ottenuti con la tecnica tradizionale di artrodesi trapezio-metacarpica, rispetto a quelli avuti con la più recente metodica di artroplastica tendinea.
Dal 1970 al 1990 abbiamo eseguito 254 interventi di artrodesi trapezio-metacarpica in 238 pazienti, 16 dei quali quindi con patologia bilaterale, 212 pazienti erano donne (89%) e 26 uomini (11%), con un'età compresa tra i 35 ed i 75 anni e con una età media di 55 anni.
Tutti i pazienti sono stati seguiti con un follow-up minimo di 6 anni e massimo di 27.
Dal 1992 al 1996 abbiamo poi eseguito 142 interventi di artroplastica tendinea in 139 pazienti, 3 dei quali quindi con patologia bilaterale, 130 pazienti erano donne (93,5%) e 9 uomini (6,5%), con un'età compresa tra i 38 ed i 94 anni e con un'età media di 59 anni. Con questa tecnica abbiamo ad oggi un follow-up massimo di 8 anni.
I risultati sono stati valutati secondo i parametri di De La Caffiniere (1979), considerando in aggiunta anche la soddisfazione del paziente e le eventuali complicanze delle due metodiche.
In conclusione entrambe le metodiche offrono risultati soddisfacenti ed a nostro avviso l'utilizzo dell'una o dell'altra deve essere deciso in base all'età del paziente, al tipo di attività lavorativa che svolge ed alle condizioni cliniche e radiologiche del processo artrosico.

Parole chiave: artrosi trapezio-metacarpica, artrodesi, artroplastica tendinea

Chirurgia Plastica e della mano
Ospedale di Legnano (MI)

Indirizzo per la corrispondenza:
Dott. Federico Amadei,
via Roma 76,
20025 Legnano (MI).
E-mail amafede@libero.it

Ricevuto il 23 maggio 2001
Accettato il 28 giugno 2001

SUMMARY

The authors present their experience in the treatment of the osteoarthritis of the trapezio-metacarpal joint and analyse the various surgical techniques used in the years, particularly two differents surgical procedures: arthrodesis and tendon arthroplasty.
The results, clinically and radiologically, have been evaluated and compared taking into consideration the parameters of De La Caffinière and the satisfaction of the patient and the possible complications of the two compared techniques.

Key words: trapezio-metacarpal osteoarthrosis, arthrodesis, tendon arthroplasty

INTRODUZIONE

Storicamente l'artrosi trapezio-metacarpica fu studiata e descritta in letteratura per primo da Forrestier nel 1937, come una patologia isolata di questa articolazione [10].
Attualmente invece questa patologia va inquadrata nell'ambito di una forma diffusa di malattia artrosica che non interessa soltanto questa articolazione ma più articolazioni, come ben espresso da autori come Swanson nel 1972, Allieu nel 1984 e Saffar nel 1990 [1 14 15].
Tale patologia presenta una lenta evoluzione caratterizzata principalmente da dolore, a cui si associano deformità articolari e conseguenti limitazioni funzionali.
Esistono in letteratura diverse classificazioni basate principalmente su un quadro evolutivo ingravescente radiografico.
Noi abbiamo adottato la classificazione di Dell (1978) che suddivide la rizoartrosi in 4 stadi evolutivi, in relazione ai quali viene impostata la terapia [8].
Mentre nello stadio 1 adottiamo un trattamento principalmente conservativo e sintomatico, che si avvale di stecche di riposo notturne, ortesi, farmaci antinfiammatori non steroidei ed infiltrazioni di corticosteroidi. Tale trattamento è esclusivamente sintomatico.
Invece nello stadio 2, in particolar modo nei soggetti giovani e con attività lavorativa pesante, e negli stadi 3 e 4, abbiamo praticato l'artrodesi fino al 1992 ed in seguito abbiamo cominciato ad utilizzare la tecnica di artroplastica tendinea in sospensione.
Infine in caso di panartrosi del carpo abbiamo associato alla artrodesi negli ultimi anni ed associamo ora alla artroplastica, la denervazione selettiva modificata del polso secondo la nostra peculiare metodica [13].

TECNICA CHIRURGICA

Artrodesi
L'intervento di artrodesi che utilizziamo è quello tradizionale descritto tra i primi da Muller nel 1949, che viene eseguito in anestesia di plesso ed in ischemia di arto [3 12].
L'incisione curvilinea dorso-radiale è di 4 cm ed è situata al di sopra della proiezione cutanea dell'articolazione trapezio-metacarpica.
L'apertura della capsula articolare viene eseguita con incisione longitudinale, si asportano le superfici articolari del trapezio e del I metacarpo, in modo da ottenere un angolo di 45° tra il I ed il II metacarpo ed un'opposizione con il terzo raggio.
L'artrodesi viene fissata di norma con 2 infibuli di Kirschner incrociati ed in seguito viene suturata la capsula articolare.
Si immobilizza infine il primo raggio con una doccia gessata per 4 settimane, lasciando però la possibilità di movimento della interfalangea.
In seguito alla rimozione del gesso il paziente deve iniziare subito la mobilizzazione passiva mediante dei cicli di fisiokinesiterapia.

Artroplastica tendinea
L'artroplastica tendinea che utilizziamo segue la metodica descritta da Ceruso nel 1991, il quale riprendeva un'idea originale di Weilby del 1979, ed aggiungeva ad essa alcune modifiche a nostro avviso assai valide [4 5 17 18].
Sempre in anestesia di plesso e con ischemia di arto, si esegue un'incisione a S italica centrata sulla tabacchiera anatomica ed estendentesi lungo il decorso del tendine abduttore lungo del pollice, si isolano il ramo sensitivo del nervo radiale e l'arteria radiale e si incide quindi la capsula articolare con un'incisione a Y, in modo da creare un lembo triangolare con base sul bordo radiale del I metacarpo.
Eseguiamo quindi la trapeziectomia: per tale operazione generalmente si utilizza uno scalpello od una sega oscillante per dividere l'osso ed estrarlo in seguito diviso con più facilità, tuttavia in alcuni casi si può, fissando il trapezio con una pinza di Backaus e scollandolo pazientemente su tutti i lati con uno scollaperiostio, estrarlo "en bloc", evitando in maniera quasi assoluta le possibili lesioni del tendine flessore radiale del carpo che potrebbero accadere con la prima metodica.
Il tendine flessore radiale del carpo, che decorre infatti al di sotto del trapezio, si trova dopo la trapeziectomia sul fondo del campo chirurgico.
A questo punto si prepara una porzione del tendine abduttore lungo del pollice, la più lunga possibile, sezionandolo a livello della giunzione mio-tendinea e trazionandolo distalmente in prossimità della sua inserzione, sfilandolo così dal I compartimento retinacolare.
Si pratica quindi un'asola a livello del flessore radiale del carpo e si passa il tendine preparato al suo interno, si fanno eseguire a questo punto uno o due ulteriori giri al tendine abduttore lungo del pollice attorno al flessore radiale del carpo.
Si chiude la capsula articolare con all'interno la coda del tendine abduttore lungo del pollice in modo da trazionarla nella maniera dovuta così da aggiustare alla "demande" e sotto diretto controllo visivo e manuale la tensione che

si vuole dare al sistema di sospensione del I metacarpo. Infine si reinserisce il tendine abduttore lungo del pollice sulla sua originale inserzione a livello del I metacarpo senza tensione.
Si applica infine una stecca gessata che viene mantenuta in sede per circa 21 giorni.
In seguito si fa eseguire al paziente una mobilizzazione attiva, e nel caso essa non sia risolutiva si fanno eseguire in seguito cicli di fisiokinesiterapia.

CASISTICA CLINICA

Dal 1970 al 1990 abbiamo eseguito 254 interventi di artrodesi trapezio-metacarpica in 238 pazienti, 16 dei quali quindi con patologia bilaterale, 212 pazienti erano donne (89%) e 26 uomini (11%), con un'età compresa tra i 35 ed i 75 anni e con una età media di 55 anni.
Tutti i pazienti sono stati seguiti con un follow-up minimo di 6 anni e massimo di 27.
Dal 1992 al 1996 abbiamo poi eseguito 142 interventi di artroplastica tendinea in 139 pazienti, 3 dei quali quindi con patologia bilaterale, 130 pazienti erano donne (93,5%) e 9 uomini (6,5%), con un'età compresa tra i 38 ed i 94 anni e con un'età media di 59 anni. Con questa tecnica abbiamo ad oggi un follow-up massimo di 5 anni.
Per questo studio sono stati controllati 156 pazienti operati di artrodesi, di questi 16 avevano subito un intervento bilateralmente, per cui sono state valutate 172 mani, 94 destre, 78 sinistre; inoltre sono stati controllati 65 pazienti trattati mediante artroplastica tendinea, di cui 4 sottoposti ad intervento ad entrambe le mani, per cui in totale sono state riesaminate 69 mani, 44 destre e 25 sinistre.

Fig. 1. Artroplastica tendinea: particolare intraoperatorio.

RISULTATI

I risultati sono stati valutati secondo i parametri di De La Caffiniere (1979), in particolar modo abbiamo valutato la sintomatologia dolorosa attuale, la presa di forza, la mobilità del pollice, la destrezza manuale del paziente, considerando in aggiunta anche la soddisfazione del paziente e le complicanze riscontrate con i due diversi tipi di intervento [7].

Sintomatologia dolorosa
È stata valutata in maniera soggettiva dal paziente, considerando anche le variazioni rispetto al dolore pre-operatorio, utilizzando una scala di valori da 1 a 10 come riferimento.
Per quanta riguarda l'intervento di artrodesi nel 78% dei pazienti vi è stata una completa scomparsa del dolore (valore di riferimento 0), nel 14% dei pazienti è presente dolore saltuario, sia a riposo che durante i movimenti (valori di riferimento da 1 a 3), nel 6% dei casi vi ancora una costante seppur lieve sintomatologia algica (valore di riferimento da 4 a 6), infine nel 2% dei casi vi è la persistenza di una grave sintomatologia dolorosa (valore di riferimento da 6 a 9).
Viceversa per ciò che concerne l'artroplastica tendinea nel 52% dei pazienti trattata vi è stata la completa scomparsa del dolore (valore di riferimento 0), nel 32% dei casi vi è una moderata e saltuaria sintomatologia dolorosa (valore di riferimento da 1 a 3), nel 11% si rileva la presenza di dolore costantemente anche se non esacerbato (valore di riferimento da 4 a 6), infine nel 5% dei casi è ancora presente una grave ed invalidante sintomatologia dolorosa.

Presa di forza
L'esame è stato eseguito con manometro a mercurio per valutare la pinza digitale indice-pollice e mediante dinamometro per valutare la presa della mano a piatto. Si sono paragonati i valori ottenuti con i valori di riferimento internazionali.
Nell'artrodesi il 66% dei pazienti presenta una presa di forza normale, il 20% una forza lievemente ridotta, ed infine nel 14% dei pazienti si è evidenziata una grave riduzione di forza nella mano operata.
Per quanto riguarda l'artroplastica tendinea il 60% ha conservato una forza di presa adeguata, il 30% ha avuto

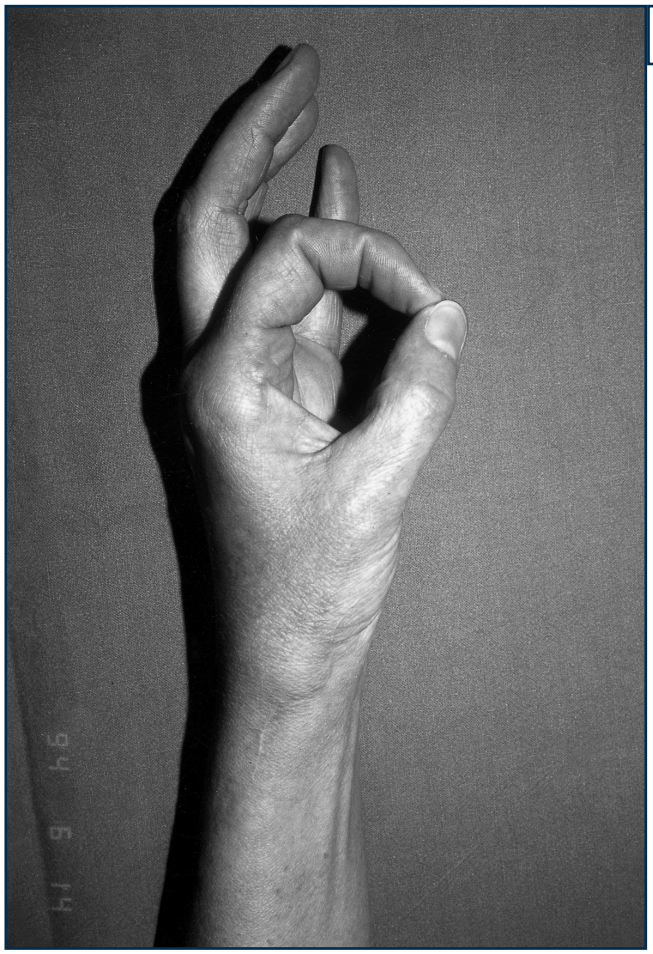

Fig. 2. Artroplastica tendinea: risultato funzionale.

una riduzione ed il 10% ha perso in maniera grave la forza di presa nella mano che ha subito l'intervento.

Mobilità del pollice

La nostra valutazione si è soffermata in particolar modo sull'abduzione radiale del I raggio valutata mediante goniometro e sull'opposizione del pollice alle altre dita secondo lo schema di Kapandji [11].

L'artrodesi ha garantito un'abduzione radiale completa a 85°-90° nell'80% dei pazienti, mentre ha causato una riduzione dell'abduzione al di sotto degli 80° nel 20% dei pazienti.

Inoltre gli stessi pazienti nel 50% dei casi avevano un'opposizione alle altre dita fino al V dito, nel 30% fino al IV, ed infine nel 20% fino al III.

Dei pazienti sottoposti ad artroplastica tendinea l'85% ha conservato un'abduzione radiale compresa tra 85° e 90°, invece il 15% ha un'abduzione radiale pari o al di sotto degli 80°.

Altresì il 60% dei pazienti ha un'opposizione competa al V dito, il 30% al IV ed il 10% solo al III.

Destrezza manuale

Le prove di destrezza della mano sono state fatte facendo eseguire al paziente manovre semplici, come abbottonare e sbottonare la camicia.

Gli operati di artrodesi trapezio-metacarpale hanno avuto un miglioramento nel 57% dei casi, nel 39% non vi è stata alcuna variazione rispetto al preoperatorio, ed infine nel 4% dei casi vi è stata un'ulteriore riduzione della destrezza.

D'altro canto i pazienti trattati con artroplastica hanno avuto un netto miglioramento nel 55% dei casi, la situazione non ha subito grosse modificazioni nel 35% ed

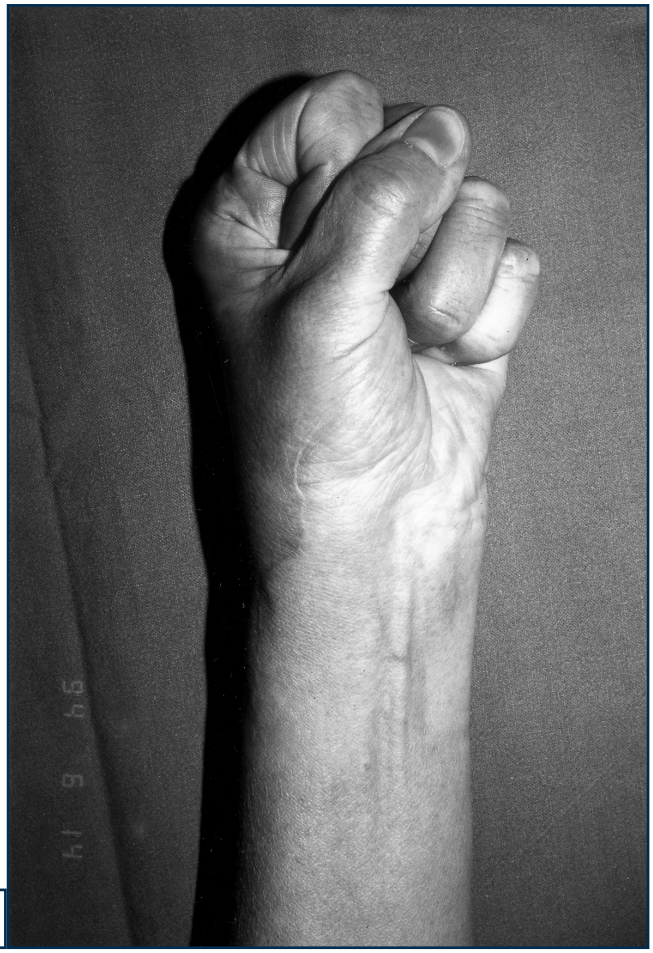

Fig. 3. Artroplastica tendinea: risultato funzionale.

inoltre nel 10% dei casi vi è stata una compromissione della destrezza manuale del soggetto.

Soddisfazione del paziente
Tutti i pazienti hanno compilato un questionario scritto in modo da poter esprimere liberamente e senza influenze le proprie opinioni sull'intervento.
Per quanto riguarda l'artrodesi l'81% dei pazienti si è dichiarato soddisfatto, l'11% è moderatamente soddisfatto ma non sa se ripeterebbe l'intervento, e l'8% è francamente insoddisfatto dei risultati ottenuti.
Con l'artroplastica il 79% dei pazienti è molto soddisfatto, il 10% è moderatamente soddisfatto e l'11% dichiara una scarsa soddisfazione.

Complicanze
Nei pazienti trattati con artrodesi si è riscontrato il 2% di complicanze, legate a migrazione, espulsione ed infezione dei fili di Kirschner in particolar modo.
Inoltre si è avuto un 1% di pazienti con cicatrice cutanea dolente.
I pazienti sottoposti ad artroplastica tendinea hanno avuto un 3% di complicanze dovute ad infezione e/o ematoma postoperatorio, un 3% di cicatrici dolorose ed un 3% di casi con sintomatologia dolorosa a livello della tabacchiera anatomica volarmente, dovuta presumibilmente a sinovite del flessore radiale del carpo.

CONCLUSIONI

Innanzitutto occorre precisare che i risultati ottenuti con l'artrodesi possono considerarsi altamente significativi visto l'elevato follow-up, mentre quelli dell'artroplastica secondo Ceruso sono troppo recenti per poter essere valutati in maniera definitiva, nonostante ciò si possono evincere alcune considerazioni, in parte simili ed in parte differenti da quelle riscontrate in letteratura [2 6 9 16].
L'artrodesi offre i vantaggi di diminuire la sintomatologia dolorosa, di garantire il recupero della stabilità della base del pollice e della forza di presa, lasciando la possibilità di eseguire anche lavori pesanti, d'altro canto necessita di una immobilizzazione in gesso e quindi di un periodo di riabilitazione per il recupero completo della funzionalità, determina inoltre una limitazione della mobilità articolare del pollice, soprattutto per quanto riguarda la retopulsione, con diminuzione della destrezza manuale.
L'artroplastica tendinea viceversa garantisce un'ottima mobilità e funzionalità del pollice, con possibilità di eseguire anche movimenti fini e precisi, necessita di una immobilizzazione minore e quindi ha di norma tempi più brevi di recupero, però pur garantendo la scomparsa della sintomatologia dolorosa artrosica, è gravata dalla presenza in alcuni casi di dolore postoperatorio, è una tecnica di esecuzione più complessa ed ha dei risultati complessivi inferiori all'artrodesi per quanto riguarda la presa di forza residua.
In conclusione entrambe le metodiche offrono risultati soddisfacenti ed a nostro avviso l'utilizzo dell'una o dell'altra deve essere deciso in base all'età del paziente, al tipo di attività lavorativa che svolge ed alle condizioni cliniche e radiologiche del processo artrosico.
In caso di concomitante artrosi peritrapeziale in generale è maggiore l'indicazione ad effettuare una artroplastica.
Inoltre, in caso di panartrosi del carpo, negli ultimi anni abbiamo, in casi selezionati, associato alla artroplastica ed alla artrodesi la denervazione selettiva modificata del polso secondo la nostra peculiare metodica, che consiste nella resezione del nervo interosseo anteriore, prima del margine prossimale del pronatore quadrato, e del nervo interosseo posteriore, prossimalmente al retinacolo dorsale, ottenendo migliori risultati sulla sintomatologia dolorosa.

BIBLIOGRAFIA

1. Allieu Y, Pequignot JP, Asencio G, Gomis R, Bahri H, Escare P. *Swanson trapezial implant in the treatment of peritrapezial arthrosis. A study of eigthy cases*. Ann Chir Main 1994;3:113-23.
2. Catalano F, Fanfani F, Taccardo G, Pagliei A. *Artrodesi ed artroplastica a confronto nel trattamento della rizoartrosi*. Riv Chir Mano 1988;25:255-9.
3. Cavallazzi RM, Spreafico G. *Trapezio-metacarpal arthrodesis today: why?* J Hand Surg 1986;11:250-4.
4. Ceruso M, Innocenti M, Angeloni R, Lauri G, Bufalini C. *L'artrosi del primo raggio digitale*. Riv Chir Mano 1991;28: 67-75.
5. Ceruso M. *Artroplastiche biologiche*. Monografia della S.I.C.M. *La rizoartrosi*. Fidenza: Casa editrice Mattioli 1996;1.
6. Curini-Galletti F, Castagnaro A, Buonavia C, Simonetti A, Matteucci P. *Il trattamento chirurgico dell'artrosi dell'articolazione basale del pollice: confronto tra artroplastiche, artroprotesi ed artrodesi*. Riv Chir Mano 1990;27:117-22 .
7. De la Caffiniere JY, Aucouturier P. *Trapezio-metacarpal arthroplasty by total prothesis*. Hand 1979;11:41-6.
8. Dell PC, Brushart TM, Smith RJ. *Treatment of trapezio-*

metacarpal arthritis: resultes of resection arthroplasty. J Hand Surg 1978;3:243-9.

[9] Eaton RG, Lane LB, Littler JW, Keyser JJ. *Ligament reconstruction for the painfull thumb carpo-metacarpal joint: a long term assessment*. J Hand Surg 1984;9:92-696.

[10] Forrestier J. *L'osteo-arthrite seche trapezio-metacarpienne*. Presse Med 1937;45:315-7.

[11] Kapandji A. *La rotation du pouce sur son axe longitudinal lors de l'opposition*. Rev Chir Orthop 1972;58:273-89.

[12] Muller GM. *Arthrodesis of the trapezio-metacarpal joint for osteoarthritis*. J Bone Joint Surg 1949;31:540-2.

[13] Petrolati M, Abbiati G, Amadei F. *Artrosi radio-scafoidea: trattamento chirurgico della sintomatologia dolorosa mediante denervazione selettiva del polso*. Monografia della S.I.C.M. *Lo scafoide*. Fidenza: Casa editrice Mattioli 1997;2.

[14] Saffar P. *La rhizarthrose*. Parigi: Monographie du G.E.M. Eds Ex Scientif Française 1990.

[15] Swanson AB. *Disabling arthritis at the base of the thumb*. J Bone Joint Surg 1972;54:456-71,.

[16] Vitali GM, Rossello MI, Costa M, Moretti F, Priano G. *La nostra esperienza sul trattamento chirurgico della rizoartrosi mediante artrodesi*. Riv Chir Mano 1993;30:355-61.

[17] Weilby A. *Resection arthroplasty of the first carpo-metacarpal joint*. J Hand Surg 1979;4: 586-90.

[18] Weilby A. *Tendon interposition arthroplasty of the first carpo-metacarpal joint*. J Hand Surg 1988;13:421-4.