Giornale Italiano di Ortopedia e Traumatologia
2016;42:232-238

Il dolore neuropatico che solo l'ortopedico ri-conosce

Neuropathic pain that only orthopedics re-cognise

Paolo Marchettini

Centro di Medicina del Dolore, Istituto Scientifico San Raffaele, Milano; Fisiopatologia e Terapia del Dolore, Scuola Universitaria della Svizzera Italiana, Lugano

Carlo L. Romanò

I.R.C.C.S. Istituto Ortopedico Galeazzi, Milano

Gonalgia post-traumatica e post-chirurgica. Dolore neuropatico e dolore misto

La chirurgia protesica del ginocchio ha dimostrato una percentuale di successo superiore al 90% negli ultimi 15 anni. A questo risultato è associato un aumento del numero di interventi eseguiti anche nel nostro paese: dati del 2013 del Ministero della Salute dimostrano che in Italia vengono impiantate circa 180.000 protesi articolari l'anno. Tuttavia, va ricordato che ogni intervento rappresenta un trauma: ad esempio, in Gran Bretagna si stima che vi siano da 41.000 a 103.000 nuovi casi di dolore post-chirurgico persistente ogni anno. In particolare, nella chirurgia protesica del ginocchio il 7-20% dei pazienti lamenta un dolore persistente come conseguenza dell'intervento; nel caso della chirurgia protesica dell'anca tale percentuale è un po' più bassa, essendo compresa fra il 2 e l'8%. Uno studio recente [1] indica che il 44% dei pazienti sottoposti a sostituzione protesica di ginocchio (TKR) e il 27% dei pazienti sottoposti a sostituzione protesica d'anca (THR) riferisce un dolore post-chirurgico persistente 3-4 anni dopo l'intervento, anche se spesso questo dolore è lieve e saltuario. Questo studio presenta un altro interessante dato: soltanto la metà dei pazienti con TKR ed il 75% di quelli con THR non presenta mai dolore, mentre rispettivamente il 15 e il 6% dei pazienti con chirurgia protesica presenta un dolore grave e persistente. In genere si presenta un dolore persistente circa nel 50% dei pazienti che riferiscono dolore. I pazienti che hanno un maggiore rischio di sviluppare un dolore post-operatorio sono quelli con una storia di depressione maggiore, con un BMI elevato o con dolore in più sedi prima dell'intervento. In un altro studio il dolore aveva un'intensità media compresa fra 3 e 5 su una scala di 10 e aveva caratteristiche tipiche del dolore neuropatico, con alterazioni della sensibilità associate al dolore [2].

Per quanto riguarda il trattamento del dolore dopo chirurgia protesica, i pazienti con dolore inspiegabile e senza alcuna alterazione che ne possa spiegare l'origine (ad esempio un'infezione) dovrebbero essere trattati in maniera conservativa, dal momento che essi possono migliorare nel tempo e raramente è indicata una revisione dell'intervento [3].

Oltre alla chirurgia protesica, anche la chirurgia di ricostruzione ligamentosa del ginocchio è associata a dolore neuropatico post-chirurgico, per lesione del ramo infrapatellare del nervo safeno: da questo punto di vista è molto importante la via di accesso chirurgico, per cui è preferibile un prelievo del semitendinoso effettuato con un taglio orizzontale, secondo le linee del ramo infrapatellare, perché ha meno probabilità di determinare un danno nervoso rispetto a un taglio longitudinale.

È importante osservare che negli ultimi anni la diffusione della chirurgia mini-invasiva, nel caso del ginocchio come di altre articolazioni, è coincisa con un aumento della frequenza del dolore neuropatico, per lesione di piccole fibre nervose; in effetti nella chirurgia tradizionale erano stati sviluppati nel tempo degli accessi chirurgici relativamente sicuri e validati dall'esperienza.

Indirizzo per la corrispondenza:
Paolo Marchettini
Centro di Medicina del Dolore, Istituto Scientifico San Raffaele
via Olgettina, 60
20132 Milano
E-mail: marchettini.paolo@hsr.it

Pregabalin, in un trial randomizzato in doppio cieco [4], si è dimostrato efficace nel trattamento del dolore neuropatico periferico post-traumatico e post-chirurgico persistente (della durata di almeno 3 mesi) e intenso (media giornaliera ≥ 40 mm su una scala di 100 mm alla VAS). Infatti ad un dosaggio medio di 300 mg al giorno ha determinato una riduzione statisticamente significativa del dolore a partire dalla terza-quarta settimana rispetto al placebo (Fig. 1).
Circa il 40% dei pazienti ha presentato una riduzione del dolore di almeno il 30% e circa un quarto una riduzione di almeno il 50%.
Tali risultati sono in linea con le evidenze raccolte in altre forme di dolore neuropatico, come il dolore da nevralgia post-erpetica o da neuropatia diabetica. Alla riduzione del dolore è associato un miglioramento della qualità di vita del paziente, ad esempio un miglioramento della qualità del sonno (Fig. 2). Tuttavia, è importante ricordare come il dolore, pur ridotto di intensità dal trattamento, spesso possa persistere; inoltre la terapia può essere associata ad alcuni effetti collaterali tipici (come sonnolenza, cefalea, nausea, stanchezza), che tendono ad alleviarsi nel tempo.
In letteratura vi sono dati che indicano come l'utilizzo di questi farmaci a scopo preventivo nel periodo perioperatorio possa ridurre l'insorgenza del dolore post-chirurgico, in particolare quello di origine neuropatica, nella chirurgia del ginocchio e in particolare nella TKR [5]; tale utilizzo è

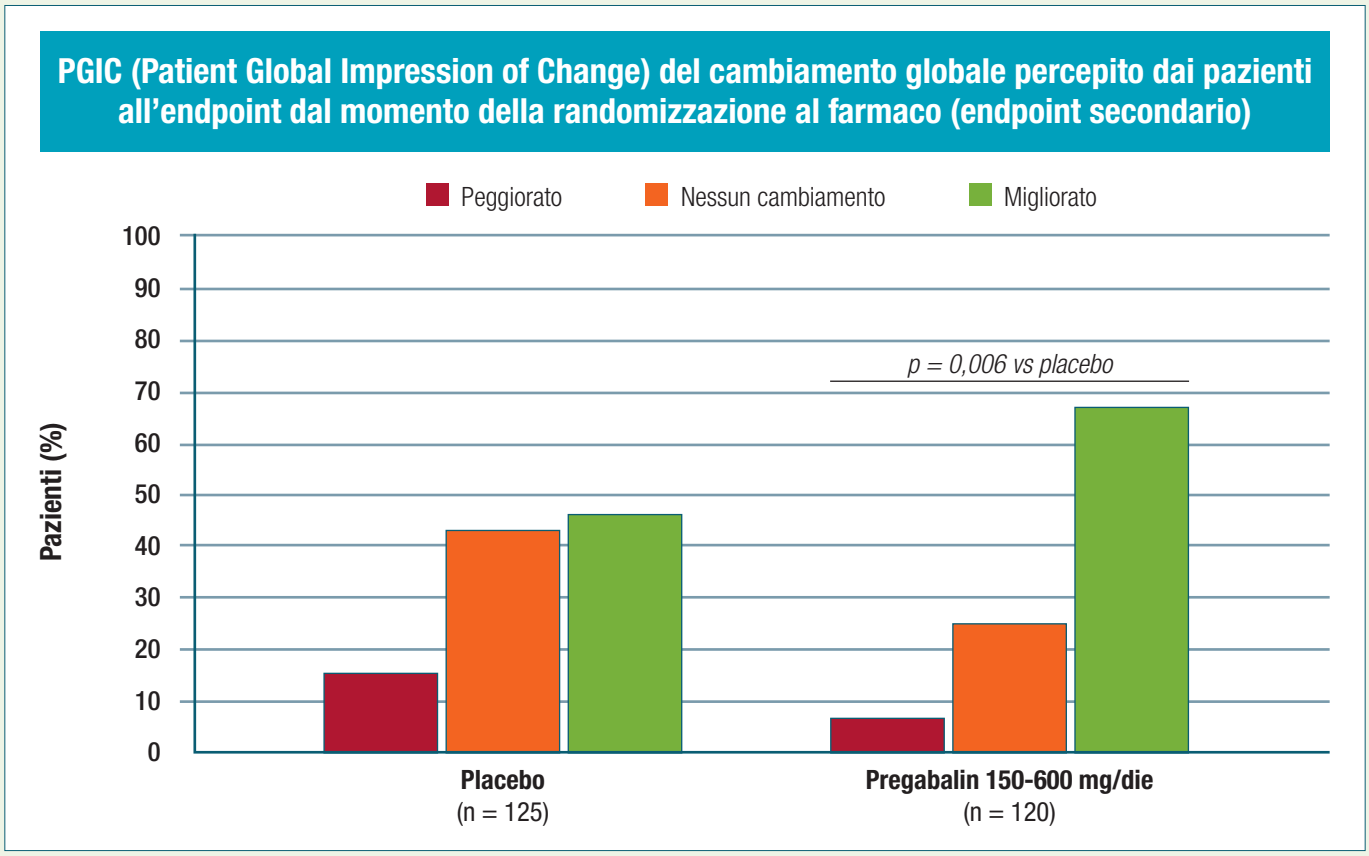

Figura 1. Risultati di uno studio di 8 settimane in doppio cieco, randomizzato, controllato con placebo su pazienti (n = 254) con dolore neuropatico periferico (NeP) post-traumatico, confermato da uno specialista qualificato del dolore e persistente per almeno 3 mesi dopo l'evento traumatico. I pazienti sono stati randomizzati al trattamento con Pregabalin a una dose flessibile di 150-600 mg/die (n = 127) o con placebo (n = 127) per 4 settimane per l'ottimizzazione della dose, seguite da 4 settimane di terapia a dose fissa. Variabile di efficacia primaria: punteggio medio del dolore all'endpoint in base al diario del dolore alla settimana 8 (ultima osservazione effettuata [LCCF]), Pregabalin vs placebo. Il dolore è stato valutato mediante una scala numerica a 11 punti (NRS), da 0 = dolore assente a 10 = peggior dolore possibile. Una delle variabili secondarie era la PGIC (Patient Global Impression of Change) valutata secondo una scala a 7 punti (1 = molto migliorato, 2 = migliorato, 3 = minimamente migliorato, 4 = nessun cambiamento, 5 = minimamente peggiorato, 6 = peggiorato, 7 = molto peggiorato; sintetizzata in 3 categorie per la presentazione) (da van Seventer et al., 2010 [4], mod.).

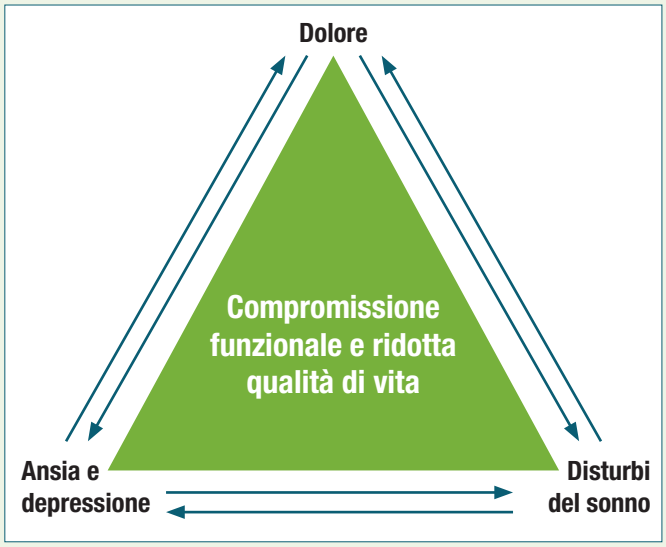

Figura 2. Interrelazione tra dolore neuropatico, disturbi del sonno e ansia/depressione.

da considerare attualmente off-label. Studi recenti hanno dimostrato che l'aggiunta di pregabalin al trattamento perioperatorio standard riduce la necessità dell'uso di oppiacei nella TKR, con una riduzione delle complicanze post-operatorie di natura respiratoria, renale ed emodinamica.
In generale, nel trattamento del dolore neuropatico va tenuto in considerazione che tale dolore può essere dovuto a frequenze di scarica nervosa molto diverse: nel diabete è più frequente che la frequenza di scarica sia relativamente bassa e fissa, mentre nella lesione traumatica chirurgica o da aderenze la frequenza di solito è molto elevata. Un farmaco in grado di controllare le scariche a frequenza così elevata è il pregabalin. In prima e seconda linea andrebbero evitati gli oppioidi, in quanto sono meno efficaci rispetto agli anti-infiammatori nel dolore post-chirurgico. In genere, a parte alcune tipologie di paziente ad esempio i pazienti anziani, il dosaggio iniziale di pregabalin è 75 mg 2 volte al giorno, dopo 3-7 giorni se non si hanno risultati si passa a 150 mg 2 volte al giorno sino a un dosaggio massimo di 600 mg. La terapia va interrotta solo se il paziente non ha avuto alcun beneficio da un dosaggio pieno. Gli effetti collaterali tendono a ridursi di intensità nel tempo (per approfondimenti si rimanda comunque alla consultazione della Scheda Tecnica del prodotto). Va tenuto presente che il dolore neuropatico difficilmente sparisce completamente, anche se può ridursi nel tempo con il trattamento. È opportuno valutare anche le variazioni della qualità di vita, perché anch'esse rappresentano un'indicazione dell'efficacia della terapia.

Neurofisiologia delle gonalgie. Un caso clinico esemplificativo

Questo caso clinico è esemplificativo di alcuni sintomi che si possono verificare a seguito della lesione del nervo ricorrente del safeno: ciò è particolarmente importante, dal momento che è difficile porre una diagnosi in un paziente che è stato sottoposto a un intervento chirurgico al ginocchio.
Una signora di 58 anni, attraversando di corsa la strada per evitare un'automobile, aveva inciampato e urtato il ginocchio contro lo spigolo del marciapiede. Aveva avvertito immediatamente un dolore molto intenso (VAS 9/10) di natura urente. Le immagini Rx e TAC mostravano un modesto versamento e iniziali segni di artrosi, peraltro non dissimili da quelli presenti a livello del ginocchio controlaterale asintomatico. Sottoposta ad artroscopia e toilette della fibrosi intraarticolare, aveva presentato un peggioramento del dolore, che non risultava responsivo al trattamento con ossicodone/paracetamolo. Fu richiesto un secondo parere per una revisione chirurgica e il secondo specialista ortopedico prima dell'intervento di artroscopia chiese una consulenza al neurologo e allo specialista della terapia del dolore.
Questa è una storia abbastanza comune e si possono osservare alcuni errori piuttosto frequenti, legati ad automatismi di pensiero: il primo automatismo consiste nel fatto di ritenere che se si verifica un trauma a una struttura articolare il dolore sia dovuto alla lesione delle parti dell'articolazione, dimenticando che esse hanno anche strutture nervose; il secondo automatismo consiste nel confondere le anomalie inevitabili dovute all'usura del tempo con una patologia, mentre il dolore spesso è presente in persone che non hanno anomalie radiologiche o hanno alterazioni banali; il terzo errore è quello di non prendere in considerazione l'evenienza di un dolore di origine neuropatica e di iniziare il trattamento con un farmaco adatto all'intensità del dolore ma non alle sue caratteristiche. Inoltre anche la paziente commette l'errore di non approfondire la natura del suo dolore con l'ortopedico che l'ha operata e sceglie di sentire un altro parere.
In questo caso, nel dubbio, sarebbe stato opportuno sottoporre alla paziente un questionario per il dolore neuropatico, che avrebbe consentito di rivelare la reale causa del suo dolore. Vi sono numerosi questionari di questo tipo che hanno alcune caratteristiche in comune, tra cui ad esempio il fatto che il dolore è tipicamente di natura urente, può essere associato a parestesie (formicolii, scosse elettriche o punture di spillo). Tra i vari questionari disponibili, il DN4 (*Douleur neuropathique en 4 questions*) è quello più tradotto e validato (Fig. 3).
Per il *low back pain* forse è preferibile usare il PainDETECT questionnaire (PD-Q), perché è disegnato per distingue-

re la componente neuropatica nel dolore vertebrale nella lombosciatalgia.
Un aspetto che avrebbe dovuto allertare in questo caso clinico è il fatto che nel dolore neuropatico, così come in pazienti con disturbi psicogeni, vi è la tendenza a stimare l'intensità del dolore a livelli molto elevati (in media 8/10 sulla scala VAS). Al dolore possono essere associate, nella stessa zona, ipoestesia e/o allodinia (dolore indotto o peggiorato dallo sfioramento della pelle).
Nella paziente in questione era presente un'area di ipoestesia circostante alla zona dolorosa; la paziente riferiva sia un dolore lacerante profondo che un dolore urente superficiale. Con blocchi di lidocaina selettivi su un ramo superficiale e su un ramo profondo del nervo si è riusciti ad ottenere l'attenuazione sia del dolore superficiale che di quello profondo. È noto che in alcuni casi, dopo un trauma o un intervento chirurgico, vi possono essere dolori neuropatici di rami nervosi profondi, che innervano l'osso o l'articolazione: questi dolori neuropatici non sono accompagnati da parestesie, che sono dovute alla stimolazione dell'innervazione cutanea, per cui risultano molto più difficili da diagnosticare. In questi casi molti clinici sono soliti ricorrere ad una diagnosi *ex juvantibus*, utilizzando farmaci che possono intervenire sul dolore neuropatico come il pregabalin. Gli esami radiologici infatti sono negativi e l'esame clinico non sempre è sufficiente. È difficile che gli esami strumentali possano essere utili in caso di lesioni nervose dolorose non grossolane, che non sono rilevabili all'EMG, ad esempio in presenza di lesioni parziali di un nervo. Possono essere invece utilizzate piccole dosi di anestetico locale, non sufficienti a determinare anestesia (ad esempio, in un caso come questo 2 ml di lidocaina al 2%, da fare nell'ipotetico territorio di innervazione a monte della possibile lesione), che nel caso del dolore neuropatico possono bloccare le scariche eccessive del nervo e indirizzare la diagnosi. Va ricordato che il dolore neuropatico è

Questionario DN 4

Compilare il questionario scegliendo una risposta per ciascuno dei punti proposti nelle domande riportate sotto:

Domanda 1: Il dolore ha una o più delle seguenti caratteristiche?			
1.	Bruciante/urente	**SÌ**	**NO**
2.	Sensazione di freddo doloroso	**SÌ**	**NO**
3.	Scosse elettriche	**SÌ**	**NO**
Domanda 2: Il dolore è associato a uno o più dei seguenti sintomi nell'area del dolore stesso?			
1.	Formicolio	**SÌ**	**NO**
2.	Punture di spillo	**SÌ**	**NO**
3.	Intoripidimento	**SÌ**	**NO**
4.	Sensazione di prurito	**SÌ**	**NO**
Esame del paziente			
Domanda 3: Il dolore è localizzato nella stessa area dove l'esame fisico può rilevare una o più delle seguenti caratteristiche?			
1.	Ipoestesia al tatto	**SÌ**	**NO**
2.	Ipoestesia alla puntura	**SÌ**	**NO**
Domanda 4: nell'area dolente il dolore può essere causato o peggiorato dallo			
1.	Sfioramento della pelle	**SÌ**	**NO**
Punteggio del paziente 9/10			
83% sensibilità con 90% specificità nello studio originale			

Figura 3. Il questionario DN 4 è uno strumento per la diagnosi del dolore neuropatico. Se il punteggio del paziente è uguale o maggiore di 4/10, il test è considerato positivo (da Bouhassira et al., 2005 [6] mod., traduzione italiana a cura di A. Caraceni, E. Zecca, C. Martini.).

sostenuto da fenomeni positivi, ma non sempre è associato a fenomeni negativi (perdita di sensibilità, con ridotta velocità di conduzione o ridotta ampiezza dei potenziali): è importante disegnare sul corpo l'area del disturbo sensitivo, perché può facilitare la diagnosi di dolore neuropatico da lesione di un particolare fascio nervoso, anche se vi è un'enorme variabilità anatomica, per esempio del nervo cutaneo ricorrente del safeno (Fig. 4) e quindi del territorio di ipoestesia che ne può conseguire.
Proprio a causa della variabilità del territorio di innervazione, che rende molto difficile prevenire la lesione del nervo, è importante attuare terapie anche profilattiche con farmaci che riducano le scariche nervose alla base del dolore neuropatico. Nei casi dubbi, quando la conduzione nervosa appare normale, può essere utile effettuare un esame quantitativo della sensibilità nervosa.
In conclusione, il dolore neuropatico è un fenomeno sensoriale "positivo", va riconosciuto dalla sua caratteristica urente, dalla sua intensità elevata e dall'associazione con parestesie e disturbi della sensibilità.

Lombalgia e radicolopatie. Dolore neuropatico e dolore misto

Il dolore alla colonna vertebrale è una delle principali cause di inabilità nei paesi occidentali: in Italia si parla di circa 31.000 affezioni mediche del dorso all'anno e si compiono circa 60.000 interventi sulla colonna all'anno. Negli Stati Uniti si fanno oltre 500.000 procedure sulla colonna ogni anno, con un trend in crescita sia per l'aumento della frequenza della patologia che per la spinta dovuta ai nuovi interventi di chirurgia minimamente invasiva. Come dimostra un sondaggio effettuato tra i partecipanti al Meeting annuale 2009 dell'AOA (*American Orthopaedic Association*), una parte consistente degli stessi ortopedici è scettica sull'efficacia della chirurgia nelle affezioni della colonna e se avesse una lombalgia cronica con fenomeni degenerativi meno dell'1% di loro si sottoporrebbe a un intervento chirurgico. La chirurgia ha indicazioni precise nel trattamento delle affezioni della colonna e comunque circa il 10% dei pazienti dopo l'intervento continua a lamentare un dolore residuo di grave intensità (la cosiddetta "*failed back surgery syndrome*"). La difficoltà consiste, nell'ambi-

Pattern di distribuzione dell'innervazione della regione del ginocchio

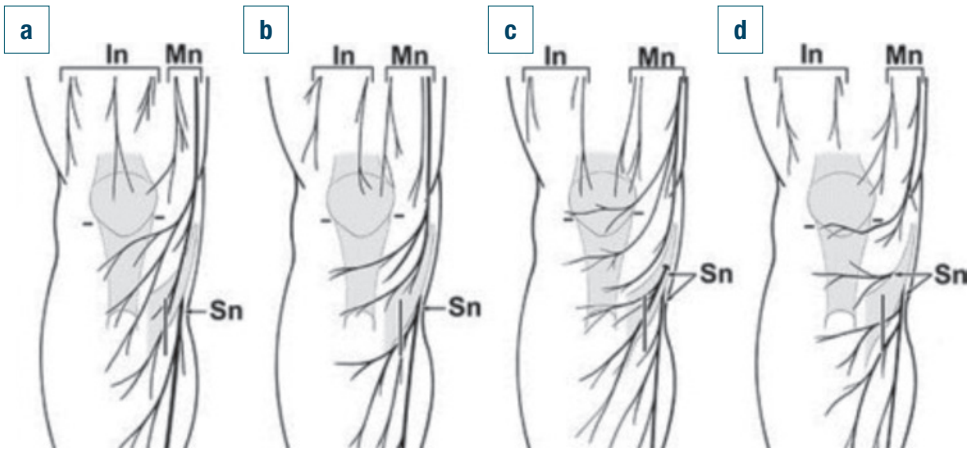

A. Le branche del nervo cutaneo femorale mediale sono distribuite alla regione anteriore della gamba (8 arti, 16%).
B. Le branche del nervo cutaneo femorale mediale sono distribuite alla regione infrapatellare e le branche del nervo safena sono distribuite alla regione anteriore della gamba (25 arti, 49%).
C. La branca infrapatellare del nervo safena perfora il muscolo sartorio e si distribuisce alla regione infrapatellare (16 arti, 31%).
D. La branca infrapatellare del nervo safena emerge dal margine anteriore del muscolo sartorio e si distribuisce alla regione infrapatellare (2 arti, 4%).
In: nervo cutaneo femorale intermedio; Mn: nervo cutaneo femorale mediale; Sn: nervo safeno.

Figura 4. Quattro pattern di distribuzione del nervo cutaneo femorale mediale e del nervo ricorrente del safeno sulla base dei reperti ottenuti in 51 arti (da Mochizuki et al., 2003[7], mod.).

to del gran numero di pazienti che lamentano dolore alla colonna, nell'identificare la patologia responsabile del dolore che sia risolvibile con un intervento chirurgico.
L'altra possibilità è quella di trattare i pazienti, almeno finché è possibile, con un approccio medico, ricordando che nel nostro paese le lombosciatalgie sono responsabili di più della metà dei casi di dolori neuropatici (circa 400.000/750.000 casi). Diversi studi hanno dimostrato che il 30-50% dei pazienti con dolore lombare cronico ha un dolore che almeno in parte è di tipo neuropatico. In effetti il dolore cronico è spesso un dolore misto, con una componente nocicettiva, dovuta alla stimolazione dei recettori del legamento longitudinale lesionato e di quelli del perinevrio della radice compressa, e una componente neuropatica, che origina da impulsi ectopici generati dalla compressione meccanica e dall'ischemia degli assoni nocicettivi (fibre mieliniche di piccolo calibro ed amieliniche) (Fig. 5).
Il dolore nocicettivo origina a livello radicolare e si riferisce cranialmente e caudalmente lungo la colonna, il dolore neuropatico si proietta nel territorio d'innervazione della radice.
Il riconoscimento dell'importanza della componente neuropatica nel dolore cronico alla colonna vertebrale ha condotto all'utilizzo dei farmaci efficaci nel dolore neuropatico (es. pregabalin) nel trattamento delle lombalgie [8 9]. In questo ambito il pregabalin [10] ha dimostrato la sua efficacia sia in monoterapia che in associazione con altri farmaci antidolorifici (Fig. 6), con un effetto sia sulla riduzione del dolore che sulla qualità di vita (disturbi del sonno, ansia o depressione, incapacità a svolgere le normali occupazioni). Questi effetti si traducono in un rapporto costo-beneficio altamente favorevole del pregabalin rispetto ai trattamenti standard [11].
Oltre che nella chirurgia del ginocchio, pregabalin ha ottenuto risultati analoghi dopo chirurgia della colonna e nella prevenzione del dolore post-chirurgico sia negli interventi di chirurgia spinale che in quelli di discectomia; tale utilizzo è da considerare attualmente off-label.

Figura 5. Il dolore può essere prevalentemente nocicettivo, neuropatico o misto (con una componente sia neuropatica che nocicettiva).

Poiché, come si diceva, il dolore alla colonna vertebrale nella maggior parte dei casi è un dolore misto con una componente neuropatica, è utile l'associazione tra un farmaco per il dolore neuropatico e uno antinocicettivo: ad esempio diversi studi hanno dimostrato come l'associazione tra celecoxib e pregabalin o oppiacei [12] sia più efficace del singolo farmaco.
Recentemente anche una Cochrane review ha confermato che la combinazione di 2 o più farmaci differenti può migliorare l'efficacia analgesica nel dolore neuropatico e, in alcune situazioni, ridurre gli effetti collaterali del trattamento.

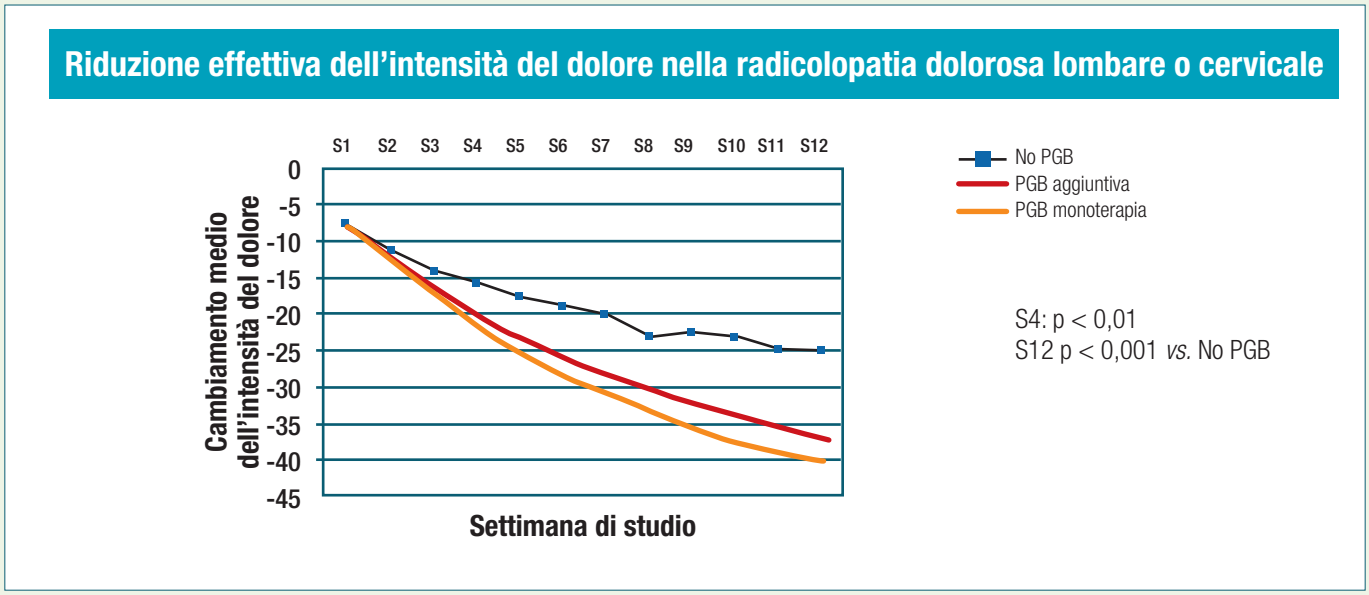

Figura 6. Studio osservazionale, multicentrico, comparativo prospettico dell'effetto di attenuazione del dolore con pregabalin in terapia *add-on* e in monoterapia con un regime terapeutico diverso da pregabalin, in pazienti (n. 1.304) con radicolopatia dolorosa refrattaria nella routine della pratica clinica nell'ambito dell'assistenza primaria. N. 490 (34%) pazienti sono passati a pregabalin in terapia *add-on* e a 159 pazienti (11%) è stato sostituito il trattamento in corso con una terapia diversa da pregabalin (da Saldaña et al., 2010 [10], mod.).

Bibliografia

1. Wylde V, Hewlett S, Learmonth ID, et al. *Persistent pain after joint replacement: prevalence, sensory qualities, and postoperative determinants*. Pain 2011;152:566-72.
2. Pinto PR, McIntyre T, Ferrero R, et al. *Persistent pain after total knee or hip arthroplasty: differential study of prevalence, nature, and impact*. J Pain Res 2013;6:691-703.
3. Toms AD, Mandalia V, Haigh R, et al. *The management of patients with painful total knee replacement*. J Bone Joint Surg Br 2009;91:143-50.
4. van Seventer R, Bach FW, Toth CC, et al. *Pregabalin in the treatment of post-traumatic peripheral neuropathic pain: a randomized double-blind trial*. Eur J Neurol 2010;17:1082-9.
5. Buvanendran A, Kroin JS, Della Valle CJ, et al. *Perioperative oral pregabalin reduces chronic pain after total knee arthroplasty: a prospective, randomized, controlled trial*. Anesth Analg 2010;110:199-207.
6. Bouhassira D, Attal N, Alchaar H, et al. *Comparison of pain syndromes associated with nervous or somatic lesions and development of a new neuropathic pain diagnostic questionnaire (DN4).* Pain 2005;114:29-36.
7. Mochizuki T, Akita K, Muneta T, et al. *Anatomical bases for minimizing sensory disturbance after arthroscopically-assisted anterior cruciate ligament reconstruction using medial hamstring tendons.* Surg Radiol Anat 2003;25:192-9.
8. Baron R, Freynhagen R, Tölle TR, et al.; A0081007 Investigators. *The efficacy and safety of pregabalin in the treatment of neuropathic pain associated with chronic lumbosacral radiculopathy*. Pain 2010;150:420-7.
9. Marchettini P. *Back pain with neuropathic component*. GIOT 2012;38:209-19.
10. Saldaña MT, Navarro A, Pérez C, et al. *Patient-reported-outcomes in subjects with painful lumbar or cervical radiculopathy treated with pregabalin: evidence from medical practice in primary care settings*. Rheumatol Int 2010;30:1005-15.
11. Morera-Domínguez C, Ceberio-Balda F, Flórez-García M, et al. *A cost-consequence analysis of pregabalin versus usual care in the symptomatic treatment of refractory low back pain: sub-analysis of observational trial data from orthopaedic surgery and rehabilitation clinics*. Clin Drug Investig 2010;30:517-31.
12. Romanò CL, Romanò D, Bonora C, et al. *Pregabalin, celecoxib, and their combination for treatment of chronic low-back pain*. J Orthop Traumatol 2009;10:185-91.

Pubblicazione resa possibile con il contributo incondizionante di Pfizer Italia.