Su di un caso di iperallungamento dell'arto inferiore secondario a frattura diafisaria di femore in età pediatrica trattata con fissatore esterno

Overgrowth after femoral shaft fractures treated by external fixation in childhood: case report

G.L. Di Gennaro
M. Spina
M. Lampasi
O. Donzelli

RIASSUNTO

Viene riportato un caso di notevole ipermetria post-traumatica secondaria a frattura diafisaria di femore in età pediatrica. Si tratta di un paziente che all'età di 4 anni e mezzo, a seguito di un trauma della strada, riportava frattura di femore isolata e non esposta, trattata mediante riduzione e stabilizzazione con fissatore esterno monoassiale. All'età di 15 anni il paziente presentava un iperallungamento dell'arto fratturato di circa 54 mm radiografici.
Vista l'imprevedibilità di questa complicanza, riscontrata qualunque sia la metodica utilizzata nel trattamento delle fratture di femore nel soggetto in accrescimento, consigliamo di accontentarsi nella riduzione iniziale della frattura piuttosto che accanirsi con manovre riduttive ripetute, secondo noi direttamente coinvolte nell'ipermetria.

Parole chiave: femore, frattura, età pediatrica, fissatore esterno, ipermetria

SUMMARY

We describe a case of severe post-traumatic overgrowth after diaphyseal fracture of the femur in childhood. A four-and-a-half-year-old patient was involved in a road accident and suffered an isolated femoral closed fracture, which was treated by reduction and external fixation. When the patient was fifteen-years-old, he presented a length discrepancy of 54 mm, due to overgrowth in the fractured limb.
Given the unpredictability of this complication, which can occur regardless of the method used to treat a femoral fracture in children in growing age, we recommend being satisfied with the initial fracture reduction rather than insisting on repeated reductions, which in our opinion are directly involved in the overgrowth.

Key words: femur, fracture, childhood, external fixation, leg length discrepancy

Divisione di Ortopedia e Traumatologia Pediatrica, Istituto Ortopedico "Rizzoli", Bologna

Indirizzo per la corrispondenza:
Dott. G.L. Di Gennaro
VIII Divisione
Istituto Ortopedico "Rizzoli"
via G.C. Pupilli 1
40136 Bologna, Italy
Tel. +39 051 6366837
Fax +39 051 6366837

Ricevuto il 3 agosto 2007
Accettato il 27 marzo 2008

INTRODUZIONE

Le fratture diafisarie di femore sono eventi traumatici comuni nell'età evolutiva. Si tratta frequentemente di pazienti polifratturati con trauma cranico in cui coesistono fratture dell'arto superiore ed inferiore a seguito di traumi ad alta energia.

L'evoluzione e il trattamento di queste fratture sono condizionati dalle caratteristiche anatomiche e fisiologiche dell'osso infantile. Numerose sono le opzioni terapeutiche per le fratture diafisarie di femore e vanno dal semplice apparecchio gessato pelvi-podalico (preceduto o meno da un adeguato periodo di trazione trans-scheletrica) all'utilizzo di chiodi endomidollari o placche, all'applicazione del fissatore esterno. La scelta del trattamento dipende da numerosi fattori tra cui l'età del paziente, il tipo di trauma, le lesioni associate, il tipo e la sede della frattura, la condizione psicologica e sociale del bambino ed il grado di collaborazione della famiglia.
Le complicanze del trattamento, chirurgico e non, delle fratture diafisarie in età pediatrica includono le deformità scheletriche, le pseudoartrosi, i ritardi di consolidazione, le rifratture, le rigidità articolari ed infine l'ipermetria post-traumatica. Quest'ultima è una temibile complicanza ed è legata all'eccessiva stimolazione delle cartilagini fertili verosimilmente causata dall'iperemia dell'arto fratturato, che si verifica durante i processi di consolidazione e rimodellamento della frattura.
Il caso clinico che viene presentato testimonia il grado estremo che questa complicanza può raggiungere.

CASO CLINICO

Maschio, nato a termine da parto eutocico. Anamnesi familiare positiva per displasia congenita dell'anca. Per tale motivo all'età di 8 mesi veniva sottoposto ad una indagine radiografica del bacino in proiezione antero-posteriore, comprensiva dei femori in toto, che non evidenziava difetti di maturazione a carico delle anche ed escludeva differenze di lunghezza di natura congenita a carico dei due femori. Questo, associato alla mancanza di differenze morfologiche tra le tibie (sulle radiografie effettuate successivamente), ci porta ad escludere differenze di lunghezza tra le stesse, di natura congenita. Lo sviluppo psico-fisico del bambino si realizzava normalmente.
All'età di quattro anni e mezzo, in seguito ad un incidente della strada, si verificava una frattura del femore sinistro. Si trattava di una frattura isolata e non esposta, di forma spiroide con un terzo piccolo frammento, che dopo alcuni giorni di trazione a cerotto, veniva ridotta perfettamente e stabilizzata con un fissatore esterno monoassiale presso l'ospedale di residenza (Fig. 1). Il fissatore esterno veniva mantenuto per circa tre mesi e rimosso dopo l'avvenuta consolidazione della frattura. Sfortunatamente, nella sede presso cui il paziente era seguito (ma verosimilmente lo stesso comportamento sarebbe stato seguito nella nostra struttura), non venne eseguita una radiografia panoramica per la misurazione della dismetria né al momento del trauma, né al momento della consolidazione, per cui la presunzione di assenza di dismetrie congenite deve basarsi sui criteri clinici e radiografici sopra esposti.
A distanza di un anno dalla rimozione del fissatore, era possibile osservare un ripristino pressoché completo della morfologia del femore sede della pregressa frattura. Veniva quindi eseguita una radiografia comparativa dei femori, che evidenziava una ipermetria del femore sinistro di 15 mm. Purtroppo, anche in questo caso, nell'ospedale presso cui il bambino veniva seguito non venivano eseguite radiografie comparative delle tibie, per cui non è possibile pronunciarsi sull'andamento temporale dell'ipermetria tibiale in questa fase. Il paziente veniva quindi dichiarato guarito e ai genitori veniva consigliato un controllo solo al bisogno.
[È noto che una frattura femorale, in un paziente in accrescimento, può prestarsi a diverse soluzioni terapeutiche. A seconda delle caratteristiche della frattura, della sede, dell'età del bambino, delle condizioni generali, abbiamo a disposizione diversi strumenti di cura. Molte volte la scelta è imposta dalle caratteristiche della frattura (esposizione) o dalle condizioni generali (politraumatizzato), ma spesso è affidata all'esperienza del chirurgo e alla

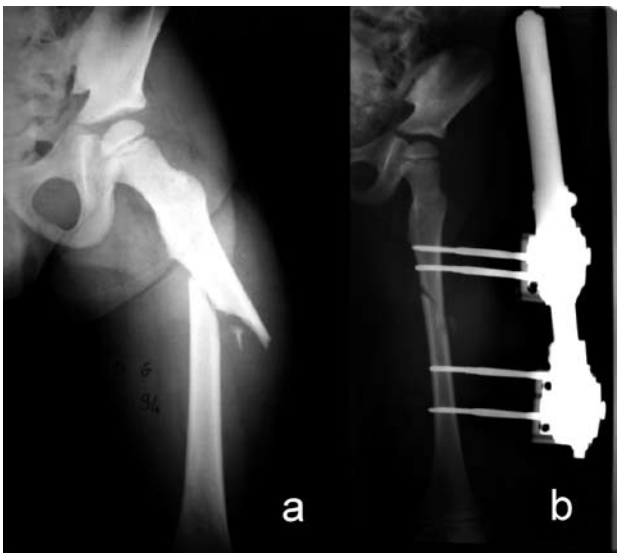

Fig. 1. A) Anni 4 e 6 mesi, frattura spiroide femore sinistro (non esposta). B) Riduzione della frattura e stabilizzazione con fissatore esterno monoassiale.

sua familiarità con i diversi strumenti di cura. Questo è sostanzialmente giusto, ma esistono dei limiti a tale affermazione legati alle conseguenze di questi gesti.
Prima di continuare nella lettura, invitiamo i lettori a porsi alcune domande: ritenete che il trattamento eseguito, al di là delle preferenze di ognuno, sia un trattamento corretto? Il paziente può essere considerato guarito, senza necessità di ulteriori controlli? È possibile affermare che la dismetria esistente si manterrà stabile o che potrà essere recuperata nel corso degli anni?]
Il paziente veniva rivisto nello stesso ospedale all'età di oltre nove anni (a circa 5 anni dalla frattura) per un controllo del rachide. Un'evidente scoliosi statica per caduta del bacino a destra spingeva ad eseguire una radiografia panoramica degli arti inferiori, che dimostrava un'ipermetria dell'arto inferiore sinistro di 31 mm, di cui 20 a carico del femore e 11 a carico della tibia. Al paziente non veniva prospettato alcun trattamento, veniva applicato un rialzo nella calzatura destra e venivano consigliati controlli ambulatoriali.
Trascorrono così altri quattro anni. La differenza di lunghezza degli arti inferiori aumenta. All'età di 13 anni e 8 mesi una radiografia panoramica degli arti inferiori documentava che l'ipermetria aveva raggiunto i 53 mm radiografici (34 mm nel femore e 19 mm nella tibia).
Il paziente giungeva alla nostra osservazione all'età di 14 anni. Era alto 165 cm e presentava dei caratteri sessuali secondari che testimoniavano un avanzato stato puberale.
All'età di 15 anni, alla completa chiusura delle cartilagini di accrescimento (Fig. 2) la dismetria aveva raggiunto i 54 mm radiografici (35 mm femorali e 19 mm tibiali). Il paziente veniva da noi sottoposto ad intervento chirurgico di allungamento femorale destro con fissatore esterno di Ilizarov (Fig. 3). A distanza di 7 mesi, ottenuta la completa correzione della dismetria e la consolidazione del focolaio di allungamento, veniva rimosso il fissatore esterno.

Fig. 2. A) Anni 15 e 6 mesi. Rx panoramica arti inferiori in clinostatismo, l'ipermetria dell'arto inferiore sinistro si è stabilizzata sui 54 mm (35 mm a livello del femore e 19 alla tibia). B) Anni 15 e 6 mesi. Quadro clinico con evidente squilibrio del bacino e conseguente scoliosi statica.

DISCUSSIONE

La maggior parte delle fratture diafisarie femorali in età pediatrica ed adolescenziale va incontro a consolidazione senza complicazioni severe, a prescindere dal trattamento effettuato [1 2].
Il trattamento conservativo (apparecchio gessato preceduto o meno da trazione), per lungo tempo considerato il trattamento di scelta per le fratture isolate della diafisi femorale in età pediatrica [3], attualmente rimane tale in molti dipartimenti per il trattamento dei bambini in età pre-scolare, considerato che si tratta di un trattamento sicuro, con buoni risultati a lungo termine, e di durata relativamente limitata, visto l'elevato potenziale di consolidazione in questa fascia d'età [3 4].
Nell'ultimo decennio, c'è stata la tendenza a un approccio più interventistico specie per i bambini più grandi in età scolare, che implica un trattamento chirurgico del paziente affetto da frattura femorale [3 5].
Tale trattamento consente infatti una mobilizzazione precoce del paziente, una più breve degenza ospedaliera ed evita gli effetti psicologici e sociali di una lunga immobilizzazione a letto [1].
Le opzioni per il trattamento chirurgico comprendono la sintesi con chiodi endomidollari (elastici e bloccati)

e con placche, e l'utilizzo di fissatori esterni [1]. Ognuno di questi metodi ha vantaggi e svantaggi [6] e nessuno è indicato per ogni tipo di frattura femorale diafisaria [1 5]: l'età e la taglia del paziente, le lesioni associate (anche in termini di lesioni delle parti molli sovrastanti la frattura), la sede e il tipo di frattura, e le condizioni psicologiche e sociali del bambino, comprendenti la capacità della famiglia di prendersene cura, sono tutti fattori che influenzeranno la scelta del trattamento [1 5].

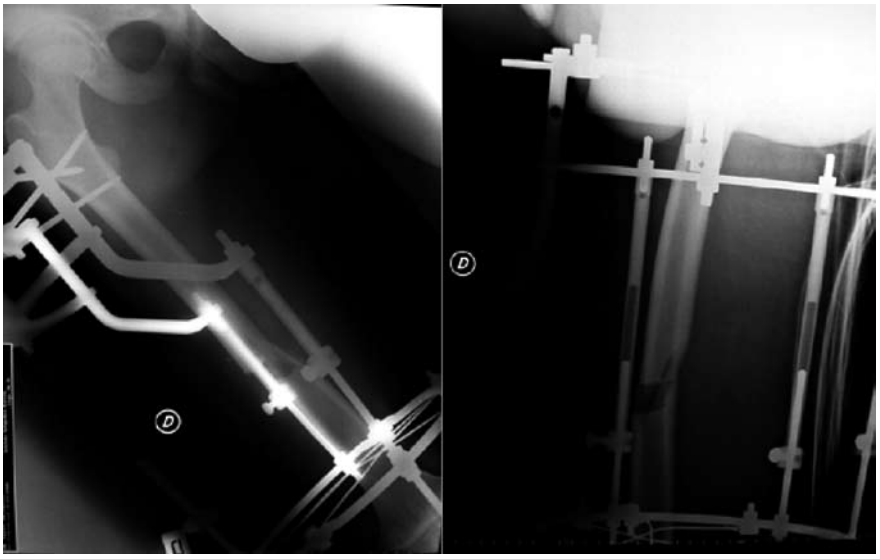

Fig. 3. A, B) Quadro radiografico del femore destro in corso di distrazione con la metodica di Ilizarov.

Il trattamento per mezzo di fissatori esterni ha attraversato un periodo di grossa popolarità sul finire degli anni '80 e all'inizio degli anni '90, quando diversi Autori hanno riportato risultati eccellenti con minime complicanze [7-10].

L'entusiasmo che è derivato da tali risultati ha spinto alcuni Autori ad evocare l'uso del fissatore esterno come trattamento di scelta anche per le fratture diafisarie di femore scomposte non complicate [3 10 11], in particolare in una fascia d'età compresa tra i 4 e 12 anni [10]; per altri Autori la fissazione esterna era indicata per tutti quei bambini il cui peso fosse eccessivo per applicare una *skin traction* (ossia oltre i 20 kg). I vantaggi comprendono un ricovero di breve durata e una sintesi stabile con ripresa del carico precoce [5]. La consolidazione viene ottenuta in media in 10-12 [11] settimane e il fissatore viene rimosso quando si noti la comparsa di una continuità radiografica di almeno tre corticali [1 12].

La complicanza che viene riportata più frequentemente (fino al 52,5% dei casi in letteratura, generalmente 10-20%) è l'infezione dei tramiti delle fiches del fissatore [1 13 14], che però generalmente risponde a un trattamento locale o a un breve trattamento antibiotico orale [15].

Un'altra conseguenza frequente, causa di mancato gradimento da parte dei pazienti adolescenti, è l'esito in cicatrici antiestetiche [1], specie nei casi di comparsa di infiammazione o infezione lungo i tramiti delle fiches [3].

La rigidità di ginocchio, presente nel 40% dei casi, ha invece la tendenza a regredire con la rimozione del fissatore. Altre due complicanze appaiono invece più temibili.

In una percentuale di casi che va dallo 0 al 21% è riportato un ritardo di consolidazione o una rifrattura a livello della frattura originale [1 14 16 17]. È probabile che tale complicazione sia correlata all'uso di impianti di fissazione rigida [1 5 12], che risulterebbero in uno *stress-shielding* e in un ritardo di maturazione del callo [11 14 18]. Uno studio di confronto tra fissazione esterna dinamica e statica [19] ha inoltre escluso qualsiasi effetto della dinamizzazione del sistema, in termini di riduzione del tempo di consolidazione e delle complicanze, dinamizzazione che da qualcuno era stata evocata a 3-6 settimane dall'applicazione [6 11 12 14 17 20] proprio con tale finalità.

L'altra temibile complicanza del trattamento con fissatori esterni è l'ipermetria. L'ipermetria post-traumatica è un fenomeno caratteristico delle fratture diafisarie in età pediatrica, la cui patogenesi viene generalmente messa in relazione con una stimolazione a carico delle cartilagini fertili causata dall'iperemia che si produce durante i processi di consolidazione e rimodellamento [21 22], e che agisce tanto sulle fisi del segmento osseo fratturato quanto sulle fisi del segmento omolaterale non fratturato [21-23].

Tale fenomeno, che nei casi di frattura di ossa dell'arto inferiore è di entità maggiore se ad essere fratturato è il femore rispetto alla tibia, subisce l'influenza di diversi fattori: l'età scheletrica, con valori lievemente superiori riportati nei pazienti più piccoli, la sede della frattura, il tipo di frattura, con gradi di ipermetria più marcati in

tutte quelle fratture in cui siano più prolungati i tempi di consolidazione o di rimodellamento, con conseguente prolungamento dello stato di iperemia locale e di stimolo sulle condizioni di crescita [24] (fratture diafisarie caratterizzate da grave scomposizione, importanti deformità angolari e accavallamento dei monconi; fratture spiroidi ed oblique rispetto a quelle trasverse [25 26]; fratture "instabili" sottoposte a trattamento conservativo, in cui si siano effettuate manovre riduttive ripetute, gipsotomie, applicazione di pressori)[27].

L'altro fattore fondamentale che influenza l'allungamento post-traumatico è il tipo di trattamento effettuato [2]. Se nel caso di trattamenti conservativi a carico del femore, l'ipermetria che ne deriva è nell'ordine dei 6,9-11 mm [28 29], nel caso di trattamento chirurgico, l'entità dell'allungamento varia con la scelta effettuata.

Nel caso dell'inchiodamento endomidollare elastico stabile, vengono riportati, dai promotori di questa tecnica di osteosintesi, valori paragonabili a quelli derivanti da un trattamento conservativo.

L'osteosintesi con placche è notoriamente associata ad elevati valori di allungamento, fino a 3-5 cm, in proporzione alla lunghezza della placca e allo scollamento periostale effettuato [29]. Per quanto concerne la dismetria secondaria al trattamento con fissatore esterno, sono state riportate casistiche discordanti tra loro, e i vari Autori hanno proposto differenti teorie patogenetiche e suggerimenti pratici.

Blasier et al. [10], nel 1997, riportando i risultati di 132 fratture femorali chiuse, sottolineavano come l'allungamento non sia un problema per le fratture trattate con fissazione esterna: su 18 pazienti in cui vennero effettuate misurazioni radiografiche a 2 anni di follow-up, 15 pazienti avevano sviluppato un allungamento medio di 8,7 mm e tre pazienti un accorciamento medio di 7,7 mm, senza alcuna correlazione dell'allungamento con la riduzione della frattura (cioè col fatto che i monconi fossero stati lasciati in accavallamento, in distrazione o in riduzione anatomica). Al contrario, in due dei tre pazienti che presentavano accorciamento, il focolaio era stato ridotto in accavallamento di 7-10 mm.

Tolo [14] nel 1983 su 14 fratture tibiali e femorali (di cui 11 esposte) ha riportato 4 casi di iperallungamento tra 1 e 3 cm. Tale allungamento non risultava influenzato dall'età del paziente né dalla presenza di un'esposizione della frattura. L'Autore ipotizzò che tale fenomeno fosse dovuto allo stimolo alla crescita derivante dalla presenza delle fiches del fissatore esterno sia prossimamente che distalmente alla frattura, e suggerì quindi di stabilizzare la frattura con un certo accavallamento dei monconi per compensare l'allungamento previsto.

Aronson e Turski [11] nel 1992, su 16 fratture femorali (comprendenti solo fratture chiuse, isolate) hanno riportato un 38% di casi di ipermetria (in media 5,8 mm). Essi ipotizzarono che l'iperallungamento fosse legato alla perdita dell'effetto di banda di tensione del periostio, per cui consigliarono di ricercare la riduzione anatomica della frattura. Il più elevato grado di allungamento riscontrato si era infatti verificato in un paziente con frattura esposta e completa lesione del periostio. Un'altra ipotesi degli Autori citati ritrovava la spiegazione della scarsa entità dell'ipermetria riscontrata, nel carico precoce concesso ai pazienti operati, a differenza di quanto avveniva nei casi trattati con gesso.

De Sanctis et al. [30], nel 1996, analizzando 82 fratture femorali (comprendenti anche fratture esposte) evidenziavano un allungamento medio di 0,6 cm, e suggerivano, come già ipotizzato da Aronson e Turski [11], che una riduzione anatomica della frattura e il precoce carico concesso fossero determinanti nel limitare l'ipermetria.

Hedin et al. [2] da una revisione di 98 fratture femorali chiuse, scomposte non complicate, trattate con tale tecnica, hanno riportato un allungamento medio di 0,3 cm a un anno e 0,5 cm a due anni, e non hanno evidenziato alcuna relazione significativa tra il grado di accorciamento o allungamento post-traumatico da un lato e il sesso, il tipo di frattura, il livello di frattura, il grado di scomposizione, accorciamento o angolazione dall'altro. Alla luce di tali dati, gli Autori hanno raccomandato di evitare di fissare la frattura con un accavallamento dei monconi [2], cosa che viene invece consigliata nel trattamento conservativo per compensare il conseguente allungamento, e hanno consigliato invece una riduzione anatomica dei monconi.

Infine, nel 2006 Matzkin et al. [31], riportando una casistica di 40 fratture di femore in età pediatrica trattate con fissazione esterna, riduzione anatomica e contatto fra le corticali dei monconi di frattura, non solo non riportano l'ipermetria post-traumatica tra le complicanze del trattamento, ma riportano in media 0,24 cm di accorciamento (accorciamento massimo di 5 cm). Gli Autori sostengono che il contatto tra corticali ristabilisce la tensione del periostio e conferisce stabilità alla frattura, limitando così lo stimolo all'allungamento.

L'interesse del caso da noi presentato risiede nell'entità dell'ipermetria prodottasi (54 mm) che supera di gran lunga i valori medi (1-3 cm) ed anche quelli massimi

riportati in letteratura (anche per quanto riguarda l'ipermetria della tibia omolaterale non fratturata, i valori medi di allungamento che si ritrovano in letteratura e che riscontriamo comunemente nella pratica quotidiana, sono generalmente di modesta entità, nell'ordine degli 1-5 mm [21 23], e quindi nettamente inferiori all'allungamento della tibia da noi qui riportato, pari a 19 mm) e che ha condotto, per pareggiare la dismetria, all'allungamento dell'arto controlaterale. Tale ipermetria è da attribuirsi interamente alla frattura ed al suo trattamento, considerata l'assenza di dismetria congenita nel paziente (verificabile su un controllo radiografico eseguito prima dell'evento traumatico).
È importante sottolineare che tale fenomeno si è verificato nonostante siano stati seguiti i consigli riportati in letteratura, ossia nonostante si sia realizzata una riduzione anatomica della frattura (senza accavallamento dei monconi) e siano stati concessi mobilizzazione e carico precoce.
Questo ci porta a concludere che l'ipermetria post-traumatica secondaria al trattamento con fissatori esterni, che in molti lavori recenti è stata ritenuta di scarsa importanza, deve essere invece considerata una complicanza possibile e temibile, come negli altri tipi di trattamento delle fratture di femore. Ciò deve portare ad un attento follow-up del paziente fino al termine dell'accrescimento e quindi al trattamento della dismetria secondo lo schema seguente.

Trattamento della dismetria
In età pediatrica le dismetrie inferiori a 1 cm dell'arto fratturato sono considerate fisiologiche; quelle per valori non superiori a 2 cm richiedono un trattamento ortesico mediante rialzi interni o esterni (a tutta suola o solo al tacco); il trattamento chirurgico è riservato a dismetrie maggiori secondo metodiche chirurgiche ed indicazioni ben precise.
Il trattamento chirurgico prevede uno dei seguenti metodi: a) osteotomia di accorciamento dell'arto più lungo; b) rallentamento della crescita dell'osso più lungo mediante epifisiodesi con cambre; c) arresto permanente della crescita dell'osso più lungo mediante epifisiodesi definitiva; d) allungamento dell'arto più corto mediante osteotomia e distrazione con fissatore esterno [32].
L'osteotomia di accorciamento dell'arto più lungo garantisce un risultato immediato e preciso della correzione che si vuole ottenere. Il segmento scheletrico più indicato è il femore. L'osteotomia può essere eseguita a livello della metafisi prossimale del femore mediante sintesi con placca, o a livello della diafisi mediante sintesi endomidollare. Il periodo più adatto per eseguire questo tipo di chirurgia è al termine dell'accrescimento, a cartilagini chiuse. Le indicazioni sono ipermetrie non superiori ai 4 cm se localizzate al femore e non superiori ai 2,5 cm se alla tibia, per il rischio di complicanze vascolari determinate dall'inginocchiamento dei vasi, qualora si volessero correggere differenze maggiori.
L'epifisiodesi temporanea con cambre non garantisce un risultato quantitativamente preciso e viene eseguita alla epifisi distale del femore e/o prossimale della tibia in base alla sede della deformità ed all'età del paziente. L'età di trattamento deve essere inversamente proporzionale all'entità del risultato che si vuole ottenere. Le indicazioni sono la correzione di dismetrie da iperallungamento dell'arto fratturato tra 2 e 4 cm. Tale tecnica causa un rallentamento progressivo della crescita che inizia circa 6 mesi dopo l'applicazione delle cambre e consente un rallentamento del 50% dell'attività della cartilagine di accrescimento.
L'epifisiodesi definitiva, che non dà un risultato certo dal punto di vista quantitativo, è da riservare solo ad importanti dismetrie in prossimità del termine dell'accrescimento.
Infine l'allungamento con fissatore esterno deve interessare l'arto sano più corto ed è da riservare solo alle dismetrie che superano i 3 cm, in pazienti con alcuni requisiti come una circolazione normale, una integrità della cute e dei tessuti molli. Inoltre tale trattamento è consigliabile in pazienti in accrescimento con una buona stabilità psicologica.

Considerazioni conclusive sul trattamento delle fratture
Nonostante la fissazione esterna sia un metodo di osteosintesi insostituibile in certe situazioni, quali fratture ampiamente esposte (grado II e III) con lesioni severe delle parti molli, fratture meno accessibili all'inchiodamento endomidollare elastico o alla sintesi con placca (come le fratture con forte comminuzione dei frammenti), e fratture femorali in pazienti politraumatizzati [4 6 8 13 16 17], il trattamento conservativo (apparecchio gessato preceduto o meno da trazione) rimane a nostro avviso il più indicato nei bambini in età prescolare, essendo un trattamento sicuro, dai buoni risultati e di durata relativamente limitata.
Per quanto riguarda invece l'ipermetria post-traumatica, considerata l'imprevedibilità di questa complicanza, riscontrata in maniera più o meno importante nei vari

tipi di trattamento della frattura, alla luce della nostra esperienza, possiamo affermare che la correzione anatomica della frattura non mette al riparo da questa complicanza e ci verrebbe piuttosto da pensare che probabilmente, manovre riduttive ripetute, atte a garantire una buona riduzione della frattura, siano direttamente coinvolte nell'ipermetria. Inoltre altra considerazione che emerge dal caso in oggetto è che l'applicazione delle fiches in prossimità della cartilagine di accrescimento abbia rappresentato un ulteriore stimolo all'accrescimento dell'arto. Pertanto, vista la notevole capacità di rimodellamento delle fratture nell'infanzia, sarebbe consigliabile accontentarsi di una riduzione appena accettabile all'inizio ma che sarà sicuramente corretta nei mesi successivi, piuttosto che infierire con ripetute manovre riduttive.

BIBLIOGRAFIA

[1] Beaty JH. *Operative treatment of femoral shaft fractures in children and adolescents*. Clin Orthop Relat Res 2005;434:114-22.

[2] Hedin H, Hjorth K, Larsson S, Nilsson S. *Radiological outcome after external fixation of 97 femoral shaft fractures in children*. Injury 2003;34:287-92.

[3] Hedin H, Hjorth K, Rehnberg L, Larsson S. *External fixation of displaced femoral shaft fractures in children: a consecutive study of 98 fractures*. J Orthop Trauma 2003;17:250-6.

[4] Flynn JM, Schwend RM. *Management of pediatric femoral shaft fractures*. J Am Acad Orthop Surg 2004;12:347-59.

[5] Hedin H. *Surgical treatment of femoral fractures in children. Comparison between external fixation and elastic intramedullary nails: a review*. Acta Orthop Scand 2004;75:231-40.

[6] Davis TJ, Topping RE, Blanco JS. *External fixation of pediatric femoral fractures*. Clin Orthop Relat Res 1995;318:191-8.

[7] Evanoff M, Strong ML, MacIntosh R. *External fixation maintained until fracture consolidation in the skeletally immature*. J Pediatr Orthop 1993;13:98-101.

[8] Krettek C, Haas N, Walker J, Tscherne H. *Treatment of femoral shaft fractures in children by external fixation*. Injury 1991;22:263-6.

[9] Shih HN, Chen LM, Lee ZL, Shih CH. *Treatment of femoral shaft fractures with the Hoffmann external fixator in prepuberty*. J Trauma 1989;29:498-501.

[10] Blasier RD, Aronson J, Tursky EA. *External fixation of pediatric femur fractures*. J Pediatr Orthop 1997;17:342-6.

[11] Aronson J, Tursky EA. *External fixation of femur fractures in children*. J Pediatr Orthop 1992;12:157-63.

[12] Skagg DL, Leet AI, Money MD, Show BA, Hale JM, Tolo VT. *Secondary fractures associated with external fixation in pediatric femur fractures*. J Pediatr Orthop 1999;19:582-6.

[13] Gregory P, Pevny T, Teague D. *Early complications with external fixation of pediatric femoral shaft fractures*. J Orthop Trauma 1996;10:191-8.

[14] Tolo VT. *External skeletal fixation in children's fractures*. J Pediatr Orthop 1983;3:435-42.

[15] Hedin H, Larsson S. *Technique and considerations when using external fixation as a standard treatment of femoral fractures in children*. Injury 2004;35:1255-63.

[16] Kirschenbaum D, Albert MC, Robertson WW Jr, Davidson RS. *Complex femur fractures in children: treatment with external fixation*. J Pediatr Orthop 1990;10:588-91.

[17] Siguier T, Glorion C, Langlais J, Rouvreau P, Pouliquen JC. *External fixation in fractures of the lower limb in children*. Rev Chir Orthop Reparatrice Appar Mot 1995;81:157-62.

[18] Greene WB. *Displaced fractures of the femoral shaft in children. Unique features and therapeutic options*. Clin Orthop Relat Res 1998;353:86-96.

[19] Domb BG, Sponseller PD, Ain M, Miller NH. *Comparison of dynamic vs. static external fixation for pediatric femur fractures*. J Pediatr Orthop 2002;22:428-30.

[20] Probe R., Lindsey RW, Hadley NA, Barnes DA. *Refracture of adolescent femoral shaft fractures: A complication of external fixation. A report of two cases*. J Pediatr Orthop 1993;13:102-5.

[21] Reynolds DA. *Growth changes in fractured long-bones: a study of 126 children*. J Bone Joint Surg Br 1981;63-B:83-8.

[22] Guzzanti V, Di Lazzaro A, Falciglia F. *Metaphyseal and diaphyseal fractures of the femur resulting in growth inequality in children under 3 years of age*. Arch Putti 1991;39:101-13.

[23] Shapiro F. *Fractures of the femoral shaft in children. The overgrowth phenomenon*. Acta Orthop Scand 1981;52:649-55.

[24] Gasco J, de Pablos J. *Bone remodeling in malunited fractures in children. Is it reliable?* J Pediatr Orthop B 1997;6:126-32.

[25] Jawish R, Kahwaji A, Dagher G. *Overgrowth of femoral fractures in childhood*. Rev Chir Orthop Reparatrice Appar Mot 2003;89:404-6.

[26] Shannak AO. *Tibial fractures in children: follow-up study*. J Pediatr Orthop 1988;8:306-10.

[27] Libri R, Valdiserri L. *L'allungamento post-traumatico nelle fratture diafisarie dell'arto inferiore nei bambini*. Bologna: Attualità in Chirurgia Ortopedica 1982, pp. 543-9.

[28] Corry IS, Nicol RO. *Limb length after fracture of the femoral shaft in children*. J Pediatr Orthop 1995;15:217-9.

[29] Stephens MM, Hsu LC, Leong JC. *Leg length discrepancy after femoral shaft fractures in children. Review after skeletal maturity*. J Bone Joint Surg Br 1989;71:615-8.

[30] De Sanctis N, Gambardella A, Pempinello C, Mallano P, Della Corte S. *The use of external fixators in femur fractures in children*. J Pediatr Orthop 1996;16:613-20.

[31] Matzkin EG, Smith EL, Wilson A, Murray PC. *External fixation of pediatric femur fractures with cortical contact*. Am J Orthop 2006;35:498-501.

[32] Donzelli O, Libri L, Di Gennaro GL, Perozzi M. *The treatment of post-traumatic discrepancy in limb length*. It J Pediatr Orthop 1999;15(Suppl).