Organo ufficiale della
Società Italiana di Ortopedia e Traumatologia

Fondato da Giorgio Monticelli nel 1974

Giornale Italiano di Ortopedia e Traumatologia

GIOT

In questo numero

EDITORIALE
Giuseppe Sessa

FOCUS
Impiego clinico della stimolazione elettrica in ortopedia e traumatologia

COMPLICANZE
Le complicanze delle fratture mediali del collo femorale nel paziente anziano

STORIA DELL'ORTOPEDIA
L'astragalo di Dario

Vol. XLIII
02 2017

PACINI EDITORE MEDICINA

www.giot.it

Periodico trimestrale - POSTE ITALIANE SpA - Spedizione in Abbonamento Postale - D.L. 353/2003 conv. in L. 27/02/2004 n. 46 art. 1, comma 1, DCB PISA - ISSN 0390-0134 (Print) - ISSN 2531-3894 (Online) - Giugno - Finito di stampare presso tGP - Pisa, Luglio 2017

GIOT

Giornale Italiano di Ortopedia e Traumatologia

Organo ufficiale della
Società Italiana di Ortopedia e Traumatologia

Vol. XLIII

02 2017

Direttore Scientifico
Andrea Piccioli

Vice Direttori
Federico Grassi, Umberto Tarantino

Direttore Responsabile
Patrizia Alma Pacini

Responsabile Editoriale
Alberto Di Martino

Comitato di Redazione
Stefano Campi, Barbara Rossi, Federico Sacchetti, Maria Silvia Spinelli

Comitato dei Referee
Fabio Bestetti, Giorgio Maria Calori, Michele D'Arienzo, Giuseppe De Giorgi, Fabio Donelli, Antonio Gigante, Ernesto Macrì, Milena Mastrogiacomo, Giuseppe Mineo, Filippo Randelli, Giuseppe Solarino, Tiziano Villa

Consiglio Direttivo S.I.O.T. biennio 2016-2018
Presidente: Giuseppe Sessa
Vice-Presidenti: Francesco Falez, Ciro Villani
Consiglieri: Giovanni Benelli, Gastone Bruno, Michele D'Arienzo, Alberto Momoli, Biagio Moretti, Mario Ronga, Roberto Sciortino, Paolo Tranquilli Leali
Past-President: Rodolfo Capanna
Garante: Paolo Cherubino
Segretario: Andrea Piccioli
Segretario Generale: Elena Cristofari
Revisori dei Conti: Stelio Baccari, Federico Santolini, Alfredo Schiavone Panni
Presidente Nuova Ascoti: Michele Saccomanno

Comitato Scientifico
Paolo Adravanti, Ernesto Amelio, Stefano Astolfi, Marco Berlusconi, Domenico Andrea Campanacci, Dario Capitani, Giuliano Cerulli, Gian Carlo Coari, Ferdinando Da Rin, Angelo Dettoni, Marco d'Imporzano, Onofrio Donzelli, Luigi Fantasia, Piero Garosi, Franco Gherlinzoni, Giuseppe Giannicola, Sandro Giannini, Cosimo Gigante, Marco Guelfi, Vincenzo Guzzanti, Giulio Maccauro, Romano Marsano, Daniele Fabris Monterumici, Redento Mora, Francesco Munari, Roberto Padua, Giorgio Eugenio Pajardi, Ferdinando Priano, Luigi Promenzio, Michele Rampoldi, Emilio Romanini, Carlo Luca Romanò, Mario Igor Rossello, Roberto Rotini, Nicola Santori, Filippo Maria Senes, Paolo Tranquilli Leali, Donato Vittore, Gustavo Zanoli, Giovanni Zatti

Referenti Rubriche
Linee guida: Andrea Piccioli
Notiziario: Elena Cristofari
Pagina sindacale: Michele Saccomanno
Novità legali e giuridiche: Ernesto Macrì

Edizione
Pacini Editore Srl
Via Gherardesca 1 • 56121 Pisa
Tel. 050 31 30 11 • Fax 050 31 30 300
Info@pacinieditore.it • www.pacinimedicina.it

Marketing Dpt Pacini Editore Medicina
Andrea Tognelli
Medical Project - Marketing Director
Tel. 050 31 30 255 • atognelli@pacinieditore.it
Fabio Poponcini
Sales Manager
Tel. 050 31 30 218 • fpoponcini@pacinieditore.it
Alessandra Crosato
Junior Sales Manager
Tel. 050 31 30 239 • acrosato@pacinieditore.it
Manuela Mori
Advertising Manager
Tel. 050 31 30 217 • mmori@pacinieditore.it

Redazione
Lisa Andreazzi
Tel. 050 31 30 285 • landreazzi@pacinieditore.it

Segreteria scientifica
Mara Di Stefano
Tel. 050 31 30 223 • giot@pacinieditore.it

Grafica e impaginazione
Massimo Arcidiacono
Tel. 050 31 30 231 • marcidiacono@pacinieditore.it

Stampa
Industrie Grafiche Pacini • Pisa

Copyright by Pacini Editore Srl
Registrato presso il Tribunale di Roma – n. 14690 del 1972

Rivista stampata su carta TCF (Total Chlorine Free) e verniciata idro. L'editore resta a disposizione degli aventi diritto con i quali non è stato possibile comunicare e per le eventuali omissioni. Le fotocopie per uso personale del lettore possono essere effettuate nei limiti del 15% di ciascun fascicolo di periodico dietro pagamento alla SIAE del compenso previsto dall'art. 68, commi 4 e 5, della legge 22 aprile 1941 n. 633. Le riproduzioni effettuate per finalità di carattere professionale, economico o commerciale o comunque per uso diverso da quello personale possono essere effettuate a seguito di specifica autorizzazione rilasciata da AIDRO, Corso di Porta Romana n. 108, Milano 20122, segreteria@aidro.org, http://www.aidro.org. I dati relativi agli abbonati sono trattati nel rispetto delle disposizioni contenute nel D.Lgs. del 30 giugno 2003 n. 196 a mezzo di elaboratori elettronici ad opera di soggetti appositamente incaricati. I dati sono utilizzati dall'editore per la spedizione della presente pubblicazione. Ai sensi dell'articolo 7 del D.Lgs. 196/2003, in qualsiasi momento è possibile consultare, modificare o cancellare i dati o opporsi al loro utilizzo scrivendo al Titolare del Trattamento: Pacini Editore Srl - Via A. Gherardesca 1 - 56121 Pisa.

www.giot.it

www.facebook.com/pacinimedicina

PACINI EDITORE MEDICINA

INDICE
Giornale Italiano di Ortopedia e Traumatologia
Vol. XLIII - 02/2017
Norme editoriali disponibili su:
www.giot.it

EDITORIALE
105 *G. Sessa*

In ricordo del Professor Michele Lisanti
107 *P. Tranquilli Leali*

5 minuti con...
108 Eduardo Ortiz Cruz e Alessandro Gasbarrini

FOCUS
110 Focus Group Ortopedia
Impiego clinico della stimolazione elettrica in ortopedia e traumatologia
L. Massari, F. Benazzo, B. Moretti, F. Falez, F. Donelli

COMPLICANZE
117 Le complicanze delle fratture mediali del collo femorale nel paziente anziano
G. Longo, S. Bonfiglio, G.C. Salvo, V. Burgio, F.R. Evola, M.A. Rosa

ARTICOLO DI AGGIORNAMENTO
125 La stampa 3D in ortopedia: indicazioni e limiti
C. Zoccali, A. Luzzati, S. Di Bella, D. Attala, S. Demitri, U. Orsini, A. Angelini, B. Magnan, B. Moretti, P. Ruggeri, R. Biagini

ARTICOLI ORIGINALI
133 Artroprotesi a doppia mobilità *versus* endoprotesi nel trattamento delle fratture del collo femore: risultati a 12 mesi nel paziente anziano affetto da demenza di tipo degenerativo
V. Salini, G. Mastromatteo, F. Del Sordo, A. Pantalone

138 L'utilizzo di cotili in titanio trabecolare con accoppiamento ceramica-ceramica nell'artroprotesi primaria di anca. Studio monocentrico a dieci anni
S. Biggi, M. Gramazio, S. Tornago, G. Cattaneo, A. Camera

144 Risultati a medio-lungo termine dell'artroprotesi d'anca non cementata Corail: i nostri primi 100 casi
U. de Bellis, A. Guarino, F. Messina, A. Mambretti, P. Fadigati, L. Pierannunzii

149 Valutazione clinica dei risultati dei pazienti con frattura di radio distale trattati con osteosintesi percutanea e ORIF *vs* pazienti trattati incruentemente. Risultati e complicanze
N. Silluzio, M.S. Spinelli, T. Malara, V. Sessa, M.A. Rosa

156 LIPO-AMIC: descrizione tecnica e studio pilota su 18 pazienti della tecnica AMIC® modificata con aggiunta di cellule mesenchimali da tessuto adiposo
F.V. Sciarretta, C. Ascani, C. Fossati, S. Campisi

STORIA DELL'ORTOPEDIA
163 L'astragalo di Dario
M. Cilione, V. Gazzaniga

MEDICINA LEGALE
166 La responsabilità professionale nella profilassi antitromboembolica nell'arto inferiore: case report. Considerazioni anche alla luce della legge Gelli/Bianco n. 24 2017
F.M. Donelli, M. Gabbrielli, T. Villa

BORSE DI STUDIO S.I.O.T.
172 Il ruolo del test dell'alfa-defensina nella diagnosi delle infezioni periprotesiche - una revisione della letteratura
T. Bonanzinga, P. Tanzi, A. Zahar, T. Gehrke

176 L'osteosintesi nelle fratture del terzo prossimale del femore in età evolutiva
M. Mazzi, M. Cravino, B. Magnan, C. Origo

WHAT'S NEW A CURA DI IORS
183 "What's new" nella ricerca ortopedica in Italia
A.P. Gigante

CASO CLINICO
186 *L. Ruzzini*

PACINI EDITORE MEDICINA

Giornale Italiano di Ortopedia e Traumatologia
2017;43:105-106

Giuseppe Sessa
Presidente SIOT

"America is another name for opportunity".
Ralph Waldo Emerson

Nicholas Nassim Taleb, filosofo, saggista e matematico libanese naturalizzato statunitense ha scritto: *"… non puoi pensare che qualcosa non accadrà perché non lo hai mai visto capitare in passato"*. E infatti nel 2018, l'*American Academy Orthopaedic Surgeons* (AAOS) ha invitato l'Italia, e quindi la SIOT, a contribuire al loro Congresso Nazionale a New Orleans in qualità di *Guest Nation*.
Il programma di *Guest Nation* della AAOS è stato deciso per dare lustro e portare a un maggiore riconoscimento nazioni importanti, che attraverso le loro Società Scientifiche Ortopediche da sempre partecipano all'*Academy* rendendola quel grande avvenimento scientifico e sociale universalmente riconosciuto. Luogo dove si discute al più alto livello dei risultati raggiunti, dei progetti e delle controversie che riguardano le scienze ortopediche. Oltre ciò l'*Academy* è una vetrina per la Nazione prescelta per mostrare al mondo le proprie grandi individualità, i progressi e spesso i successi raggiunti nel campo dell'Ortopedia e della Traumatologia.
Gestendo un Congresso da sempre a vocazione internazionale, il *Board* dell'*Academy* consente che ogni anno venga dato spazio a una Società invitata per presentare le proprie peculiarità, capacità tecniche, innovazioni e strategie, senza dimenticare la storia della Società e i nomi dei colleghi, del passato e del presente, che hanno dato lustro alla Società. Le Nazioni che ci hanno preceduto ruotano nei 4 continenti includendo Argentina, Brasile, Spagna, Tailandia, Messico, Giappone, Canada, Francia, Cina e Colombia.
I contributi dell'Ortopedia italiana da diversi anni vedono riconoscimenti di altissimo livello nel contesto dell'*Academy*. In particolare, l'Italia è riconosciuta come la *leader* indiscussa nella realizzazione di video chirurgici didattici, che ormai fanno parte integrante della biblioteca permanente dell'*Academy*.
Proprio per la meticolosa pianificazione, tipica degli americani, e la definizione del contributo dell'Italia all'AAOS del 2018, nel corso dell'ultimo Congresso appena svoltosi a San Diego, una nostra delegazione, da me presieduta, ha incontrato i responsabili dell'*American Academy* per definire i contributi della SIOT al programma scientifico dell'Evento.
La SIOT contribuirà pertanto con un importante Simposio che verterà su due temi "caldi", dal titolo: ***"Guest Nation Symposium - Orthopaedic surgery of pelvis/ Controversies in diagnostics and treatment of infections after THA: determining the optimal moment for reimplantation".*** Si confronteranno sui due importanti *topics* 5 nostri delegati e 5 tra i migliori cultori della materia degli Stati Uniti. Sarà un momento di grande interesse scientifico e culturale. Un dibattito tra esperti che sicuramente non mancherà di stimolare una discussione e un confronto di alto livello.
Sono stati inoltre selezionati **10 poster**, tra essi i migliori tre dell'ultimo Congresso SIOT e gli altri, frutto di una selezione richiesta ai *Cluster* delle nostre numerose

Società Scientifiche Superspecialistiche, così da cercare di rappresentare parti diverse e importanti del nostro variegato mondo professionale. I poster, come da consuetudine, verranno discussi nel corso della Sessione a loro dedicata e potranno essere un ulteriore momento di confronto tra le nostre diverse scuole.
Infine verrà presentato il libro della SIOT: ***"Bones: Orthopaedic Pathologies in Roman Imperial Age",*** edito da Springer, che prende in esame lo studio antropologico e orto-traumatologico di oltre 2.000 scheletri di individui vissuti nella Roma imperiale (I-III secolo d.c.) frutto della collaborazione con la Soprintendenza Speciale per il Colosseo, il Museo Nazionale Romano e l'Area Archeologica di Roma, che molto interesse ha suscitato negli Stati Uniti.
Potrete trovare sul nostro sito le notizie riguardo l'AAOS del 2018 insieme alle altre novità legate all'invito di SIOT come *Guest Nation*. In funzione di questi rapporti di collaborazione, ospiteremo una delegazione dell'*Academy* al prossimo Congresso SIOT di Palermo 2017, a cui sono sicuro accorreremo numerosi. Anche questo momento appare importante per discutere e far conoscere il contesto in cui lavoriamo, le nostre indubbie problematiche, ma anche i grandi traguardi raggiunti.
Il Congresso dell'*Academy* nel 2018 sarà pertanto una concreta occasione per fare *network* e per mostrare il livello internazionale dei contributi dell'Ortopedia italiana in un contesto d'eccezione.
Colgo pertanto questa occasione per invitare tutti i soci a partecipare a questo Evento che ci vede protagonisti, a intervenire a queste interessanti sessioni, a fare gruppo in terra straniera, con la finalità di supportare ed esportare un ulteriore prodotto di eccellenza del mercato italiano … *il lavoro dei nostri soci*!

Vi aspettiamo numerosi a Palermo e quindi a New Orleans!!!

Giornale Italiano di Ortopedia e Traumatologia
2017;43:107

In ricordo del Professor Michele Lisanti, ortopedico in Pisa

Paolo ma come li fai gli spaghetti cacio e pepe?

Molti direte: ma cosa c'entra?

Invece è molto pertinente, in quanto date per scontate le grandi qualità professionali di Michele:
MEDICO CHIRURGO dal 1976, specialista in Ortopedia e Traumatologia, Chirurgia della mano, Fisioterapia, Direttore dell'Ortopedia di Pontedera dal 2000 al 2007, e dal 2007, a quando ci ha lasciato, Direttore dell'Ortopedia dell'AOUP di Pisa, Direttore del Corso di Laurea in Scienze della Riabilitazione, docente e Direttore della Scuola di specializzazione in Ortopedia e Traumatologia, ha dato alle stampe circa 200 pubblicazioni, numerose monografie, centinaia di relazioni a congressi di rilievo non solo nazionale, ha eseguito circa diecimila interventi di chirurgia della mano, traumatologia, chirurgia del piede, chirurgia del ginocchio, chirurgia artroscopica, chirurgia del rachide, chirurgia della spalla e chirurgia protesica primaria e di revisione.
Penso che quanto sinteticamente e, in difetto, elencato qualifichi la vita professionale di un ortopedico UNIVERSITARIO di grande rilievo.
Detto ciò vorrei soffermarmi su alcuni aspetti della sua indole ricca di interessi e curiosità.
In questo millennio è stato necessario, per ricordare i valori di una VITA VERA, ascoltare il testamento spirituale di Steve Jobs: *siate affamati di sapere, siate curiosi, siate folli…*
Michele è vissuto così: ricordate che il primo a utilizzare le stampanti tridimensionali in Italia per pianificare gli interventi chirurgici è stato lui, che la sua casistica operatoria varia da C2 alla falange distale del V dito, frutto della nostra scuola che pretendeva che prima di dedicarsi, eventualmente, a un interesse monotematico si conoscesse bene tutta la specialità, mano chirurgica delicata e sicura, docente appassionato e "tutore" vigile dei "suoi" ragazzi, vissuto sempre nel rispetto della vita e del benessere dei "suoi" pazienti.
Appassionato di cucina, hobby appropriatissimo alla sua indole, infatti il cuoco deve avere curiosità, sensibilità, mano leggera e, quindi, non poteva che essere un cuoco eccellente. Molti ortopedici eccellenti sono, infatti, cuochi eccellenti o grandi buongustai.
L'unico mio grande rimpianto è di non esserci confrontati a tavola sul cacio e pepe, ricetta che ci eravamo scambiati con tecniche di cottura diverse, perché in questa vita frenetica che ci assilla perdiamo il senso del tempo e dello spazio negato ai valori veri e agli amici.

Un abbraccio Michele, grazie di esserci stato, ma esercitati con il cacio e pepe che quando arrivo ti farò gustare il mio.

Paolo Tranquilli Leali
FBSE, Professore Ordinario di Malattie dell'Apparato Locomotore

5 minuti con...

EDUARDO ORTIZ CRUZ

Hospital Universitario La Paz, Madrid

www.giot.it/intervista-eduardo-ortiz-cruz/

1 Nome?

Eduardo Ortiz Cruz

2 Età?

55 anni

3 Dove lavori?

Lavoro all'Hospital Universitario La Paz e al MD Anderson Cancer Center di Madrid in Spagna

4 La tua specialità riguarda soprattutto il tumore del bacino. Qual è lo scenario del trattamento dei tumori del bacino e dei tumori primitivi nel tuo Paese?

Lo scenario è molto difficoltoso perché abbiamo bisogno di un centro di riferimento per i tumori delle ossa, ma se si tratta di intervenire sui tumori del bacino abbiamo bisogno di un centro di riferimento che abbia al suo interno un team multidisciplinare adeguato a trattare pazienti fragili e complessi. Non tutti i centri di riferimento hanno la capacità di trattare lesioni tumorali complesse come quelle della pelvi.
A questo riguardo ci piacerebbe seguire l'idea della SIOT esplicitata nelle sue Linee Guida e redigere anche in Spagna delle Linee Guida per i tumori delle ossa e del bacino in cui sia ben sviluppata e identificata correttamente una multidisciplinarietà auspicabile e soprattutto indispensabile.

5 Questa è una pratica chirurgica alla quale si associa una grande quantità di complicazioni. La gestione delle complicanze?

Questa è una buona domanda perché se lavorassimo in un team multidisciplinare che comprenda la chirurgia oncologica ortopedica, la chirurgia plastica, la chirurgia vascolare, sicuramente potremmo abbattere molte complicanze, torniamo quindi a quanto auspicato nella risposta alla domanda precedente.

6 Quali sono le direzioni future che vedi in questo campo?

La principale direzione per il futuro, non solo per il tumore del bacino, penso sia l'educazione e la formazione dei giovani chirurghi ortopedici. Dobbiamo creare gruppi di chirurghi che siano in grado di collaborare tra loro e con altri specialisti del settore ed essere aperti (criticamente) alle novità tecnologiche.
A questo riguardo abbiamo bisogno di nuove protesi e di strumenti più moderni, quali la stampa 3D e la navigazione computer assistita.
In questa chirurgia così complessa è molto importante essere circondati e avere la possibilità di poter utilizzare tutti questi strumenti.

5 minuti con...

ALESSANDRO GASBARRINI

Istituto Ortopedico Rizzoli, Bologna

www.giot.it/intervista-alessandro-gasbarrini/

1 Nome?

Alessandro Gasbarrini

2 Età?

50 anni

3 Dove lavori?

Istituto Ortopedico Rizzoli a Bologna

4 Parlaci del lavoro che hai fatto come estensore delle Linee Guida sulle metastasi vertebrali

Il lavoro che ho fatto, o meglio che abbiamo fatto come "Gruppo di lavoro nazionale SIOT sulle metastasi ossee", è stato soprattutto improntato sulla ricerca dell'interdisciplinarità, cioè far lavorare più specialisti insieme. Infatti noi ortopedici oncologi dobbiamo interfacciarci con gli oncologi medici, con i radioterapisti, con gli immunologi e gli anestesisti (direttamente coinvolti nella eventuale procedura chirurgica) per cercare la soluzione migliore per il nostro paziente.
Quindi l'obiettivo di questo lavoro è stato quello di dare delle indicazioni sul trattamento del paziente oncologico affetto da metastasi vertebrale anche a chi non si occupa direttamente di Chirurgia oncologica ortopedica.
Con l'innovazione delle terapie oncologiche, l'aumento della sopravvivenza e l'alto numero di pazienti con metastasi ossee, l'importanza della qualità di vita degli stessi, ha un ruolo fondamentale e, quindi, il trattamento di questi pazienti non può e non deve essere confinato a pochi centri specialistici.

5 Quali sono le novità più interessanti in questo campo?

Ci sono tantissime novità e soprattutto ultimamente ci si spinge molto sulla chirurgia mini invasiva, video-assistita e navigata.
Il più delle volte il paziente metastatico osseo è un sono paziente fragile, defedato, sconfortato, che ha sopportato terapie molto pesanti e quindi ha bisogno di trattamenti poco invasivi, soprattutto quando si trattano pazienti multimetastatici che richiedono di continuare o di intraprendere un trattamento chemioterapico/oncologico precoce nel post-operatorio.
Quando, invece, ci si trova ad affrontare una metastasi solitaria, dove l'aspettativa di vita a lungo termine aumenta o quando il trattamento incruento è insoddisfacente è necessario asportare la malattia in maniera completa e totale. In tale caso la novità consiste in una ricostruzione che possa utilizzare la tecnologia 3D printing, cioè che possa effettuare una riproduzione fedele come forma e dimensioni all'originale asportato. In tal modo si consente di adattare la protesi al paziente e non viceversa.
Il poter utilizzare materiali di sintesi come il carbonio consente minori artefatti nell'esecuzione di radioterapia post-operatoria ottenendo terapie più precise ed efficaci.

6 Qual è il futuro del trattamento delle metastasi?

Io spero in un futuro in cui le metastasi non saranno più operate perché verranno trattate incruentemente con successo grazie a nuovi farmaci e a moderne tecniche di irradiazione. L'ortopedico vertebrale, in tal caso, si limiterà a correggere le deformità causate da eventuali fratture e per prevenire o risolvere un danno neurologico.
Sicuramente, nel futuro prossimo, vedo la collaborazione fra i vari specialisti, dove ognuno mette a disposizione la propria competenza, cultura e passione per arrivare alla cura e, perché no, alla guarigione del paziente.

Giornale Italiano di Ortopedia e Traumatologia
2017;43:110-116



Focus Group Ortopedia

Impiego clinico della stimolazione elettrica in ortopedia e traumatologia

The use of electrical stimulation in traumatology and orthopaedic practice

Leo Massari[1] *(foto)*
Francesco Benazzo[2]
Biagio Moretti[3]
Francesco Falez[4]
Fabio Donelli[5]

[1] Dipartimento di Scienze Biomediche e Chirurgico Specialistiche, Ospedale "S. Anna", Università di Ferrara; [2] Sezione di Clinica Ortopedica e Traumatologica, Fondazione IRCCS Policlinico "S. Matteo", Università di Pavia; [3] UO di Ortopedia e Traumatologia, Dipartimento di Metodologia Clinica e Tecnologie Medico-Chirurgiche, Policlinico-Università di Bari; [4] Dipartimento di Ortopedia e Traumatologia, Ospedale S. Spirito in Sassia, Roma; [5] Medicina Legale e delle Assicurazioni, Università di Milano

Riassunto

La scelta terapeutica del medico, nel trattamento di patologie dell'apparato muscolo-scheletrico, si fonda su una diagnosi appropriata e sulla scelta della terapia efficace per la patologia in cura. La terapia potrà essere attuata con un farmaco oppure con un dispositivo medico. La terapia con un dispositivo medico per la stimolazione elettrica dell'osteogenesi o della condroprotezione deve garantire:

- la sicurezza elettrica del dispositivo;
- la sicurezza biologica, intesa come assenza di effetti collaterali;
- l'efficacia del dispositivo nella specifica patologia, dimostrata da studi clinici;
- l'assenza di controindicazioni specifiche per il paziente che dovrà utilizzare il dispositivo medico.

La letteratura dimostra che l'efficacia terapeutica di un dispositivo medico è legata alle caratteristiche fisiche del segnale elettrico, magnetico o elettromagnetico generato dall'applicatore. Pertanto, l'impiego di un dispositivo deve fondarsi o su documentate esperienze cliniche condotte con il dispositivo stesso o su una chiara dimostrazione di equivalenza con dispositivi che erogano segnali efficaci. Attualmente è presente nel mercato italiano una pletora di dispositivi per "magnetoterapia" o "CEMP", privi di documentazione clinica che ne documentino l'efficacia e la sicurezza biologica. Questi dispositivi sono proposti ai pazienti per le più svariate e ampie indicazioni: dalla pseudoartrosi alla cellulite. Non è facile se non impossibile per l'ortopedico reperire in letteratura le necessarie informazioni sulle caratteristiche dei diversi dispositivi di "magnetoterapia" o "CEMP". Indicazioni, controindicazioni ed effetti collaterali sono contenuti unicamente nel manuale di istruzione, che rimanda alla responsabilità del medico l'uso del dispositivo, il quale, in assenza di adeguata documentazione clinica, potrebbe esporre il paziente ad un trattamento inefficace se non dannoso. Nella pratica clinica, la prescrizione all'uso della stimolazione elettrica si deve fondare su una corretta diagnosi e su una specifica indicazione all'uso del dispositivo più idoneo. In questo modo, il medico ottempera al suo dovere di proporre una terapia efficace e sicura.

Parole chiave: stimolazione elettrica, osteogenesi, condroprotezione, terapia efficace e sicura

Summary

The therapeutic decision of the physician for the treatment of musculoskeletal disorders is based on an appropriate diagnosis and on the choice of the effective therapy. Drugs or medical devices can be used for the treatment. Medical devices used for electrical stimulation of osteogenesis or chondroprotection must ensure:

- *electrical safety of the device;*
- *biological safety, meaning no side effects;*
- *effectiveness of the treatment demonstrated by clinical trials;*
- *absence of specific contraindications to use for the patient.*

Evidence in the literature shows that the efficacy of a medical device depends on the physical characteristics of the electric, magnetic or electromagnetic signal employed.

Indirizzo per la corrispondenza:
Leo Massari
Dipartimento di Scienze Biomediche e Chirurgico Specialistiche, Sezione di Clinica Ortopedica e Traumatologica, Ospedale "S. Anna", Università di Ferrara
via Aldo Moro, 8
44124 Ferrara
E-mail: msl@unife.it

Therefore, the use of a medical device must be based either on documented clinical experiences with the device itself or on a clear demonstration of equivalence with effective devices.
Currently there is a plethora of "PEMF" devices offered to clinicians and patients without proof of efficacy and biological safety. These devices claim the widest range of indications ranging from pseudoarthrosis to cellulitis. It is not easy if it is not impossible for the orthopaedic surgeons to extrapolate from the literature the necessary information on the characteristics of the different "PEMF" devices. Indications, contraindications and side effects are contained only in the instruction manuals, which refer to the physician's responsibility for the use of the device. These devices, in the absence of clinical documentation, could expose the patient to ineffective or potentially harmful treatment.
In clinical practice, indication to use of electrical stimulation should be based on the diagnosis and the treatment should be made with an effective and safe device.

Key words: *electrical stimulation, osteogenesis, chondroprotection, effective and safe device*

Stimolazione elettrica dell'osteogenesi

L'impiego della terapia biofisica, per accelerare la guarigione del tessuto osseo, è ormai pratica consolidata nel campo ortopedico e traumatologico e oltre 600.000 fratture sono state trattate con queste metodiche negli ultimi 30 anni, negli USA, in Europa e in Giappone [1 2]. L'accettazione e la diffusione di impiego di queste tecnologie è certamente riconducibile alle seguenti importanti osservazioni: 1) la maggiore attenzione verso tutte le tecniche che possono modificare le attività cellulari del tessuto osseo; 2) i risultati ottenuti dalle ricerche condotte in questi anni che hanno permesso di comprendere il meccanismo di azione attraverso cui le tecniche biofisiche sono efficaci nell'aumentare l'attività osteogenetica; 3) la possibilità di stimolare l'attività osteogenetica senza ricorrere ad interventi chirurgici o farmacologici.
La stimolazione elettrica dell'osteogenesi è riconducibile a due diverse metodiche che inducono grandezze elettriche nel tessuto osseo (Fig. 1): induttiva (campi elettromagnetici), capacitiva (campi elettrici). Il ruolo delle due metodiche è stato discusso in diversi articoli e in volumi dedicati [3-5], confrontandone efficacia e indicazioni di utilizzo. In particolare, Aleen nel 2016 ha individuato in letteratura 2025 pubblicazioni relative al trattamento con stimolazione elettrica dell'osteogenesi di fratture recenti, osteotomie, ritardi di consolidazione, pseudoartrosi [6].
Diverse meta-analisi hanno valutato gli studi clinici condotti negli ultimi trent'anni:

- nel 2008 Mollon et al. concludevano che i dati da loro raccolti non mostravano un impatto significativo della stimolazione elettrica nella guarigione delle pseudoartrosi [7]. Tuttavia, gli autori includevano nell'analisi, in modo a parere nostro non appropriato, un unico report negativo [8] relativo a "preliminary results" che influenzava pesantemente e negativamente i risultati dell'analisi;
- nel 2011 la meta analisi condotta da Schmidt-Rohlfing et al. dimostrava un positivo effetto della stimolazione elettrica sui tempi di guarigione ossea ($p < 0.0001$) [9];
- Hanneman et al., nella revisione sistematica e nella meta analisi da loro condotta nel 2014, concludevano che i CEMP sono efficaci nel trattamento di fratture recenti, accorciando il tempo di guarigione radiografica e clinica [10];
- Ebrahim et al. nel 2014 concludevano che i CEMP erano efficaci nell'aggiungere beneficio allo "standard of care" sulla percentuale di guarigione (*union rate*) di pseudoartrosi o ritardi di consolidazione a 3 mesi (RR 2.05, CI 0.99-4.24) [11];
- recentemente, la meta-analisi condotta da Aleen et al. (2016), per valutare l'efficacia della stimolazione elettrica nella guarigione del tessuto osseo, individuava un significativo effetto sul dolore ($p = 0,02$), e una riduzione della percentuale di mancate consolidazioni ($p < 0,01$) [6].

Le meta-analisi sull'impiego della stimolazione elettrica della osteogenesi sono particolarmente complesse in quanto includono dispositivi diversi per quanto attiene alle modalità di trattamento e in particolare le caratteristiche fisiche dei segnali elettrici impiegati e la durata giornaliera del trattamento. Nonostante questo, i risultati delle meta-analisi individuano un positivo effetto della stimolazione elettrica sui processi riparativi del tessuto osseo.

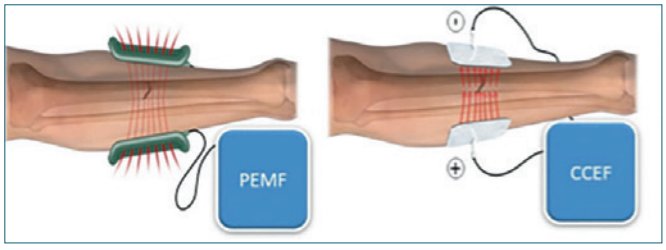

Figura 1. Rappresentazione schematica delle due metodiche di stimolazione elettrica. A sinistra metodica induttiva che impiega solenoidi per generare campi elettromagnetici. A destra la metodica capacitiva, che applica un campo elettrico tramite elettrodi cutanei adesivi.

Tabella I. Studi clinici condotti in Italia sull'uso della stimolazione elettrica nel trattamento dell'osteogenesi riparativa.

Autore	Tipo di studio	Livello evidenza	Patologia	Numero pazienti	Risultato
Marcer et al. 1984 [13]	Serie di casi	IV	Non union	147	73% consolidazione
Traina et al. 1986 [14]	Serie di casi	IV	Non union	248	84% consolidazione
Fontanesi et al. 1986 [15]	Prospettico, trattato *vs* controllo	II	Frattura di tibia	20 *vs* 20	85,7 *vs* 109,2 giorni ($p < 0,01$)
Borsalino et al. 1988 [16]	Prospettico randomizzato in doppio cieco	I	Osteotomia intertrocanterica femorale	15 *vs* 16	Accorciamento tempi consolidazione ($p < 0,05$)
Savini et al. 1990 [17]	Serie di casi	IV	Fusione posterolaterale lombosacrale	20	95% consolidazione
Traina et al. 1991 [18]	Retrospettivo, trattato *vs* controllo	III	Non union	41 *vs* 26	5,7 *vs* 7,8 mesi ($p < 0,01$)
Mammi et al. 1993 [19]	Prospettico randomizzato in doppio cieco	I	Osteotomia tibiale	18 *vs* 19	Accorciamento tempi consolidazione ($p < 0,05$)
Capanna et al. 1994 [20]	Prospettico randomizzato in doppio cieco	I	Osteotomia in innesti massivi	24 *vs* 23	6,7 *vs* 9,4 mesi ($p < 0,05$)
Benazzo et al. 1995 [21]	Serie di casi	IV	Fratture da stress	25	88% consolidazione
Impagliazzo et al. 2006 [22]	Serie di casi	IV	Non union	30	84% consolidazione
Dallari et al. 2009 [23]	Prospettico, randomizzato, in doppio cieco	I	Revisione di protesi d'anca	14 *vs* 13	Recupero funzionale e densità minerale ossea ($p < 0,05$)
Faldini et al. 2010 [24]	Prospettico randomizzato in doppio cieco	I	Frattura collo di femore	30 *vs* 35	94% *vs* 69% ($p < 0,01$)
Rossini et al. 2010 [25]	Prospettico randomizzato in doppio cieco	I	Fratture osteoporotiche vertebrali	20 *vs* 21	Diminuzione dolore ($p < 0,001$)
Martinelli et al. 2015 [26]	Serie di casi	IV	Edema osseo piede	6	80% guarigione
Piazzolla et al. 2015 [27]	Prospettico, trattato *vs* controllo	II	Fratture vertebrali da compressione	12 *vs* 12	Guarigione ($p < 0,001$)

Esperienze in Italia

La ricerca condotta dalla comunità ortopedica italiana è stata particolarmente importante nell'ambito della biofisica ortopedica e traumatologica. Nel 1998 sul Giornale Italiano di Ortopedia e Traumatologia veniva pubblicata la prima *Consensus Conference* [12]; nel 2005 nel volume dell'AAOS *Physical Regulation of Skeletal Repair* veniva riportata l'esperienza europea [3]; più recentemente è stato pubblicato il volume "*Biofisica ortopedica e traumatologica nella pratica clinica*" che definisce le linee guida per la scelta del paziente per cui è indicata la stimolazione elettrica e le metodiche più idonee [4].

La Tabella I mostra i risultati di diversi studi clinici condotti in Italia e i rispettivi risultati.

Stimolazione con campi elettromagnetici per la condroprotezione

La terapia di condroprotezione indica l'insieme di quei trattamenti farmacologici, fisici, chirurgici, che soli o combinati consentono di preservare l'integrità della cartilagine articolare o che mirano a limitarne il danno dovuto a reazioni infiammatorie articolari, conseguenti a eventi traumatici o a procedure chirurgiche.

L'impiego clinico dei campi elettromagnetici per la condroprotezione si fonda sui risultati di numerose ricerche condotte in Italia. È stato individuato uno specifico effetto adenosino-agonista per il recettore adenosinico A_{2A}, la cui attivazione si accompagna a un significativo effetto di con-

Tabella II. Studi clinici condotti in Italia sull'uso della stimolazione elettrica nel trattamento della condroprotezione. Esperienze cliniche.

Autore	Tipo di studio	Livello evidenza	Patologia	Numero pazienti	Risultato
Zorzi et al. 2007 [32]	Prospettico randomizzato in doppio cieco	I	Microfratture ginocchio	19 *vs* 12	Dolore e ripresa funzionale ($p < 0,05$)
Benazzo et al. 2008 [33]	Prospettico randomizzato in doppio cieco	I	Legamento crociato anteriore	29 *vs* 31	Dolore e ripresa funzionale ($p < 0,05$)
Moretti et al. 2012 [34]	Prospettico, trattato *vs* controllo	II	Protesi ginocchio	15 *vs* 15	Dolore, gonfiore e ripresa funzionale ($p < 0,05$)
Marcheggiani Muccioli et al. 2013 [35]	Serie di casi	IV	Osteonecrosi spontanea del ginocchio	28	Dolore, guarigione ossea e ripresa funzionale
Gobbi et al. 2014 [36]	Serie di casi	IV	Osteoartrosi iniziale	22	Dolore e ripresa funzionale
Adravanti et al. 2014 [37]	Prospettico, trattato *vs* controllo	II	Protesi ginocchio	12 *vs* 14	Dolore, gonfiore e ripresa funzionale ($p < 0,05$)
Cadossi et al. 2014 [38]	Prospettico, trattato *vs* controllo	II	Aspirato midollare in caviglia	15 *vs* 15	Dolore e ripresa funzionale ($p < 0,05$)
Osti et al. 2014 [39]	Prospettico randomizzato in doppio cieco	I	Rottura cuffia rotatori	32 *vs* 34	Dolore e ripresa funzionale ($p < 0,05$)
Osti et al. 2015 [40]	Prospettico randomizzato in doppio cieco	I	Microfratture ginocchio	34 *vs* 34	Ripresa funzionale ($p < 0,05$)
Servodio Iammarrone et al. 2016 [41]	Prospettico, trattato *vs* controllo	II	Dolore femoro-rotulea	17 *vs* 13	Dolore e ripresa funzionale ($p < 0,05$)

droprotezione, sia in studi preclinici [28-31] che nella pratica clinica (Tab. II).
L'insieme delle ricerche condotte dimostrano che il trattamento con campi elettromagnetici mantiene l'omeostasi articolare, previene gli effetti catabolici delle citochine infiammatorie e favorisce l'attività anabolica dei condrociti.

La Biofisica Ortopedica e Traumatologica: "*una nuova farmacologia*"

L'efficacia clinica della stimolazione elettrica è riconducibile in modo specifico alle caratteristiche dei segnali fisici impiegati (Fig. 2) e in questa prospettiva si può parlare di "*una nuova farmacologia*".
Attraverso studi di dose-risposta è stato possibile individuare e definire con precisione i segnali fisici efficaci (Fig. 3). I valori efficaci per frequenza, ampiezza e durata giornaliera del trattamento sono impiegati in modo univoco e specifico nei diversi dispositivi medici. La Tabella III riporta le caratteristiche dei parametri di terapia impiegati negli studi clinici. Le grandezze fisiche sono diverse per la metodica induttiva (campo di induzione magnetica B in [mT]) o capacitiva (tensione elettrica applicata V in [V]). I valori di ampiezza del segnale riportati sono riferiti alla sede di lesione.

Equivalenza nell'ambito dei dispositivi medici

L'impiego clinico deve quindi limitarsi o a dispositivi la cui efficacia è stata dimostrata con specifici studi clinici o a dispositivi ad essi equivalenti, analogamente a quanto avviene per i farmaci. Nel caso della stimolazione elettrica l'equi-

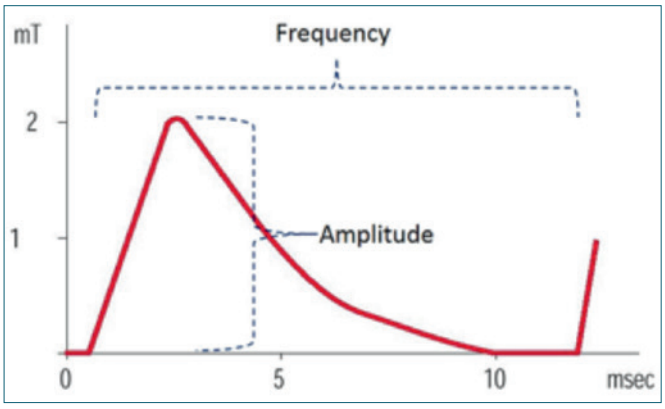

Figura 2. Le principali caratteristiche del segnale per stimolazione elettrica sono determinate dai seguenti parametri: ampiezza, frequenza di ripetizione, forma d'onda. La figura mostra un esempio di forma d'onda della componente magnetica in una metodica induttiva.

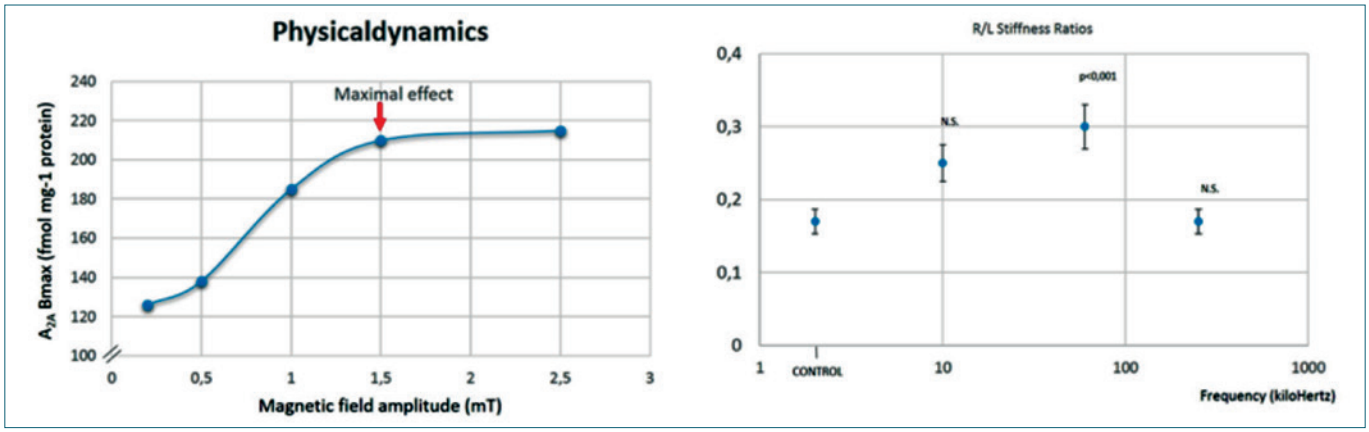

Figura 3. A sinistra l'effetto dipende dall'ampiezza (mT) del campo elettromagnetico applicato; a destra l'effetto dipende dalla frequenza (kHz) del segnale.

Tabella III. Caratteristiche di diversi segnali di stimolazione elettrica impiegati nella pratica clinica.

Autore	Ampiezza	Frequenza	Durata giornaliera	Forma segnale	Indicazioni d'uso
Bassett CA et al. 1977 [42]	1 mT	72 Hz	8 ore	Rettangolare	Osteogenesi riparativa
Bassett CA et al. 1989 [43]	1 mT	4000 Hz	8 ore	Treno d'impulsi	Osteonecrosi
Fontanesi G et al. 1986 [15]	2,5 mT	75 Hz	8 ore	Trapezoidale	Osteogenesi riparativa
Garland DE et al. 1991 [44]	2 mT	4000 Hz	8 ore	Dente di sega	Osteogenesi riparativa
Massari L et al. 2006 [45]	2,5 mT	75 Hz	8 ore	Trapezoidale	Osteonecrosi
Massari L et al. 2007 [31]	1,5 mT	75 Hz	4 ore	Rettangolare	Degenerazione cartilaginea
Brighton CT et al. 1985 [46]	5 Volt picco-picco	60 kHz	24 ore	Sinusoidale	Osteogenesi riparativa
Impagliazzo A et al. 2006 [22]	5 Volt picco-picco	60 kHz	9 ore	Sinusoidale	Osteogenesi riparativa

valenza fra dispositivi richiede di riprodurre le caratteristiche del segnale efficace e di adottarne i tempi di trattamento.
Nel 2011 è stata pubblicata una ricerca che dimostrava che i dispositivi di "magnetoterapia" o "CEMP" valutati non possedevano studi clinici di supporto, non avevano equivalenza con nessun dispositivo descritto in letteratura e pertanto venivano a mancare i requisiti di efficacia e sicurezza biologica necessari per l'uso nell'uomo [47].
Questo problema è ben presente anche nei documenti del Ministero della Salute e nelle nuove procedure della Commissione Europea per l'immissione in commercio di nuovi dispositivi medici. In particolare si legge: "*Sebbene attualmente non sia previsto dalle Direttive l'obbligo della esecuzione di studi clinici ai fini della marcatura CE, nella realtà dei fatti si rende spesso necessaria la valutazione dei dati generati da un'indagine clinica appositamente progettata per il dispositivo in questione. Non sempre infatti la sicurezza e le prestazioni possono essere adeguatamente dimostrate con i dati forniti dalla letteratura scientifica già esistente o con altri mezzi*" [http://www.salute.gov.it/imgs/Cpubblicazioni_17__2352_allegato.pdf].
Indicazioni all'uso della "Magnetoterapia" oppure "CEMP" non possono essere in nessun modo associate alle tecniche di stimolazione elettrica dell'osteogenesi o della condroprotezione articolare di cui si è scritto sopra.
Peraltro, dispositivi per "Magnetoterapia" o "CEMP", a detta dei produttori, sono indicati per le più svariate condizioni, dalla pseudoartrosi alla cellulite. Inoltre, l'assenza di letteratura scientifica cui fare riferimento rimanda alla responsabilità diretta dell'ortopedico la valutazione dell'appropriatezza del trattamento e l'esclusione di effetti collaterali indesiderati per il paziente.

Conclusioni

Nella pratica clinica, l'indicazione all'uso di un dispositivo per la stimolazione elettrica dell'osteogenesi o per la condroprotezione articolare si deve fondare su una corretta diagnosi e su una specifica dimostrazione di efficacia del dispositivo. È fondamentale informare il paziente sul quadro clinico e sulla proposta di terapia (che naturalmente dev'essere accettata) e, nel caso di specie, bisogna descrivere l'indicazione dell'uso della stimolazione elettrica dell'osteogenesi (nell'osteogenesi riparativa, nelle fratture recenti delle ossa lunghe, in esiti di osteotomia e nelle fratture vertebrali, nei ritardi di consolidazione e nella necrosi avascolare della testa del femore), della condroprotezione e nei processi infiammatori articolari post-chirurgici (ginocchio e caviglia). È necessario tener presente che la terapia trova controindicazione nelle pazienti in gravidanza. Nei soggetti portatori di pace-maker è sempre opportuno un confronto con il cardiologo di riferimento. Previo consulto con il medico curante, il trattamento biofisico è stato impiegato anche in pazienti oncologici [48].

Le analisi e le osservazioni sopra riportate dovrebbero guidare l'ortopedico nella scelta della terapia più appropriata, efficace e sicura per il suo paziente.

Bibliografia

1. Huang AJ, Gemperli MP, Bergthold L, et al. *Health plans' coverage determinations for technology-based interventions: the case of electrical bone growth stimulation*. Am J Manag Care 2004;10:957-62.
2. Nelson FR, Brighton CT, Ryaby J, et al. *Use of physical forces in bone healing*. J Am Acad Orthop Surg 2003;11:344-54.
3. Aaron Roy K, Bolander Mark E. *Symposium of physical regulation of skeletal repair*. 1st ed. Rosemont, Illinois: American Academy of Orthopaedic Surgeons 2005.
4. Moretti B, Notarnicola A. *Biofisica ortopedica e traumatologica nella pratica clinica*. 1st ed. Roma: CIC Edizioni Internazionali 2016.
5. Cadossi R, Setti S, Cadossi M, et al. *Physical dynamics: the base for the development of biophysical treatments*. In: Markov M, ed. *Dosimetry in Bioelectromagnetics*. CRC Press 2017, Vol. 4, pp. 87-100.
6. Aleem IS, Aleem I, Evaniew N, et al. *Efficacy of electrical stimulators for bone healing: a meta-analysis of randomized sham-controlled trials*. Sci Rep 2016;6:31724.
7. Mollon B, da Silva V, Busse JW, et al. *Electrical stimulation for long-bone fracture-healing: a meta-analysis of randomized controlled trials*. J Bone Joint Surg Am 2008;90:2322-30
8. Barker AT, Dixon RA, Sharrard WJ, et al. *Pulsed magnetic field therapy for tibial non-union. Interim results of a double-blind trial*. Lancet 1984;1:994-6.
9. Schmidt-Rohlfing B, Silny J, Gavenis K, et al. *Electromagnetic fields, electric current and bone healing - what is the evidence?* Z Orthop Unfall 2011;149:265-70.
10. Hannemann P, Mommers EH, Schots JP, et al. *The effects of low-intensity pulsed ultrasound and pulsed electromagnetic fields bone growth stimulation in acute fractures: a systematic review and meta-analysis of randomized controlled trials*. Arch Orthop Trauma Surg 2014;134:1093-106.
11. Ebrahim S, Mollon B, Bance S, et al. *Low-intensity pulsed ultrasonography versus electrical stimulation for fracture healing: a systematic review and network meta-analysis*. Can J Surg 2014;57:E105-18. Review. Erratum in: Can J Surg. 2014;57:297.
12. Traina GC. *"Consensus Conference" impiego della stimolazione elettrica e magnetica in ortopedia e traumatologia*. GIOT 1998;24:13-31.
13. Marcer M, Musatti G, Bassett CA. *Results of pulsed electromagnetic fields (PEMFs) in ununited fractures after external skeletal fixation*. Clin Orthop Relat Res 1984:260-5.
14. Traina GC, Cadossi R, Ceccherelli G, et al. *La modulazione elettrica della osteogenesi*. GIOT 1986;12:165-76.
15. Fontanesi G, Traina GC, Giancecchi F, et al. *La lenta evoluzione del processo riparativo di una frattura può essere prevenuta?* GIOT 1986;12:389-404.
16. Borsalino G, Bagnacani M, Bettati E, et al. *Electrical stimulation of human femoral intertrochanteric osteotomies. Double-blind study.* Clin Orthop Relat Res 1988:256-63.
17. Savini R, Di Silvestre M, Gargiulo G, et al. *The use of pulsing electromagnetic fields in posterolateral lumbosacral spinal fusion*. J Bioelectricity 1990;9:9-17.
18. Traina GC, Fontanesi G, Costa P, et al. *Effect of electromagnetic stimulation on patients suffering from non-union*. A retrospective study with a control group. J Bioelectricity 1991;10:101-17
19. Mammi GI, Rocchi R, Cadossi R, et al. *The electrical stimulation of tibial osteotomies. Double-blind study*. Clin Orthop Relat Res 1993:246-53.
20. Capanna R, Donati D, Masetti C, et al. *Effect of electromagnetic fields on patients undergoing massive bone graft following bone tumor resection. A double blind study*. Clin Orthop Relat Res 1994:213-21.
21. Benazzo F, Mosconi M, Beccarisi G, et al. *Use of capacitive coupled electric fields in stress fractures in athletes*. Clin Orthop Relat Res 1995:145-9.
22. Impagliazzo A, Mattei A, Spurio Pompili GF, et al. *Treatment of ununited fractures with capacitively coupled electric field*. J Orthopaed Traumatol 2006;7:16-22.
23. Dallari D, Fini M, Giavaresi G, et al. *Effects of pulsed electromagnetic stimulation on patients undergoing hip revision prostheses: a randomized prospective double-blind study*. Bioelectromagnetics 2009.30:423-30.
24. Faldini C, Cadossi M, Luciani D, et al. *Electromagnetic bone growth stimulation in patients with femoral neck fractures*

treated with screws: prospective randomized double-blind study. Current Orthopaedic Practice 2010;21:282-7.
25 Rossini M, Viapiana O, Gatti D, et al. *Capacitively coupled electric field for pain relief in patients with vertebral fractures and chronic pain*. Clin Orthop Relat Res 2010;468:735-40.
26 Martinelli N, Cancilleri F, Marineo G, et al. *Pseudarthrosis after percutaneous distal osteotomy in hallux valgus surgery: a case report*. J Am Podiatr Med Assoc 2012;102:78-82.
27 Piazzolla A, Solarino G, Bizzoca D, et al. *Capacitive coupling electric fields in the treatment of vertebral compression fractures*. J Biol Regul Homeost Agents 2015;29:637-46.
28 Varani K, Gessi S, Merighi S, et al. *Effect of low frequency electromagnetic fields on A2A adenosine receptors in human neutrophils*. Br J Pharmacol 2002;136:57-66.
29 Ongaro A, Varani K, Masieri FF, et al. *Electromagnetic fields (EMFs) and adenosine receptors modulate prostaglandin E(2) and cytokine release in human osteoarthritic synovial fibroblasts*. J Cell Physiol 2012;227:2461-9.
30 Fini M, Giavaresi G, Torricelli P, et al. *Pulsed electromagnetic fields reduce knee osteoarthritic lesion progression in the aged Dunkin Hartley guinea pig*. J Orthop Res 2005;23:899-908.
31 Massari L, Benazzo F, De Mattei M, et al; CRES Study Group. *Effects of electrical physical stimuli on articular cartilage*. J Bone Joint Surg Am. 2007;89:152-61. Review. Erratum in: J Bone Joint Surg Am 2007;89:2498. CRES Study Group [added].
32 Zorzi C, Dall'Oca C, Cadossi R, et al. *Effects of pulsed electromagnetic fields on patientis' recovery after arthroscopic surgery: prospective, randomized and double-blind study*. Knee Surg Sports Traumatol Arthrosc 2007;15:830-4.
33 Benazzo F, Zanon G, Pederzini L, et al. *Effects of biophysical stimulation in patients undergoing arthroscopic reconstruction of anterior cruciate ligament: prospective, randomized and double blind study*. Knee Surg Sports Traumatol Arthrosc 2008;16:595-601.
34 Moretti B, Notarnicola A, Moretti L, et al. *I-ONE therapy in patients undergoing total knee arthroplasty: a prospective, randomized and controlled study*. BMC Musculoskelet Disord 2012;13:88.
35 Marcheggiani Muccioli GM, Grassi A, Setti S, et al. *Conservative treatment of spontaneous osteonecrosis of the knee in the early stage: pulsed electromagnetic fields therapy*. Eur J Radiol 2013;82:530-7.
36 Gobbi A, Lad D, Petrera M, et al. *Symptomatic early osteoarthritis of the knee treated with pulsed electromagnetic fields: two-year follow-up*. Cartilage 2014;5:76-83.
37 Adravanti P, Nicoletti S, Setti S, et al. *Effect of pulsed electromagnetic field therapy in patients undergoing total knee arthroplasty: a randomised controlled trial*. Int Orthop 2014;38:397-403.
38 Cadossi M, Buda RE, Ramponi L, et al. *Bone marrow derived cells and biophysical stimulation for talar osteochondral lesions: a randomized controlled study*. Foot Ankle Int 2014;35:981-7.
39 Osti L, Buono AD, Maffulli N. *Pulsed electromagnetic fields after rotator cuff repair: a randomized, controlled study*. Orthopedics 2015;38:e223-8.
40 Osti L, Del Buono A, Maffulli N. *Application of pulsed electromagnetic fields after microfractures to the knee: a mid-term study*. Int Orthop 2015;39:1289-94.
41 Servodio Iammarrone C, Cadossi M, Sambri A, et al. *Is there a role of pulsed electromagnetic fields in management of patellofemoral pain syndrome? Randomized controlled study at one year follow-up*. Bioelectromagnetics 2016;37:81-8.
42 Bassett CA, Pilla AA, Pawluk RJ. *A non-operative salvage of surgically-resistant pseudarthroses and non-unions by pulsing electromagnetic fields. A preliminary report*. Clin Orthop Relat Res 1977:128-43.
43 Bassett CA, Schink-Ascani M, Lewis SM. *Effects of pulsed electromagnetic fields on Steinberg ratings of femoral head osteonecrosis*. Clin Orthop Relat Res 1989:172-85.
44 Garland DE, Moses B, Salyer W. *Long-term follow-up of fracture nonunions treated with PEMFs*. Contemp Orthop 1991;22:295-302
45 Massari L, Fini M, Cadossi R, et al. *Biophysical stimulation with pulsed electromagnetic fields in osteonecrosis of the femoral head*. J Bone Joint Surg Am 2006;88:56-60.
46 Brighton CT, Pollack SR. *Treatment of recalcitrant non-union with a capacitively coupled electrical field. A preliminary report.* J Bone Joint Surg Am 1985;67:577-85.
47 Massari L, Benazzo F, Moretti B, et al. *Stimolazione elettrica dell'osteogenesi: efficacia e tecnologie a confronto*. GIOT 2011;37:1-8.
48 Capanna R, Donati D, Masetti C, et al. *Effect of electromagnetic fields on patients undergoing massive bone graft following bone tumor resection. A double blind study.* Clin Orthop Relat Res 1994;(306):213-21.

Gli Autori dichiarano di non avere alcun conflitto di interesse con l'argomento trattato nell'articolo.

Giornale Italiano di Ortopedia e Traumatologia
2017;43:117-124

Le complicanze delle fratture mediali del collo femorale nel paziente anziano

Complications of medial fractures of femoral neck in elderly patient

Gianfranco Longo[1] *(foto)*
Salvatore Bonfiglio[1]
Giovanni Carlo Salvo[1]
Valeria Burgio[2]
Francesco Roberto Evola[1]
Michele Attilio Rosa[2]

[1] U.O.C. Ortopedia e Traumatologia, Azienda Ospedaliera per l'Emergenza "Cannizzaro" di Catania; [2] Università degli Studi di Messina, Scuola di Specializzazione in Ortopedia e Traumatologia

Riassunto

Le fratture mediali del collo femorale sono sempre più frequenti nell'anziano a causa dell'innalzamento dell'età media della popolazione, della scarsa mineralizzazione dell'osso e del maggior rischio di cadute. Le complicanze di queste fratture si distinguono in: complicanze generali del paziente anziano, fallimento dell'osteosintesi o dell'impianto protesico e complicanze minori. Oggi le fratture del collo femorale negli anziani vengono trattate chirurgicamente entro le 24/48 ore con lo scopo di ridurre il più possibile le complicanze di tipo internistico. La gravità dell'osteoporosi può influenzare sia la scelta del tipo di trattamento chirurgico (osteosintesi-impianto protesico) che i risultati clinico-radiografici a breve e medio termine.
Al fine di ridurre l'incidenza delle fratture nel paziente anziano e le complicanze ad esse correlate è fondamentale attuare misure preventive mirate a ridurre il numero degli eventi traumatici e ad arginare la patologia osteoporotica.

Parole chiave: anziano, fratture mediali del collo femorale, complicanze

Summary

The incidence of femoral neck fracture is constantly increasing in elderly patients due to the rising mean age of the population, poor bone mineralization and increased risk of falls. Complications of these fractures are: general complications of the elderly patient, failure of osteosynthesis, failure of prosthetic implant and minor complications. Nowadays femoral neck fractures in the elderly are treated within 24/48 hours in order to reduce general complications. The severity of osteoporosis may influence the choice of treatment (osteosynthesis - prosthetic implant) but also clinical and radiographic results in the short-medium term.
In order to reduce the incidence of fractures in the elderly and the related complications, it is essential to implement preventive measures in order to reduce the amount of traumatic events and reduce osteoporotic disease.

Key words: *elderly, femoral neck fracture, complication*

Introduzione

Le fratture del collo del femore rappresentano una delle principali cause di morte nei pazienti anziani con una mortalità ad 1 anno fino al 30% [1] e a 5 anni fino al 50% [2]. Si stima che nel 2050 il numero di fratture del collo femorale raggiungerà i 63 milioni di casi nel mondo, e circa l'60% sarà costituito da pazienti con età superiore agli 80 anni [3].
Le fratture mediali del collo femorale sono molto frequenti nell'anziano a causa dell'innalzamento dell'età media della popolazione, della scarsa mineralizzazione dell'osso e del rischio aumentato di cadute. Il tipo di scomposizione della frattura

Indirizzo per la corrispondenza:
Gianfranco Longo
A.O.E. "Cannizzaro"
via Messina, 829
95126 Catania
E-mail: gflongo@tiscali.it

è correlato alla gravità del danno vascolare della testa femorale che influenza la tipologia di trattamento chirurgico. In letteratura sono descritte diverse classificazioni (Colles, Pawels, Garden, AO). Nella pratica clinica la classificazione più utilizzata è quella di Garden (1961), che classifica quattro tipi di frattura: il tipo I è una frattura incompleta ed ingranata in valgismo, la frattura di tipo II è completa senza scomposizione, quella di tipo III, oltre ad essere completa, è ingranata in varismo, il tipo IV comprende le fratture scomposte e ruotate. Le fratture di primo e secondo tipo vengono trattate preferenzialmente con osteosintesi, quelle di terzo e quarto tipo con la sostituzione protesica. L'età del paziente, che molto spesso ne riflette il quadro clinico generale, rappresenta un altro elemento che viene tenuto in considerazione per la scelta del trattamento: nei pazienti con età inferiore ai 65 anni viene effettuata l'osteosintesi della frattura, nei pazienti di età compresa tra i 65 e gli 80 anni il trattamento chirurgico può essere sia l'osteosintesi (ASA I-II) che la sostituzione protesica totale o parziale (ASA I-II-II), nei pazienti con età superiore agli 80 anni si preferisce la sostituzione protesica totale o parziale (ASA I-II-III), riservando l'osteosintesi solo ai pazienti con un alto rischio anestesiologico (ASA IV) (Tab. I). Inoltre, vengono valutati il tipo e la gravità delle co-morbilità del paziente, le richieste funzionali ed il livello di attività pre-fratturativo. La scelta del tipo di trattamento è molto importante per ridurre le complicanze quali il dolore cronico, la disabilità, la ridotta qualità di vita, l'alta mortalità e morbilità.

Le complicanze delle fratture mediali del collo femorali possono essere classificate in:

1. complicanze generali del paziente anziano;
2. fallimento dell'osteosintesi (necrosi asettica, pseudoartrosi, mobilizzazione dei mezzi di sintesi);
3. fallimento dell'impianto protesico (usura dell'acetabolo, frattura periprotesica, lussazione, infezione e scollamento asettico);
4. complicanze minori (deficit nervosi, infezione della ferita chirurgica, trombosi venosa profonda, piaghe da decubito, ematomi post-chirurgici, eterometria degli arti).

Complicanze generali

Gli anziani costituiscono una larga e crescente percentuale della popolazione a rischio di fratture da fragilità in seguito a traumi di bassa energia. Le fratture nell'anziano si verificano a causa di una maggiore incidenza di cadute, di una minore resistenza dell'osso per la presenza di osteoporosi ed a causa della scarsa protezione offerta dall'adipe e dalla massa muscolare. Le sedi particolarmente coinvolte sono la colonna, il polso, la spalla e il femore.

Il paziente anziano è un paziente critico e complesso dal punto di vista medico, cognitivo, funzionale e psicosociale. Nonostante vi siano variazioni tra le diverse nazioni nella identificazione del paziente anziano in base all'aspettativa di vita, la *World Health Organization* definisce anziano qualunque soggetto con età superiore ai 65 anni. L'anziano è un soggetto in labile equilibrio per varie modificazioni involutive che tutti gli organi ed apparati subiscono con l'età, soprattutto quelli che più debbono sopportare lo stress chirurgico: l'apparato cardiocircolatorio, respiratorio, renale ed epatico. Le principali modificazioni sono rappresentate da una riduzione della portata cardiaca con aumento delle resistenze periferiche, una ridotta elasticità della gabbia toracica con diminuita capacità vitale, una riduzione della capacità polmonare totale, del VEMS, della ventilazione e della saturazione ossiemoglobinica nel sangue, un'insufficiente filtrazione glomerulare con incremento delle resistenze vascolari renali, una diminuzione dei depositi epatici di glicogeno associata ad ipoalbuminemia plasmatica. L'età, inoltre, apporta variazioni dello stato metabolico (diabete, obesità, gotta, ecc.) ed umorale, quali l'aumento della viscosità ematica, l'alterazione della cascata coagulativa e della fibrinolisi, la diminuzione della volemia, l'alterazione elettrolitica (incremento del sodio e diminuzione del potassio); tali modifiche devono essere opportunamente individuate, considerate nella gestione del paziente ed eventualmente corrette.

Il soggetto anziano manifesta una tendenza agli episodi tromboembolici, agli squilibri elettrolitici, alla disidratazione, alla ipoventilazione per insufficiente dinamica respiratoria, all'incontinenza cardiale in seguito al prolungato

Tabella I. Algoritmo di trattamento delle fratture del collo del femore nell'anziano.

Tipo di frattura	Età	Grado ASA	Trattamento
Garden I-II	> 65 aa	I-IV	Osteosintesi
Garden III-IV	65-75 aa	I-II-III	Protesi totale
	> 75 aa	I-II-III	Protesi emiarticolare/artroprotesi
		IV	Osteosintesi/protesi emiarticolare

allettamento, a demenza senile secondaria ad una vasculopatia cronica. In definitiva l'anziano si caratterizza per scarsezza di riserve energetiche, lentezza nel recupero, facile suscettibilità alle infezioni, maggiore sensibilità alle emorragie e alle ipovolemie.
Molto spesso nell'anziano è possibile riscontrare comorbilità legate alla senescenza: cardiopatia cronica, BPCO, insufficienza renale, vasculopatia cerebrale, diabete, anemia, demenza senile, deficit nutrizionali, disidratazione, ridotta motilità.
I fattori di rischio del paziente anziano sono rappresentati da: l'età, che inizia a diventare malattia dopo gli ottant'anni; le comorbilità associate, che diventano significative se superiori a tre; l'esecuzione di un intervento in urgenza, in quanto impedisce la correzione adeguata dei deficit degli apparati più sottoposti a stress chirurgico; il ritardo nel trattamento delle urgenze; la tecnica chirurgica, che va eseguita con rapidità ed in maniera semplice, limitando il più possibile il danno chirurgico. Le principali cause di morte in un paziente anziano sono: l'infarto, l'embolia polmonare, l'ischemia cerebrale, le infezioni e l'insufficienza epato-renale acuta.
La presenza di un quadro clinico generale instabile nel paziente anziano con frattura mediale del collo femorale si traduce, oltre che in un aggravamento delle patologie preesistenti, da un lato in un incremento delle complicanze post-operatorie e della mortalità, dall'altro in una incerta tenuta meccanica dei mezzi di sintesi e degli impianti protesici. Per la riduzione della mortalità si devono assumere provvedimenti pre-operatori e post-operatori. I primi comprendono un tempestivo inquadramento multidisciplinare del paziente (ortopedico, geriatra, anestesista), la correzione dello stato nutrizionale e degli squilibri biochimico-ormonali, un'adeguata stabilizzazione del paziente prima dell'intervento chirurgico, il trattamento entro 48 ore dal trauma in modo da ridurre il rischio di complicanze, l'utilizzo di una tecnica chirurgica quanto più rapida, scrupolosa ed esangue possibile, la scelta del tipo di intervento più appropriato in funzione delle condizioni cliniche generali, delle richieste funzionali e dell'aspettativa di vita del paziente geriatrico, oltre che della tipologia della frattura. Gli accorgimenti post-operatori comprendono, invece, la programmazione di un risveglio protetto, un monitoraggio costante intra ed extra-ospedaliero delle possibili complicanze post-operatorie, un'osservazione ad intervalli regolari dello "stato di salute" degli impianti posizionati, una precoce mobilizzazione ed una riabilitazione intensa e regolare.

Fallimento dell'osteosintesi

L'osteosintesi è indicata prevalentemente nelle fratture di primo e secondo tipo di Garden, sebbene alcuni autori abbiano riportato alti tassi di re-intervento a causa delle complicanze. L'osteosintesi, eseguita con viti cannulate, ha il vantaggio di ridurre i tempi chirurgici e di conservare l'articolazione dell'anca; inoltre le viti, paragonate ad altri sistemi di sintesi quali la placca a scivolamento, sono mini-invasive e meno demolitive, presentano una maggiore stabilità torsionale, sebbene abbiano una minore resistenza al carico, ai fenomeni di stress shielding e bending [2]. L'intervento di osteosintesi richiede un periodo maggiore di riposo a letto, un carico parziale per alcune settimane e può causare una eterometria degli arti inferiori ed un'alterazione della biomeccanica dei muscoli abduttori dell'anca (accorciamento orizzontale). Il numero di viti necessarie alla sintesi non è indicato con certezza in letteratura, anche se molti autori ritengono che la sintesi vada effettuata con tre viti posizionati parallelamente al collo e con una distanza inferiore a 1 cm dalla cartilagine articolare. In alcuni casi, pazienti particolarmente osteoporotici, viene utilizzata una rondella con l'obiettivo di migliorare la tenuta meccanica sulla corticale femorale. Sebbene l'osteosintesi delle fratture del collo femorale abbia portato a risultati soddisfacenti nei pazienti anziani, la scelta di questo trattamento rimane controverso per alcuni autori a causa degli elevati tassi di re-intervento per fallimenti [2].
Le fratture mediali del collo del femore nei soggetti giovani (< 50 anni) sono spesso causate da traumi ad alta energia e si presentano scomposte nella maggioranza dei casi. Queste fratture, secondo una meta analisi recente, presentano un tasso di re-intervento del 20 % dopo osteosintesi; le cause principali sono la necrosi avascolare (14,3%), il fallimento della sintesi (9,7%) e la pseudoartrosi (9,3%) [4]. Nei pazienti anziani (> 65 anni), nei quali l'osteosintesi viene eseguita per le fratture composte (Garden 1° e 2° tipo), i tassi di fallimento si attestano dal 18 al 35% [2] e la necrosi cefalica rappresenta la principale causa di fallimento (10-30%) seguita dal fallimento della sintesi (10-15%) e dalla pseudoartrosi (3-10%) [1 3]. La testa femorale è irrorata dai vasi retinacolari originati dall'arteria circonflessa mediale (30%) e laterale (70%). La frattura causa una necrosi dell'osso sia per interruzione dei vasi arteriosi, la cui entità è proporzionale alla scomposizione della frattura, che per un incremento della pressione intracapsulare (da 20 a 40-80 mmHg), esacerbata dai movimenti di intrarotazione e trazione, e determina una stasi venosa e la conseguente trombosi dei piccoli vasi arteriosi [1]. La necrosi interessa maggiormente la regione prossimale del femore, che viene irrorata dall'arteria circonflessa laterale (intracapsulare). Questa necrosi avascolare determina un riassorbimento progressivo dell'osso sub-condrale con conseguente crollo della cartilagine articolare e perdita della normale sfericità femorale (Fig. 1).
La pseudoartrosi è una complicanza meno frequente ri-

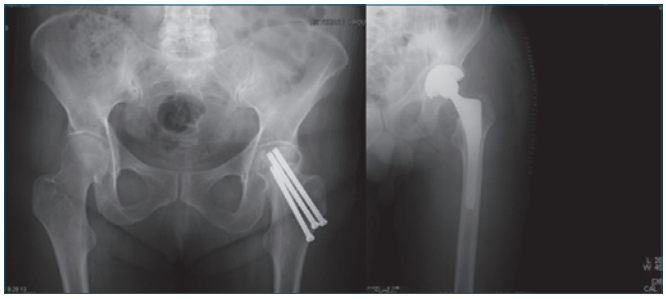

Figura 1. Paziente di 63 anni con frattura Garden II. Necrosi cefalica dopo osteosintesi. Re-intervento con impianto di protesi totale.

spetto alla necrosi cefalica ed è causata dalla mancanza di stabilità meccanica (frattura non ridotta o sintesi errata) e di un congruo apporto vascolare a livello della frattura. La mancata guarigione della frattura, oltre a creare dolore nel paziente, si evidenzia radiograficamente nei controlli successivi con una scomposizione ulteriore della frattura > 1 cm, un cambiamento dell'angolazione delle viti di oltre 5° ed una mobilizzazione dei mezzi di sintesi > 2 cm [2].
La mobilizzazione dei mezzi di sintesi, più frequente la penetrazione delle viti in articolazione nelle fratture ingranate in valgo, è causata dalla scarsa qualità dell'osso e richiede frequentemente un intervento di sostituzione protesica a causa del dolore (Fig. 2). Alcuni autori sostengono che l'utilizzo di viti con rivestimento in idrossiapatite permetterebbe una maggiore stabilità alla frattura grazie ad una migliore tenuta meccanica dell'interfaccia vite-osso, evitando cosi l'accorciamento dell'arto [5].
I principali fattori di rischio di pseudoartrosi o fallimento della sintesi sono l'osteoporosi e l'età avanzata, pertanto il chirurgo dovrebbe valutare un eventuale sostituzione protesica nelle fratture non scomposte dei pazienti anziani. Kang, attraverso uno studio su 382 fratture mediali del collo femorale in pazienti anziani, osserva che nelle fratture composte l'osteosintesi presenta un rischio di complicanze e mortalità a breve termine non statisticamente significativo rispetto all'intervento di emiartroplastica [6].

Fallimento della protesi

L'emiartroplastica è il trattamento di scelta nei pazienti anziani con fratture scomposte del collo femorale (Garden tipo 3 e 4), e permette, rispetto all'osteosintesi, una riduzione significativa del dolore, un miglioramento dei risultati funzionali, una minore incidenza di complicanze, un basso tasso di re-intervento e una precoce mobilizzazione del paziente. Le complicanze correlate all'impianto di una protesi emiarticolare sono: l'usura acetabolare, le fratture periprotesiche, l'instabilità, l'infezione e lo scollamento asettico. Queste complicanze determinano un tasso di revisione del 4-14% dopo impianto di protesi emiarticolare per frattura mediale del collo femorale [7].
L'erosione acetabolare o cotiloidite è una complicanza dopo intervento di emiartroplastica e presenta un'incidenza dello 0-25% nei pazienti anziani. La cotiloidite si manifesta clinicamente con dolore durante la deambulazione e radiograficamente può presentarsi come un semplice restringimento dell'interlinea articolare, tra cupola ed acetabolo, fino ad arrivare ad una erosione e protrusione del fondo acetabolare (Fig. 3). La cotiloidite richiede spesso la revisione dell'impianto con protesizzazione dell'acetabolo ed eventuale innesto osseo nelle forme più

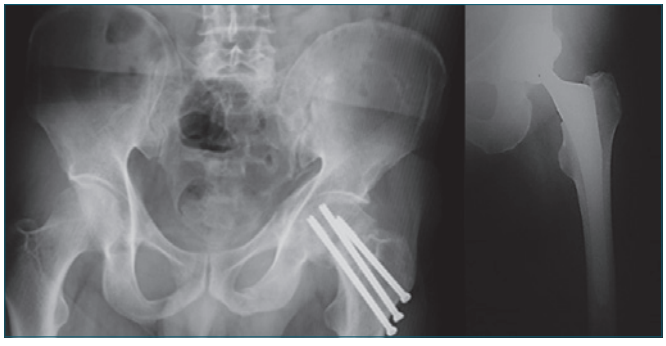

Figura 2. Paziente di 62 anni con frattura tipo Garden III trattata con viti cannulate. Pseudoartrosi con mobilizzazione dei mezzi di sintesi.

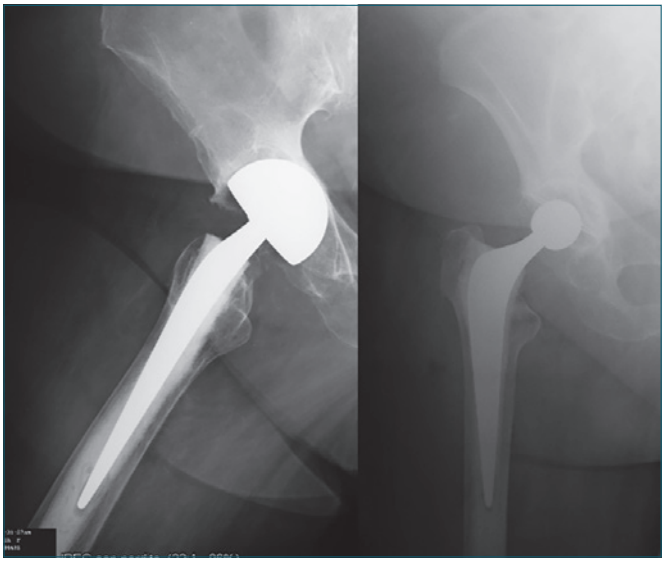

Figura 3. Paziente di 78 anni con frattura tipo Garden III trattata con protesi emiarticolare. Impianto di protesi totale d'anca in seguito a cotiloidite.

gravi a causa dello sfondamento del fondo acetabolare. L'utilizzo di impianti bipolari, rispetto a quelli unipolari, ha perobiettivo quello di ridurre l'usura acetabolare. In letteratura è presente un dibattito ancora aperto se utilizzare una protesi unipolare o bipolare negli anziani. La protesi unipolare presenta una sola articolazione tra l'acetabolo e la protesi, mentre l'impianto bipolare fornisce una seconda articolazione, rappresentata tra la testina metallica e l'inserto in polietilene. La presenza di una doppia articolarità permetterebbe di ridurre l'erosione acetabolare e il dolore articolare e di aumentare l'articolarità dell'anca. La doppia motilità richiede l'impianto di una cupola con dimensioni proporzionate alla profondità dell'acetabolo, il ripristino del corretto offset e lunghezza dell'arto. Diversi studi, però, osservano che l'inserto perde la mobilità con il passare del tempo e diventa rigido, minimizzando cosi gli effetti positivi della doppia articolarità. Zhou, attraverso una revisione sistematica di studi randomizzati che confrontano la protesi unipolare con quella bipolare, non riscontra vantaggi significativi in termini di mortalità e complicanze tra i due tipi di impianto [8].

La frattura periprotesica è una complicanza frequente nei pazienti anziani a causa della fragilità dell'osso e delle alterazioni morfologiche del canale femorale su base osteoporotica, può insorgere sia durante l'intervento che nel post-operatorio. Secondo il registro svedese delle protesi d'anca, l'incidenza delle fratture periprotesiche varia dallo 0,1 al 13%, con una morbilità associata tra l'8,7 e il 22,9% e mortalità del 9,8% [9]. L'incidenza nella protesica d'anca oscilla dal 0,1-3% nei primi impianti al 6-10% nelle procedure di revisione [9]. I fattori di rischio sono lo scollamento dell'impianto, l'età avanzata del paziente, il sesso femminile, l'osteopenia e l'osteoporosi, l'assottigliamento delle corticali femorali, l'impianto di uno stelo anatomico, la morfologia cilindrica del femore con ridotto indice morfo-corticale (IMC), l'impianto non cementato, l'infezione, l'instabilità articolare, la presenza di co-morbilità ed il sovraccarico ponderale. Il trattamento delle fratture periprotesiche è in relazione al tipo di frattura, all'integrità e qualità del bone-stock femorale, e, non ultimo per importanza alla stabilità dell'impianto. Kouyoumdjian, mediante uno studio retrospettivo su 233 protesi emiarticolari biologiche, afferma che nei pazienti molto osteoporotici e scarso bone-stock è opportuno evitare steli non cementati [9]. La classificazione di Vancouver, utilizzata maggiormente in letteratura per classificare le fratture periprotesiche, distingue fratture che riguardano la regione trocanterica, la regione meta-diafisaria prossimale del femore o la diafisi al di sotto dell'impianto. Il trattamento delle fratture periprotesiche è l'osteosintesi con placca nelle fratture senza compromissione della stabilità dell'impianto, la sostituzione protesica con steli da revisione, come lo stelo Wagner, nelle fratture con mobilizzazione dell'impianto. Lo stelo femorale non cementato a fissazione distale deve oltrepassare il focolaio di frattura di almeno 7 cm per consentire una stabilità primaria ottimale. Purtroppo gli esami pre-operatori (RX e TC) non permettono di identificare con certezza la presenza di una mobilizzazione dell'impianto, la cui diagnosi avviene nel corso dell'intervento. Una errata interpretazione della stabilità dell'impianto può portare al fallimento a breve termine dell'osteosintesi della frattura.

L'instabilità dopo trattamento delle fratture del collo con protesi emiarticolare, e maggiormente dopo protesi totale, è un problema importante e riconosce cause correlate sia al paziente che all'intervento (Fig. 4). Fattori di rischio paziente-correlato sono il decadimento cognitivo (demenza), disfunzioni neurologiche (spasticità, contratture, tremori), disturbi muscolari (ipotonia muscolare abduttoria), deformità scheletriche (maggiore inclinazione o ridotta copertura laterale acetabolare), ridotta mobilità del paziente; fattori di rischio intervento-correlato sono il mancato ripristino dell'offset (da errata osteotomia del collo femorale o utilizzo di protesi con collo corto con conseguente riduzione della tensione muscolare e braccio di leva abduttoria e maggiore rischio di impingement), riduzione dell'angolo tra il centro della cupola bipolare e il bordo dell'acetabolo (center-edge angle - CE), utilizzo di cupole di ridotte dimensioni, accesso chirurgico posteriore, alterato allineamento dello stelo (antiversione, retroversione), eterometria degli arti inferiori. Il chirurgo ortopedico deve identificare i pazienti a rischio di lussazione per ridotta copertura acetabolare e preferire un intervento di protesi totale ad uno di emiartroplastica, riponendo molta attenzione nel posizionamento e nella versione del cotile, che rappresenta

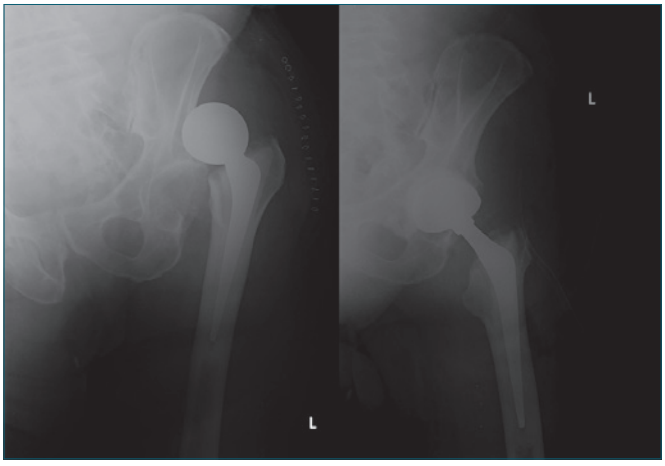

Figura 4. Paziente di 81 anni con frattura tipo Garden IV trattata con protesi emiarticolare. Lussazione a 15 giorni dall'intervento. Re-intervento con impianto protesico a doppia mobilità.

ad oggi il principale aspetto da curare per prevenire una instabilità nelle protesi totale. Infatti le protesi totali rispetto alle protesi emiarticolari, nei pazienti anziani con fratture femorali, hanno dimostrato migliori risultati funzionali, minori tassi di revisione ma maggiore rischio di lussazione. L'incidenza di lussazione dopo emiartroplastica negli anziani oscilla dall'1,5 all'11% [10] e potrebbe essere associato a dissociazione dell'impianto (0,9-1,5%); quest'ultima complicanza consiste nella separazione del complesso testina-cupola dallo stelo durante la lussazione. La lussazione è più spesso atraumatica (80%) che in seguito a traumi o cadute (20%) [10]. La maggiore frequenza di lussazioni si riscontra entro i primi 3-5 mesi dall'intervento a causa della non completa cicatrizzazione dei tessuti molli, limitata mobilità del paziente e ridotto trofismo muscolare, ed interessa maggiormente le protesi totali rispetto alle protesi emiarticolari. Li in uno studio caso-controllo riscontra un'incidenza di lussazione del 6% e nei pazienti con decadimento cognitivo consiglia la sutura della capsula durante l'intervento e l'adozione di misure di rinforzo nei tre mesi successivi all'intervento [10].

Le infezioni protesiche rappresentano una delle complicanze più gravi e devastanti in campo ortopedico e determinano, spesso, il fallimento dell'impianto, un'elevata mortalità e costi importanti di gestione. L'incidenza di infezioni nelle protesi d'anca nella popolazione generale varia dall'1-2% in caso di interventi primari, fino ad arrivare al 20-30% in caso di procedure di revisione. Nei pazienti anziani l'incidenza di infezioni dopo intervento di emiartroplastica varia dall'1,7 al 7,3%. Questi pazienti dimostrano un incremento della mortalità ad 1 anno fino al 50%. I principali microrganismi coinvolti sono Staphylococcus aureus e Staphylococcus epidermidis in oltre il 65% dei casi. I batteri più responsabili delle infezioni protesiche sono quelli capaci di formare un "biofilm" sulla superficie dell'impianto, struttura all'interno della quale i microrganismi possono aumentare la resistenza alle difese dell'ospite e agli antibiotici. Il trattamento più idoneo ed efficace di una protesi d'anca infetta deve perseguire l'obiettivo di una corretta diagnosi tramite individuazione del microrganismo infettante, al fine di potere intraprendere la terapia più idonea e corretta. I fattori di rischio di infezione dopo emiartroplastica sono classificati in pre-operatori e post-operatori; quelli pre-operatori sono: attesa di oltre una settimana per l'intervento, maggiore durata dei tempi anestesiologici e chirurgici, presenza di comorbilità (insufficienza renale ed epatica), utilizzo di impianti non cementati, terapie cortisoniche o immunosoppressive, elevato numero di persone presenti in sala operatoria, obesità, profilassi antibiotica inadeguata; quelli post-operatori sono la maggiore durata del drenaggio chirurgico o del catetere vescicale, la formazione di ematoma, la lussazione dell'impianto, prolungati tempi di degenza. Nelle infezioni acute (entro 1 mese) è opportuno il lavaggio della ferita associato ad una valida terapia antibiotica. Nelle infezioni croniche il gold-standard del trattamento è rappresentato dalla tecnica two-stage, introdotta da Duncan e Beauchamp. Questa metodica si basa sulla rimozione dell'impianto infetto, debridement con asportazione di tessuti infetti e necrotici periprotesici, impianto di spaziatore antibiotato per 6-12 settimane, terapia antibiotica parenterale-orale per 4-6 settimane; successivo impianto di nuove componenti protesiche ed ulteriore terapia antibiotica parenterale-orale per 4-6 settimane. La scelta del trattamento two-stage garantisce una maggiore eradicazione del processo infettivo (85% dei casi), ed è indicato in presenza di infezioni severe, con compromissione dei tessuti periprotesici, e in pazienti con buone condizioni generali e non immunocompromessi. Tale metodica, sebbene si associa a maggiori complicanze meccaniche e ridotta ripresa funzionale, permette una maggiore rimozione di tessuti infetti, identificazione del microrganismo e rilascio locale di antibiotico prevedibile e ripetibile. L'utilizzo dello spaziatore previene l'accorciamento dell'arto, consente una buona articolarità, permette un carico parziale e favorisce il successivo impianto protesico riempiendo lo spazio morto rilasciato dalla protesi. Nei pazienti anziani il trattamento one-stage, basato sulla rimozione della protesi e contemporaneo posizionamento di un nuovo impianto, in associazione all'utilizzo di cemento con antibiotico è da consigliare, soprattutto nel grande anziano, a causa delle scarse condizioni cliniche generali di questi pazienti e dei maggiori rischi operatori. Questo trattamento ha il vantaggio di consentire una migliore ripresa funzionale e ridotte complicanze meccaniche, ma potrebbe comportare una non completa rimozione dell'agente infettante. Il trattamento in Girldestone, ossia semplice rimozione dell'impianto infetto, è indicato in pazienti anziani con infezioni croniche e resistenti, e si associa a dolore cronico, instabilità, accorciamento dell'arto, e insoddisfazione del paziente.

La diffusa presenza di infezioni "low-grade" non correttamente diagnosticate nelle protesi d'anca, rappresenta una delle possibili spiegazioni del crescente numero di protesi dolorose a cui in letteratura non si riesce a dare una corretta diagnosi eziologica, ma solo un errato trattamento di revisione per probabile scollamento asettico dell'impianto.

La mobilizzazione asettica. L'allentamento asettico rappresenta la causa più comune d'insuccesso a lungo termine per gli impianti cementati e non cementati, ed è la più frequente indicazione alla revisione. Sebbene l'allentamento asettico sia multifattoriale, nel meccanismo patogenetico si intersecano fattori meccanici e biologici. Lo scollamento delle protesi dal cemento può essere causato: dalla mancata rimozione di osso spongioso biomec-

canicamente debole o dalla rimozione completa di tutte le trabecole ossee del canale, dalla mancata creazione di uno spessore di cemento adeguato intorno allo stelo, dalla mancata pressurizzazione del cemento, dalla mancata distribuzione uniforme del cemento con formazione di vuoti, dalla presenza di un supporto inadeguato del bone-stock per l'osteoporosi, dall'errato posizionamento delle componenti tale da determinare un aumento di stress meccanici. Negli impianti non cementati si suppone che il primum movens di tipo meccanico sia rappresentato dalla mancanza di una fissazione iniziale sicura che porta, in presenza di un carico ciclico ripetitivo, ad un riassorbimento dell'osso adiacente alla protesi in seguito ad una attenuazione degli stress meccanici e delle tensioni di carico. Tra i fattori meccanici presi in considerazione nello scollamento dell'impianto non cementato ricordiamo: la scelta dei materiali, il design e la sua geometria, il dimensionamento e il posizionamento delle componenti. Il fattore biologico è rappresentato dalla risposta dell'organismo a tutti i tipi di particelle rilasciate dall'impianto in seguito a fenomeni di usura e determina erosione e riassorbimento dell'osso periprotesico.

Ad oggi è presente in letteratura un dibattito aperto riguardo all'utilizzo di un impianto cementato o non cementato nelle protesi per fratture mediali del collo femorale nei pazienti anziani. L'impianto non cementato, maggiormente utilizzato nei pazienti giovani, permette di ridurre i tempi operatori ed evitare le complicanze correlate alla cementazione, ma è a rischio di dolore alla coscia, scollamento precoce e fratture periprotesiche; l'impianto cementato permette una rapida fissazione iniziale in un osso di scarsa qualità ma aumenta il rischio di complicanze cardiovascolari e respiratorie causato dalle particelle di cemento. L'utilizzo di impianti biologici nella protesica d'anca nella popolazione generale ha dimostrato una stabile fissazione, risultati clinici e radiografici soddisfacenti con una precoce mobilizzazione e riabilitazione del paziente, eliminando cosi la tossicità legata all'utilizzo del cemento. Le metanalisi presenti in letteratura, che confrontano gli impianti cementati con quelli non cementati, non riscontrano una differenza statisticamente significativa tra le complicanze maggiori nei due gruppi. Quindi la scelta tra le due tipologie di impianto deve prendere in considerazione diversi fattori quali la morfologia femorale (classificazione di Dorr), lo spessore delle corticali, le aspettative di vita, il livello di attività pre-operatoria ed il grado di osteoporosi. Ad oggi la fissazione cementata rimane il trattamento più sicuro nei pazienti anziani a causa della scarsa resistenza meccanica e delle caratteristiche biologiche dell'osso femorale.

Complicanze minori

Le complicanze minori dopo trattamento chirurgico delle fratture del collo femorale sono: deficit dei nervi periferici, secondario maggiormente a compressioni meccaniche da parte dei divaricatori o trazioni durante le manovre di lussazione dell'anca; infezioni superficiali della ferita, causate dal prolungato allettamento associato alle scarse condizioni generali ed immunodeficienza dell'anziano; trombosi venosa profonda e piaghe da decubito, secondarie a disturbi circolatori e ad una ridotta attività motoria del paziente; ematomi post-chirurgici, causati da deficit del sistema coagulativo; eterometria degli arti con conseguente zoppia, secondaria ad un accorciamento del collo femorale o scelta di un impianto protesico sotto o sovradimensionato. La maggior parte di queste complicanze sono aggravate ulteriormente dalla severità e dal numero di comorbilità che sono presenti nel paziente anziano con questa tipologia di frattura.

Conclusioni

Le complicanze scaturite dalle fratture del collo femorale negli anziani sono oggi oggetto di confronto e dibattito tra gli ortopedici. Il trattamento rapido e tempestivo di queste fratture entro le 24-48 ore ha permesso di esporre il paziente anziano a un minor numero di complicanze e ridurre i tassi di mortalità. La presenza di un percorso "preferenziale" al Pronto Soccorso per il paziente anziano con frattura del collo femorale, ha consentito di ottenere un inquadramento generale ed una completa preparazione all'intervento in circa 4-6 ore dal suo arrivo. Il trattamento e la prevenzione delle complicanze pre-operatorie e post-operatorie del paziente anziano devono basarsi su un approccio multidisciplinare con coinvolgimento di diverse figure professionali (geriatra, cardiologo, internista, anestesista, ortopedico) a causa delle numerose problematiche internistiche che si possono presentare in associazione alla frattura femorale.

Bibliografia

1 Ehlinger M, Moser T, Adam P, et al. *Early prediction of femoral head avascular necrosis following neck fracture*. Orthop Traumatol Surg Res 2011;97:79-88.

2 Min BW, Lee KJ, Bae KC, et al. *Result of internal fixation for stable femoral neck fractures in elderly patients*. Hip Pelvis 2016;28:43-8.

3 Lu Q, Tang G, Zhao X, et al. *Hemiarthroplasty versus internal fixation in super-aged patients with undisplaced femoral neck fractures: a 5-year follow-up of randomized controlled trial*. Arch Orthop Trauma Surg 2017;137:27-35.

4 Slobogean GP, Sprague SA, Scott T, et al. *Complications following young femoral neck fractures*. Injury 2015;46:484-91.

5 Faldini C, Moroni A, Grandi G, et al. *Trattamento chirurgico delle fratture mediali del collo del femore Gardeb tipo I-II mediante osteosintesi con viti percutanee rivestite di idrossiapatite*. GIOT 2005;31:247-52.

6 Kang JS, Jeon YS, Ahn CH, et al. *Osteosynthesis versus endoprosthesis for the treatment of femoral neck fracture in Asian elderly patients*. BMC Musculoskelet Disord 2016;17:264.

7 Noailles T, Brulefert K, Chalopin A, et al. *What are the risk factors for post-operative infection after hip hemiarthroplasty? Systematic review of literature*. Int Orthop 2016;40:1843-8.

8 Zhou Z, Yan F, Sha W, et al. *Unipolar versus bipolar hemiarthroplasty for displaced femoral neck fractures in elderly patients*. Orthopedics 2015;38:697-702.

9 Kouyoumdjian P, Dhenin A, Dupeyron A, et al. *Periprosthetic fracture in the elderly with anatomic modular cementless hemiarthroplasty*. Orthop Traumatol Surg Res 2016;102:701-5.

10 Li L, Ren J, Liu J, et al. *What are the risk factors for dislocation of hip bipolar hemiarthroplasty through the anterolateral approach? A nested case-control study*. Clin Orthop Relat Res 2016;474:2622-9.

Gli Autori dichiarano di non avere alcun conflitto di interesse con l'argomento trattato nell'articolo.

ARTICOLO DI AGGIORNAMENTO

Giornale Italiano di Ortopedia e Traumatologia
2017;43:125-132

La stampa 3D in ortopedia: indicazioni e limiti

3D printing products in orthopedics: indications and limits

Carmine Zoccali[1] *(foto)*
Alessandro Luzzati[2]
Simone Di Bella[3]
Dario Attala[1]
Silvio Demitri[4]
Umberto Orsini[5]
Andrea Angelini[6]
Bruno Magnan[7]
Biagio Moretti[5]
Pietro Ruggeri[6]
Roberto Biagini[1]

[1] UOC Ortopedia Oncologica, Istituto Nazionale Tumori Regina Elena, Roma; [2] UOC Chirurgia Oncologica Ortopedica e Ricostruttiva del Rachide, Istituto Ortopedico Galeazzi, Milano; [3] Ingegnere Progettista, Specialista in Additive Manufacturing, MT Ortho srl, Aci Sant'Antonio (CT); [4] SOC Ortopedia e Traumatologia, AOUD- S.M. della Misericordia, Udine; [5] Clinica Ortopedica, Azienda Ospedaliero-Universitaria Policlinico Bari; [6] Clinica Ortopedica e Oncologia Ortopedica, Università di Padova, UOC Clinica Ortopedica Azienda Ospedaliera di Padova; [7] Clinica Ortopedica, Università di Verona

Indirizzo per la corrispondenza:
Carmine Zoccali
UOC Ortopedia Oncologica, Istituto Nazionale Tumori Regina Elena
via Elio Chianesi, 53
00144 Roma
E-mail: carminezoccali@libero.it

Riassunto

Introduzione. Negli ultimi decenni, lo sviluppo delle tecniche e dei materiali ha permesso profondi passi avanti in diversi campi della tecnologia; la medicina, e in particolare l'ortopedia, è tra i settori che ne hanno maggiormente giovato. Sebbene la tecnologia di stampa 3D sia disponibile da diversi decenni, le elevate spese di gestione e i risultati insufficienti ne avevano ridotto l'applicazione solo in campo industriale e meccanico; negli ultimi anni, grazie anche alla riduzione dei prezzi, si è verificata una netta diffusione della stampa 3D anche in campo medico e in particolar modo ortopedico. La stampa tridimensionale permette il passaggio da un modello tridimensionale computerizzato a un manufatto reale, "stampato" da apposite stampanti 3D. Tale processo si basa sulla sovrapposizione progressiva di strati di spessore e materiali variabili, quali polimeri plastici o metalli, secondo uno schema preciso e computerizzato, che viene detto "additivo" per contrapposizione alle tecniche di produzione tradizionali che prevedono la sottrazione di materiale in eccesso da un volume di partenza per la produzione del manufatto definitivo.
Materiali e metodi. Sono stati valutati i principali campi di applicazione della stampa 3D in ortopedia, analizzando il processo che porta all'impianto di una protesi custom-made in titanio, stampata con tecnologia 3D.
Risultati. Possiamo identificare sette principali usi in ortopedia: uso didattico, planning operatorio, informazione del paziente, produzione di protesi custom-made, produzione di strumenti chirurgici anche dedicati al singolo paziente, template per spaziatori in cemento antibiotato, produzione di ortesi esterne e tutori personalizzati. La corretta interazione tra ortopedico e ingegnere è alla base della riuscita del prodotto custom-made; una volta raggiunto un accordo, saranno necessari circa 30 giorni per avere il prodotto impiantabile.
Conclusioni. La tecnologia di stampa 3D è da considerarsi oggi una valida arma nelle mani dell'ortopedico per la risoluzione di casi difficili. I limiti più importanti sono oggi costituiti dal rischio di infezione e dall'osteointegrazione. Altri sviluppi e indicazioni probabilmente si avranno parallelamente all'ulteriore sviluppo tecnologico.

Parole chiave: stampante tridimensionale, protesi custom-made, megaprotesi, revisione protesica

Summary

Introduction. *In recent decades, technical developments have brought an evident progress in several scientific areas; medicine, and in particular orthopedics, is probably one of the sectors which has most benefited from them. In fact, although 3D-printing technology has been available for several years, the high costs and the insufficient results reduced its application only to the industrial and mechanical field; in recent times, thanks to progress of technique and materials, 3D-printing is obtaining more importance in medicine also, and particularly in orthopedics. 3D-printing allows the transition from a computerized three-dimensional model to a real artifact, "printed" by special 3D-printers. This process is based on the gradual superposition of layers of variable materials, such as plastic polymers or metals, according to a precise computerized pattern.*
Materials and methods. *The main orthopedic applications of 3D printing were evaluated, analyzing the process that leads to the production of a custom-made titanium prosthesis, printed with 3D technology.*

Results. *We identified seven main uses in orthopedics: educational use, operative planning, patient education, production of custom-made prosthesis, production of surgical instruments also dedicated to the individual patient, template for spacers in concrete antibiotic, production of external ortheses and braces. The proper interaction between the orthopedic surgeon and the engineer is the basis of the success of the custom-made product; once reached an agreement, about 30 days are required to receive the product.*

Conclusion. *3D printing technology is now considered a valuable weapon for solving difficult cases in the hands of an orthopedists. The most important limits consist of the risk of infection and osteointegration. Other indications will probably be found with the further development of techniques and materials.*

Key words: *3D-printer, custom-made prosthesis, megaprosthesis, revision prosthesis*

Introduzione

Negli ultimi decenni, lo sviluppo delle tecniche e dei materiali ha permesso profondi passi avanti in diversi campi della tecnologia. Tra questi la medicina ne ha forse giovato maggiormente.

Sebbene la tecnologia di stampa 3D sia disponibile da diversi decenni, le elevate spese di gestione e i risultati insufficienti ne avevano ridotto l'applicazione solo in campo industriale e meccanico; negli ultimi anni, grazie anche alla diminuzione dei prezzi, si è verificata una netta diffusione della stampa 3D anche in campo medico e in particolar modo ortopedico [1,2].

Che cosa è?

La stampa tridimensionale permette il passaggio da un modello tridimensionale computerizzato a un manufatto reale, "stampato" da apposite stamparti 3D [3].

Tale processo si basa sulla sovrapposizione progressiva di strati di spessore e materiali variabili, quali polimeri plastici o metalli, secondo uno schema preciso e computerizzato (Fig. 1), che viene detto "additivo" per contrapposizione alle tecniche di produzione tradizionali che prevedono la sottrazione di materiale in eccesso da un volume di partenza per la produzione del manufatto definitivo (processi per asportazione di truciolo) [4].

Ciò garantisce dei vantaggi "industriali" consistenti [3]:

- una riduzione del "time to market" grazie al minor tempo necessario tra la progettazione e realizzazione dei pezzi;
- la possibilità di creare geometrie estremamente complesse e precise, dalla struttura compatta o più o meno porosa, in grado di rispondere ad esigenze biomeccaniche diverse, con spessori delle slice dell'ordine dei 20 micron;
- diminuzione del peso delle componenti;
- riduzione degli scarti di lavorazione all'1%.

Le indicazioni

Possiamo identificare sette principali usi in ortopedia:

1. *Uso didattico* [5]: la stampa tridimensionale, in materiale plastico, di modelli anatomici si applica sia all'anatomia normale sia all'anatomia patologica. Ciò è di

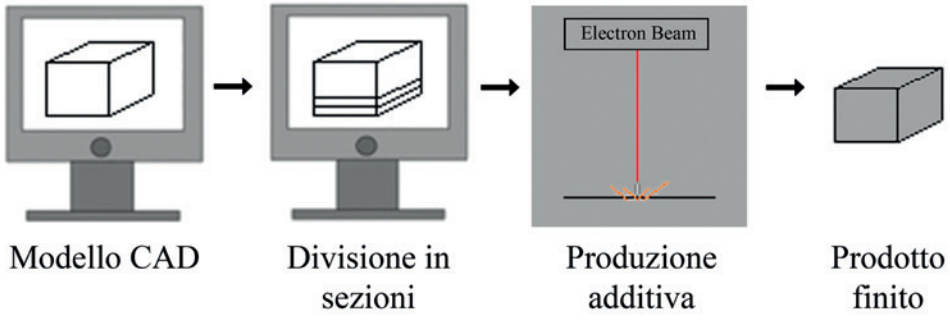

Figura 1. Il processo di stampa prevede il passaggio da un modello 3D computerizzato (modello CAD) a un manufatto reale, attraverso un processo di smembramento computerizzato (slicing) e riassemblamento (Layer-wise assembly) a opera della stampante 3D.

aiuto sia per gli studenti di medicina sia per gli specializzandi e giovani ortopedici che hanno modo di "vedere tridimensionalmente" la patologia in generale e ortopedica in particolare che poi si affronterà nella realtà (Fig. 2). La stampa 3D permetterebbe quindi alle diverse Scuole lo sviluppo di supporti anatomici specifici per il proprio percorso di studio e per i propri obiettivi.

2. *Planning operatorio* [5-7]: lo sviluppo della TC e la possibilità di eseguire delle ricostruzioni tridimensionali dei segmenti anatomici scansionati, ha aumentato la capacità di comprensione del caso specifico da affrontare; in traumatologia, la TC-3D permette una migliore comprensione delle fratture complesse e della scomposizione dei frammenti; in ortopedia, invece, le deformità congenite o acquisite sono diventate maggiormente comprensibili. La possibilità di avere dei modelli tridimensionali estremamente accurati della patologia da trattare, che essa sia una frattura o una deformità, permette ancora di più all'ortopedico di identificare il migliore piano chirurgico. Si pensi al vantaggio di conoscere la perfetta posizione dei frammenti di una frattura pluriframmentata di calcagno in previsione di una riduzione mininvasiva o di potere identificare e adattare preventivamente i mezzi di sintesi da utilizzare successivamente in sala operatoria, o anche alla possibilità di valutare tridimensionalmente l'entità delle osteotomie necessarie per correggere una deformità vertebrale.
3. *Informazione del paziente* [8 9]: il modello tridimensionale dello specifico caso permette di meglio illustrare il problema in essere al paziente, rendendolo più partecipe e cosciente del processo diagnostico-terapeutico. Ciò si traduce in un consenso informato più efficace con un probabile diretto beneficio sulla riduzione del contenzioso.
4. *Produzione di protesi custom-made* [10-12]: è in questo campo, e in particolar modo in ortopedia oncologica e nelle complesse ricostruzioni protesiche con perdita di sostanza che, attualmente, la tecnologia di stampa tridimensionale trova maggiore applicazione. Da diversi anni sono presenti in commercio sistemi di ricostruzione protesica che permettono il riempimento dei gap dopo resezione di tumori primitivi e secondari dell'apparato scheletrico. Tali sistemi sono estremamente efficaci negli arti, dove grazie alla modularità riescono a riprodurre la maggior parte delle possibili varianti anatomiche. In segmenti anatomicamente più complessi, quali il bacino e la scapola o le ossa/articolazioni del tarso e del carpo, non sono disponibili delle protesi modulari veramente efficaci per cui occorre ricorrere all'utilizzo di protesi composite, cioè derivanti dall'assembramento di un innesto osseo omologo massivo e una protesi, oppure a protesi custom made. Sebbene ancora non esistano in letteratura studi prospettici randomizzati, è verosimile pensare che le protesi custom made possano permettere un carico precoce, e una maggiore durata nel tempo non andando incontro ai processi di riassorbimento tipici degli innesti (Fig. 3). Ulteriori indicazioni, sono presenti in traumatologia, dove le protesi custom made possono essere utilizzate per la correzione di esiti fatturativi deformanti, come quelli derivanti dalle fratture da scoppio delle ossa tarsali [13 14].
5. *Produzione di strumenti chirurgici anche dedicati al singolo paziente* [15-17]: più di una vera e propria indicazione si tratta di una opportunità che ci viene fornita

Figura 2. Modello prodotto con stampante 3D di patologia artrosica del polso.

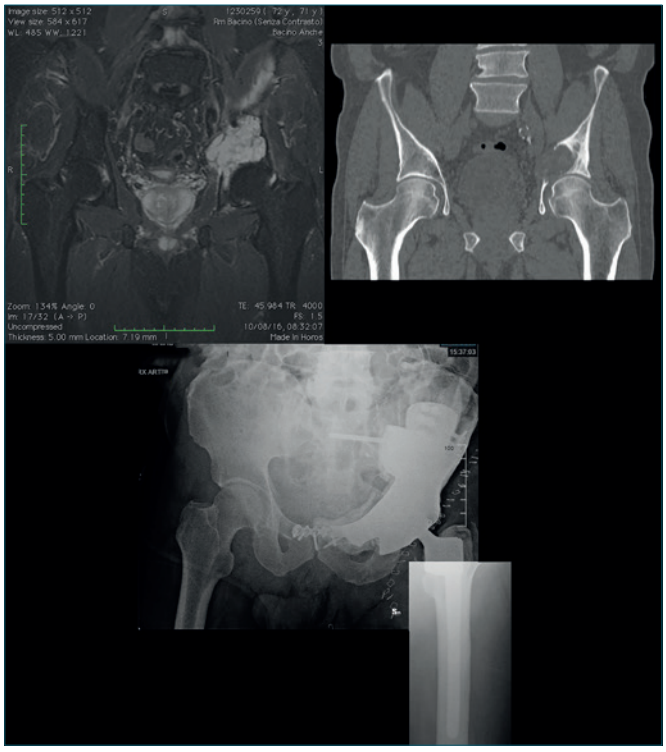

Figura 3. Paziente affetto da condrosarcoma G2 dell'acetabolo sinistro; nei riquadri superiori e possibile verificare la compromissione intra-articolare dell'anca. È stata eseguita una resezione di emibacino sinistro con anca inclusa e ricostruzione con protesi custom made in titanio stampata con tecnologia 3D e protesi modulare di femore.

dalla tecnologia di stampa tridimensionale e dalla relativa disponibilità di utilizzo. È di esperienza comune la necessità di strumenti che aiuterebbero il chirurgo ortopedico nella risoluzione di un singolo caso; nel caso seguente (Fig. 4), la stampa di frese cave in titanio, ha permesso la rimozione con margine ampio di un sospetto condrosarcoma della regione Intercondiloidea del ginocchio dopo l'asportazione di un condrosarcoma più superficiale. La navigazione computerizzata ci ha guidato nella corretta esecuzione del gesto chirurgico. Ovviamente tale tecnica permette anche la produzione di strumentari chirurgici tradizionali come ad esempio i divaricatori.

6. *Template per spaziatori in cemento antibiotato*: in ortopedia oncologica, soprattutto per le lesioni localizzate nel bacino, sono eseguiti degli interventi estremamente complessi, che prevedono lunghe incisioni con importante devascolarizzazione, lunga durata con conseguente rischio di infezione. L'infezione è una grave complicanza sia locale, per la sopravvivenza della protesi, sia in generale per la sopravvivenza

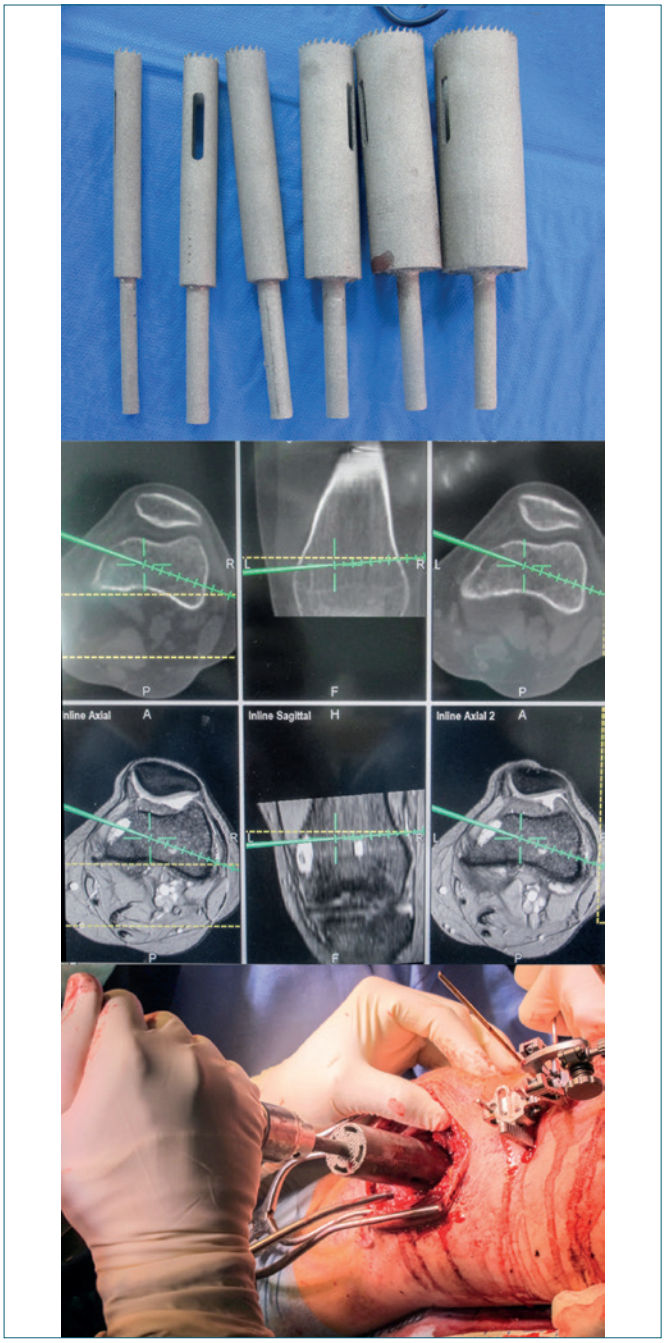

Figura 4. Paziente di 27 anni, affetta da condrosarcoma di basso grado dell'epicondilo mediale del femore istologicamente diagnosticato; si riscontra la presenza di ulteriore neoformazione intercondiloidea. La prima lesione è stata rimossa con un margine ampio di minima grazie all'utilizzo della degli scalpelli navigati, la seconda lesione è stata rimossa utilizzando una fresa in titanio, di dimensioni idonee, prodotta sulla base delle esigenze del chirurgo e del caso specifico con una stampante 3D. Con tale fresa si e asportato un cilindro osseo contenente la lesione. La procedura è stata totalmente guidata dalla navigazione computerizzata.

del paziente, che potrebbe dovere completare il trattamento con una chemioterapia. Per questo motivo, talora, si preferisce eseguire l'intervento chirurgico in due tempi: un primo intervento di resezione e ricostruzione temporanea con uno spaziatore antibiotato, successivo completamento terapico e e quindi intervento di rimozione dello spaziatore e ricostruzione definitiva. La stampante tridimensionale permette, oltre alla produzione di una protesi custom-made, la produzione di uno stampo per lo spaziatore, da confezionare direttamente in sala operatoria perfettamente adattabile al gap derivante dalla resezione e delle stesse dimensioni della successiva protesi in titanio. Ovviamente, tale possibilità è compatibile con il confezionamento di qualunque spaziatore.

7. *Produzione di ortesi esterne e tutori personalizzati* [18]: esistono diverse ditte che si interessano della produzione di protesi esterne post-amputazione stampate tridimensionalmente. La stampa 3D con materiale plastico e/o metallico permette inoltre la produzione di ortesi e di tutori e busti conformati alle esigenze del singolo paziente.

La procedura

Una volta posta indicazione a ricostruzione con protesi *custom-made* prodotta con stampa tridimensionale, occorre eseguire una TC del segmento in questione (Fig. 5). Tale esame deve essere ad alta risoluzione (spessore consigliato da 0,6 mm a 1 mm) e il più possibile privo di artefatti. L'esame è inviato in formato *dicom* all'ingegnere del team che si occuperà della produzione della protesi. A partire dai singoli file verrà prodotto un modello tridimensionale del segmento affetto (Fig. 6).

In questa fase assume particolare importanza l'interazione tra l'ingegnere responsabile e il chirurgo ortopedico operatore; quest'ultimo comunicherà, basandosi anche su di un esame RMN (Fig. 7), particolarmente idoneo all'identificazione dei limiti ossei della malattia, le osteotomie necessarie

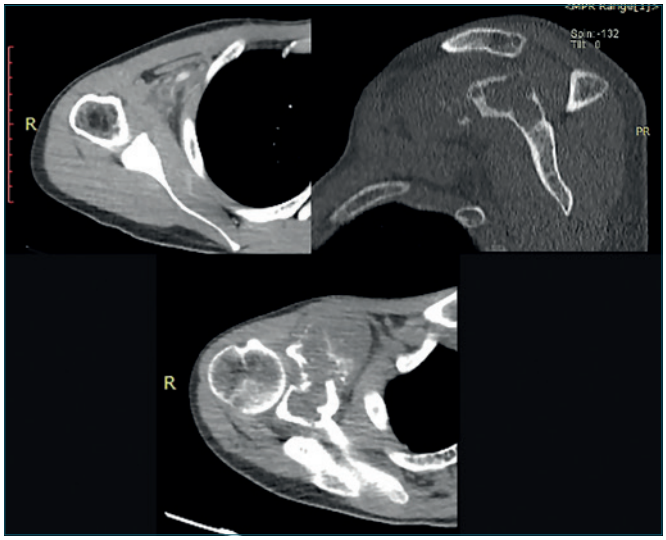

Figura 5. TC preoperatoria utilizzata nella sua interezza per la produzione di una protesi custom-made stampata con tecnica additiva in titanio. La paziente di 37 anni era affetta da condrosarcoma G2 del processo coracoideo della spalla destra.

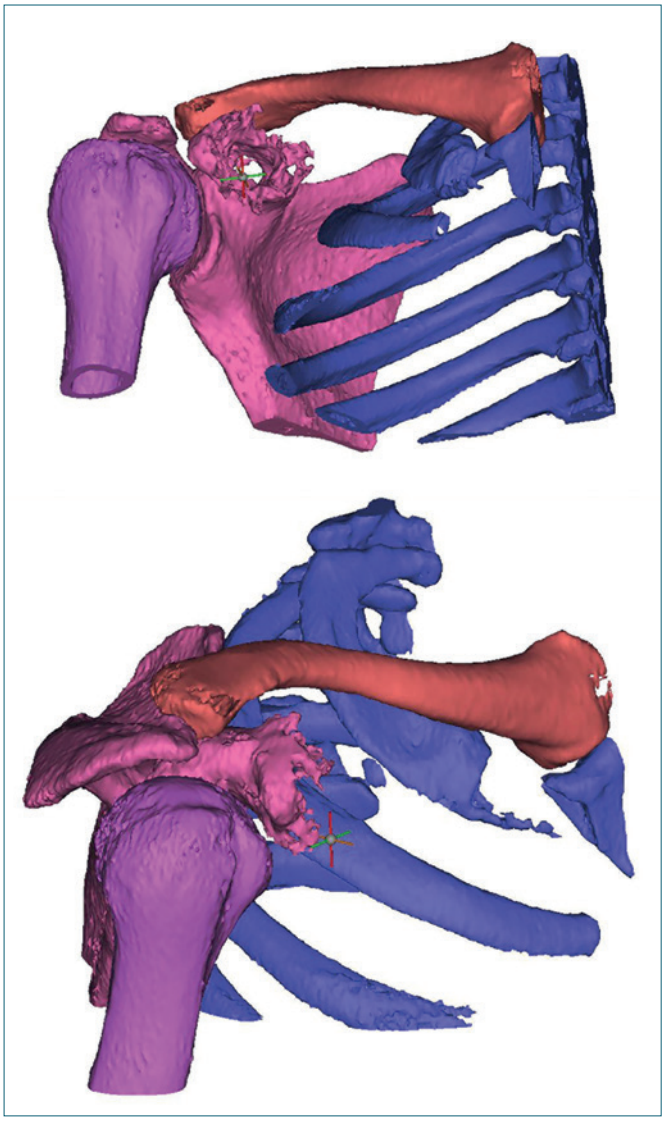

Figura 6. Modello tridimensionale del segmento affetto dal tumore; la ricostruzione è orientabile in tutte le dimensioni dello spazio, e su di essa l'ortopedico, sulla base della risonanza magnetica che permette una migliore identificazione dei limiti ossei della malattia, deciderà il posizionamento delle osteotomie di resezione.

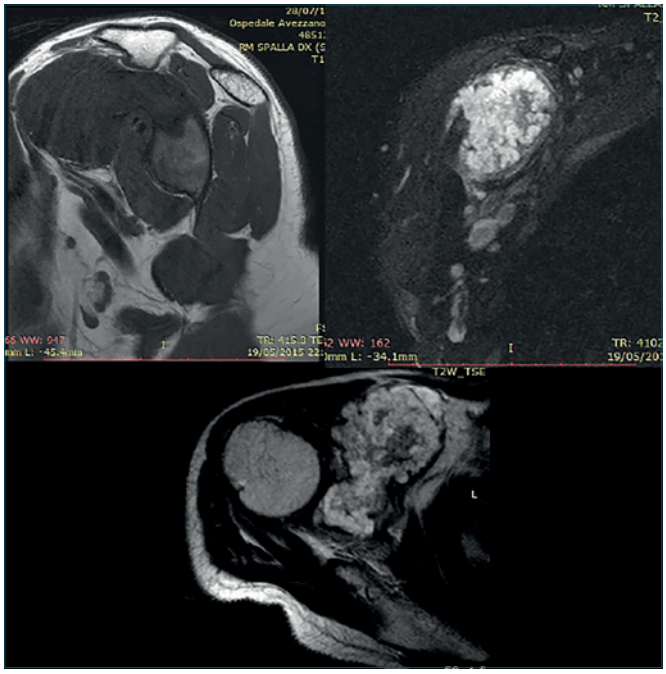

Figura 7. La RMN preoperatoria è estremamente importante per la corretta valutazione dei limiti ossei della malattia. In questo caso è particolarmente evidente il condrosarcoma originato verosimilmente dalla glena e cresciuto attraverso il processo coracoideo.

per asportare con margine ampio il tumore dal segmento in questione (Fig. 8). Durante tale fase occorre tenere conto della crescita del tumore durante il periodo di produzione della protesi. Si identificherà in questo modo la prima ipotesi di gap residuo da colmare con la protesi (Fig. 9).
Sulla base di questo incontro l'ingegnere produrrà un modello computerizzato tridimensionale che sottoporrà al giudizio del chirurgo ortopedico. In questa fase verranno analizzati anche i sistemi di fissaggio della protesi, che siano placche, viti, fittoni o altri sistemi. Nel successivo confronto il chirurgo ortopedico verificherà che quanto proposto dall'ingegnere corrisponda effettivamente alle sue esigenze, approverà il progetto, o ne richiederà ulteriori modifiche.
Una volta raggiunto il consensus sulla protesi, si passerà alla produzione delle guide di taglio necessarie affinché il chirurgo esegua in sala i tagli preventivati per garantire il perfetto adattamento della protesi prodotta al gap osseo.
Le guide di taglio sono prodotte utilizzando delle stampanti che utilizzano un materiale polimerico noto come ABS invece che il titanio; materiale sterilizzabile per cui utilizzabile durante l'intervento chirurgico.
Occorre inoltre verificare che le aree di contatto tra le guide di taglio e l'osso siano perfettamente scheletrizzabili senza alterare il margine di resezione.

Da questo momento saranno necessari circa 30 giorni per la produzione e la sterilizzazione della protesi.

La produzione

La produzione della protesi avviene tramite la ripetizione di un ciclo che prevede la distribuzione di un letto di polvere di spessore pari a 50 µm di titanio, il preriscaldamento della camera di stampa e la fusione tramite un fascio di elettroni opportunamente direzionato.
L'energia è concessa attraverso un circuito elettrico di 60 kV creato tra un filamento di tungsteno e il piatto di fabbricazione. Il filamento, percorso dalla corrente elettrica, emette un fascio di elettroni opportunamente direzionato mediante una serie di lenti verso il letto di polvere. Durante l'impatto, l'energia elettrica viene trasformata in calore capace di fondere la polvere metallica. Dopo la fusione, il supporto di lavoro si abbassa esattamente della stessa dimensione del letto di polvere (50 µm).
Il susseguirsi degli strati secondo uno schema computerizzato permette la produzione della protesi, che verrà successivamente depurata da tutti i residui di lavorazione.

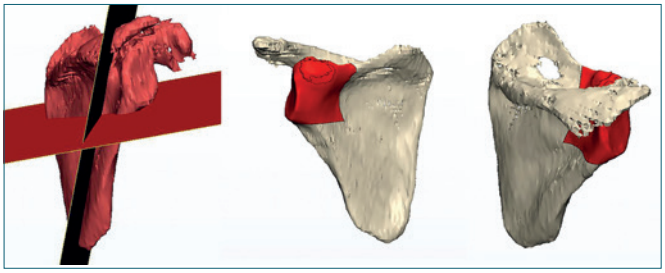

Figura 8. Sul modello tridimensionale prodotto sulla base della TC vengono stabiliti i piani di resezione.

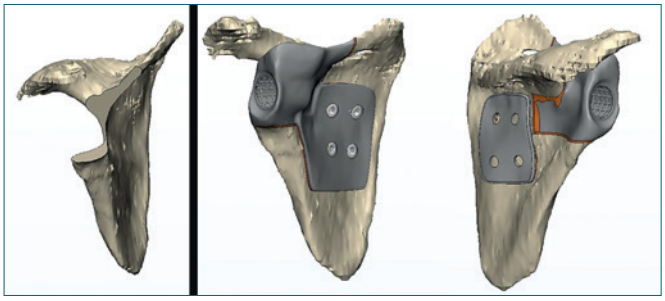

Figura 9. Il team di ingegneri, sulla base delle esigenze del chirurgo, propone una protesi con i relativi sistemi di fissaggio; nel riquadro di sinistra è evidente il gap dopo asportazione ampia del tumore, nel riquadro di destra la protesi parziale di scapola proposta dagli ingegneri.

L'intervento chirurgico (Fig. 10)

La tecnica chirurgica non differisce particolarmente dalle tecniche tradizionali; in realtà, la possibilità di avere a disposizione delle guide di taglio rende l'osteotomia più sicura e precisa rispetto a quella eseguita a mano libera. L'unica vera accortezza è quella di ottenere una perfetta scheletrizzazione delle superfici ossee su cui poi aderiranno in maniera univoca le guide di taglio. Errori durante

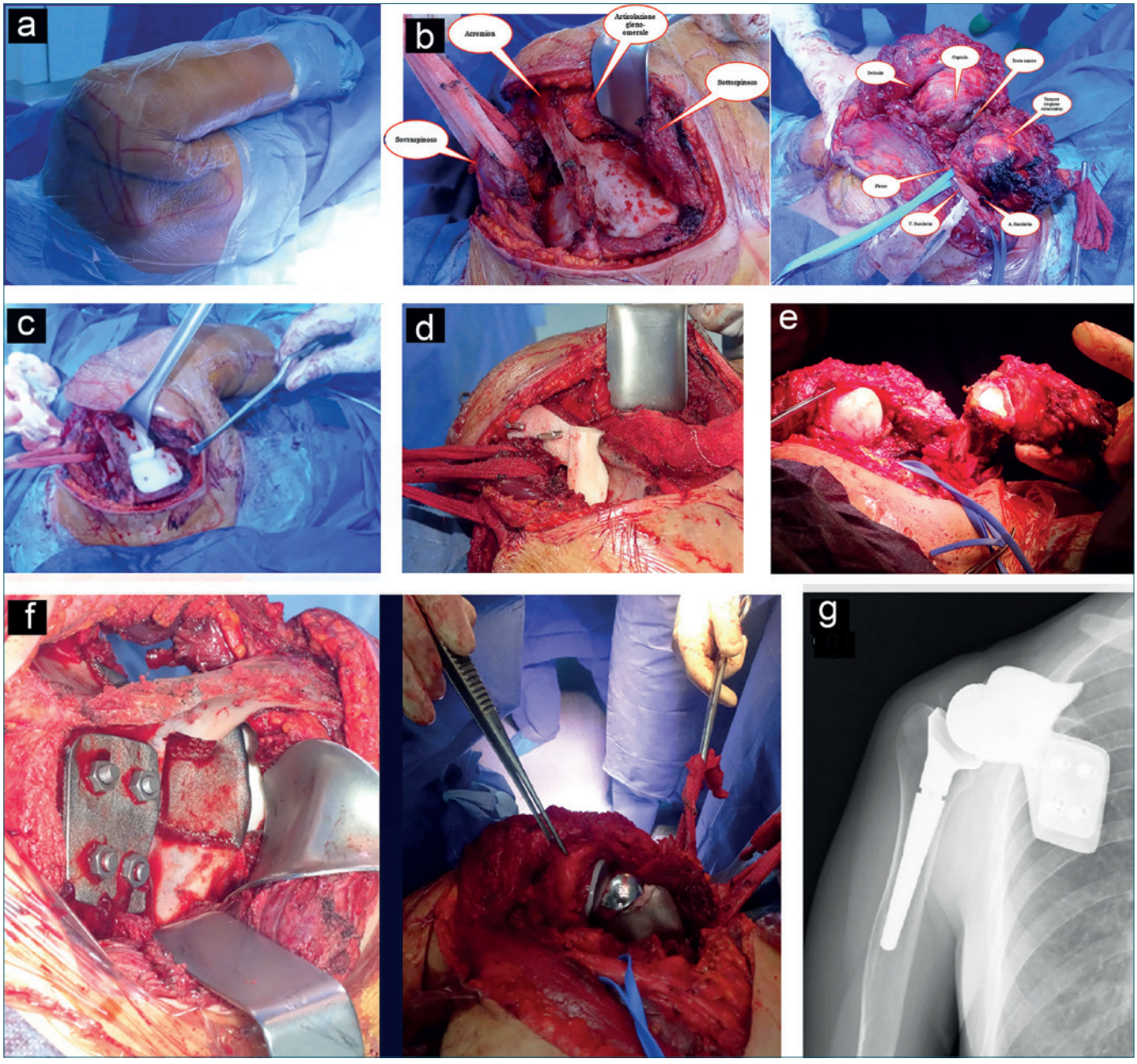

Figura 10. L'intervento chirurgico: a) l'intervento è eseguito con il paziente in posizione laterale, per permettere un'incisione "a spallina" sia sul versante anteriore sia posteriore della spalla; b) isolamento del tumore e di tutte le strutture sul versante posteriore e anteriore della spalla; c) posizionamento della guida di taglio nella fossa sotto spinosa della scapola per eseguire il taglio sagittale e il taglio assiale; d) posizionamento della guida di taglio nella fossa sovraspinosa della scapola per eseguire il taglio coronale; e) asportazione ampia del pezzo tumorale comprendente la glena e la coracoide; f) veduta posteriore e anteriore del campo operatorio dopo posizionamento della protesi custom-made di scapola interfacciata con una protesi inversa di spalla; g) radiografia di controllo a tre mesi dall'intervento chirurgico.

questo procedimento si ripercuoteranno inevitabilmente sulla resezione, sul margine e sull'adattabilità della protesi prodotta al gap residuo.
Si eseguono le osteotomie con tecnica variabile a seconda del caso, utilizzando la sega oscillante o anche gli osteotomi. Asportato il tumore e verificata l'integrità dei margini di resezione si posiziona la protesi custom-made e si procede al fissaggio tramite l'utilizzo di placche, controplacche e viti e/o steli endomidollari. È necessario ottenere una buona stabilità primaria e, per quanto possibile, la compressione tra la protesi e le superfici ossee.

Limiti attuali e sviluppi futuri

Il principale limite è oggi rappresentato dall'osteointegrazione e dal rischio di mobilizzazione. Questo è tanto più evidente quanto più l'interfaccia osso-protesi è verticale e sottoposta a carico come, ad esempio, nelle protesi utilizzate per la ricostruzione dopo le sezioni di tumori dell'area sacro-iliaca dove una delle osteotomie è spesso verticale e la fissazione al sacro sempre problematica. La possibilità di creare delle strutture composite bioingegnerizzate in modo da sfruttare la stabilità strutturale fornita dal titanio e l'osteointegrazione indotta da supporti bioattivi potrebbe rendere questa risorsa molto più interessante al lungo termine.
Altro limite importante, ma soprattutto evidente nelle grosse ricostruzioni di bacino, è l'infezione. Probabilmente, tale complicanza rappresenta la principale causa di fallimento delle megaricostruzioni di bacino sia con protesi sia con innesti ossei massivi. Ciò assume molta più importanza se si considera che alcuni di questi pazienti dovranno completare il loro percorso terapeutico con un trattamento chemioterapico adiuvante. La possibilità di sviluppare delle superfici bioattive resistenti alla contaminazione è uno dei nuovi campi di ricerca specifica.
Altri punti rimangono invece aperti quali il tipo di struttura, se sia più efficiente ad esempio una struttura compatta o una struttura trabecolata, il tipo di mezzi di fissaggio da utilizzare, quali viti, viti e placche, i fittoni e il tipo di superficie, liscia, ruvida, argentata, bioattiva o rilasciante antibiotici.
Altri sviluppi e indicazioni probabilmente si avranno parallelamente all'ulteriore sviluppo delle tecniche e dei materiali.

Conflitto di interessi

Gli autori dichiarano di avere ricevuto sponsorizzazione per congressi ed eventi dalle seguenti ditte: Depuy-Synthes, Lepine, MT-Ortho, Stryker, Implant Cast.

Bibliografia

1 Malik HH, Darwood AR, Shaunak S, et al. *Three-dimensional printing in surgery: a review of current surgical applications*. J Surg Res 2015;199:512-22.
2 AlAli AB, Griffin MF, Butler PE. *Three-dimensional printing surgical applications*. Eplasty 2015;15:e37.
3 Chua CK, Leong KF. *3D Printing and additive manufacturing: principles and applications.* IV ed. Singapore: World Scientific Publishing Co, 2014.
4 Rengier F, Mehndiratta A, von Tengg-Kobligk H, et al. *3D printing based on imaging data: review of medicalapplications*. Int J Comput Assist Radiol Surg 2010;5:335-41.
5 Eltorai AE, Nguyen E, Daniels AH. *Three-dimensional printing in orthopedic surgery*. Orthopedics 2015;38:684-7.
6 Park JH, Lee Y, Shon OJ, et al. *Surgical tips of intramedullar ynailing in severely bowed femurs in atypical femur fractures: simulation with 3D printed model*. Injury 2016;47:1318-24.
7 Zheng YX, Yu DF, Zhao JG, et al. *3D Print out models vs. 3D-rendered images: which is better for preoperative planning?* J Surg Educ 2016;73:518-23.
8 Bizzotto N, Sandri A, Regis D, et al. *Three-dimensional printing of bone fractures: a new tangible realistic way for preoperative planning and education*. Surg Innov 2015;22:548-51.
9 Bizzotto N, Tami I, Tami A, et al. *3D Printed models of distal radius fractures*. Injury 2016;47:976-8.
10 Wong KC, Kumta SM, Geel NV, et al. *One-step reconstruction with a 3D-printed, biomechanically evaluated custom implant after complex pelvic tumor resection*. Comput Aided Surg 2015;20:14-23.
11 Li H, Qu X, Mao Y, et al. *Custom acetabular cages offer stable fixation and improved hip scores for revision tha with severe bone defects*. Clin Orthop Relat Res 2016;474:731-40.
12 Shuang F, Hu W, Shao Y, et al. *Treatment of intercondylar humeral fractures with 3d-printed osteosynthesis plates*. Medicine 2016;95:e2461.
13 Magnan B, Facci E, Bartolozzi P. *Traumatic loss of the talus treated with a talar body prosthesis and total ankle arthroplasty. A case report*. J Bone Joint Surg Am 2004;86-A:1778-82.
14 Giannini S, Cadossi M, Mazzotti A, et al. *Custom-made total talonavicular replacement in a professional rock climber*. J Foot Ankle Surg 2016;55:1271-5.
15 George M, Aroom KR, Hawes HG, et al. *3d printed surgical instruments: the design and fabrication process*. World J Surg 2017;41:314-9.
16 Lee N. *The Lancet Technology: 3D printing for instruments, models, and organs?* Lancet 2016;388:1368.
17 Qiu B, Liu F, Tang B, et al. *Clinical study of 3d imaging and 3d printing technique for patient-specific instrumentation in total knee arthroplasty*. J Knee Surg 2017 doi: 10.1055/s-0036-1597980.
18 Ten Kate J, Smit G, Breedveld P. *3D-printed upper limb prostheses: a review*. Disabil Rehabil Assist Technol 2017;2:1-15.

Giornale Italiano di Ortopedia e Traumatologia
2017;43:133-137

Artroprotesi a doppia mobilità *versus* endoprotesi nel trattamento delle fratture del collo femore: risultati a 12 mesi nel paziente anziano affetto da demenza di tipo degenerativo

Total hip arthroplasty with a dual mobility cups versus hemiarthroplasty in the treatment of femoral neck fractures: results at 12 months in the elderly patients affected by degenerative dementia

Vincenzo Salini *(foto)*
Giorgio Mastromatteo
Federico Del Sordo
Andrea Pantalone

Clinica Ortopedica e Traumatologica, Ospedale Clinicizzato Ss. Annunziata Chieti, Dipartimento di Medicina e Scienze dell'Invecchiamento, Università degli Studi G. d'Annunzio, Chieti-Pescara

Riassunto

Il trattamento delle fratture del collo del femore nei pazienti anziani può essere effettuato mediante endoprotesi o artroprotesi; la scelta è spesso influenzata, non solo dall'età e dalla bassa qualità dell'osso del paziente, ma anche dalla presenza di comorbidità. In questo studio retrospettivo sono stati inclusi 80 pazienti, affetti da demenza di tipo degenerativo sottoposti ad intervento di sostituzione protesica per fratture collo femore da gennaio 2013 a gennaio 2016: 40 pazienti trattati con artroprotesi a doppia mobilità (gruppo A) e 40 pazienti con endoprotesi (gruppo B). A 12 mesi, il punteggio medio dell'Harris Hip Score (HHS) era di 85,5 nel gruppo A e di 75 nel gruppo B. In entrambi i gruppi non sono state riscontrate complicanze quali infezioni e lussazioni, né segni di mobilizzazione radiograficamente visibili. Dai risultati ottenuti, seppur a breve termine, l'utilizzo di un sistema a doppia mobilità (DM) si è rivelato un valido trattamento delle fratture del collo femore nell'anziano affetto da patologie neurodegenerative grazie ad un buon recupero del range of motion e soprattutto alla totale assenza di episodi di lussazione.

Parole chiave: fratture femore, cotile a doppia mobilità, demenza, anziano

Summary

The treatment for femoral neck fractures in elderly patients include hemiarthroplasty and total hip artrhroplasty (THA): the choice is often influenced, not only by age and poor patient's bone quality, but also by the presence of comorbidities. This retrospective study includes 80 patients, affected by degenerative dementia underwent surgery of prosthetic replacement for femoral neck fractures from January 2013 to January 2016: 40 patients treated by THA with a dual-mobility cup (group A) and 40 patients treated by hemiarthroplasty (group B). After 12 months, the average HHS was 85.5 in the group A and 75 in the group B. Both of groups did not show complications like infections and dislocations, neither radiographic signs of loosening. Our short-term outcomes showed that THA with double-mobility cup may lead to a good recovery of range of motion in patients with neurodegenerative diseases and the absence of dislocations proved the interest of dual mobility concept in hip stability. This study supports the use of double mobility cup systems constructs in primary hip arthroplasty for specific high-risk patients.

Key words: *femoral fractures, dual mobility cup, dementia, elderly*

Indirizzo per la corrispondenza:
Giorgio Mastromatteo
Clinica Ortopedica e Traumatologica, Ospedale Clinicizzato Ss. Annunziata Chieti, Dipartimento di Medicina e Scienze dell'Invecchiamento, Università degli Studi G. d'Annunzio, Chieti-Pescara
via dei Vestini
66100 Chieti
E-mail: giorgiomastromatteo@gmail.com

Introduzione

Le fratture del collo del femore interessano una porzione di osso compresa tra tre sistemi trabecolari, denominata triangolo di Ward, nella quale l'impalcatura scheletrica risulta meno resistente e soggetta pertanto a frattura. Queste sono assai frequenti nel paziente anziano per la concomitante presenza di una riduzione del tono calcico e del numero delle trabecole, caratteristiche dell'osteoporosi senile, e per un'aumentata deformità in varismo, che rendono il collo del femore predisposto a fratturarsi anche dopo minimi traumi. Nella maggior parte dei casi, l'evento traumatico è una caduta accidentale, a cui gli anziani sono più predisposti per la presenza di patologie di tipo neurodegenerativo che possono rendere più precario l'equilibrio. Inoltre è stato evidenziato che pazienti con malattie quali Parkinson e Alzheimer hanno un rischio maggiore di osteoporosi/osteopenia, una minore densità minerale ossea e un aumentato rischio di fratture [1].

Il trattamento delle fratture mediali dell'estremo prossimale del femore nei pazienti anziani può essere effettuato mediante endoprotesi o artroprotesi [2]. La scelta dipende da diversi fattori: aspetti legati al paziente, patologia in atto, richiesta clinica e funzionale ed esperienza del chirurgo [3].

Attualmente le alternative tra i vari dispositivi protesici sono ampie e vi è inclusa anche l'artroprotesi a doppia mobilità (DM). Questo sistema è stato introdotto nel 1974 in Francia dal prof. Bousquet e consta di due articolazioni distinte: quella tra testa femorale ed inserto e quella tra inserto e coppa acetabolare. Tale configurazione consente un *range of motion* (ROM) maggiore prima che si verifichi l'impingement del collo femorale; inoltre, aumentando la jump distance, garantisce maggiore stabilità dell'impianto, riducendo così il tasso di lussazioni. Questo nostro studio si propone di confrontare l'andamento clinico e radiografico tra due gruppi di pazienti affetti da demenza che, dopo frattura di collo femore, sono stati trattati rispettivamente con artroprotesi a DM o endoprotesi, al fine di evidenziare differenze negli outcomes funzionali in suddetti pazienti a così alto rischio di episodi di lussazione.

Materiali e metodi

In questo studio retrospettivo sono stati inclusi 80 pazienti, affetti da demenza di tipo degenerativo (e.g. Alzheimer, Parkinson) sottoposti ad intervento di sostituzione protesica con accesso laterale diretto, per fratture del collo femore classificate secondo Garden, da gennaio 2013 a gennaio 2016.

Dei 40 pazienti (Gruppo A) sottoposti ad intervento di protesi totale d'anca (PTA) con sistema a DM (cotile QUATTRO® VPS HA di Groupe Lepine® e inserto doppia mobilità), 14 sono di sesso maschile (M), 26 di sesso femminile (F): l'età media è di 81,6 anni (min. 72, max. 85). In 6 pazienti è stata impiantata una protesi totale d'anca ibrida con cotile a doppia mobilità e stelo femorale cementato. Il Gruppo B comprende 40 pazienti (16 M, 24 F, età media 84.3 anni: min. 78 aa, max. 101 aa) sottoposti, invece, ad intervento di endoprotesi biarticolare cementata (stelo PAVI® Groupe Lèpine®). Nel periodo di degenza post-operatoria sono state valutate le perdite ematiche (riduzione di Hgb e numero trasfusioni di emazie concentrate).

Controlli clinici e radiografici sono stati effettuati a 1, 3, 6 e 12 mesi. Ogni paziente è stato sottoposto all'*Harris Hip Score* (HHS), Questo questionario si articola in tre sezioni ed il punteggio finale (< 70 scarso; 70-79 mediocre; 80-89 buono; 90-100 eccellente) permette di effettuare una valutazione dell'intervento chirurgico rispetto al recupero dell'autonomia e della qualità della vita del paziente.

Risultati

Nell'immediato post-operatorio non si sono registrate differenze di perdite ematiche significative tra le due procedure (3,7 g/dl Gruppo A; Hgb 3,4 g/dl Gruppo B); sono state effettuate trasfusioni di emazie concentrate (e.c.) in 3 pazienti (2 unità di e.c. per ciascun paziente) sottoposti ad intervento di endoprotesi biarticolare cementata e 2 unità di e.c. in 1 paziente trattato con artroprotesi a doppia mobilità (Fig. 1). A 12 mesi, in entrambi i gruppi, non sono state riscontrate complicanze quali infezioni e lussazioni, nè segni di mobilizzazione visibili radiograficamente (Fig. 2). Il punteggio medio dell'Harris Hip Score a 12 mesi nel gruppo B è stato di 75 (max. 88, min. 62): nel 68% dei casi il risultato è stato buono; nel 20% è stato mediocre; nel 12% è stato scarso (Fig. 3). Nei pazienti del gruppo A invece l'Harris Hip Score ha mostrato un punteggio medio di 85,5 (max. 100, min. 71): nel 80% dei casi il risultato è stato eccellente; nel 18% dei casi il risultato ottenuto è buono; infine nel 2% il risultato è stato mediocre (Fig. 4).

Discussione

L'intervento di PTA nei pazienti anziani ma attivi è associata ad un rischio inferiore di reintervento e a migliori risultati funzionali [4]. Tuttavia nei pazienti con fratture scomposte si assiste ad un'alta percentuale di lussazione dell'artroprotesi (dall'1 al 13%), maggiore rispetto all'endoprotesi: la causa risiede nella limitazione al movimento di pazienti che prima dell'intervento erano abituati ad avere un *range of motion* normale [5].

Nonostante questo, la letteratura è concorde nel sostenere che la PTA rappresenti il trattamento di scelta nelle

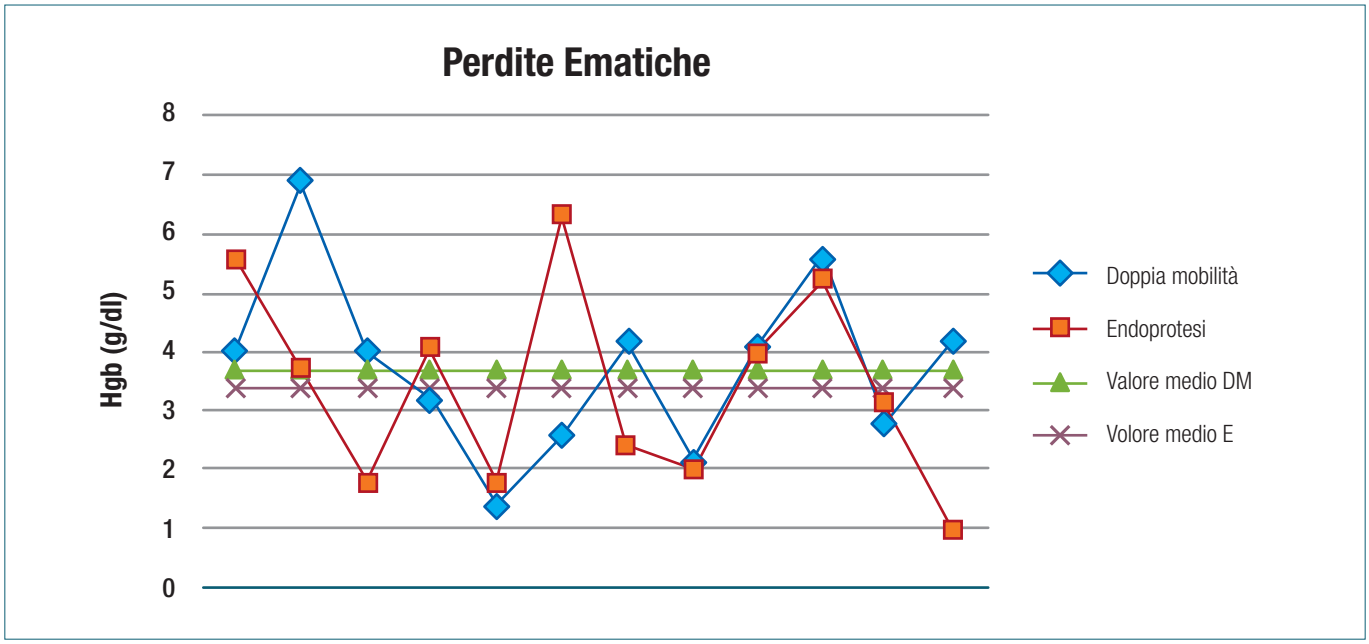

Figura 1. Valutazione delle perdite ematiche nel post-operatorio.

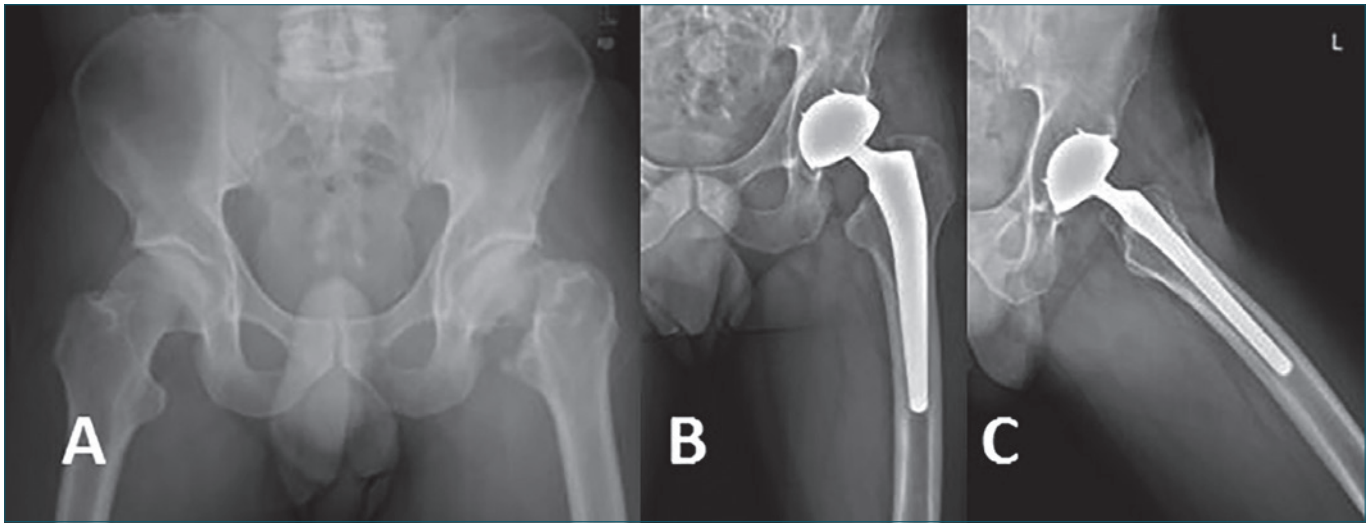

Figura 2. A) Frattura mediale dell'estremo prossimale del femore in paziente di 82 anni affetto da M. di Alzheimer; B) e C): Controllo a 1 anno dall'impianto di artroprotesi a doppia mobilità.

fratture scomposte del collo del femore in pazienti attivi, in quanto si assiste ad una riduzione dell'incidenza di reintervento e di erosione acetabolare [5 6].

A causa dell'alto tasso di lussazione postoperatoria è stato visto come all'aumentare del diametro della testa femorale coincida una importante riduzione dell'incidenza di lussazione. Tuttavia, un aumento superiore a 36 mm porta ad una lateralizzazione del centro di rotazione, responsabile della diminuzione della *jump distance* ("tragitto di lussazione") e quindi un aumentato rischio di lussazione.

L'avvento della doppia mobilità ha rappresentato una possibile soluzione ai limiti della PTA tradizionale.

L'artroprotesi a doppia mobilità ha tre obiettivi principali: diminuire l'usura, aumentare la stabilità dell'impianto e ripristinare una articolarità più vicina possibile a quella normale. Si propone come una efficace alternativa all'endo-

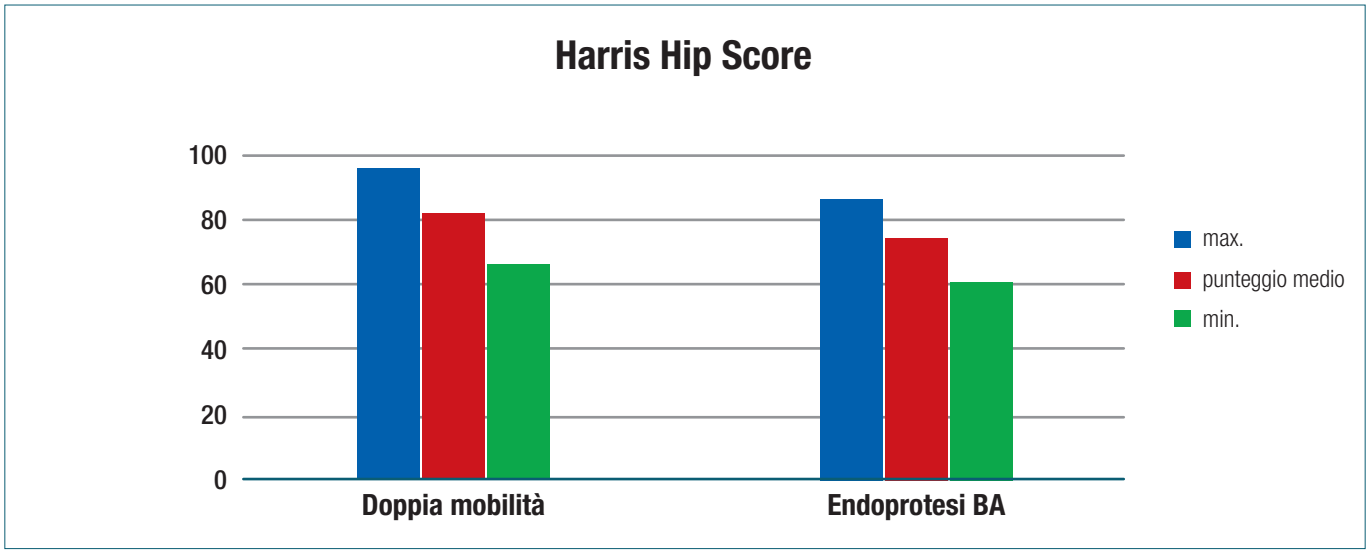

Figura 3. Harris Hip Score: risultati a 12 mesi.

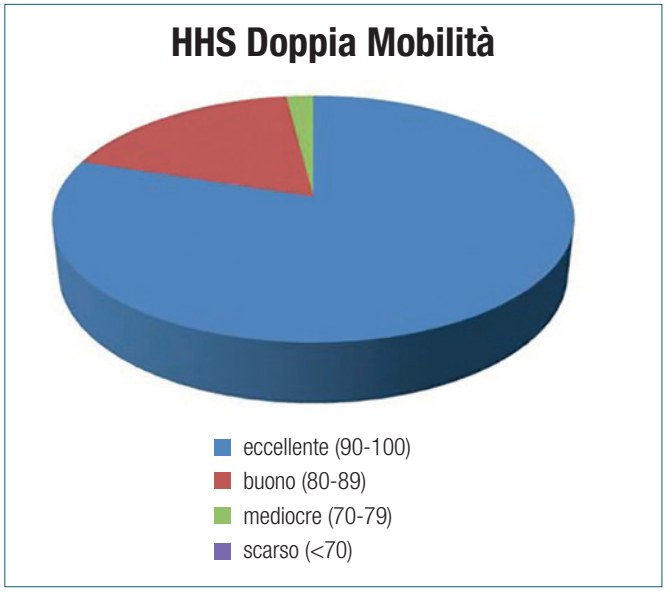

Figura 4. Harris Hip Score: risultati nel gruppo di pazienti trattati con cotile a doppia mobilità.

protesi biarticolare cementata nel trattamento chirurgico delle fratture del collo del femore nel paziente anziano perché sembra ridurre significativamente l'incidenza di lussazione e revisione del dispositivo protesico, determinando un migliore outcome clinico e funzionale [7]. Van Heuman et al. hanno infatti evidenziato come l'artroprotesi a doppia mobilità previene le lussazioni in pazienti con storia di lussazioni recidivanti di PTA [8]. Lo studio di Mohammed et al. conferma che questo modello di protesi riduce il rischio di instabilità in pazienti sottoposti a PTA primaria e di revisione [9]. Pertanto tale sistema si propone come una valida opzione di trattamento anche in virtù dei dati della letteratura che mostrano una riduzione del tasso di revisione per lussazioni in pazienti a cui è stata impiantata una artroprotesi a doppia mobilità [7 10].

La sua principale caratteristica è quella di mimare una testa di grande diametro, evitandone però gli effetti avversi [11]. La maggiore stabilità è assicurata da una prima articolazione in cui la testa è impegnata ma mobile entro l'inserto, e una seconda articolazione tra inserto e coppa acetabolare, che danno luogo a due movimenti sequenziali, T1 e T2. La maggiore ampiezza del ROM disponibile, a causa di un ritardato contatto tra il collo e l'inserto in polietilene e il bonus in flessione concesso dalla seconda articolazione, garantisce sicuramente un miglioramento clinico e un buon recupero funzionale, che influisce positivamente sulla qualità di vita dei pazienti soprattutto in coloro affetti da patologie neurodegenerative ad alto rischio di lussazione.

Acker et al. hanno eseguito un'analisi del passo tra pazienti trattati con artroprotesi a doppia mobilità e pazienti anziani "fragili" (ricoverati in strutture riabilitative ma senza problematiche relative all'arto inferiore), evidenziando nel primo gruppo risultati migliori in tutti parametri analizzati (ritmo; lunghezza del passo; ROM di anca, ginocchio e gamba) [12]. Uno studio di Keiser et al. del 2015 individua nella doppia mobilità la prima scelta nei pazienti ad alto rischio di lussazioni pur sottolineando la cautela nell'estendere l'indicazione anche a pazienti in cui tale rischio è basso o pazienti giovani [13].

Infatti un possibile svantaggio, su cui non c'è consenso unanime in letteratura, è l'ipotetica maggiore usura dell'inserto in polietilene, essendo esso sottoposto a movimento e a frizione sia sul versante convesso che su quello concavo. Per questo motivo le protesi a doppia mobilità sono sconsigliate nei pazienti più giovani ed attivi [9 14]. A tal proposito Neri et al. nel loro studio con un follow-up a 25 anni hanno confermato l'eccellente stabilità della protesi a doppia mobilità evidenziando però come essendo l'usura dell'inserto il principale svantaggio, sono necessari miglioramenti nei materiali e nel design dell'impianto per poterne estendere l'indicazione, che attualmente è limitata a pazienti sopra i 65 anni di età [15].

Una complicanza caratteristica dell'artroprotesi a doppia mobilità, sebbene rara, è la dislocazione intraprotesica, nella quale la testina si disloca dall'inserto in polietilene e si articola direttamente con la coppa metallica aceta bolare (*bubble sign*) [14]. Nel nostro studio, seppur a breve termine, non si è verificata nessuna di queste complicanze.

Conclusione

Dai risultati ottenuti, seppur a breve termine, e dai recenti dati presenti in letteratura [7 13], l'utilizzo di un cotile a doppia mobilità si è rivelato un valido trattamento delle fratture del collo femore grazie ad un buon recupero del *range of motion* e soprattutto alla totale assenza di episodi di lussazione. Nello specifico il sistema a DM è indicato nei pazienti affetti da patologie neuromuscolari e disfunzioni neurocognitive e pertanto ad alto rischio di lussazione.

Bibliografia

1. Torsney KM, Noyce AJ, Doherty KM, et al. *Bone health in Parkinson's disease: a systematic review and meta-analysis*. J Neurol Neurosurg Psychiatry 2014;85:1159-66.
2. Pivec R, Johnson AJ, Mears SC, et al. *Hip arthroplasty*. Lancet 2012 380:1768-77.
3. Prokop A, Chmielnicki M. *Hemiprosthesis for femoral neck fractures in the elderly: a retrospective study of 319 patients*. Arch Trauma Res 2016;5:e33335.
4. Blomfeldt R, Törnkvist H, Eriksson K, et al. *A randomized controlled trial comparing bipolar hemiarthroplasty with total hip replacement for displaced intracapsular fractures of the femoral neck in elderly patients*. J Bone Joint Surg 2007;89B:160-5.
5. Zhao Y, Fu D, Chen K, et al. *Outcome of hemiarthroplasty and total hip replacement for active elderly patients with displaced femoral neck fractures: a meta-analysis of 8 randomized clinical trials*. Plos One 2014;9:e98071.
6. Wang F, Zhang H, Zhang Z, et al. *Comparison of bipolar hemiarthroplasty and total hip arthroplasty for displaced femoral neck fractures in the healthy elderly: a meta-analysis*. BMC Musculoskelet Disord 2015;16:229.
7. De Martino I, Triantafyllopoulos GK, Sculco PK, et al. *Dual mobility cups in total hip arthroplasty*. World J Orthop 2014;5:180-7.
8. Van Heuman, Heesterbeek PJC, Swierstra BA, et al. *Dual mobility acetabular component in revision total hip arthroplasty for persistent dislocation: no dislocations in 50 hips after 1-5 years*. J Orthopaed Traumatol 2015;16:15-20.
9. Mohammed R, Hayward K, Mulay S, et al. *Outcomes of dual-mobility acetabular cup for instability in primary and revision total hip arthroplasty*. J Orthopaed Traumatol 2015;16:9-13.
10. Hailer NP, Weiss RJ, Stark A, et al. *Dual-mobility cups for revision due to instability are associated with a low rate of re-revision due to dislocation: 228 patients from the Swedish Hip Arthoplasty register*. Acta Orthop 2012;83:556-71.
11. Lombardi AV, Berend KR, Adams JB. *The dual mobility poly liner: a worthwhile articulation choice?* Semin Arthroplasty 2015:26:20-7.
12. Acker A, Fischer JF, Arminian K, et al. *Total hip arthroplasty using a cementless dual-mobility cup provides increased stability and favourable gait parameters at five years follow-up*. Orthop Traumatol Surg Res 2017;103:21-25.
13. Kaiser D, Kamath AF, Zingg P, et al. *Double mobility cut total hip arthroplasty in patients at high risk for dislocation: a single center analysis*. Arch Orthop Trauma Surg 2015;135:1755-62.
14. Zottola V, Cremona M, Bonelli C, et al. *Association of the Burch-Schneider reinforcement cage with a dual-mobility cup in complex acetabular revision arthroplasty surgery: our experience*. GIOT 2016;42:277-81.
15. Neri T, Philippot R, Farizon F, et al. *Results of primary total hip replacement with first generation Bousquet dual mobility socket with more than twenty five years follow up. About a series of two hundred and twelve hips.* Int Orhop 2016 10.1007/s00264-016-3373-2.

Gli Autori dichiarano di non avere alcun conflitto di interesse con l'argomento trattato nell'articolo.

Giornale Italiano di Ortopedia e Traumatologia
2017;43:138-143



L'utilizzo di cotili in titanio trabecolare con accoppiamento ceramica-ceramica nell'artroprotesi primaria di anca. Studio monocentrico a dieci anni

Trabecular titanium acetabular cup with ceramic-on-ceramic bearing in primary total hip arthroplasty. A ten-years single center study

Stefano Biggi[1] *(foto)*
Michele Gramazio[2]
Stefano Tornago[2]
Gabriele Cattaneo[2]
Andrea Camera[2]

[1] U.O. Clinica Ortopedica e Traumatologica, IRCCS San Martino IST, Genova; [2] S.C. Chirurgia Protesica, Ospedale Santa Corona, Pietra Ligure (SV)

Riassunto

Introduzione. Il crescente numero di impianti protesici di anca e il progressivo abbassamento dell'età media all'intervento, ha portato negli anni alla ricerca di materiali e accoppiamenti sempre più performanti.

Scopo del lavoro. Valutare in maniera retrospettiva una serie di artroprotesi d'anca primaria con cotile in titanio trabecolare e accoppiamento ceramica-ceramica (DeltaTT®, Lima Corporate, San Daniele, Italia).

Materiali e metodi. Dal 2007 al 2009 sono state eseguite 146 artroprotesi d'anca primaria in 134 pazienti, con follow-up medio di 8,1 ± 2,7 anni (range 5,1-10,3). La valutazione include l'esame clinico, l'entità del dolore con la scala VAS, l'HHS e la valutazione radiografica.

Risultati. Al follow-up sono stati valutati 142 impianti in 131 pazienti della serie iniziale. I risultati clinici hanno rivelato un miglioramento del VAS da 6,8 ± 1,4 a 1,4 ± 1,2 ($p < 0,001$) e dell'HHS da 54,0 ± 4,5 a 94,7 ± 10,1 ($p < 0,0001$). Sono stati soddisfatti tutti i criteri radiografici di Moore. Non ci sono state complicanze legate alla ceramica.

Conclusioni. Il titanio trabecolare è un materiale affidabile nelle artroprotesi totale di anca di primo impianto per le sue proprietà, e se associato a un accoppiamento ceramica-ceramica è in grado di fornire una buona scelta per i pazienti giovani e più esigenti.

Parole chiave: anca, artroprotesi, ceramica, titanio

Summary

Introduction. *The growing number of prosthetic hip implants and the gradual lowering of the average age at surgery, has led over the years to the research for increasingly efficient materials and surfaces.*

Aim. *To evaluate retrospectively a series of primary hip arthroplasty with trabecular titanium acetabular cup and ceramic-on-ceramic bearing surface (DeltaTT®, Lima Corporate, San Daniele, Italy).*

Materials and methods. *From 2007 to 2009 146 primary hip arthroplasties were performed in 134 patients, with mean follow-up of 8.1 ± 2.7 years. The evaluation includes clinical examination, the pain with the VAS scale, the HHS and radiographic evaluations.*

Results. *142 implants were available at the time of final follow-up. Clinical results have shown an improvement in VAS from 6.8 ± 1.4 to 1.4 ± 1.2 ($p < 0.001$) and HHS from 54.0 ± 4.5 to 94.7 ± 10.1 ($p < 0.0001$). All radiographic Moore criteria were satisfied. There were no complications related to ceramics.*

Conclusions. *The trabecular meshwork Titanium is a reliable material in primary total hip arthroplasty for its properties, and if associated with a ceramic-ceramic coupling it represents a favorable choice for young and high-demanding patients.*

Key words: *hip, arthroplasty, ceramics, titanium*

Indirizzo per la corrispondenza:
Stefano Biggi
IRCCS San Martino IST, UO Clinica Ortopedica e Traumatologica
largo R. Benzi, 10
16132 Genova
E-mail: dott.sbiggi@gmail.com

Introduzione

L'artroprotesi totale di anca è oggigiorno una procedura sicura e affidabile al fine di alleviare il dolore e ripristinare la funzionalità articolare. I principali registri di protesi a livello mondiale e le relative proiezioni mostrano che il numero d'impianti non cementati è aumentato negli ultimi anni, soprattutto nei pazienti giovani e attivi, ma anche in quei pazienti "high demanding" di età compresa fra i 50 e 70 anni [1-3]. Per questo motivo sono stati fatti numerosi sforzi nella ricerca di nuovi materiali osteointegranti e nella tribologia. Mentre stelo femorale sembra portare a meno problemi in termini di integrazione, la coppa acetabolare è gravata da peggiori risultati. I cotili più datati infatti non garantivano di assecondare la biomeccanica acetabolare fisiologica, portando a precoci fallimenti [4]. Attualmente le coppe rivestite di tantallio e titanio trabecolare mostrano buoni risultati in termini di osteointegrazione e la sopravvivenza a medio termine [5 6]. Dal punto di vista tribologico hanno suscitato grandi interessi gli accoppiamenti metallo-metallo (M-M) e ceramica-ceramica (C-C) [7 8]. Il vantaggio principale del metallo-metallo è rappresentato da una minore incidenza di fratture superficiali e dalla loro possibilità di autoriparazione, nonostante le note complicanze riportate [9]. Gli impianti ceramica-ceramica sono più duri di quelli in metallo e hanno tasso di usura molto basso. Tuttavia lo *squeaking* o "*l'edge loading*" con o senza rotture di ceramica sono complicanze gravi da gestire [10], ma a seguito dell'introduzione delle nuove ceramiche composite di terza generazione (Biolox Delta) il rischio è diventato significativamente più basso [11].

Lo scopo di questo lavoro è di valutare la sopravvivenza delle coppe acetabolari non cementate rivestite di Titanio trabecolare ed accoppiamento ceramica-ceramica, in una serie di pazienti sottoposti a PTA primo impianto con un follow-up da 8 a 10 anni dopo l'intervento chirurgico.

Materiali e metodi

Presso l'istituto di Chirurgia Protesica dell'Ospedale Santa Corona di Pietra Ligure, da gennaio 2007 a dicembre 2009, sono state eseguite 146 artroprotesi di anca di primo impianto, con cotile rivestito di titanio trabecolare ed accoppiamento ceramica-ceramica (coppa acetabolare DeltaTT®, Lima Corporate, San Daniele, Italia). La coorte comprendeva 146 impianti in 134 pazienti (12 bilaterali), 15 maschi e 119 femmine. L'età media al momento dell'intervento era di 56,0 ± 13,6 anni (range 17-70). Il follow up medio è stato di 8,1 ± 2,7 anni (range 5,1-10,3).

Le diagnosi preoperatorie erano l'osteoartrosi primaria (OA) in 102 casi (70%), la displasia dell'anca (DDH) in 28 casi (20%) tra cui 23 casi di Crowe 1-3 (sublussazione) e 4 casi di Crowe 4 (lussazione iliaca), la necrosi asettica della testa del femore in 7 casi (5%), l'artrosi post-traumatica in 5 casi (3%) (di questi in un caso è stato rimosso il mezzo di sintesi nello stesso intervento di protesizzazione), osteoartrosi post-osteotomia in 3 casi (2%), di cui 2 casi di Chiari osteotomia e un caso di osteotomia femorale di varo-derotazione, e infine un caso (1%) di anca dolorosa seguente a cefaloplastica di resezione sec. Girdlestone (Fig. 1).

Tutti gli interventi sono stati eseguiti attraverso la via posterolaterale senza ricostruzione dei rotatori esterni [12 13].

Presso l'istituto in oggetto il protocollo riabilitativo di routine dopo un'artroprotesi totale di anca primaria comprende esercizi di movimento passivo ed esercizi di mobilizzazione attiva con il fisioterapista in prima giornata postoperatoria. In seconda giornata il paziente esegue esercizi di movimento attivo e passivo e si avvia alla verticalizzazione e alla rieducazione al passo. È consentito il carico al 50% del peso con due stampelle per 40 giorni. Dopo il primo controllo clinico-radiografico post-operatorio, a 45 giorni dall'intervento, al paziente viene permesso di camminare con una stampella sul lato non operato per 15 giorni e poi è permesso il carico completo. Esercizi di mobilizzazione attiva sono prescritti per almeno tre mesi dopo l'intervento chirurgico.

Tutti i pazienti sono stati valutati clinicamente e radiograficamente dopo l'intervento chirurgico a 45 giorni, 3-6-12 mesi, quindi tramite controlli annuali.

La valutazione dei risultati pre- e postoperatori include l'esame clinico, la quantificazione del dolore mediante la scala visuo-analogica VAS e l'*Harris Hip Score* (HHS) [14]. L'HHS è uno strumento di valutazione basato sulla clinica, sviluppato nel 1969 e da allora è stato sottoposto a diver-

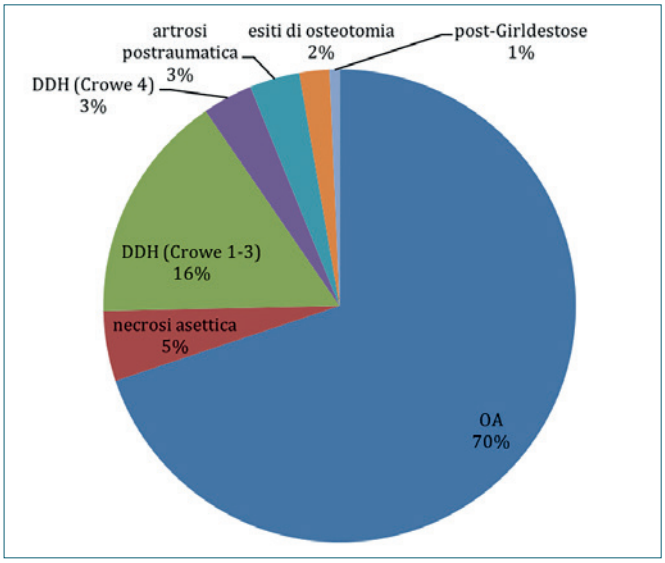

Figura 1. Diagnosi preoperatorie (OA-artrosi, DDH-displasia congenita dell'anca).

Tabella I. Criteri di Moore per l'osteointegrazione acetabolare.

Assenza di linee di radiolucenza
Presenza di contrafforte supero-laterale
Stress-shielding mediale
Trabecole radiate
Presenza di contrafforte infero-mediale

se revisioni. L'HHS è composto da 10 domande raggruppate in 4 sottogruppi: dolore (1 item, 0-44 punti), funzionalità (7 item, 0-47 punti), l'assenza di deformità (1 item, 0-4 punti), e l'arco di movimento (2 item, 0-5 punti). Nella sezione dolore si misura gravità del dolore stesso, il suo effetto sulle attività e la necessità di farmaci antidolorifici. Il gruppo funzione valuta le attività quotidiane e l'andatura, mentre il sottogruppo delle deformità prende in considerazione la flessione dell'anca, adduzione, rotazione interna, dismetria e l'arco di movimento.
I punteggi del questionario variano da 0-100, i punteggi più elevati rappresentano risultati migliori e meno disabilità. In particolare, il punteggio dà un ottimo risultato per valori compresi tra 100-90 punti, buono per 89-80 punti, 79-70 punti moderati e poveri per meno di 70 punti. Durante il follow-up sono stati indagati anche eventuali casi di *squeacking*.
La valutazione radiografica standard include una radiografia AP bacino e una radiografia dell'anca affetta in 2 proiezioni. Abbiamo valutato in primo luogo l'integrazione del cotile utilizzando criteri Moore [15] (Tab. I), e successivamente ogni segno di scollamento, ossificazioni eterotopiche, e qualsiasi segno di rottura delle componenti in ceramica.
Per quanto riguarda le analisi statistiche, i dati categoriali sono stati riassunti con conteggi e percentuali, mentre i dati continui sono stati espressi come media, la deviazione standard (SD) e il range. È stato inoltre compiuto il confronto tra i valori pre-operatori e risultati post-operatori con il test *t di Student* in caso di dati continui normalmente distribuite o con il Mann-Whitney U-test per l'analisi non-parametrica, mentre le proporzioni sono state confrontate con il test del chi-quadro (X^2) o il test di Fisher, a seconda dei casi. Le proporzioni sono state eseguite dividendo il campione, stratificato per ogni diagnosi preoperatoria, in due gruppi (buona HHS e cattivi HHS) usando come valore di cut-off di 80 punti, in quanto rappresenta il limite tra buoni risultati e risultati modesti (Tab. II).

Risultati

Al follow-up sono stati valutati 142 impianti in 131 pazienti della serie iniziale di 146 impianti in 134. Tre pazienti sono deceduti (un paziente a 3,4 anni di follow-up, un paziente a 5,4 anni di follow-up e un paziente bilaterale a 5 anni di follow-up). Per nessuno di loro sono state segnalate complicanze riguardanti l'impianto protesico, con un buon risultato funzionale e nessun dolore. Il punteggio HHS preoperatorio medio era 55,2 ± 12,7 punti (range 40-68) e la VAS media preoperatoria era 6,8 ± 1,7 punti (range 5-9).
I risultati clinici hanno rivelato una buona funzionalità complessiva. Il punteggio VAS medio è migliorato dal valore medio di 6,8 ± 1,7 punti preoperatorio a 1,4 ± 1,2 postoperatorio (range 0-3) ($p < 0,001$). L'HHS medio è aumentato da 55,2 ± 12,7 punti preoperatorio a 94,7 ± 10,1 punti postoperatorio (range 54-100) ($p < 0,0001$).
Sono state osservate differenze negli score medi di HHS stratificati per la diagnosi preoperatoria (Fig. 2). Solo l'OA primaria ha mostrato una correlazione statisticamente significativa con i risultati clinici migliori, mentre l'OA a seguito di osteotomia ha dimostrato una correlazione statisticamente significativa con gli score clinici peggiori.

Tabella II. Risultati funzionali stratificati per diagnosi preoperatoria.

	Good HHS (≥ 80 pt)	Bad HHS (< 80 pt)	Total
OA	90	12	102
Necrosi asettica cefalica	7	0	7
DDH (Crowe 1-3)	16	7	23
DDH (Crowe 4)	4	1	5
Artrosi postraumatica	3	2	5
Esiti di osteotomia	1	2	3
Esiti di Girldestone	0	1	1
total	121	25	146

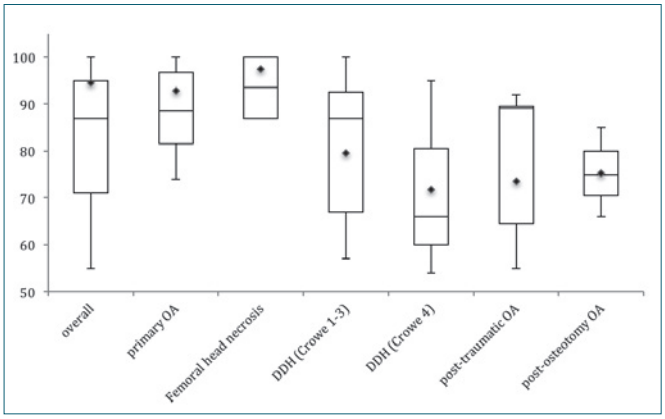

Figura 2. HHS postoperatori stratificati per diagnosi preoperatoria.

Le rimanenti diagnosi preoperatorie non hanno mostrato distribuzioni statisticamente significative.
In particolarei risultati migliori sono stati ottenuti nella necrosi della testa femorale (HHS 97,5 ± 2,5, range 87-100, p = 0,69) e l'OA primaria (HHS 92,8, ± 6,6, range 74-100, p = 0,008), rispetto alla DDH (HHS 77,9 ± 17,4, min 54-100, p = 0,07), l'OA postraumatica (HHS 73,6 ± 18,5, range 55-92, p = 0,16) o l'OA post-osteotomia (HHS 75,3 ± 9,5, range 66-85, p = 0,02). In particolare la DDH Crowe 1-3 ha riportato un HHS medio di 79,6 ± 17 (range 57-100) e la DDH Crowe 4 hanno riportato un HHS medio di 71,7 ± 21,1 (range 54-95). L'unico caso di anca dolorosa seguente Girdlestone resezione ha registrato un HHS di 72 punti.
Per quanto riguarda la valutazione radiografica abbiamo trovato soddisfatti tutti i criteri di Moore dell'osteointegrazione acetabolare, senza alcun ulteriore stress shielding oltre quanto previsto dai criteri suddetti. Non sono stati osservati altri reperti patologici nella regione retroacetabolare in base alle zone di Charnley-De Lee. Abbiamo riscontrato calcificazioni eterotopiche nel 55% dei casi, in maggioranza di basso grado (tipo I e II ciascuna il 20%, di tipo III del 15%). La presenza di calcificazioni eterotopiche non ha influenzato negativamente i punteggi clinici.
Abbiamo riportato 2 casi di lussazioni e un caso di mobilizzazione asettica della coppa entro 5 mesi dopo l'intervento (tutti a causa di malposizionamento delle componenti), trattati con revisione della componente acetabolare. Non si sono verificate ulteriori complicanze a questi pazienti. Un altro caso ha avuto una frattura periprotesica femorale a 4 anni dopo l'intervento chirurgico, trattato con la revisione stelo e cerchiaggi, senza complicanze a carico della coppa. Non sono state riscontrate complicanze iatrogene a strutture neuro-vascolare, né casi di *squeaking* o di rottura della ceramica.

Discussione

Gli accoppiamenti ceramica-ceramica sono stati introdotti per prevenire l'osteolisi acetabolare e conseguentemente di ritardare la revisione del cotile [16]. Grazie alle sue caratteristiche di materiale inerte, la ceramica è anallergica e minimizza l'usura, per questo è indicata nei pazienti più giovani o *high demanding* come alternativa alle protesi metallo-metallo [17 18]. Inoltre le nuove ceramiche composite di terza generazione (Biolox Delta) hanno caratteristiche specifiche e innovative [19]. Prima di tutto l'elevata durezza permette di resistere a particelle estranee presenti in articolazione, successivamente, l'affinità nel legame superficiale con atomi di idrogeno consente una lubrificazione eccellente, e infine i legami chimici dei materiali ceramici sono più forti dei legami metallici rendendo le molecole più stabili. La resistenza all'usura è garantita anche dall'elevata resistenza combinata alla tenacità alla frattura. Questo è possibile con due meccanismi di rinforzo: la prima usa la dispersione (fase di trasformazione) di particelle tetragonali di Zircona che sono distribuite nella matrice di ossido di alluminio; il secondo è ottenuto con formazione in situ di cristalli di aggregati piastrinici, che sono distribuiti nella miscela di ossido di alluminio. Questi cristalli piastrinici bloccano l'inizio e la propagazione di cricche, neutralizzando l'energia traumatica [20-22].
Dall'altra parte, l'osteointegrazione della componente acetabolare negli impianti protesici rimane una grande sfida. Diversi studi hanno evidenziato che un elemento rilevante sono le dimensioni dei pori di titanio trabecolare. In particolare Frosch et al. ha dimostrato che la migliore osteointegrazione si realizza in pori di circa 600 µm [23]. Il titanio trabecolare utilizzato nei cotili DeltaTT® ha una elevata porosità data dal diametro dei pori di 640 µm e la geometria delle trabecolature è esattamente ripetuto in tutte le parti che lo compongono, per migliorare la crescita d'osso al suo interno. Infatti, le analisi in vitro ha dimostrato che il titanio trabecolare è in grado di stimolare la proliferazione e la differenziazione degli osteoblasti e limitare l'osteoclastogenesi [24 25]. È stato dimostrato che le cellule staminali adipose umane coltivate sulla superficie porosa del titanio trabecolare sono in grado di aderire, proliferare e differenziarsi in cellule osteoblasto-simili, producendo così una matrice ossea extracellulare mineralizzata [26 27]. Infine se confrontato con altri scaffold biocompatibili, il titanio trabecolare ha una quantità di proteine della matrice ossea significativamente più alto [28]. Per questi motivi sia la dimensione sia la geometria dei pori sono determinanti per osteointegrazione. Queste caratteristiche associate con le proprietà di base ben noti del titanio (biocompatibilità, favorevole modulo elastico e resistenza meccanica) rendono il cotile Delta TT® (Lima Corporate, San Daniele, Italia) una valida e affidabile soluzione per la sostituzione protesica sul versante acetabolare [29 31]. La nostra esperienza conferma i vantaggi indicati dalle analisi in vitro, e correlare con l'esito clinico ottimale.
La possibilità della coppa acetabolare Delta TT® (Lima Corporate, San Daniele, Italia) di utilizzare testa grande diametro su un piccolo metallo-back può migliorare la funzione e la stabilità dell'anca, anche in situazioni di piccoli diametri acetabolari. Non è certamente trascurabile l'importanza di un'adeguata tecnica chirurgica nel posizionamento della coppa. Nella nostra casistica abbiamo riscontrato un globale miglioramento statisticamente significativo negli score clinici ($p < 0,001$) e nella valutazione VAS ($p < 0,001$). Stratificando invece per diagnosi preoperatoria, è presente una distribuzione statisticamente significativa solo con l'artrosi primaria rispetto alle altre diagnosi ($p < 0,05$). Que-

sto dato può essere spiegato poiché il risultato funzionale postoperatorio è positivamente correlato alla condizione preoperatoria, migliore è la condizione clinica e migliore è il recupero funzionale. I casi di primo impianto difficile (displasia, esiti di osteotomie, esiti traumatici) comportano difficoltà tecniche durante l'atto chirurgico, ma sono gravate anche da condizioni preoperatorie spesso gravi. I limiti di questo studio sono sicuramente la mancanza di un gruppo di controllo, e la tipologia (monocentrico e retrospettivo), a fronte della lunghezza del follow-up e del numero di pazienti arruolati. La standardizzazione della tecnica chirurgica e delle valutazioni ai follow-up ha facilitato sia la raccolta dei dati sia la loro interpretazione. Sono comunque necessari ulteriori studi al fine di verificare la sopravvivenza della coppa, ma la nostra valutazione ha portato a risultati fiduciosi e benauguranti.

Conclusioni

Il titanio trabecolare è un materiale affidabile nelle artroprotesi totale di anca di primo impianto per la sua osteoconduttiva e le proprietà osteoinduttive. Questo materiale associato a un accoppiamento ceramica-ceramica è in grado di fornire una buona opzione per i pazienti giovani e più esigenti. Il tasso di usura è sicuramente più basso negli impianti in ceramica che in altri accoppiamenti tribologici, ciononostante i chirurghi devono prestare grande attenzione alle complicanze legate a questo materiale (rottura, *squeacking*, *edge loading*), poco frequenti ma pericolose. I buoni risultati clinici e radiologici a medio termine di follow-up ci incoraggiano a impiantare una coppa con queste caratteristiche.

Bibliografia

1 Ravi B, Croxford R, Reichmann WM, et al. *The changing demographics of total joint arthroplasty recipients in the United States and Ontario from 2001 to 2007*. Best Pract Res Clin Rheumatol 2012;26:637-47.

2 Garellick G, Kärrholm J, Lindhal H, et al. *Annual report from The Swedish Hip Arthroplasty Register 2014 2015*. Available on: http://www.shpr.se/Libraries/Documents/Annual_Report_2014_Eng.sflb.ashx.

3 Australian Orthopaedic Association National Joint Replacement Registry Annual Report Adelaide: AOA; 2015 Annual Report – Australian Registry. *2016; available on: https://aoanjrr*.sahmri.com/annual-reports-2015.

4 Thanner J. *The acetabular component in total hip arthroplasty. Evaluation of different fixation principles*. Acta Orthop Scand Suppl 1999;286:1-41.

5 Bobyn J, Stackpool G, Hacking S, et al. *Characteristics of bone in-growth and interface mechanics of a new porous tantalum biomaterial*. J Bone Joint Surg 1999;81-B:907-14.

6 Massari L, Causero A, Rossi P, et al. *Multicentre prospective densitometric study on Trabecular Titanium™ osseointegration*. Bone Joint J 2013;95-B:416.

7 Daras M, Macaulay W. *Total hip arthroplasty in young patients with osteoarthritis*. Am J Orthop (Belle Mead NJ) 2009;38:125-9.

8 Haidukewych GJ, Petrie J. *Bearing surface considerations for total hip arthroplasty in young patients*. Orthop Clin North Am 2012;43:395-402.

9 Maurer-Ertle W, Friesenbichler J, Liegl-Atzwanger B, et al. *Non-inflammatory pseudotumor simulating venous thrombosis after metal-on-metal hip resurfacing*. Orthopedics 2011;34:678.

10 Whittingham-Jones P, Mann B, Coward P, et al. *Fracture of a ceramic component in total hip replacement*. J Bone Joint Surg Br 2012;94-B:570-3.

11 Hamilton WG, McAuley JP, Dennis DA, et al. *THA with Delta ceramic on ceramic: results of a multicenter investigational device exemption trial*. Clin Orthop Relat Res 2010;468:358-66.

12 Mehlman CT, Meiss L, DiPasquale TG. *Hyphenated-history: the Kocher-Langenbeck surgical approach*. J Orthop Trauma 2000;14:60-4.

13 Gibson A. *Posterior exposure of the hip joint*. J Bone Joint Surg Br 1950;32:183-6.

14 Harris WH. *Traumatic arthritis of the hip after dislocation and acetabular fractures: treatment by mold arthroplasty. An end-result study using a new method of result evaluation*. J Bone Joint Surg Am 1969;51:737-55

15 Moore MS, McAuley JP, Young AM, et al. *Radiographic signs of osseointegration in porous-coated acetabular components*. Clin Orthop Relat Res 2006;444:176-83.

16 Lombardi AV Jr, Berend KR, Seng BE, et al. *Delta ceramic-on-alumina ceramic articulation in primary THA: prospective, randomized FDA-IDE study and retrieval analysis*. Clin Orthop Relat Res 2010;468:367-74.

17 Meftah M, Ebrahimpour PB, He C, et al. *Preliminary clinical and radiographic results of large ceramic heads on highly cross-linked polyethylene*. Orthopedics 2011;34:e133-e37.

18 Shah RP, Scolaro JA, Componovo R, et al. *Ceramic-on-ceramic total hip arthroplasty in patients younger than 55 years*. J Orthop Surg (Hong Kong) 2014;22:338-41.

19 Affatato S, Modena E, Toni A, et al. *Retrieval analysis of three generations of Biolox® femoral head: Spectroscopic and SEM characterisation*. J Mech Behav Biomed Mater 2012;13C:118-28.

20 Cai P, Hu Y, Xie J. *Large-diameter delta ceramic-on-ceramic versus common-sized ceramic-on-polyethylene bearings in THA*. Orthopedics 2012;35:e1307-e13.

21 Stafford GH, Islam SU, Witt JD. *Early to mid-term results of ceramic-on-ceramic total hip replacement: analysis of bearing-surface-related complications*. J Bone Joint Surg Br 2011;93-B:1017-20.

22 Gallo J, Goodman SB, Lostak J, et al. *Advantages and dis-*

advantages of ceramic on ceramic total hip arthroplasty: a review. Biomed Pap Med Fac Univ Palacky Olomouc Czech Repub 2012;156:204-12.

23 Frosch KH, Sondergeld I, Dresing K, et al. *Autologous osteoblasts enhance osseointegration of porous titanium implants*. J Orthop Res 2003;21:213-23.

24 Sollazzo V, Massari L, Pezzetti F, et al. *Genetic effects of Trabecular Titanium™ on human osteoblast-like cells (MG-63): an in vitro study*. J Biomim Biomater Tissue Eng 2011;9:1-16.

25 Arens D, Devine DM, Burelli S, et al. *In vivo evaluation of the osteointegration of new porous Trabecular Titanium™*. In: *EFORT 12th Congress of the European Federation on National Association on Orthopaedics and Traumatology*. Jun 1-4, 2011, Copenhagen, Denmark.

26 Gastaldi G, Asti A, Scaffino MF, et al. *Human adipose-derived stem cells (hASCs) proliferate and differentiate in osteoblast-like cells on trabecular titanium scaffolds*. J Biomed Mater Res A 2010;94:790-9.

27 Asti A, Gastaldi G, Dorati R, et al. *Stem cells grown in osteogenic medium on PLGA, PLGA/HA, and Titanium scaffolds for surgical applications*. Bioinorg Chem Appl 2010:831031.

28 Massari L, Bistolfi A, Grillo PP, et al. *Multicenter longitudinal densitometric clinical study on periprosthetic osteointegration and bone remodeling of Trabecular Titanium™*. In: *23rd Annual Congress of the International Society for Technology in Arthroplasty (ISTA)*. 2010 Oct 6-9; Dubai, United Arab Emirates.

29 Marin E, Fusi S, Pressacco M, et al. *Characterization of cellular solids in Ti6Al4V for orthopaedic implant applications: Trabecular Titanium*. J Mech Behav Biomed Mater 2010;3:373-81.

30 Regis M, Marin E, Fedrizzi L, et al. *Additive manufacturing of Trabecular Titanium orthopaedic implants*. MRS Bullettin 2015;40:137-44.

31 Benazzo F, Rossi SMP, Piovani L, et al. *Our experience with the use of TT (Trabecular Titanium) in hip arthroplasty surgery*. J Orthopaed Traumatol 2010;11:S53-S62.

Gli Autori dichiarano di non avere alcun conflitto di interesse con l'argomento trattato nell'articolo.

ARTICOLO ORIGINALE

Giornale Italiano di Ortopedia e Traumatologia
2017;43:144-148

Risultati a medio-lungo termine dell'artroprotesi d'anca non cementata Corail: i nostri primi 100 casi

Mid/long-term results of cementless Corail Total Hip Arthroplasty: our first 100 cases

Umberto de Bellis (*foto*)
Arturo Guarino
Fabrizio Messina
Andrea Mambretti
Piero Fadigati
Luca Pierannunzii

Struttura Complessa Traumatologia dello Sport, Istituto Ortopedico Gaetano Pini, Milano

Riassunto

Introduzione. Lo scopo di questa survey è analizzare i risultati a medio-lungo termine dell'artroprotesi d'anca utilizzando lo stelo Corail impiantato con via d'accesso laterale diretta.

Materiali e metodi. Gli autori hanno eseguito una rivalutazione delle prime 100 artroprotesi d'anca effettuate nel proprio reparto con stelo Corail (impiantate nel periodo 2009-2012). Sono stati rivisti o intervistati telefonicamente 93 pazienti di età media 63 anni ad un follow-up compreso tra 4 e 8,2 anni (media 5,6 anni). Sette casi sono persi al follow-up.

Risultati. Tutti i pazienti sono stati valutati clinicamente con l'Harris Hip Score ottenendo un punteggio medio post-operatorio di 89,6 contro un valore medio pre-operatorio di 52. I risultati sono stati eccellenti e buoni nell'82,8% dei casi, mentre nel 2,15% il risultato è stato insoddisfacente e ha richiesto revisione chirurgica (una revisione per mobilizzazione settica in 2 tempi e una revisione per mobilizzazione asettica precoce per subsidenza dello stelo in osteoporosi grave). Radiograficamente non sono state rilevate linee di radiolucenze progressive o fenomeni di stress-shielding all'ultimo controllo.

Conclusioni. I risultati di questa survey non solo confermano la durabilità dell'elemento protesico (già sufficientemente dimostrato in letteratura), ma anche la sua versatilità, ovvero la capacità ottenere risultati stabilmente positivi nelle mani di molteplici operatori che affrontano una casistica ampia, dalle indicazioni ortopediche a quelle traumatologiche.

Parole chiave: artroprotesi totale d'anca, stelo Corail, coxartrosi, accesso laterale diretto

Summary

Background. *Purpose of this survey is to evaluate the mid- to long-term outcome of the cementless Total Hip Arthroplasty (THA) Corail system through direct lateral approach.*

Materials and methods. *The first 100 cases of Corail THA performed from 2009 to 2012 were re-evaluated (with medical records review and telephone interview). Ninety-three patients with a mean age of 63 years were reassessed 5.6 years from surgery on average (range from 4 to 8.2 years).*

Results. *Postoperative Harris Hip Score grew from preoperative mean value 52 to actual mean value 89.6 ($p < 0.01$). Only two cases had a poor outcome (an infection and an early aseptic loosening) and required a revision. No progressive radiolucencies nor signs of stress-shielding/cortical hypertrophy were detected in other patients.*

Conclusions. *Our mid- to long-term outcome supports the wide-spread implantation of the Corail system, that guarantees low incidence of intraoperative complications, clinical and functional good results in the hands of different surgeons and for the treatment of several orthopaedic and traumatic hip disorders.*

Key words: *total hip arthroplasty, Corail system, direct lateral approach, hip arthritis*

Indirizzo per la corrispondenza:
Umberto de Bellis
via Molino delle Armi, 25
20123 Milano
E-mail: umberto.debellis@gpini.it

Introduzione

La sostituzione protesica dell'anca è attualmente considerata un intervento sicuro ed efficace, capace cioè di risolvere adeguatamente il problema del dolore e della disabilità senza esporre il paziente a rischi eccessivi.

L'evoluzione di questa chirurgia è stata notevole e rapida, e ci ha indotti a modificare nel tempo la tecnica operatoria e la tipologia degli impianti: dai primi steli retti cementati, che obbligavano l'ortopedico a intervenire sull'anatomia femorale per adattarla alla morfologia della protesi, siamo passati ai moderni steli corti non cementati, inseguendo l'obiettivo di un impianto che si adattasse all'anatomia e alla biologia dell'osso, e non viceversa.

Contemporaneamente, l'ampia esposizione che veniva in passato raccomandata per garantire una buona preparazione degli alloggiamenti protesici è stata nel tempo ridimensionata, fino allo sviluppo degli accessi mini-invasivi [1] nell'intento di ridurre al minimo il trauma per le parti molli. Sulla base di queste premesse, da molti anni conduciamo presso la nostra Unità Operativa una ricerca tecnico-chirurgica volta a minimizzare l'aggressività ossea e muscolo-tegumentaria dell'intervento di protesizzazione primaria: dopo aver pressoché abbandonato la protesica cementata e ridotto il ruolo degli steli retti cuneiformi a "presa di spigolo" (tipo Zwey-Mueller) ai casi difficili (porotici e/o displasici), abbiamo sperimentato con soddisfazione le soluzioni più conservative (steli a conservazione del collo e protesi di superficie) e le vie d'accesso dedicate (es. accesso anteriore mini-invasivo), fino a misurarne i limiti di versatilità e di sicurezza d'impiego. Abbiamo infine optato per una soluzione intermedia in ordine di invasività ma decisamente più versatile: lo stelo Corail (De Puy-Synthes) accoppiato al cotile Pinnacle (De Puy-Synthes), impiantato attraverso la via a noi più familiare (accesso laterale diretto). La scelta dello stelo è stata motivata dalle eccellenti curve di sopravvivenza riportate in letteratura, da una bassa incidenza di complicanze intra-operatorie (fratture e perforazioni) negli stessi report, da una fissazione biologica estesa assicurata dal rivestimento completo in idrossiapatite e da una preparazione ossea femorale poco demolitiva. Scopo di questa *survey* è rivalutare retrospettivamente i risultati clinici e radiologici ottenuti nel trattamento protesico dei primi 100 pazienti (curva di apprendimento compresa).

Materiali e metodi

Lo stelo non cementato Corail è realizzato in lega di titanio, retto, a sezione quadrangolare prossimalmente e cilindro-conica distalmente. La parte prossimale si comporta come un cuneo per permettere una stabilizzazione tridimensionale nella spongiosa compattata della metafisi. La porzione distale si estende nella diafisi con un design rastremato che ha lo scopo di favorire l'allineamento centromidollare senza che il *rigidity mismatch* possa determinare dolore di coscia [1]. Le caratteristiche del rivestimento in idrossiapatite favoriscono l'osteointegrazione senza interposizione di tessuto fibroso nell'interfaccia protesi-osso. Lo spessore dello strato ceramico è di 155 micron. Questo stelo è stato accoppiato a un cotile emisferico Pinnacle a press-fit con accoppiamento ceramica/ceramica (con predilezione per teste grandi da 32 e 36 mm per ottimizzare ROM e stabilità) o ceramica/polietilene in rapporto all'età del paziente (considerando 75 anni come soglia discriminante). In 93 casi la fissazione della componente acetabolare è stata ottenuta grazie al solo press-fit; in 4 casi è stato necessario l'utilizzo di viti per migliorare la stabilità primaria della coppa. Nei 3 casi in cui è stato necessario impiantare una componente cotiloidea di diametro inferiore ai 44 mm, abbiamo utilizzato il cotile emisferico Bantam (De Puy-Synthes) associato sempre all'utilizzo di almeno 2 viti.

L'approccio chirurgico è sempre stato laterale trans-gluteo, eseguito attraverso un'incisione longitudinale centrata sul grande trocantere di lunghezza compresa tra 8 e 12 cm. In decubito supino non solo il bacino è più stabile, rendendo più riproducibile l'orientamento del cotile, ma anche la valutazione della lunghezza degli arti è più semplice, avvenendo in modo comparativo con il controlaterale, che viene preparato sterilmente [2].

La gestione postoperatoria dei pazienti è sostanzialmente tradizionale, con dimissione in 4°-5° giorno post-operatorio. I due tubi di drenaggio, situati in sede profonda periarticolare e posti in aspirazione, vengono rimossi 24-48 ore dopo l'intervento. La ferita chirurgica viene medicata a giorni alterni durante la degenza, mentre a 14-16 giorni viene rimossa la sutura.

Il paziente assume per 35 gg profilassi anti-tromboembolica con LMWH e per 20 gg profilassi anti-ossificazioni eterotopiche con celecoxib 200 mg 1 cp 2 volte al dì.

La posizione assisa viene concessa in prima giornata post-operatoria, mentre in seconda giornata inizia la rieducazione volta essenzialmente al recupero del passo in carico parziale per 5 settimane. Al primo controllo clinico-radiografico si concede il recupero del carico completo. Tutti i pazienti sono sottoposti a controlli clinici e radiologici a 35 gg, 3, 6 e 12 mesi, successivamente a cadenza annuale o biennale.

Dal 2009 al 2012 cento pazienti sono stati operati da diversi operatori della stessa equipe, con diverso grado di esperienza in chirurgia dell'anca. Di questi 100 pazienti, 7 si sono resi irreperibili ai controlli previsti (*lost to follow-up*), mentre dei rimanenti 93 disponiamo di un follow-up compreso tra 4,1 e 8 anni (mediamente 5,6 anni).

La diagnosi è stata in 11 casi coxartrosi primaria (eziologia non chiaramente riconoscibile), in 30 casi coxartrosi secondaria a conflitto femoro-acetabolare, in 24 coxartrosi secondaria a displasia, in 18 necrosi cefalica, in 10 frattura scomposta mediale del collo femorale. L'età media all'intervento è stata 63 anni, con un range variabile tra 40 e 83 i; il rapporto maschi/femmine 1:1,9; il lato operato destro in 42 casi, sinistro in 51.
L'analisi della casistica è avvenuta mediante *medical records review* e intervista telefonica. I risultati clinici sono stati espressi attraverso l'Harris Hip Score (HHS) [3], quelli radiologici sono stati valutati attraverso la presenza, la sede, l'estensione e l'evolutività delle linee di radiolucenza utilizzando il sistema classificativo di Engh, Massin e Suthers [4], in relazione alle 7 zone di Gruen [5]. Collateralmente sono stati ricercati piedestalli endostali e ipertrofie corticali, quali segni di alterata tolleranza dello stelo nell'osso periprotesico. Sono infine state valutate le ossificazioni eterotopiche sec. Brooker [6].

Risultati

L'intervento chirurgico è durato mediamente 55 minuti (range da 45' a 80'), la degenza 6 giorni (range da 4 a 10 giorni). Nel post-operatorio, 36 pazienti hanno sviluppato un'anemizzazione giudicata meritevole di trattamento trasfusionale.
L'HHS medio del nostro campione si è modificato da un valore pre-operatorio di 52 ad uno postoperatorio, rilevato al più recente controllo, di 89,6. Classificando i risultati in funzione del punteggio, otteniamo il seguente prospetto: 53 (57%) eccellenti, 24 (25,8%) buoni, 14 (15,05%) discreti, 2 (2,15%) insoddisfacenti.
Delle 93 artroprotesi rivalutate, una è stata revisionata a 3 anni circa dall'impianto per mobilizzazione asettica dello stelo o più verosimilmente per una mancata fissazione secondaria della protesi, con precoce subsidenza in osso osteoporotico. La scarsa compliance del paziente alle restrizioni del carico ci ha indotti nel re-intervento ad optare per uno stelo Zwey-Mueller a presa di spigolo, con risoluzione dei disturbi.
Per quanto riguarda il ripristino della lunghezza dell'arto, osserviamo che in 92 casi su 93 questo è avvenuto in modo molto soddisfacente (cioè con differenza inferiore a 1 cm), mentre in un solo caso si è prodotta una significativa ipermetria (stimata in 3 cm), concausata da ipometria post-traumatica della diafisi del femore controlaterale.
Tre pazienti hanno lamentato, nel corso dei primi mesi, la comparsa di un dolore di coscia all'inizio del cammino. Il disturbo, privo di rilievi radiologici, è regredito spontaneamente e completamente in 2 casi. In 1 caso il paziente ad ultimo follow-up lamentava ancora lieve dolore di coscia residuo in associazione con un sovradimensionamento dello stelo.

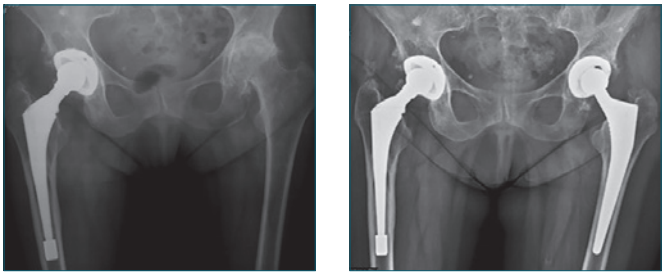

Figura 1. Coxartrosi sx in paziente 63-enne osteoporotica, che presenta coxa profunda e necrosi cefalica, già protesizzata a destra. A. Quadro radiologico preoperatorio; B. Controllo radiologico a 30 mesi dal secondo impianto. Si notino a destra la lesione osteolitica da detriti di polietilene sopra la coppa protesica e il cluster di ossificazioni eterotopiche nel contesto dei glutei.

Abbiamo trattato 3 infezioni del sito chirurgico; in 2 casi si trattava di infezione precoce risoltasi con "irrigation & debridement" associato a terapia bi-antibiotica per 6 settimane. In un caso di infezione ritardata si è eseguita revisione in 2 tempi. Non abbiamo riportato alcun caso di lussazione dell'impianto.
L'analisi dei risultati radiologici non ha evidenziato significative immagini di radiolucenza che possano far sospettare fenomeni di loosening, con l'eccezione della subsidenza precoce dello stelo che ha portato alla revisione sopra citata. Non abbiamo rilevato segni di rimodellamento osseo a livello del calcar, porosi della regione trocanterica, formazione di pedestal e ipertrofia corticale nelle zone 3 e 5 di Gruen [5] (Fig. 1).
In soli tre casi abbiamo riscontrato nei tessuti molli periarticolari ossificazioni eterotopiche (grado 1-2 di Brooker) [6], prive peraltro di conseguenze sintomatiche o funzionali (i risultati clinici sono stati giudicati rispettivamente eccellente e buono).

Discussione

Lo stelo Corail presenta attualmente un follow-up di oltre 30 anni. Il primo impianto è stato realizzato nel 1986 da Machenaud in Francia. Il suo particolare design "fit & fill" (incastro a cuneo nella metafisi e riempimento canalare nella diafisi) e il rivestimento completo in idrossiapatite garantiscono una fissazione ottimale e sufficientemente prossimale da evitare fenomeni di stress-shielding. Il rivestimento bioattivo esteso sulla superficie di titanio sabbiato previene il release di ioni metallici, incrementa l'osteointegrazione e riduce il rischio di formazione di membrane fibrose nell'interfaccia stelo-osso [7-12]. La versatilità dell'impianto (steli standard e high-offset, 12 misure progressive) consente di trattare anche

displasiche o con canali midollari stretti, evitando perforazioni o fratture intraoperatorie. Da cinque anni a questa parte disponiamo di portaraspa sagomati che facilitano la preparazione femorale nei pazienti obesi o muscolosi, permettendo l'utilizzo di una breve incisione anche in questi soggetti senza compromettere l'allineamento assiale. Il design retto permette un'adeguata correzione dell'eccessiva antiversione del collo femorale nei pazienti displasici, e questo dato contribuisce a giustificare l'assenza di lussazioni post operatorie. Essendo però smussi gli spigoli longitudinali, non si verifica un ancoraggio corticale invasivo come negli steli a taper quadrangolare (tipo Spotorno o Zwey-Mueller), ed il riorientamento rotazionale è possibile solo in presenza di tessuto osseo spongioso di buona qualità ed entro i limiti di displasie lievi-moderate.

Il tasso di complicanze relativo a questa tecnica ci pare estremamente modesto e confortante, in particolare l'assenza di lussazioni o di fratture intraoperatorie. L'incidenza di infezione si allinea ai dati riportati in letteratura. L'assenza di ossificazioni eterotopiche grado 3-4 di Brooker [6] è spiegata da una profilassi farmacologica con FANS COX-2-selettivi iniziata nell'immediato post operatorio.

I risultati clinici e radiologici che abbiamo riscontrato sono ottimi e allineati a quelli pubblicati da Vidalain [13 14] su 347 protesi Corail; questo autore ha riportato ad un follow-up di 20 anni 83% di risultati eccellenti con un tasso di sopravvivenza dello stelo del 96,8%. Il nostro tasso di risultati eccellenti diverge da quello riportato da Vidalain forse per il fatto che nel 25,8% dei nostri casi l'anca risultava displasica, mentre nella casistica del sopracitato autore la displasia era presente solo nel 5% dei casi.

Rokkum et al. [15] confermano l'assenza di osteolisi o di stress shielding attorno alla stelo Corail in uno studio con follow up di 5 anni.

Il registro protesico norvegese [16] riporta un tasso di sopravvivenza dello stelo Corail a 15 anni di follow up del 97%. Questo dato viene confermato dai registri britannico e gallese riportano un tasso di revisione del 2,4% a 5 anni in 35,386 impianti. In questo studio retrospettivo la prima causa di revisione era la lussazione (24,1%), seguita dalla mobilizzazione asettica (20%) e dalle infezioni del sito chirurgico (15,4%).

La quasi completa assenza di dolore di coscia è verosimilmente correlata alle caratteristiche meccaniche dello stelo che garantiscono una distribuzione omogenea degli stress nella porzione prossimale del femore ed evitano così lo stress shielding. Lo spesso rivestimento di idrossiapatite applicato con tecnica plasma-spray contribuisce all'integrazione dello stelo riducendo nel contempo il rischio di dolore di coscia come dimostrato da Baltopoulos [17].

Giudichiamo quindi in modo molto favorevole la nostra esperienza con il sistema Corail. Questa survey, originariamente concepita come verifica qualitativa interna dell'attività protesica del nostro reparto, riteniamo possa meritare pubblicazione, nonostante la scarsa dimensione del campione e la brevità del follow-up, perché aggiunge un dato ulteriore rispetto alle eccezionali curve di sopravvivenza già pubblicate, ovvero l'ampiezza di indicazione (dalla traumatologia agli esiti di dismorfismi evolutivi) e la facilità di impiego nelle mani di operatori diversi dotati di un diverso grado di esperienza e variamente posizionati lungo la curva di apprendimento impianto-specifica.

Bibliografia

1 Pierannunzii L. *Thigh pain after total hip replacement: a pathophysiological review and a comprehensive classification*. Orthopedics 2008;31:691-9;quiz 700-1.

2 Pierannunzii L. *Approcci mini-invasivi per la sostituzione protesica dell'anca: indicazioni e tecnica chirurgica*. Arch Ortop Reumatol 2003;114:8-12.

3 Harris WH. *Traumatic arthritis of the hip after dislocation and acetabular fractures: treatment by mold arthroplasty and end-result study using a new method of result evaluation*. J Bone Joint Surg Am 1969;51:737-55.

4 Engh CA, Massin P, Suthers KE. *Roentgenographic assessment of the biologic fixation of porous-surfaced femoral components*. Clin Orthop 1990;284:310-12.

5 Gruen TA, McNeice GM, Amstutz HC. *"Model of failure" of cemented stem-type femoral components. A radiographic analysis of loosening*. Clin Orthop 1979;141:17-27.

6 Brooker AF, Bowerman JW, Robinson RA, et al. *Ectopic ossification following total hip arthroplasty. Incidence and a method of classification*. J Bone Joint Surg Am 1973;55:1629-32.

7 Hardy DC, Frayssinet P, Guilhem A, et al. *Bonding of hydroxyapatite-coated femoral prostheses. Histopathology of specimens from four cases*. J Bone Joint Surg Br 1991;73:732-40.

8 Froimson MI, Garino J, Nachenaud A, et al. *Minimum 10-years results of a tapered, titanium, Hydroxyapatite-coated hip stem: an independent review*. J Arthroplasty 2007;22:1-7.

9 Campbell D, Mercer G, Nilsson KG, et al. *Early migration characteristics of a Hydroxyapatite-coated femoral stem: an RSA study*. Int Orthop 2011;35:483-8.

10 Chambers B, St Clair SF, Froimson MI. *Hydroxyapatite-coated tapered cementless femoral components in total hip arthroplasty*. J Arthroplasty 2007;22:71-74.

11 Epinette JA, Manley MT. *Uncemented stems in hip replacement-hydroxyapatite or plain porous: does it matter? Based on a prospective study of HA Omnifit stems at 15-years minimum follow-up*. Hip Int 2008;18:69-74.

12 Rajaratnam SS, Jack C, Tavakkolizadeh A, et al. *Long-term results of a hydroxyapatite-coated femoral component in total hip raplacement: a 15- to 21-year follow-up study*. J Bone Joint Surg Br 2008;90:27-30.

13 Vidalain JP. *Corail stem long-term results based upon the*

15-year Artro group experience. In: Epinette JA, Manley MT, eds. *Fifteen years of clinical experience with hydroxyapatite coatings in joint arthroplasty*. Paris: Springer 2004.

14 Vidalain JP. *Hydroxyapatite and infection: results of a consecutive series of 49 infected total hip replacements*. In: Epinette JA, Manley MT, eds. *Fifteen years of clinical experience with hydroxyapatite coatings in joint arthroplasty*. Paris: Springer 2004.

15 Rokkum M, Reigstad A. *Total hip replacement with an enterely hydroxyapatite-coated prosthesis: 5 years of follow up of 94 consecutive hips*. J Arthroplasty 1999;14:689-700.

16 Hallan G, Lie SA, Furnes O, et al. *Medium – and long – term performance of 11,516 uncemented primary femoral stems from the Norwegian arthroplasty register*. J Bone Joint Surg Br 2007;89:1574-80.

17 Baltopoulos P, Tsintzos C, Papadakou E, et al. *Hydroxyapatite-coated total hip arthroplasty: the impact on thigh pain and arthroplasty survival*. Acta Orthop Belg 2008;74:323-31.

Gli Autori dichiarano di non avere alcun conflitto di interesse con l'argomento trattato nell'articolo.

Giornale Italiano di Ortopedia e Traumatologia
2017;43:149-155

Valutazione clinica dei risultati dei pazienti con frattura di radio distale trattati con osteosintesi percutanea e ORIF *vs* pazienti trattati incruentemente. Risultati e complicanze

Clinical results of patients with distal radius fracture treated with percutaneous osteosynthesis and ORIF and patients treated with conservative treatment. Results and complications

Noemi Silluzio[1] *(foto)*
Maria Silvia Spinelli[2]
Teresa Malara[1]
Vincenzo Sessa[2]
Michele Attilio Rosa[1]

[1] Università degli Studi di Messina, Scuola di Specializzazione di Ortopedia e Traumatologia; [2] Ospedale San Giovanni Calibita Fatebenefratelli, Roma

Riassunto

La frattura dell'epifisi distale del radio è uno degli eventi più diffusi nella traumatologia moderna e trova un picco di incidenza tra gli uomini sotto i 30 anni e nelle donne sopra i 60 anni con osteoporosi. La gestione di questi casi non trova in letteratura una uniformità di comportamento, anche se dal punto di vista chirurgico, l'approccio con placca e viti a stabilità angolare con accesso volare trova ormai un utilizzo diffuso, avvalorato da numerosi studi scientifici. La riabilitazione viene senz'altro facilitata dall'indicazione alla mobilizzazione precoce capace di ridurre gli effetti collaterali.

Nel periodo di Ottobre 2014-Aprile 2016, per un follow-up totale di 34 mesi, abbiamo arruolato in totale 90 pazienti con frattura di polso tipo I, II, III e IV secondo la classificazione di Fernandez escludendo dal nostro studio le fratture di tipo V. 30 pazienti trattati con tecnica ORIF e impiego di placca volare e 30 con sintesi percutanea con fili di K. Inoltre questo gruppo di pazienti è stato messo a confronto con un gruppo di 30 pazienti trattati incruentamente con apparecchio gessato. Abbiamo rivalutato tutti i pazienti a 3, 6 mesi e un anno dal trattamento con esami strumentali e schede di valutazione MAYO WRIST SCORE, DASH SCORE. Su un totale di 90 pazienti, 27 trattati con tecnica ORIF e 7 trattati con fili di K hanno avuto una ottimale ripresa della mobilità del polso (90-100 MAYO WRIST SCORE e DASH 5, 7), 23 trattati con ORIF e 2 con fili di K hanno evidenziato soddisfacente ripresa funzionale (80-70 MAYO WRIST SCORE e DASH 6), 1 è stato sottoposto ad ulteriore intervento;10 trattati in gesso hanno avuto ripresa funzionale ottimi (90 MAYO WRIST SCORE, DASH 12, 5), 12 discreti, 8 rigidità dei movimenti e con risultati pari a 50 MAYO WRIST SCORE e DASH 18.

L'approccio con placca e viti a stabilità angolare con accesso volare trova un utilizzo diffuso avvalorato da numerosi studi scientifici. Dal punto di vista riabilitativo è ormai affermata la scelta della mobilizzazione precoce, che mira a ridurre i possibili effetti collaterali legati a queste problematiche: quali l'osteoartrosi secondaria, edema, deficit funzionale, neuropatie, rigidità delle dita. Nella nostra casistica il trattamento con placca e viti ha dimostrato essere più efficace e soddisfacente rispetto alle altre tecniche menzionate. Numerosi articoli scientifici suggeriscono questo trattamento con alta percentuale di buoni risultati per tutte le fratture di polso. Indubbiamente i risultati con placca sono soddisfacenti ma il nostro studio conferma come il trattamento con fili percutanei sia ancora attuale in quanto in grado di assicurare buoni risultati. Riserviamo il trattamento incruento in casi scelti in base alle richieste funzionali e qualità dell'osso.

Parole chiave: frattura radio distale, riduzione aperta e fissazione interna (ORIF), riduzione chiusa fissazione esterna, osteoporosi, trattamento incruento, classificazione di Fernandez

Indirizzo per la corrispondenza:
Noemi Silluzio
Università degli Studi di Messina,
Scuola di Specializzazione di Ortopedia
e Traumatologia
via Romagnosi, 43
96014 Floridia (SR)
E-mail: noemi1987@hotmail.it

Summary

Distal radius fracture is one of the most common events in modern traumatology and finds a peak in incidence among men under the age of 30 and in women with osteoporosis over the age of 60. The management of these cases does not have a uniformity of behaviour, although, from a surgical point of view, the approach with angular stability plate and screws with volar access is now widely used, supported by numerous scientific studies. Rehabilitation is facilitated by the indication of early mobilization that can reduce bad effects. From October 2014 to April 2016, for a total follow-up of 34 months, we enrolled a total of 90 patients with distal radius fractures of type I, II, III and IV according to Fernandez's classification, excluding type V fractures. 30 patients were treated with ORIF technique and use of volar plate and 30 with percutaneous synthesis with K wires. Additionally, this group of patients was compared to a group of 30 patients treated with a plaster cast. We re-evaluated all patients at three, six months and one year with instrumental examinations and evaluation papers MAYO WRIST SCORE and DASH SCORE. Out of a total of 90 patients, 27 treated with ORIF technique and 7 treated with K wires had an optimal recovery of wrist mobility (90-100 MAYO WRIST SCORE and DASH 5.7), 23 treated with ORIF and 2 with K wires showed satisfactory functional recovery (80-70 MAYO WRIST SCORE and DASH 6), 1 was subjected to further intervention, 10 plaster treatments had excellent functional recovery (90 MAYO WRIST SCORE, DASH 12.5), 12 discrete, 8 stiffness (50 MAYO WRIST SCORE and DASH 18). The approach with angular stability plate and screws with volar access finds a widespread use supported by numerous scientific studies. From the point of view of rehabilitation, the choice of early mobilization has now been established, which aims to reduce the possible side effects associated with these issues, such as secondary osteoarthritis, edema, functional deficiency, neuropathy, stiffness of the fingers. In our case, the treatment with plate and screws has proven to be more effective and satisfactory than the other techniques mentioned. Several scientific articles suggest this treatment with high percentage of good results for all wrist fractures. Undoubtedly, ORIF treatment had satisfactory results but our study confirms that percutaneous treatment is still current as it can provide good results. We reserve the conservative treatment in selected cases according to functional requirements and bone quality.

Key words: *distal radius fracture, open reduction and internal fixation (ORIF), close reduction, external fixation, osteoporosis, conservative treatment, Fernandez's classification*

Introduzione

La frattura dell'epifisi distale del radio è uno degli eventi più diffusi nella traumatologia moderna, rappresenta il 17% di tutte le fratture e il 75% delle fratture dell'avambraccio, trova un picco di incidenza tra gli uomini sotto i 30 anni e nelle donne sopra i 60 anni con osteoporosi. Diversi autori da Colles (Kilkenny, 1773-1843), Dupuytren (Parigi, 1777-1835), Goyrand (Aix en Provance 1803-1866) e Smith (Dublino, 1807-1873) fino al XX secolo hanno studiato questo tipo di frattura, cercando di trovare un trattamento unanime di questo tipo di trauma [1]. La gestione di questi casi non trova in letteratura una uniformità di trattamento, anche se dal punto di vista chirurgico, da quando si conoscono i criteri di instabilità e le indicazioni chirurgiche di questo tipo di fratture, l'approccio con placca e viti a stabilità angolare con accesso volare trova ormai un utilizzo diffuso, avvalorato da numerosi studi scientifici, ma è inoltre importante puntualizzare chela riduzione a cielo aperto con fissazione interna è ormai, negli ultimi 10 anni, diventata l'approccio più utilizzato in quanto in grado di garantire una riduzione anatomica della frattura ed ottenere i migliori risultati da un punto di vista clinico e funzionale; è importante comunque puntualizzare che non tutti i pattern di frattura verranno trattati con lo stesso approccio e tecnica chirurgica [2-5]. Infatti la scelta dell'approccio chirurgico è spesso dettata dalla direzione della dislocazione dei frammenti e dall'estensione della comminuzione della metaepifisi distale del radio [6]. L'approccio chirurgico per le fratture del radio distale, con approccio volare, dorsale o entrambe è ancor oggi molto controverso in letteratura [7]. La scelta del trattamento poi sarà sicuramente presa in base all'esperienza e preferenza del chirurgo ortopedico. Il razionale delle scelte prese mira ad un unico obiettivo, quello di ottenere una mobilizzazione precoce del distretto per evitare complicanze come la rigidità del polso, sindromi compressive e il più precoce possibile ritorno alle attività quotidiane svolte dal paziente. Negli ultimi 20 anni si è notato, grazie a studi scientifici a tal proposito, un miglioramento delle tecniche chirurgiche e dei mezzi di sintesi a disposizione del chirurgo ortopedico, cominciando dal semplice approccio incruento in apparecchio gessato, ai fili di K percutanei alle placche a singola filiera distale per arrivare a quelle a stabilità angolare con doppia filiera distale a basso profilo [8-10]. Inoltre con i progressi in ambito radiologico il chirurgo ortopedico nel trattamento delle fratture del radio distale è supportato da eventuale studio TC [11 12]. Spesso questo tipo di fratture possono essere associate a lesioni legamentose (legamento scafo-lunato), cartilaginee (lesione del complesso della fibrocartilagine triangolare (TFCC), o associate a frattura dell'ulna o fratture carpo-metacarpali che chiaramente andranno a modificare le indicazioni chirurgiche. L'obiettivo del nostro studio è di valutare i risultati in un follow-up di 1 anno confrontando tre tipi di trattamento ORIF, osteosintesi in percutanea e apparecchio gessato in fratture di radio distale utilizzando la classificazione di Fernandez [12-14]. Abbiamo escluso

dallo studio le fratture di Fernandez di tipo V, fratture- lussazioni e l'utilizzo del fissatore esterno riservato a pattern di frattura più complessi [15].

Materiali e metodi

Nel periodo di Ottobre 2014-Aprile 2016 per un follow-up totale di 34 mesi, abbiamo arruolato in totale 90 pazienti con frattura di polso tipo I, II, III e IV secondo la classificazione di Fernandez escludendo dal nostro studio le fratture di tipo V.

Trenta pazienti trattati con tecnica ORIF e impiego di placca volare, 30 con sintesi percutanea con fili di K [15 16] e un terzo gruppo di 30 pazienti trattati incruentamente con apparecchio gessato. Abbiamo rivalutato tutti i pazienti a 3, 6 mesi e un anno dal trattamento con esami strumentali (RX) e schede di valutazione MAYO WRIST SCORE e Disabilities of the Arm, Shoulder, and Hand (DASH SCORE). A ciascun gruppo è stata data indicazione di trattamento chirurgico o trattamento incruento in base al tipo di frattura, alle richieste funzionali, all'età e al grado di compliance del paziente. L'età media dei pazienti in studio è di 61 anni (35 aa - 87 aa), di cui 48 donne e 42 uomini. Il gruppo 1, pazienti trattati con riduzione aperta e sintesi interna (ORIF), ha presentato pattern di frattura Fernadez III e IV, con trauma diretto ad alta energia, clinicamente presentavano evidente deformità del polso, con tumefazione in sede di frattura, impotenza funzionale e non presentavano

Figura 1. Caso clinico, donna di 57 anni, frattura tipo Fernandez III (a), accesso volare trattata con placca e viti con accesso volare (b), controllo radiografico post-operatorio (c) a un anno (d), valutazione clinica a un anno (e).

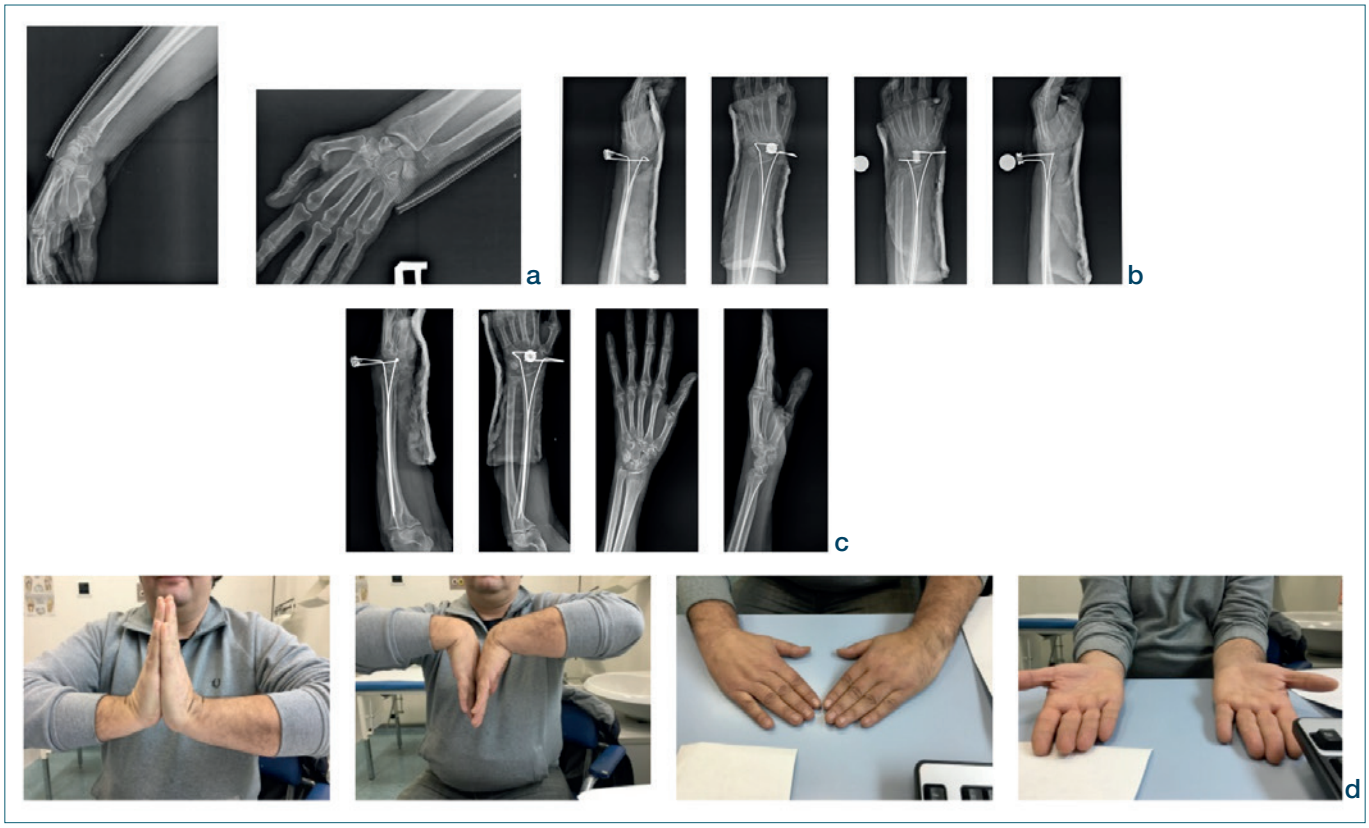

Figura 2. Caso clinico, uomo di 66 anni, frattura tipo Fernandez II (a), osteosintesi con epibloc (b), controllo radiografico a 30 giorni (c) valutazione clinica a un anno (d).

deficit vascolo nervosi. Il gruppo 2, pazienti trattati con sintesi percutanea con pinning, presentavano pattern di frattura Fernandez I e II, con trauma diretto a moderata energia, clinicamente presentavano lieve deformità in sede di frattura e mano gonfia e dolente ai gradi medi, nessun deficit vascolo nervoso e impotenza funzionale. Il gruppo 3, pazienti a cui abbiamo riservato il trattamento incruento in gesso, trattandosi di fratture extra-articolari e con meccanismo di trauma a bassa energia, il polso si presentava tumefatto, dolente ai bassi gradi di movimento e non presentavano deficit vascolo nervosi.

Risultati

Su un totale di 90 pazienti, 27 trattati con tecnica ORIF e 7 trattati con fili di K hanno avuto una ottimale ripresa della mobilità del polso (90-100 MAYO WRIST SCORE e 5, 7 DASH), 23 trattati con ORIF e 2 con fili di K hanno evidenziato soddisfacente ripresa funzionale (90-80 MAYO WRIST SCORE e 6 DASH), 1 è stato sottoposto ad ulteriore intervento per mobilizzazione dei fili di K e successivo riposizionamento degli stessi (90-80 MAYO WRIST SCORE E 6 DASH) ;10 trattati in gesso hanno avuto ripresa funzionale ottima (90 MAYO WRIST SCORE, 12, 5 DASH), 12 discreta (90-80 MAYO WRIST SCORE E 6 DASH), 8 rigidità dei movimenti e con risultati pari a 50 MAYO WRIST SCORE e 18 DASH. Il gruppo 1 ha avuto un risultato clinico e funzionale ottimale con recupero della mobilità del polso e ripresa delle attività quotidiane totale a un anno dal trattamento chirurgico. I pazienti sono risultati liberi dal dolore e con i seguenti gradi di movimento: estensione 62° (range 40°-75°), flessione 72° (range 45°-85°), supinazione 80° (range 74°-85°), pronazione 80° (80°-85°). Nel post-operatorio abbiamo posizionato un palmare in gesso per 7 giorni e abbiamo raccomandato ai pazienti il movimento continuo delle dita della mano per evitare edema post-chirurgico. Dopo la desutura, avvenuta in quindicesima giornata, hanno cominciato cicli di fisiochinesiterapia per il recupero dei gradi di movimento per le successive 2-6 settimane; oltre ai controlli clinici sono stati effettuati controlli radiografici a 3 mesi a 6 ed un anno dal trattamento. Questo iter è stato uguale per i primi due gruppi in esame. Il gruppo 2 ha evidenziato una

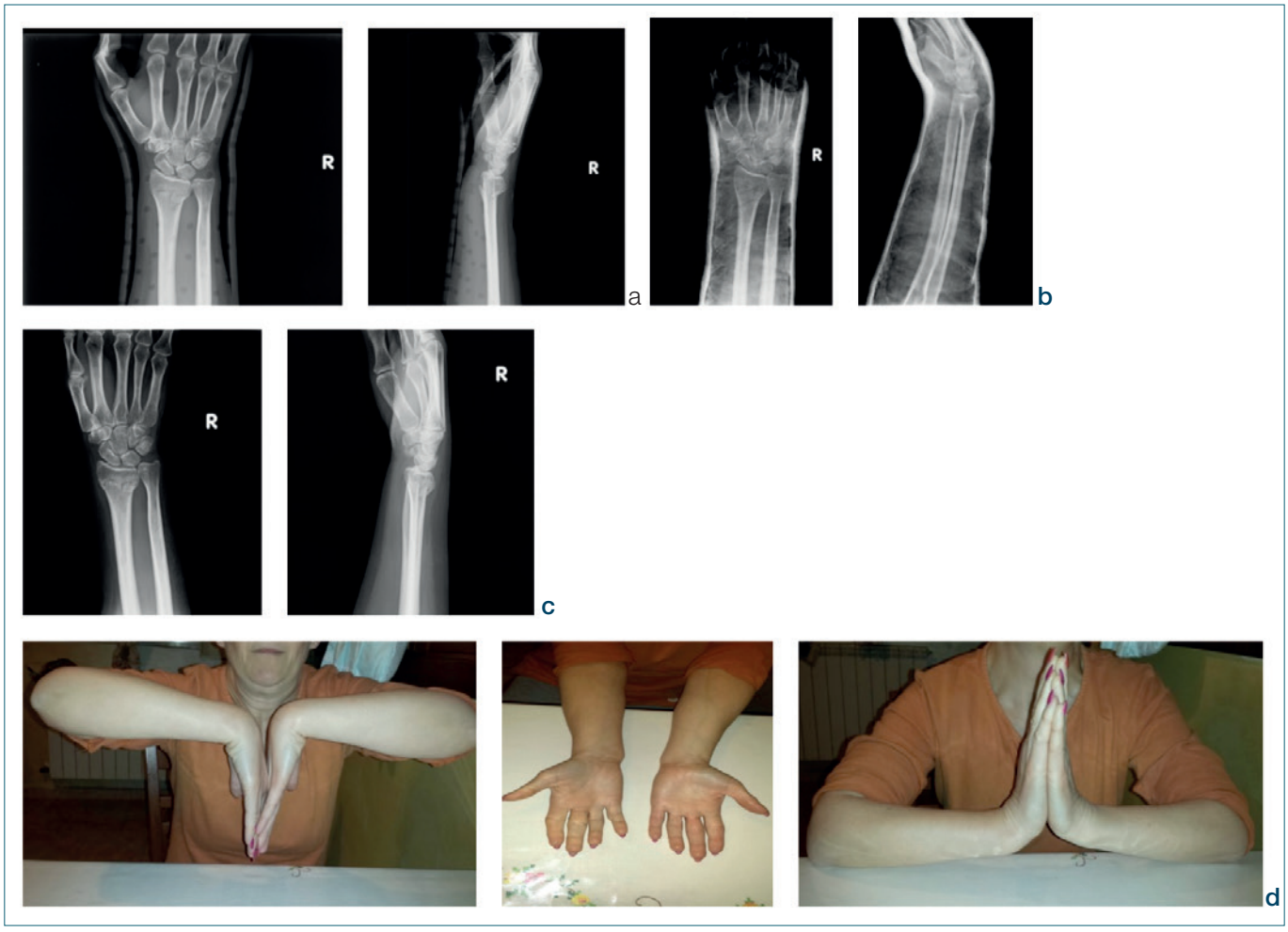

Figura 3. Caso clinico, donna di 59 anni, frattura tipo Fernandez I (a), trattamento incruento in gesso (b), controllo radiografico a 60 giorni (c) valutazione clinica a un anno (d).

ripresa più lenta ma soddisfacente nel recupero dei gradi di movimento (55° estensione e 65° flessione e 70°-75° nella prono supinazione) e nello svolgimento delle proprie attività quotidiane; di poco superiore è risultata la scala di valutazione del dolore soprattutto osservato all'estensione del polso. Non abbiamo avuto complicanze post chirurgiche. Il gruppo 3 è stato il gruppo più disomogeneo nei risultati. Il sintomo più frequente è stato il dolore al livello volare in corrispondenza del nervo mediano. I pazienti presentavano segno di Tinel positivo.

Con l'immobilizzazione in gesso chiaramente la mobilizzazione è stata procastinata alla rimozione dell'apparecchio gessato avvenuta in trentesima giornata; questa obbligata immobilizzazione a nostro parere ha dato valori significativi sia da un punto di vista funzionale che clinico avendo ritardato la fisiochinesiterapia e quindi la mobilizzazione precoce di un distretto anatomico che richiede molta attenzione a questo tipo di iter post trauma (Tabb. I, II).

Tabella I. Risultati clinici di 90 pazienti divisi per gruppi di trattamento. Valutati secondo scale di valutazione MAYO WRIST SCORE e DASH SCORE a un anno dal trattamento.

90 pazienti	MAYO WRIST SCORE	DASH SCORE
Gruppo I: ORIF	90-100	5, 7-6
Gruppo II: PINNING	90-80	6-7, 6
Gruppo III: app. gessato	80-50	12, 5-18

Tabella II. Risultati clinici di 90 pazienti divisi per gruppi di trattamento, recupero dei gradi di movimento.

90 pazienti	Estensione	Flessione	Pronazione	Supinazione
Gruppo I: ORIF	62°	72°	80°	80°
Gruppo II: PINNING	55°	65°	70°	75°
Gruppo III: app. gessato	55°	65°	70°	75

Discussione

L'approccio con placca e viti a stabilità angolare con accesso volare trova un utilizzo diffuso avvalorato da numerosi studi scientifici. Dal punto di vista riabilitativo è ormai affermata la scelta della mobilizzazione precoce, che mira a ridurre le possibili complicanze legate a questo tipo di frattura: quali l'osteoartrosi secondaria, l'edema, il deficit funzionale, le neuropatie, rigidità delle dita [16].

L'unica complicanza che abbiamo riscontrato nel gruppo di pazienti trattati con apparecchio gessato è stata una neuropatia dovuta a una compressione del nervo mediano, risoltasi subito dopo la mobilizzazione del polso con cicli di fisiochinesiterapia, dunque dovuta all'immobilizzazione prolungata in posizione di flessione e ulnarizzazione del apparecchio gessato.

Nella nostra casistica il trattamento con placca e viti ha dimostrato essere più efficace e soddisfacente rispetto alle altre tecniche menzionate. Numerosi articoli scientifici suggeriscono questo trattamento con alta percentuale di buoni risultati per tutte le fratture di polso. Indubbiamente i risultati con placca sono significativi, ma il nostro studio conferma come il trattamento con fili percutanei sia ancora attuale in quanto in grado di assicurare buoni risultati con trauma chirurgico nettamente inferiore [17-19]. Riserviamo il trattamento incruento in casi scelti in base alle richieste funzionali e qualità dell'osso.

Conclusioni

L'intento di questo studio è stato scegliere un trattamento mirato in base al tipo di frattura e al meccanismo traumatico. Il chirurgo si deve abituare a ricercare prima una interpretazione spaziale tridimensionale della frattura così da riconoscerne il modello e poterlo identificare in un algoritmo di trattamento e poi a considerare anche vie d'accesso chirurgiche che con l'esperienza diventano sempre meno invasive [20-22]. Il chirurgo deve poi rimanere sempre al corrente dell'evoluzione tecnologica dei sistemi di sintesi e deve abituarsi a considerare le altrettanto importanti lesioni legamentose associate che non sono identificabili con i radiogrammi standard tranne che in alcuni segni indiretti (mobilità preternaturale). Tali lesioni associate devono essere considerate non solo nel trattamento immediato, ma anche nell'evoluzione del quadro clinico postoperatorio e nella eventuale quantificazione dei postumi permanenti [23].

I nostri risultati danno maggior consenso all'utilizzo di placca e viti a stabilità angolare con accesso volare in quanto ci ha permesso di poter ottenere una riduzione spesso anatomica dei frammenti della frattura e rispettare la teoria delle tre colonne in modo da ottenere la maggior stabilità possibile e dunque poter concedere quanto prima la mobilizzazione del polso; ma sicuramente la scelta dell'indicazione è stata valutata in base, si al tipo di frattura, ma anche alla qualità dell'osso e alle richieste funzionale di ciascun paziente incluso nel nostro studio. L'avanzare della tecnologia nella costruzione dei nuovi mezzi di sintesi darà spazio a nuove frontiere terapeutiche con ulteriori ottimi risultati tutti rivolti al miglioramento dei trattamenti adesso a nostra disposizione [23].

Bibliografia

1. Horst TA, Jupiter JB. *Stabilisation of distal radius fractures: lessons learned and future directions*. Injury 2016;47:313-9.
2. Chin KR, Jupiter JB. *Wire-loop fixation of volar displaced osteochondral fractures of the distal radius*. J Hand Surg Am 1999;24:525-33.
3. Bakker AJ, Shin AY. *Fragment-specific volar hook plate for volar marginal rim fracture*. Tech Hand Up Extrem Surg 2014;18:56-60.
4. Asadollahi S, Keith PP. *Flexor tendon injuries following plate fixation of distal radius fractures: a systematic review of the literature*. J Orthop Traumatol 2013;14:227-34.
5. S.Suganuma, K Tada K, Tsuchiya H. *Reducing the risk of flexor pollicis longus tendon rupture after volar plate fixation for distal radius fractures: validation of the tendon irritation test*. Eur J Orthop Surg Traumatol 2014;24:1425-9.
6. Ruch DS, Papadonikolakis A. *Volar versus dorsal plating in the management of intra-articular distal radius fractures*. J Hand Surg Am 2006;31:9-16.
7. Ring D, Prommersberger K, Jupiter JB. *Combined dorsal and volar plate fixation of complex fractures of the distal part of the radius*. J Bone Joint Surg 2004;86A:1646-52.
8. Cooney WP 3rd, Linscheid RL, Dobyns JH. *External pin fixation for unstable Colles' fractures*. J Bone Jt Surg Am 1979;61:840-5.
9. Casaletto JA, Machin D, Leung R, et al. *Flexor pollicis longus*

tendon ruptures after palmar plate fixation of fractures of the distal radius. J Hand Surg Eur Vol 2009;34:471-4.

10 Osada D, Kamei S, Masuzaki K, et al. *Prospective study of distal radius fractures treated with a volar locking plate system*. J Hand Surg Am 2008;33:691-700.

11 Marsh JL, Slongo TF, Agel J, et al. *Fracture and dislocation classification compendium-2007: Orthopaedic Trauma Association classification, database and outcomes committee*. J Orthop Trauma 2007;21:S1-S133.

12 Jupiter JB, Marent-Huber M; LCP Study Group. *Operative management of distal radial fractures with 2.4-millimeter locking plates: a multicentre prospective case series. Surgical technique*. J Bone Jt Surg Am 2010;92:96-106.

13 Catalano LW 3rd, Barron OA, Glickel SZ. *Assessment of articular displacement of distal radius fractures*. Clin Orthop 2004;423:79-84.

14 Amadio PC, Berquist TH, Smith DK, et al. *Linscheid Scaphoid malunion*. J Hand Surg Am 1989;14:679-87.

15 McGeorge DD, Stilwell JH. *Stilwell Partial flexor tendon injuries: to repair or not*. J Hand Surg Br 1992;17:176-7.

16 Fok MW, Klausmeyer MA, Fernandez DL, et al. *Volar plate fixation of intra-articular distal radius fractures: a retrospective study*. J Wrist Surg 2013;2:247-54.

17 Dario P, Matteo G, Carolina C, et al. *Is it really necessary to restore radial anatomic parameters after distal radius fractures?* Injury 2014;45:S21-6.

18 Tada K, Ikeda K, Shigemoto K, et al. P*revention of flexor pollicis longus tendon rupture after volar plate fixation of distal radius fractures*. Hand Surg 2011;16:271-5.

19 Sarmiento A, Pratt GW, Berry NC, et al. *Sinclair Colles' fractures. Functional bracing in supination*. J Bone Jt Surg Am 1975;57:311-7.

20 Gasse N, Lepage D, Pem R, et al. *Anatomical and radiological study applied to distal radius surgery*. Surg Radiol Anat 2011;33:485-90.

21 Arora R, Lutz M, Hennerbichler A, et al. *Complications following internal fixation of unstable distal radius fracture with a palmar locking-plate*. J Orthop Trauma 2007;21:316-32.

22 Konstantinidis L, Helwig P, Strohm PC, et al. *Sudkamp Clinical and radiological outcomes after stabilisation of complex intra-articular fractures of the distal radius with the volar 2.4 mm LCP*. Arch Orthop Trauma Surg 2010;130:751-7.

23 Drobetz H, Kutscha-Lissberg E. *Osteosynthesis of distal radial fractures with a volar locking screw plate system*. Int Orthop 2003;27:1-6.

Gli Autori dichiarano di non avere alcun conflitto di interesse con l'argomento trattato nell'articolo.

ARTICOLO ORIGINALE

Giornale Italiano di Ortopedia e Traumatologia
2017;43:156-162

LIPO-AMIC: descrizione tecnica e studio pilota su 18 pazienti della tecnica AMIC® modificata con aggiunta di cellule mesenchimali da tessuto adiposo

LIPO-AMIC: technical description and eighteen pilot patients report on AMIC® technique modified by adipose tissue mesenchymal cells augmentation

Fabio Valerio Sciarretta[1, 3] *(foto)*
Claudio Ascani[2]
Carolina Fossati[3]
Silvana Campisi[3]

[1] Clinica Nostra Signora della Mercede, Roma; [2] UOC I Traumatologia I.P. Chirurgia della Spalla e del Gomito, Ospedale CTO, Roma; [3] Accademia Biomedica della Rigenerazione, Clinica Assunzione di Maria Santissima, Roma

Riassunto

Questo studio pilota descrive le fasi tecniche della tecnica chirurgica ed i risultati preliminari della tecnica AMIC® (*autologous matrix-induced chondrogenesis*) modificata con l'aggiunta delle cellule mesenchimali autologhe da tessuto adiposo, definita come tecnica LIPO-AMIC, per il trattamento dei difetti della cartilagine del ginocchio. La tecnica LIPO-AMIC è stata utilizzata per il trattamento dei difetti focali sintomatici di III e IV grado secondo la classificazione ICRS del ginocchio. Diciotto pazienti sono stati valutati prospetticamente nel corso di due anni, sia clinicamente che mediante la valutazione con risonanza magnetica. I pazienti hanno mostrato un significativo miglioramento clinico progressivo di tutti i punteggi (IKDC, Lysholm, KOOS e VAS) già a partire dal follow-up iniziale a 6 mesi dalla esecuzione della procedura LIPO-AMIC e sono stati notati ulteriori miglioramenti degli scores fino all'ultimo follow-up a 24 mesi dopo l'intervento. I controlli di RM hanno mostrato la precoce ricrescita della lamina subcondrale, la progressiva maturazione del tessuto di riparazione ed il proregssivo riempimento dei difetti. In conclusione, la possibilità di ottenere un grande numero di cellule mesenchimali vitali da tessuto adiposo, con clusters e nicchie vascolo stromali intatte, con capacità condrogenica e paracrina elevate insieme all'uso di una membrana collagenica in grado di trattenere le cellule in situ e favorirne la trasformazione condrogenica, rendono ragione dei significativi miglioramenti riscontrati nei pazienti da noi trattati e consentono di convalidare questa tecnica quale procedura one-step semplice, sicura ed efficace per la riparazione dei difetti cartilaginei articolari.

Parole chiave: tecnica LIPO-AMIC, cellule mesenchimali da tessuto adiposo, difetti condrali ed osteocondrali, medicina rigenerativa

Summary

This pilot study describes the technical steps of the surgical technique and the preliminary outcomes of autologous matrix-induced chondrogenesis (AMIC®) combined with autologous adipose tissue derived stem cells, defined as LIPO-AMIC, for the treatment of knee cartilage defects. The LIPO-AMIC technique has been used for the treatment of ICRS degree III and IV focal cartilage defects in the knee. Eighteen patients have been prospectively evaluated during two years both clinically and by MRI evaluation. Patient showed progressive significant clinical improvement of all the scores (IKDC, Lysholm, Koos and VAS) as early as the initial 6 months follow-up after the LIPO-AMIC procedure and further increased values were noted till the last follow-up at 24 months postoperatively. MRI examination showed early subchondral lamina regrowth and progressive maturation of the repair tissue and filling of the defects. Overall, the possibility of obtaining a large number of viable mesenchymal cells from adipose tissue, with intact clusters and vascular stromal niches, with high chondrogenic and paracrine capacity together with the use of a collagen membrane capable of retaining the cells in situ and promoting their chondrogenic transformation, give reason of significant improvements found in treated patients and allow us to validate this technique as simple, safe and effective one-step procedure for the repair of articular cartilage defects.

Key words: *LIPO-AMIC technique, mesenchymal adipose tissue cells, chondral and osteochondral defects, regenerative medicine*

Indirizzo per la corrispondenza:
Fabio Valerio Sciarretta
Clinica Nostra Signora della Mercede
via Tagliamento, 25
00198 Roma
E-mail: fvsciarretta@me.com

Introduzione

Nella cura dei difetti della cartilagine articolare le tecniche di stimolazione midollare sono state introdotte alcuni decenni fa, alla fine degli anni '50, quando Pridie [1] ha per la prima volta presentato il trattamento di resurfacing delle lesioni osteocondrali artrosiche del ginocchio mediante l'esecuzione delle perforazioni. Si trattava del primo riconoscimento delle potenzialità dell'utilizzo delle cellule mesenchimali per la stimolazione della riparazione del tessuto cartilagineo. Successivamente, Steadman [2 3], onde ridurre gli effetti negativi legati alla necrosi da calore provocata dalle perforazioni ha introdotto la tecnica delle microfratture. Esse consentono di ottenere la formazione di un coagulo, derivante dal sangue ottenuto dall'osso subcondrale, che contiene molti fattori di crescita e cellule mesenchimali in grado di favorire la riparazione e la ricrescita di un tessuto cartilagineo di riparazione, costituito da fibrocartilagine e cartilagine simil-ialina.

In seguito si è cercato di superare le limitazioni di questa tecnica proponendo varie modifiche al metodo originale. Infatti, le cellule ed i fattori di crescita derivati dalle microfratture non sono trattenuti in situ a livello della lesione ma sono liberi di diffondersi all'interno della articolazione rendendo il coagulo di nuova formazione instabile e incapace di sostenere i carichi e le forze di taglio. Pertanto negli ultimi anni è stata proposta una nuova tecnica di riparazione e ricrescita della cartilagine: la tecnica AMIC®. Tale tecnica AMIC® (*Autologous Matrix-Induced Chondrogenesis*) è stata sviluppata da Benthien e Behrens [4] ed utilizza una membrana di collagene di tipo I e III naturale (Chondro-Gide, Geistlich Pharma AG, Wolhusen, Svizzera) per coprire l'area del difetto condrale trattata mediante le microfratture e stabilizzare il coagulo in via di organizzazione. Il razionale di tale tecnica chirurgica è stato approfondito e validato in diversi lavori scientifici [5-8]. Riassumendo, si può affermare che la presenza di uno scaffold collagenico consente di migliorare la stabilità meccanica del coagulo e può anche fornire uno supporto iniziale e un microambiente adeguato per il processo di differenziazione condrocitaria delle cellule mesenchimali ed avviare il processo di rigenerazione della cartilagine. La tecnica AMIC® ha poi il vantaggio di essere una tecnica one-step e di non richiedere alcuna espansione cellulare in vitro.

Proprio nell'ottica, sempre più attuale, di ricorrere a metodiche di riparazione one-step, la ricerca si è negli ultimi anni orientata verso le tecniche di medicina rigenerativa, tra cui, in particolare, il ricorso alle cellule mesenchimali da tessuto adiposo facilmente ottenibili in gran numero tramite un semplice intervento di liposuzione dell'addome [9-11]. Tale tecnica ha, tra gli altri, anche il vantaggio di non necessitare di due interventi chirurgici, il primo di biopsia della cartilagine ed il secondo di impianto del materiale coltivato, così come nella tecnica di impiego dei condrociti autologhi (ACI) introdotta da Petersen [12].

Proprio perché il trattamento dei difetti cartilaginei rappresenta da sempre una sfida per i chirurghi ortopedici, in questo studio pilota, viene descritta una modificazione della tecnica AMIC® originaria, da noi definita LIPO-AMIC. Abbiamo utilizzato tale tecnica per il trattamento delle lesioni condrali ed osteocondrali del ginocchio. La membrana di collagene di tipo I e III viene imbevuta di cellule mesenchimali lipoaspirate dal tessuto adiposo periombelicale mediante l'impiego del sistema Lipogems® (Process Kit Lipogems International S.p.A., Milano, Italia) e le restanti cellule vengono succesivamente infiltrate in situ. Questo ci permette di apportare un gran numero di cellule mesenchimali al centro della lesione stimolando la ben nota capacità paracrina e immunomodulante di dette cellule [13 14]. È stato dimostrato che le cellule mesenchimali da tessuto adiposo e lo stesso tessuto adiposo microframmentato posseggono una importante capacità condrogenica [15-17] e ciò ci ha spinto ad immaginare che l'aggiunta di tali elementi cellulari supportati dallo scaffold collagenico possa incrementare ed accelerare il processo di riparazione dei difetti cartilaginei, consentendo una più efficace differenziazione in condrociti e la formazione di nuovo tessuto cartilagineo sano.

In questo studio pilota presentiamo i risultati clinici, funzionali e di sollievo dal dolore, e l'evoluzione della riparazione mediante diagnostica per immagini con risonanza magnetica in 18 pazienti trattati con la tecnica LIPO-AMIC con lo scopo di confermare se tale tecnica sia adatta al trattamento dei difetti cartilaginei del ginocchio.

Materiali e metodi

I pazienti inclusi nello studio sono tutti stati edotti nel dettaglio della tecnica chirurgica ed hanno fornito la propria autorizzazione all'intervento firmando il consenso informato.

Indicazioni per la procedura LIPO-AMIC: sono state prese in considerazione le lesioni cartilaginee sintomatiche di III-IV grado secondo la classificazione della *International Cartilage Repair Society* (ICRS), dimensione del difetto da trattare superiore ad 1 cm^2 e difetti localizzati a livello dei condili femorali, mediale e laterale, della retrosuperficie della rotula o della troclea femorale in pazienti di età compresa tra i 30 ed i 60 anni.

I principali criteri di esclusione sono stati una osteoartrosi avanzata del ginocchio, un restringimento significativo delle interlinee articolari femoro-tibiali, una preesistente malattia reumatica, una pregressa meniscectomia totale, un sovrappeso importante (BMI > 35), la presenza di un malallineamento o di una instabilità articolare tibio-femorale

o patello-femorale non trattabili in maniera concomitante. 18 pazienti (maschi e femmine), di età compresa tra i 31 ed i 58 anni, sono stati trattati con la tecnica LIPO-AMIC ed hanno raggiunto i due anni di follow-up. La BMI dei pazienti è risultata pari a 25,5. In 10 casi è stato trattato il ginocchio sinistro ed in 8 casi il destro. Le lesioni cartilaginee sono sempre state evidenziate con la risonanza magnetica e confermate all'artroscopia di ginocchio che ne ha anche consentito la diagnosi quali lesioni di III o IV grado secondo la classificazione ICRS. Le lesioni erano localizzate a livello del condilo femorale mediale o laterale, della retrosuperficie della rotula o della troclea femorale. Le patologie coesistenti (malallineamenti tibio-femorali, malallineamenti femoro-rotulei e lassità legamentose) sono state trattate durante la stessa procedura chirurgica. I pazienti hanno tutti seguito lo stesso protocollo riabilitativo post-operatorio, differenziato in base alla sede della lesione, e sono stati seguiti con controlli clinici regolari, ogni quindici giorni per i primi quattro mesi, quindi a 6 mesi, 12 mesi e 24 mesi e mediante esami di risonanza magnetica del ginocchio. Tutti i pazienti sono stati regolarmente valutati, nel pre-operatorio e nel post-operatorio, utilizzando lo score dell'*International Knee Documentation Commetee* (IKDC), il *Lysholm Knee Score*, il *Knee Injury and Osteoarthritis Outcome Score* (KOOS), la *Visual Analogue Scale* (VAS) per le valutazione del dolore, fino ai 24 mesi di follow-up.

Tecnica chirurgica

Tutte le procedure chirurgiche sono state effettuate in un unico tempo chirurgico, in anestesia loco-regionale e dopo preparazione di routine del campo operatorio sterile. Il primo tempo chirurgico prevede, in anestesia locale, l'estrazione, previa infiltrazione di soluzione di Klein, mediante il semplice metodo della liposuzione, di 50-80 ml di lipoaspirato dal tessuto adiposo periombelicale, utilizzando un kit dedicato monouso disponibile in commercio per l'aspirazione e la successiva processazione (filtrazione e microframmentazione) ed innesto del tessuto adiposo (Process Kit Lipogems, Lipogems International S.p.A., Milano, Italia), per il cui impiego abbiamo seguito le istruzioni fornite dal produttore. Tale device riduce progressivamente le dimensioni dei clusters del tessuto adiposo, eliminando nel contempo i residui ematici e le sostanze oleose con capacità pro-infiammatorie, minimizzando, grazie alla effettuazione di tutto il processo all'interno di soluzione fisiologica, i rischi di danneggiare le cellule mesenchimali.
Una volta terminato il prelievo adiposo, il secondo passo dell'intervento chirurgico è la riparazione del difetto focale condrale od osteocondrale. Una volta identificato (Fig. 1), il difetto condrale od osteocondrale viene accuratamente ripulito mediante delle curettes fino ad ottenere margini

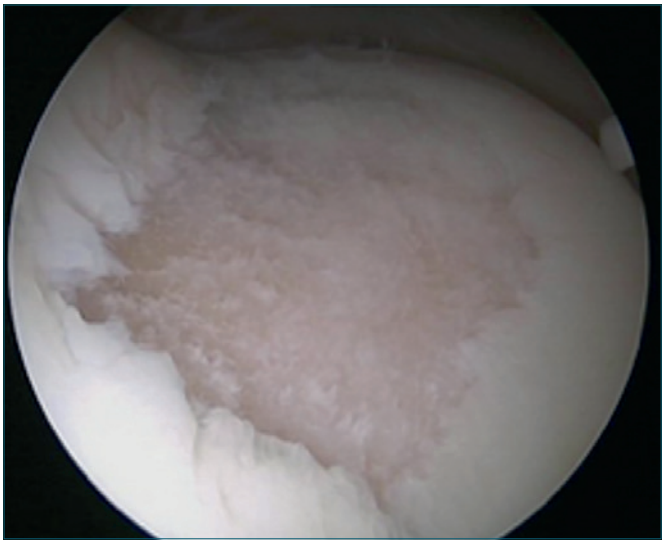

Figura 1. Difetto osteocondrale di IV della troclea femorale di dimensioni 2,0 cm per 2,3 cm.

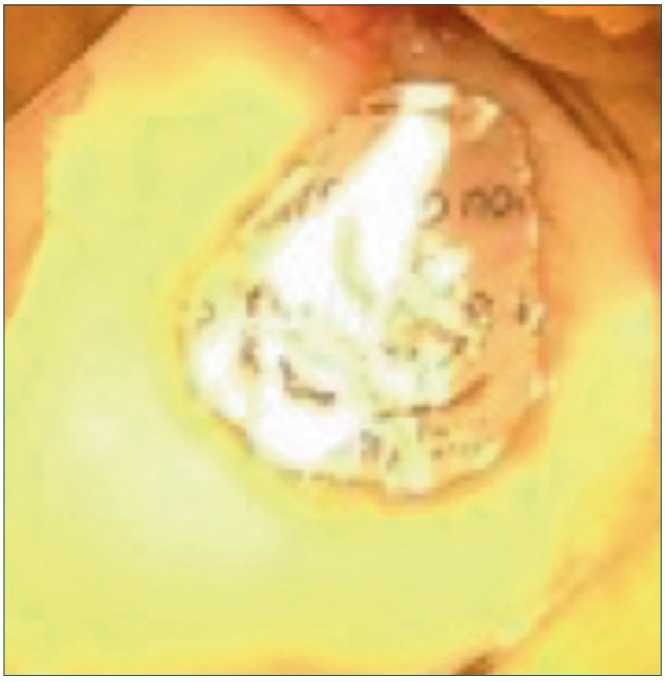

Figura 2. Terminato il debridement, viene, poi, ottenuta una copia perfetta del difetto utilizzando un modello di alluminio.

stabili, puliti e perpendicolari di cartilagine sana e viene quindi accuratamente misurato. Viene, poi, ottenuta una copia perfetta del difetto utilizzando un modello di alluminio (Fig. 2), da cui viene ritagliata l'impronta esatta del difetto. Si eseguono accuratamente le microfratture nel letto subcondrale della lesione avendo cura di distribuirle



Figura 3. La membrana collagenica che verrà utilizzata per la riparazione viene immersa per alcuni minuti nel tessuto adiposo microframmentato e nella frazione vascolare stromale estratta dal tessuto adiposo.

uniformemente dalla periferia al centro e rispettando sempre la distanza tra un foro e l'altro in modo da lasciare ponti ossei sani e resistenti. Successivamente si procede al taglio della membrana (Chondro-Gide®, Geistlich Pharma AG, Wolhusen, Svizzera) sulla base del modello e la si immerge per alcuni minuti nel tessuto adiposo microframmentato e nella frazione vascolare stromale estratta dal tessuto adiposo (Fig. 3). La membrana collagenica costituisce uno scaffold ideale in quanto la sua natura porosa permette alle cellule di annidarsi all'interno delle celle trovando così l'ambiente più idoneo alla crescita e alla differenziazione. A questo punto la membrana arricchita viene inserita nell'articolazione a coprire direttamente ed accuratamente il difetto (Fig. 4). La rimanente parte delle cellule ottenute dal tessuto adiposo viene infiltrata sulla sede della lesione e quindi sigillata con colla di fibrina (Tissucol, Baxter, Roma, Italia). In tal modo, la membrana verrà a svolgere una doppia azione: oltre a rappresentare la barriera in grado di trattenere le cellule mesenchimali provenienti dal sangue midollare costituisce uno scaffold arricchito ed attivato dalle cellule mesenchimali adipose per accelerare il processo di sviluppo condrocitario.
Dopo aver posizionato la membrana di collagene a doppio strato Chondrogide® ed aver atteso alcuni minuti per essere certi della sua adesione, vengono praticati movimenti di flesso-estensione del ginocchio per verificare la stabilità dell'impianto e vengono chiuse le ferite chirurgiche come di routine ed il ginocchio immobilizzato in un bendaggio molle.
Le patologie coesistenti presenti (malallineamenti tibio-femorali, malallineamenti femoro-rotulei e lassità legamentose) sono state trattate durante la stessa procedura chirurgica.

Risultati

Tutti i pazienti trattati mediante tecnica LIPO-AMIC sono stati valutati sia clinicamente che tramite diagnostica per immagini mediante risonanza magnetica con follow-up progressivi a 6, 12 e 24 mesi. I pazienti sono stati valutati mediante gli scores IKDC, Lysholm, KOOS e VAS.
Tutti i pazienti hanno mostrato miglioramenti significativi di tutti gli scores di valutazione ai controlli di follow-up a 6, 12 e 24 mesi. Non sono state osservate reazioni avverse o complicazioni intra e postoperatorie.
Il valore pre-operatorio medio dello score IKDC soggettivo pari a 36 (range 24-44) è significativamente aumentato ad un valore medio a 6 mesi pari a 79 (range 70-90), a 12 mesi a 82 (range 74-92) e a 24 mesi a 86 (range 74-94).
Il valore pre-operatorio medio del *Lysholm Knee Score* di 44 (range 26-66) ha raggiunto al follow-up a 6 mesi il valore di 83 (range 65-93) a 12 mesi il valore di 88 (range 70-96) ed all'ultimo follow-up a 24 mesi il valore di 94 (range 72-98).

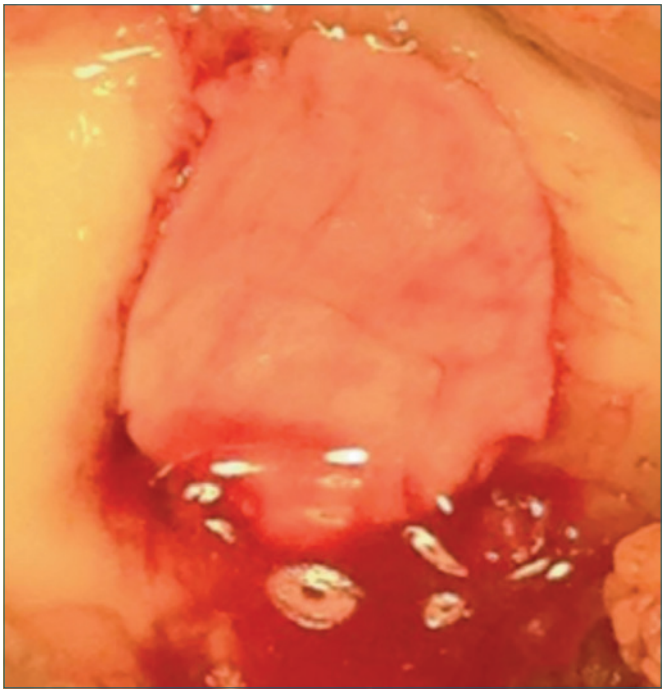

Figura 4. Aspetto finale della riparazione del difetto della troclea femorale mediante tecnica LIPO-AMIC.

Lo score KOOS scomposto nei sottogruppi ha evidenziato i seguenti risultati. Il punteggio di valutazione del dolore è passato da un punteggio pre-operatorio di 64 a 88,9 a sei mesi, 93 a 12 mesi e 94,2 a 24 mesi. La valutazione dei sintomi è variata da 66 nel pre-operatorio ad un punteggio di 86,8 a 6 mesi, 90,8 a 12 mesi e 92,8 a 24 mesi. La valutazione delle attività della vita quotidiana è passata da 68 a 90,9 a 6 mesi, a 95 a 12 mesi e 95,5 a 24 mesi. La valutazione della ripresa delle attività sportive ha visto un punteggio pre-operatorio di 43, passato a 68 a 6 mesi, 72 a 12 mesi e 73 a 24 mesi. Infine, la valutazione globale della qualità di vita pari a 38 punti nel pre-operatorio è migliorata nettamente già a 6 mesi (76 punti) per poi raggiungere i 77,9 punti a 12 ed i 78,6 punti a 24 mesi.
Lo score VAS per la valutazione del dolore è passato da un valore pre-operatorio di 6,5 ad un valore a 6 mesi di 1, per poi ulteriormente progredire nel miglioramento a 12 mesi (0,8) e 24 mesi (0,5).
La valutazione delle immagini di RM ha mostrato progressivamente nei controlli di follow-up la neoformazione della lamina subcondrale ed una riduzione significativa dell'area del difetto condrale, con riempimento completo del difetto nella maggioranza dei casi, in assenza di segni di ipertrofia od edema osseo (Fig. 5).

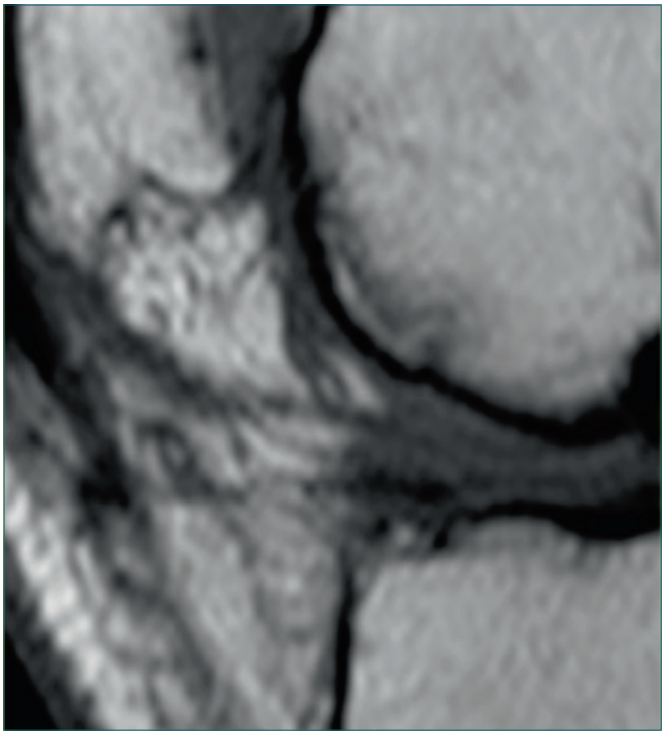

Figura 5. Immagine RM di controllo del difetto della troclea femorale mostrato in Figura 2 a 24 mesi dall'intervento chirurgico mediante tecnica LIPO-AMIC.

Discussione

Scopo di questo lavoro era di confermare la possibilità, la validità e l'efficacia della riparazione one-step dei difetti cartilaginei del ginocchio mediante cellule mesenchimali da tessuto adiposo adese ad una membrana di collagene di tipo I e III.
Kramer et al., nel 2006, [18] hanno dimostrato in uno studio in vitro che una membrana collagenica è in grado di trattenere le cellule mesenchimali derivanti dal midollo osseo dopo le microfratture e che queste cellule hanno la capacità di differenziare verso la linea condrogenica, adipogenica ed osteogenica. Dickhut et al., hanno effettuato lavori in vitro che dimostrano che un carrier bifasico di collagene di tipo I e III, quale la membrana Chondro-Gide®, è in grado di favorire la condrogenesi delle cellule mesenchimali. Essa, confrontata con una membrana priva di collagene, fornisce una maggiore stabilità del tessuto di riparazione [19 20]. Gille et al. [21], in uno studio di 12 mesi su pecore, hanno dimostrato che quando si applica una membrana collagenica nella zona da riparare sottoposta a microfratture, si ottiene un tessuto di riparazione di maggiore spessore rispetto a quello ottenuto con le sole microfratture.
Per i nostri scopi, il principale interesse verso le cellule mesenchimali da tessuto adiposo (ADSC) deriva dal fatto che queste cellule sono multipotenti, quindi in grado di differenziare in diversi tipi di cellule compresi i condrociti.

Il potenziale condrogenico delle cellule ADSC umane è stato, nel corso degli anni chiaramente dimostrato da diversi lavori. Nel 2002, dopo un processo di differenziazione in vitro, Erickson et al. (Erickson GR et al. 2002) [22] hanno mostrato che le ADSC umane mantengono il fenotipo dei condrociti e formano il tessuto cartilagineo quando impiantate per via sottocutanea in vivo in topi immunodeficienti per un massimo di 12 settimane. In numerosi altri studi [23-25] è stato dimostrato che, in determinate condizioni, le ADSC possono esprimere i geni e le proteine di diverse molecole specifiche della cartilagine, tra cui il collagene di tipo II e l'aggrecano, senza espressione dei marcatori dei condrociti ipertrofici, quali il collagene di tipo X. Tuttavia, in diverse condizioni definite, le ADSC possono essere indotte a sintetizzare collagene di tipo I e tipo II, suggerendo che un fenotipo fibrocartilagineo è anche possibile. Quando mantenute in coltura pellet o incapsulate in perline di alginato e coltivate con 10 ng/ml di fattore di crescita TGF-β1, ascorbato e desametasone, e hanno dimostrato di esprimere un fenotipo simil-condrocitario e sintetizzare il collagene di tipo II, l'aggrecano, le proteine di collegamento (*link proteins*) ed il condroitinsolfato in modo dipendente dal tempo sulla base dell'analisi, della immu-

noistochimica, e della incorporazione dei radiotraccianti dell'mRNA, con un significativo aumento della sintesi dei proteoglicani e delle proteine, in condizioni condrogeniche. Winter et al. hanno riferito che il profilo di espressione genica delle ADSC in condizioni condrogeniche è simile a quello delle cellule mesenchimali [23].

Le cellule mesenchimali da tessuto adiposo in questo momento possono, quindi, essere considerate sicuramente in grado di formare tessuto cartilagineo.

Nel corso degli anni sono stati proposti diversi metodi di processazione del lipoaspirato, che possono essere per comodità differenziati in due grandi linee: la tecnica di processazione enzimatica e non-enzimatica. I primi utilizzano enzimi quali la collagenasi, la tripsina o la dispasi per digerire il tessuto adiposo, con una certa variabilità per quanto concerne il numero di lavaggi, la concentrazione degli enzimi, i parametri di centrifugazione e di filtrazione ed i metodi di lisi eritrocitaria. La frazione in grado di aderire alla plastica, contenente le ADSC, viene ottenuta dopo i passaggi e può essere ulteriormente resa omogenea se coltivata per espansione.

Gli enzimi però possono modificare la sicurezza e l'efficacia del processo, oltre ad innalzare i costi, e non permettono il pieno rispetto delle normative di legge. Per questo motivo l'attenzione si è spostata sui metodi non-enzimatici di separazione cellulare che sfruttano steps meccanici, quali la centrifugazione, la pressione, la filtrazione per separare le cellule dal tessuto adiposo.

Tra questi il sistema Lipogems, un sistema di processazione del tessuto adiposo a ciclo chiuso innovativo che permette la manipolazione minima del tessuto (solo tramite azione meccanica), come consentito dalle norme di legge. Esso permette inoltre il mantenimento delle nicchie della frazione vascolo stromale, la riduzione dei clusters del grasso per consentire l'iniezione con aghi di calibro appropriato e la rimozione delle impurità permettendo di avere subito disponibile in sala un prodotto rigenerativo da applicare sul difetto e sullo scaffold.

La membrana Chondro-Gide® è una membrana di collagene riassorbibile, consistente in collagene di tipo I e III. Ha la particolarità di possedere una struttura a doppio strato, con uno strato compatto ed uno poroso. Lo strato compatto, che è occlusivo per le cellule, impedisce alle cellule di diffondersi oltre e le protegge anche da urti meccanici. Lo strato poroso è costituito da fibre di collagene con una disposizione lassa e porosa che favorisce l'invasione l'insediamento delle cellule. Questa matrice di collagene 3D, come anticipato precedentemente, è stato dimostrato essere in grado di stimolare le cellule autologhe impiantate a differenziarsi nel fenotipo condrocitario ed a produrre collagene di tipo II e GAG.

Questo lavoro ha confermato che la tecnica di riparazione definita LIPO-AMIC è in grado di migliorare significativamente la sintomatologia e la funzione delle ginocchia affette da difetti cartilaginei, a cominciare dal primo follow-up a sei mesi dall'intervento chirurgico. Tra le debolezze di questo studio devono, tuttavia, essere ricordate la mancanza di un gruppo di controllo ed il fatto che, in alcuni casi, l'intervento non sia stato eseguito in maniera isolata, ma associato ad altre procedure chirurgiche di correzione dell'allineamento o della instabilità del ginocchio. I risultati devono, infine, essere valutati ancora nell'ottica del breve termine, essendo i follow-up più lunghi ancora solamente a due anni e ciò non consente di conoscere l'efficacia di tale procedura nel prevenire la degenerazione artrosica. Tuttavia, i buoni risultati riportati nella letteratura più recente sull'utilizzo delle cellule mesenchimali da tessuto adiposo quale terapia infiltrativa nei pazienti affetti da artrosi del ginocchio [26-29], consentono di essere ottimisti a tale riguardo.

Conclusioni

Nell'insieme la possibilità di ottenere un grande numero di cellule mesenchimali vitali da tessuto adiposo, con clusters e nicchie vascolo stromali intatte, con capacità condrogenica e paracrina elevate insieme all'uso di una membrana collagenica in grado di trattenere le cellule in situ e favorirne la trasformazione condrogenica, rendono ragione dei significativi miglioramenti riscontrati nei pazienti da noi trattati e consentono di convalidare questa tecnica quale procedura one-step semplice, sicura ed efficace per la riparazione dei difetti cartilaginei articolari.

È, comunque, auspicabile l'effettuazione di uno studio clinico e di diagnostica per immagini con follow-up di più lunga durata per poter ancor più confermare e convalidare il potenziale di tale procedura chirurgica ricostruttiva.

Bibliografia

1 Pridie KH. *A method of resurfacing osteoarthritic knee joints*. J Bone Joint Surg Br 1959;41:618-9.

2 Steadman J, Rodkey W, Singleton S, et al. *Microfracture technique for full-thickness chondral defects: technique and clinical results*. Oper Tech Orthop 1997;7:300-4.

3 Steadman JR, Rodkey WG, Rodrigo JJ. *Microfracture: surgical technique and rehabilitation to treat chondral defects*. Clin Orthop Relat Res 2001;391:S362-369.

4 Benthien JP, Behrens P. *The treatment of chondral and osteochondral defects of the knee with autologous matrix-induced chondrogenesis (AMIC): method description and recent developments*. Knee Surg Sports Traumatol Arthrosc 2011;19:1316-9.

5 Gille J, Schuseil E, Wimmer J, et al. *Mid-term results of Autologous Matrix-Induced Chondrogenesis for treatment of*

focal cartilage defects in the knee. Knee Surg Sport Traumatol Arthrosc 2010;18:1456-64.
6 Kusano T, Jakob RP, Gautier E, et al. *Treatment of isolated chondral and osteochondral defects in the knee by autologous matrix-induced chondrogenesis (AMIC)*. Knee Surg Sports Traumatol Arthrosc 2012;20:2105-11.
7 Gille J, Behrens P, Volpi P, et al. *Outcome of Autologous Matrix Induced Chondrogenesis (AMIC) in cartilage knee surgery: data of the AMIC Registry*. Arch Orthop Trauma Surg 2013;133:87-93.
8 Zhang C, Cai YZ, Lin XJ. *One-step cartilage repair technique as a next generation of cell therapy for cartilage defects: biological characteristics, preclinical application, surgical techniques, and clinical developments*. Arthroscopy 2016;32:1444-50.
9 Zuk PA, Zhu M, Mizuno H, et al. *Multilineage cells from human adipose tissue:implications for cell-based therapies*. Tissue Eng 2001;7:211-26.
10 Zuk PA, Zhu M, Ashjian P, et al. *Human adipose tissue is a source of multipotent stem cells*. Mol Biol Cell 2002;13:4279-95.
11 Sciarretta FV, Ascani C. *Adipose tissue and progenitor cells for cartilage formation*. In: Doral MN, Karlsson J, eds. *Sports injuries: prevention, diagnosis, treatment and rehabilitation*. 2nd ed. Springer 2015, pp. 1845-1855.
12 Brittberg M, Peterson L, et al. *Treatment of deep cartilage defects in the knee with autologous chondrocyte transplantation*. New Engl J Med 1994;33:889-95.
13 Caplan AI, Correa D. T*he MSC: an injury drugstore*. Cell Stem Cell 2011;9:11-15.
14 de Girolamo L, Lucarelli E, Alessandri G, et al; Italian Mesenchymal Stem Cell Group. *Mesenchymal stem/stromal cells: a new "cells as drugs paradigm". Efficacy and critical aspects in cell therapy*. Curr Pharm Des 2013;19:2459-73.
15 Bosetti M, Borrone A, Follenzi A, et al. *Human lipoaspirate as autologous injectable active scaffold for one- step repair of cartilage defects*. Cell Transplant 2016;25:1043-56.
16 Tremolada C, Palmieri G, Ricordi C. *Adipocyte transplantation and stem cells:plastic surgery meets regenerative medicine*. Cell Transplant 2010;19:1217-23.
17 Bianchi F, Maioli M, Leonardi E, et al. *A new nonenzymatic method and device to obtain a fat tissue derivative highly enriched in pericyte-like elements by mild mechanical forces from human lipoaspirates*. Cell Transplant 2013;22:2063-77.
18 Kramer J, Böhrnsen F, Lindner U, et al. I*n vivo matrix-guided human mesenchymal stem cells*. Cell Mol Life Sci 2006;63:616-26.
19 Dickhut A, Gottwald E, Steck E, et al. *Chondrogenesis of mesenchymal stem cells in gel-like biomaterials in vitro and in vivo*. Front Biosci 2008;13:4517-28.
20 Dickhut A, Dexheimer V, Martin K, et al. *Chondrogenesis of human mesenchymal stem cells by local TGF-beta delivery in a biphasic resorbable carrier*. Tissue Eng Part A 2010 Feb;16:453-64.
21 Gille J, Kunow J, Boisch L, et al. *Cell-laden and cell-free matrix-induced chondrogenesis versus microfracture for the treatment of articular cartilage defects: a histological and biomechanical study in sheep*. Cartilage 2010;1:29-42.
22 Erickson GR, Gimble JM, Franklin DM, et al. *Chondrogenic potential of adipose tissue-derived stromal cells in vitro and in vivo*. Biochem Biophys Res Commun 2002;290:763-9.
23 Winter A, Breit S, Parsch D, et al. *Cartilage-like gene expression in differentiated human stem cell spheroids: a comparison of bone marrow-derived and adipose tissue-derived stromal cells*. Arthritis Rheum 2003;48:418-29.
24 Gronthos S, Franklin DM, Leddy HA, et al. *Surface protein characterization of human adipose tissue-derived stromal cells*. J Cell Physiol 2001;189:54-63.
25 McIntosh K, Zvonic S, Garrett S, et al. *The immunogenicity of human adipose-derived cells: temporal changes in vitro*. Stem Cells 2006;24:1246-53.
26 Koh YG, Choi YJ. *Infrapatellar fat pad-derived mesenchymal stem cell therapy for knee osteoarthritis*. Knee 2012;19:902-7.
27 Koh YG, Jo SB, Kwon OR, et al. *Mesenchymal stem cell injections improve symptoms of knee osteoarthritis*. Arthroscopy 2013;29:748-55.
28 Franceschini M, Castellaneta C, Mineo G. *Injection of autologous micro-fragmented adipose tissue for the treatment of post-traumatic degenerative lesion of knee cartilage: a case report*. CellR4 2016;4:1-6.
29 Striano RD, Chen H, Bilbool N, et al. *Non-responsive knee pain with osteoarthritis and concurrent meniscal disease treated with autologous micro-fragmented adipose tissue under continuous ultrasound guidance*. CellR4 2015;3:1-7.

Gli Autori dichiarano di non avere alcun conflitto di interesse con l'argomento trattato nell'articolo.

Giornale Italiano di Ortopedia e Traumatologia
2017;43:163-165

L'astragalo di Dario

Darius' astrogalus

Marco Cilione[1]
Valentina Gazzaniga[2] *(foto)*

[1] Università Insubria, Varese; [2] Unità di Storia della Medicina e Bioetica, Roma

Riassunto

Dopo una battuta di caccia, il re dei Persiani Dario I smonta da cavallo in modo piuttosto brusco e si procura un brutto trauma distorsivo all'astragalo. I sapienti medici egiziani in servizio presso la sua corte non riescono a guarirlo dai dolori lancinanti che gli tolgono il sonno per una settimana. Per caso Democede, l'illustre medico di Crotone, è finito schiavo alla corte di Persia e Dario, venutone a conoscenza, non esita ad affidarsi alle sue cure che si rivelano provvidenziali. Questo racconto, che nella sua versione più ricca e interessante ci è giunto grazie allo storico greco Erodoto, consente non solo una riflessione sugli approcci terapeutici antichi ai traumi distorsivi attraverso un proficuo confronto con i trattati del Corpus Hippocraticum su fratture e articolazioni, ma anche qualche considerazione anatomica sull'interazione tra l'astragalo e le articolazioni a cui si connette.

Parole chiave: astragalo, distorsione, Democede

Summary

After hunting, the king of Persians Darius I gets off a horse in a quite rough way and gets a sprain in which the astragalus becomes dislocated. The wise Egyptian physicians on duty at his court cannot heal the shooting pain which keeps him awake for a week. By chance, Democedes, the famous physician from Croton, happens to be at Persian court as a slave and Darius, finding out about it, doesn't esitate to commit himself to his healing which turns out to be providential. This tale, which in its richest and most interesting version came to us thanks to the Greek historian Herodotus, allows not only a reflection upon the ancient therapeutical approaches to the sprains, thanks to the comparison with Hippocratic treaties on fractures and articulations, but also some anatomical considerations on the interaction between astragalus and the articulations it is connected with.

Key words: *astragalus, sprain, Democedes*

La salubrità della città di Crotone presso gli antichi era addirittura proverbiale. Il geografo Strabone sembra quasi individuarne la matrice eziologica nel mito di fondazione, perché Miscello di Ripe, il capo della colonia achea, avrebbe preferito, al cospetto del dio di Delfi, la salute alla ricchezza [1]. Il riscontro incrociato dei dati archeologico-topografici e delle testimonianze letterarie [2] conforta la diffusa convinzione sulla salubrità dei luoghi e giustifica l'informazione di Plinio il Vecchio secondo cui a Crotone non ci sarebbe mai stata una pestilenza [3]. Questa salutifera cornice costituisce il contesto ideale per la propensione all'atletismo dell'aristocrazia croto-

Indirizzo per la corrispondenza:
Valentina Gazzaniga
Unità di Storia della Medicina e Bioetica
viale dell'Università, 34/a
00185 Roma
E-mail: valentina.gazzaniga@uniroma1.it

[1] Cfr. Strabo VI 2, 4, 1-13.
[2] Cfr. Lopez 2015, 356-357.
[3] Cfr. Plin. *NH* II 98.

niate [4], che non a caso si segnala nel contesto panellenico per una sorprendente serie di vittorie nei giochi olimpici. La preparazione sportiva impone, necessariamente, lo sviluppo di una medicina attenta alle questioni di dietetica e di traumatologia, di cui sembra essere particolarmente esperto il medico crotoniate Democede (VI sec. a. C.). Ciò è ben testimoniato dall'approccio terapeutico da lui adottato per curare la lussazione dell'astragalo che Dario I di Persia si procura smontando da cavallo dopo una battuta di caccia. Dalle testimonianze di Erodoto e di Dione Crisostomo, si inferisce tutta la severità degli effetti dell'infortunio del re di Persia: i verbi utilizzati dai due autori [5] [6] lasciano intendere un movimento di torsione e di dislocazione traumatica dell'astragalo dalla sede dell'articolazione.

L'approccio terapeutico dei medici egiziani in servizio alla corte del Gran Re, sotto la guida dell'illustre Udjahorresnet di Saïs, si rivela assolutamente inefficace: le manovre di torsione del piede non sembrano far altro che peggiorare il quadro clinico, aumentando il dolore del paziente e privandolo di una settimana di sonno. A questo punto entra in scena Democede che, finito schiavo alla corte di Persia, interviene proprio in una fase critica del decorso del trauma, quando cioè all'ottavo giorno il re sta piuttosto male. Nella teoria numerica pitagorica [7] il numero otto esprime l'imperfezione: non è un caso che nella medicina ippocratica il feto di otto mesi sia destinato a morire, diversamente da quanto accade a quello di sette e ovviamente di nove [8]. Il numero sette, infatti, nasce dalla somma del tre, dispari e maschile, e del quattro, pari e femminile, ed è quindi il numero fecondo che produce la trasformazione. Prima ancora che in ambito pitagorico [9], tuttavia, la scansione dei fenomeni naturali per cicli organizzati intorno al numero sette interessa molte culture antiche: in Persia, ad esempio, la maturazione intellettuale dei fanciulli è individuata intorno ai 14 anni, in concomitanza con quella sessuale [10]. Non sorprende, quindi, la coincidenza tra la scansione temporale narrata da Erodoto per il decorso del trauma di Dario e le indicazioni sulla cura delle fratture fornite dal papiro egiziano Hearst [11] [12]: quattro giorni di riduzione della frattura e quattro per il trattamento dell'infiammazione, sempre in regime di bendaggio. Qualcosa però non funziona e, quindi, Democede è costretto a intervenire proprio nel momento in cui la malattia subisce, secondo lo schema numerico della ricorrenza del numero sette, un'evoluzione e richiede, pertanto, un diverso approccio terapeutico. Se è vero, infatti, che l'ottavo giorno è anche il primo del nuovo ciclo, è chiaro che la patologia di Dario degenera proprio nel giorno critico, vale a dire quando si entra nel secondo ciclo "del sette". In generale, i testi ippocratici prevedono per i traumi articolari [13] un approccio che in prima istanza è meccanico, perché scandito in estensione, riduzione e bendaggio. Questo è contrario a quanto accadeva nella terapia arcaica, incentrata sulla riduzione dell'edema, e anche alle consuetudini mediche dei tempi di Erodoto, come si evince da un passo degli Acarnesi di Aristofane [14]: il commediografo propone, infatti, una gustosa parodia del passo erodoteo che vede protagonista di un meno nobile infortunio il generale ateniese Lamaco [15].

A questo punto, riconoscendo a Democede il magistero congiunto dell'eredità templare di Cnido, ricevuta dal padre Callifonte, e l'esperienza della medicina sportiva nella sua città d'origine, nulla vieta di leggere come un continuum terapeutico l'azione dei medici di corte e del crotoniate, vale a dire l'uso in successione di un approccio chiropratico severo e di un trattamento dolce attuato con farmaci, dieta e bendaggio.

Democede chiede la grazia al Re di Persia per i colleghi egiziani che non hanno saputo guarirlo: questo atteggiamento potrebbe persino celare il riconoscimento dell'importanza che la manovra egiziana avrebbe rivestito nella prima fase della cura di Dario [16], fatta salva l'esigenza di prendersi lui il merito della guarigione. Udjahorresnet e il suo team hanno forse fallito nella scelta dei rimedi e della tempistica per il trattamento dell'infiammazione. I "medicamenti greci e le cure blande", infatti, restituiscono a Dario il sonno, agendo verosimilmente sull'infiammazione secondo un più sapiente esercizio della prognostica e della farmacopea. L'approccio combinato è in linea con la medicina templare e sapienziale.

Fortuna vuole che una polemica in seno alla più grande famiglia medica dell'antichità, gli Asclepiadi, nello specifico tra il ramo di Cos, a cui apparteneva Ippocrate, e l'altro ramo di medici provenienti da Cnido, riguardi proprio una questione di traumatologia. A proposito della lussazione mediana della gamba, infatti, la manovra estremamente severa illustrata nel trattato ippocratico Sulle articolazioni

[4] Cfr. Guzzo 2016, 269.
[5] Cfr. Hdt. III 129.
[6] Cfr. Chrys. *Or.* 77-78, 10-11.
[7] Al suo ritorno a Crotone dalla Persia, Democede sposa la figlia del pitagorico Milone: le fonti non supportano l'appartenenza del medico alla scuola di Pitagora, ma possiamo comunque dedurne una certa contiguità, simile forse a quella di Alcmeone.
[8] Cfr. Giorgianni 2015, 139-160.
[9] Sulla contiguità tra Democede e gli ambienti pitagorici in relazione al trattamento dei traumi distorsivi cfr. Grmek 1983, 292.
[10] Sch. *In Alcib. prior*. 121 e 3 nr. 59 Cufalo.
[11] Cfr. pap. Hearst 217-238.
[12] Cfr. Lopez 2015, 385.
[13] Lopez 2015, 385 rimanda per l'appunto ad Art. 81.
[14] Cfr. Aristoph. *Acharn.* 1174-1180.
[15] Per un esauriente commento storico-medico al passo cfr. Lopez 2015, 273-275.
[16] Cfr. Chrys. *Or.* XIV 8, 5-6.

(Art. 288, 13 ss.), raccoglie l'implacabile critica di Ctesia di Cnido, medico alla corte persiana tra il 415 e il 399 circa a.C., che nega l'efficacia dell'intervento, perché l'osso finisce per dislocarsi di nuovo subito dopo [17].

Dunque, senza bisogno di forzare l'interpretazione del testo di Erodoto e limitandoci a leggere i rimedi di Democede come successivi a quelli severi [18] dei medici egiziani, è possibile immaginare che alla guarigione del Gran Re abbia giovato un trattamento, per così dire, eclettico. Nel trattato Sulle Articolazioni (Art. 86), in effetti, si configura un approccio terapeutico per la lesione del calcagno riconducibile al salto da un luogo alto, molto simile a quello greco che Democede adotta per Dario, a seguito del suo precipitoso balzo da cavallo. Il trattamento prescrive, in caso di assenza di febbre, la somministrazione di succo di elleboro bianco, vale a dire di Veratrum album, che Teofrasto indica come rimedio per le distorsioni [19]. Si prevede, inoltre, un numero maggiore di bende, di consistenza morbida per produrre una costrizione moderata. Nel caso della lussazione tibio-tarsica il trattato ippocratico Sulle articolazioni (Art. 87), invece, suggerisce un'estensione severa, a cui devono far seguito riposo e dieta leggera. La continuità tra tradizione templare e sapienziale e medicina ippocratica sembra, dunque, trovare riscontro anche rispetto al trattamento dei traumi articolari [20].

La ricchezza del racconto erodoteo non ci aiuta solo a riflettere sulla varietà degli approcci terapeutici antichi alle fratture e alle distorsioni, ma consente anche di esprimere alcune considerazioni anatomiche sulle convinzioni greche in merito al rapporto tra l'astragalo e le articolazioni circostanti. La fonte a cui attinge lo storico riconosce che l'astragalo ha una molteplice interazione articolatoria. Parlando del trauma distorsivo di Dario, infatti, Erodoto rileva che"… Infatti l'astragalo si dislocò dalle articolazioni".

In effetti, l'astragalo rappresenta un fondamentale elemento di raccordo tra il calcagno e i malleoli di tibia e perone, con cui costituisce l'articolazione talocrurale. M. Grmek ipotizza che il dolore acuto provocato dalla manovra chiropratica dei medici egiziani fosse dovuto alla presenza di una frattura, che in genere accompagna questo tipo di distorsioni repentine e violente [21].

Ora, a partire dal trattamento dolce di Democede, che sembra trovare riscontro nel testo ippocratico Sulle fratture (Fract. 10), si può immaginare una dislocazione dell'astragalo rispetto all'articolazione tibio-tarsica [22]. Tuttavia, per quanto l'ipotesi di una lussazione tibio-tarsica sopratalare risulti seducente, la testimonianza di Erodoto non permette di escludere del tutto la possibilità di una diastasi sub talo [23].

Bibliografia di riferimento

Braccesi L. *Cronologia e fondazioni coloniarie: Miscello e le tre spedizioni a Crotone*. In: Braccesi L, ed. *Hesperia 9*. Roma: L'Erma di Bretschneider 1998, pp. 9-18.

Ganci R. *Esperienze di frontiera tra Magna Grecia e Sicilia. Democede, Scite, Cadmo e la corte del Gran Re*. In Braccesi L, ed. *Hesperia 10*. Roma: L'Erma di Bretschneider 2000, pp. 147-165.

Giorgianni F. *Numerologia ippocratica: considerazioni sul valore del numero nel cosiddetto "Autore C" tra teoria e osservazione*. In: Jouanna J, Zink M, eds. *Hippocrate et les hippocratismes: médicine, religion, société, Actes du XIVe Colloque International Hippocratique*. Paris: De Boccard 2014, pp. 139-160.

Grmek MD. *Ancienneté de la chirurgìe hippocratique*. In: Lasserre F, Maudry P. *Forme de pensée dans la collection hippocratique*, *Actes du IVe colloque international hippocratique, Lausanne, 21-26 septembre 1981*. Genève: Librairie Droz S.A., 1983 pp. 285-295.

Guzzo PG. *Le città di Magna Grecia e di Sicilia dal VI al I secolo*, *I*, *La Magna Grecia*. Roma: Scienze e Lettere 2016.

Jori A. *Democede di Crotone medico insigne ed eroe della libertà greca*. In: Teja A, Mariano S, eds. *Agonistica in Magna Grecia. La scuola atletica di Crotone*. Calopezzati: Edizioni del Convento 2004, pp. 77-96.

Lopez F. *Democede di Crotone e Udjahorresnet di Saïs. Medici primari alla corte achemenide di Dario il Grande*. Pisa: University Press 2015.

Marasco G. *La società crotoniate, i Pitagorici e lo sviluppo delle scienze mediche*. In: De Sensi Sestito G, ed. *L'arte di Asclepio. Medici e malattie in età antica. Atti della giornata di Studio sulla medicina antica, Università della Calabria 26 ottobre 2005*. Soveria Mannelli: Rubbettino Editore 2008, pp. 7-28.

Mele A. *Crotone e la sua storia*. In: *Crotone*. *Atti del XXIII Convegno di studi sulla Magna Grecia, Taranto, 7-10 ottobre 1983*. Taranto: Istituto per la Storia e l'Archeologia della Magna Grecia 1984, pp. 9-87.

Roubineau J-M. *Milon de Crotone et l'invention du sport*. Paris: Presses Universitaire de France 2016.

Squillace G. *I mali di Dario e Atossa. Modalità di intervento, tecniche terapeutiche, modelli di riferimento di Democede di Crotone (nota ad Erodoto III 129-134,1)*. In: De Sensi Sestito G, ed. *L'arte di Asclepio. Medici e malattie in età antica. Atti della giornata di Studio sulla medicina antica, Università della Calabria 26 ottobre 2005*. Soveria Mannelli: Rubbettino Editore 2008, pp. 29-62.

[17] Cfr. Gal. IV 40, K. XVIII a 731, 9.

[18] L'interpretazione del testo proposta da Lopez 2015, 387-388 non presenta riscontri testuali convincenti.

[19] Cfr. Theophr. *HP* IX 9, 2: *πρὸς τε τὰ σπάσματα*.

[20] Cfr. Grmek 1983, 292.

[21] Cfr. Grmek 1983, 291.

[22] Cfr. Grmek 1983, 292.

[23] Cfr. Lopez 2015, 383-384.

Giornale Italiano di Ortopedia e Traumatologia
2017;43:166-171

La responsabilità professionale nella profilassi antitromboembolica nell'arto inferiore: case report.

Considerazioni anche alla luce della legge Gelli/Bianco n. 24 2017

The malpractice in anti-thromboembolic prophylaxis in lower limb: case report. Considerations even in the light of law "Gelli/Bianco"

Fabio M. Donelli[1] *(foto)*
Mario Gabbrielli[2]
Tiziano Villa[3]

[1] Specialista in Medicina-Legale e delle Assicurazioni e Ortopedia e Traumatologia, Università degli Studi di Milano; [2] Ordinario in Medicina Legale e delle Assicurazioni, Università degli Studi di Siena; [3] Specialista in Ortopedia e Traumatologia, Clinica Mangioni di Lecco

Riassunto

La Trombosi Venosa Profonda (TVP) e le conseguenze cardio-polmonari (Embolia Polmonare - EP) che ne conseguono rappresentano una complicanza severa e spesso fatale e, per questo motivo, s'impone la necessità di una profilassi antitromboembolica nel trattamento di ciascun paziente sottoposto a terapie (conservative o chirurgiche) ortopediche o traumatologiche. Le linee guida presenti in letteratura si concentrano su alcuni tipi di lesione e/o trattamento. Il caso è fortemente emblematico alla necessità di implementare linee guida di gestione del rischio tromboembolico per tutti i pazienti sottoposti a ricovero ospedaliero. Riportiamo il caso di una paziente deceduta dopo il trattamento di una toilette per ulcerazione alla caviglia con sospetta osteomielite, oltre alle nostre considerazioni, anche alla luce della legge Gelli-Bianco.

Parole chiave: profilassi antitromboembolica, EBPM, arto inferiore, tromboembolia polmonare

Summary

Deep Vein Thrombosis (DVT) and the consequential cardio-pulmonary aftermaths (Pulmonary Embolism - PE) represent a severe complication possibly leading to death and, for this reason, there is the need of an anti-thromboembolic prophylaxis in the treatment of each patient undergoing an orthopaedic or traumatological procedure (operative or non-operative). Guidelines found in literature only focus on some kind of lesion and/or treatment. The case report is very emblematic in the need of implementation of thromboembolic risk management guidelines for all patient undergoing hospitalization. We report the case of a patient who died after the treatment of ankle ulcer with suspected osteomyelitis, including our considerations even in the light of Law Gelli/Bianco.

Key words: *anti-thromboembolic prophylaxis, LMWH, lower arm, pulmonary thromboembolism*

Case report

Dalla revisione analitica della documentazione clinica visionata, comprensiva della cartella clinico-sanitaria, risulta comprovato che la paziente fu ricoverata presso Presidio Ospedaliero privato convenzionato afferendo all'Unità Operativa di Chirurgia Generale del Nosocomio per ulcerazione della caviglia non tendente alla guarigione con sospetta osteomielite. Veniva mantenuta la terapia farmacologica già in essere prima del ricovero e impostata antibiotico terapia con Tigeciclina a dosaggio usuale. Venivano condotti esami laboratoristici - ematochimici ed esame elettrocardiografico, che risultavano nei limiti di normalità, in particolare non neutrofilia o monocitosi nè innalzamento degli indici di flogosi. L'ECG effettuato in data 11/02/2012 all'atto del ricovero veniva refertato come "*sequenza sinusale nei limiti di norma*". I tamponi successivamente condotti sulla

Indirizzo per la corrispondenza:
Fabio M. Donelli
via Carlo Ravizza, 22
20149 Milano
Tel. +39 02 48021572
Email: fmdonelli@gmail.com

ferita ulcerata per esame colturale non mostravano crescita di ceppi patogeni.
La degenza era complicata da sintomatologia neurovegetativa gastro-enterica, secondaria verosimilmente all'antibioticoterapia, per cui veniva somministrata terapia medica sintomatica. In data 16/02/2010 la perizianda veniva sottoposta ad intervento chirurgico di Toilette Chirurgica ed innesto cutaneo con analogo dermico: "Paziente in decubito supino. In sala Toilette della lesione per Brushing e copertura con sostituto dermale conformato. BEA (si legga bendaggio elastico adesivo). Diagnosi clinica ulcera caviglia sx. Cod intervento 8622 rimozione asportativa di ferita infezione o ustione. 8667 innesto di derma rigenerativo". Tecnica anestesiologica: anestesia: locale oltre a sedazione endovenosa profonda con propofol. Il decorso post operatorio era caratterizzato da episodi ricorrenti di sintomatologia emetica, sempre trattata con terapia medica sintomatica. Veniva altresì condotto studio tomografico computerizzato a completamento diagnostico postoperatorio: "*Quesito diagnostico: sospetta osteomelite. Correlazione con analogo esame eseguito in altra sede. […]. Medicazione con fili radiopachi in sede adiacente il malleolo peroneale determinante difficoltà loco-regionale allo studio delle parti molli dermo-ipodermiche in apparente inspessimento ed addensamento infiammatorio delle stesse. […]. Al III diafisiario-sovra metafisiaria distale di perone circostante l'infibulo, area endomidollare di osteorarefazione a profili lobati di circa 12 x 13 x 18 mm con assotigliamento della corticale adiacente tuttavia non infiltrata e senza segni di neoartrosi sottoperiostea, reperto che potrebbe essere riferito a riassorbimento infiammatorio endo-osseo non comunicante direttamente con i piani cutanei. Osteoporosi diffusa*".
In data 21/02/2010 si rendeva necessaria una valutazione clinica urgente da parte del medico di guardia per improvvisa comparsa di dispnea e desaturazione, comprovante un importante impegno respiratorio. Da evidenziare, altresì, che la descrizione del quadro clinico effettuata sul diario medico non collimava con quanto riportato nel diario infermieristico: diario medico "*h 09.20 PA 110/60, FC 110, SATO2 100% (87% in aria). Visita medico di guardia chiamato per comparsa di dispnea e vomito alimentare. La paziente riferisce nausea. Paziente tranquilla, poco sofferente, eupnoica. Addome globoso per adipe, trattabile, non disteso, non dolente, poco dolorabile nei quadranti di destra. Si segnala laparocele su pregressa ferita chirurgica. EO toracico: basi mobili, non ottusità MV molto superficiale senza rumori aggiunti. Si esegue ECG. Si somministra una FL Plasil in 100 ml soluzione fisiologica. Per oggi dieta liquida*". Alle h 11.30 rivalutazione medica da parte di altro Sanitario: "Sintomatologia in miglioramento, ancora nausea […] per domani EE (esami ematochimici), ECG e visita cardiologica eventuale. Eventualmente programmare EGDS (Esofago-Gastro-Duodenoscopia) per gastrite cronica in peggioramento".
Dal diario infermieristico: "*alle h 9.00 la paziente presenta vomito, sudorazione profusa. Rilevati PV (parametri vitali), PA 100/60, FC 116, SPO2 83% AA (aria ambiente) eseguito ECG più posizionato O2 2l/min. Avvisato medico di guardia. Su suo ordine fisiologica 100ml più 1 FL Plasil con beneficio*".
L'esame elettrocardiografico è stato eseguito alle h 9.12, prima dell'arrivo del medico di guardia e telerefertato alle h 10.26, con quesito: malore (dispnea, sudorazione, calo pressorio) per "ritmo sinusale normo-frequente, normale conduzione atrio-ventricolare, **blocco di branca destra incompleto**. Non turbe della fase di recupero, esiti di pregressa necrosi inferiore".
Il giorno seguente alle h 08.15 la paziente giaceva al suolo per malore improvviso con arresto cardiocircolatorio e manovre rianimatorie infruttuose; Prelievo D-Dimero > 13.000. Si constatava l'exitus e disponeva esame autoptico per riscontro diagnostico che evidenziò (diagnosi anatomo-patologica definitiva): "*Embolia massiva dell'arteria polmonare e dei suoi rami intraparenchimali da multipli frammenti di trombi ematici a stampo vascolare a verosimile origine dagli arti inferiori in vene varicose bilaterali prevalenti a sinistra; stasi ematica acuta. Modesto edema polmonare apicale prevalentemente a sinistra; parziale enfisema polmonare. Sfiancamento globale di cuore in miocardiosclerosi diffusa; coronarosclerosi di grado moderato/severo con sub occlusione del tronco comune della coronaria sinistra. Steatosi epatica con quadro complessivo suggestivo per steatoepatite; esiti di colecistectomia. Gastrite atrofica; piccolo GIST benigno in sede cardiale; esofagite da reflusso. Nefrosclerosi di grado lieve. Aortosclerosi di grado moderato/severo prevalentemente a livello addominale*"; per morte improvvisa in paziente post-chirurgia per ulcera caviglia sinistra.

Considerazioni critiche

Dall'esame autoptico è evidente che la paziente è deceduta a seguito di intervento chirurgico e ospedalizzazione. Durante il ricovero si realizzò infatti Tromboembolia polmonare massiva dell'arteria polmonare e dei suoi rami intraparenchimali a verosimile genesi dagli arti inferiori in varicosità bilaterali prevalenti a sinistra. Tale evento morboso verosimilmente è insorto il giorno precedente la morte e si è manifestato, a livello clinico, mediante improvviso calo pressorio, tachicardia compensatoria e desaturazione, tale da richiedere ossigenoterapia per il ripristino dei corretti parametri. Alla lettura diretta dell'elettrocardiogramma, eseguito in regime di urgenza, il riscontro di una

improvvisa, repentina, inaspettata tachicardia, associata ad una rotazione assiale sinistra, caratterizzata da comparsa di evidente emiblocco anteriore sinistro, con blocco di branca destro incompleto reperti di significato acuto e non evidenti nè oggettivabili allo studio elettrocardiografico eseguito e refertato all'ingresso ("sequenza sinusale nei limiti di norma"), rendeva indispensabili approfondimenti clinico-strumentali urgenti e non differibili (esami ematochimici con valutazione VES, fibrinogeno, D-dimero, PT, PTT, emogasanalisi arteriosa, RX torace, visita cardiologica con eventuale esame ecocardiocolordoppler ed angio TC torace oltre ad esame ecocolordoppler degli arti inferiori nonché ripetizione dopo breve intervallo di ulteriore esame elettrocardiografico) finalizzati al perfezionamento di una diagnosi clinico-strumentale che avrebbe di certo condizionato in maniera favorevole il decorso clinico della della paziente.

In quel periodo erano in auge alcuni score di rischio oggettivo di embolia polmonare che si servivano di criteri clinici precisi e che, in base al punteggio raggiunto, suggerivano un differente iter diagnostico.

Due dei più importanti di questi "score risk" erano il Wells Score ed il Geneva Score poi entrati di diritto nelle linee guida per la diagnosi e gestione dell'embolia polmonare acuta della European Society of Cardiology.

Applicando questi criteri al caso clinico otteniamo una elevata probabilità clinica di embolia polmonare *Wells score = 6 (f.c. > 100 bpm, recente ch./immobilizzazione, improbabile diagnosi alternativa = 6pt, probabilità clinica di EP elevata). Identico risultato per il Geneva score modificato - guidelines of diagnosis and management of acute pulmonary embolism ESC 2008*.

Si ritiene pertanto che il comportamento corretto, come suggerito in questo caso, avrebbe dovuto essere quello di predisporre rapidamente la Paziente per uno studio angiografico mediante TAC che non è invece stata presa in considerazione.

Tale scelta avrebbe consentito un precoce e tempestivo trattamento mediante terapia anticoagulante che avrebbe regalato alla Paziente maggiori possibilità di sopravvivenza in termini di percentuale. Censurabile pertanto l'atteggiamento dei sanitari che hanno prestato la loro opera in occasione della visita urgente in reparto nel cui operato sono ravvisabili elementi di responsabilità professionale.

Dev'essere inoltre segnalata e censurata la mancata impostazione di una terapia di profilassi antitromboembolica mediante somministrazione sottocutanea di eparine frazionate da parte della equipe chirurgica. Le condizioni cliniche della paziente avrebbero consigliato di intraprendere una terapia anticoagulante, non tanto per l'importanza dell'atto chirurgico (che di fatto è da considerarsi intervento ambulatoriale non necessitante di ospedalizzazione), ma perché esistevano le condizioni di rischio generico per lo sviluppo di una patologia trombotica degli arti inferiori. Infatti, come evidente nella Cartella Clinica il medico incaricato, al racconto anamnestico, rilevava significativi fattori di rischio quali *diabete mellito non insulino dipendente, ipertensione arteriosa, IVC (si legga insufficienza venosa cronica) oltre a varicosità degli arti inferiori ed obesità*. Alla stratificazione del rischio tromboembolico legata a fattori di rischio individuali ed alla procedura iatrogena (si vedano le linee guida Nazionali e Caprini Score), l'algoritmo per la definizione del rischio tromboembolico in chirurgia generale evidenzia un punteggio complessivo di 4,5 (ottenuto per sommatoria dei seguenti fattori: età maggiore di 75 anni: 1,5; obesità: 1; varici importanti/insufficienza venosa cronica: 1; recente (< 1 mese) chirurgia e/o trauma: 1) il che rendeva la paziente classificabile come ad elevatissimo rischio per eventi tromboembolici già al raggiungimento di un punteggio pari o superiore a 3. Ad aggravare tale condizione per rischio morboso (con punteggio attribuito dal medesimo algoritmo pari a 1,5) un di fatto allettamento sia per ospedalizzazione, recente procedura chirurgica sull'arto inferiore sinistro, seppur limitata a plastica di copertura cutanea, che per malessere legato all'antibioticoterapia (necessaria e impostata) e le conseguenti manifestazione neurovegetativo/gastroenteriche.

In sintesi

1. L'indicazione ad intervento chirurgico di toilette e copertura cutanea per ulcera trofica persistente con dubbia componente infettiva era corretta.
2. Si ravvisano elementi di responsabilità professionale da parte dei medici che hanno prestato la loro opera per il mancato riconoscimento di segni e sintomi ed alterazioni di esami strumentali (esame elettrocardiografico) riconducibili a un evento acuto la cui corretta gestione, ottenibile per richiesta di approfondimenti clinico-strumentali inemendabili, avrebbe verosimilmente portato alla formulazione e al perfezionamento di una diagnosi ed impostazione di opportuna terapia e miglioramento significativo, se non assoluto, della prognosi *quoad vitam* essendo l'evento morboso insorto e sostenuto in 24 h.
3. Si ravvisano elementi di responsabilità professionale da parte dell'equipe chirurgica per non aver impostato terapia di profilassi anti tromboembolica, necessaria per la riduzione del rischio tromboembolico legato ai fattori di rischio individuali della perizianda.

Le cause del decesso sono da ricercarsi:

1. Nell'omessa impostazione di terapia antitromboembolica mediante somministrazione di eparine frazionate sottocutanee, nonostante:

   a. i fattori di rischio paziente-specifici fossero ben desumibili dal racconto anamnestico (età, obesità, diabete mellito non isulino-dipendente, ipertensione arteriosa, insufficienza venosa cronica arti inferiori con varicosità ed ulcera trofica);
   b. le disposizioni e raccomandazioni nazionali ed internazionali in materia specifica, come ben documentato nella precedente narrazione.
2. Nel grave ed ingiustificabile errore diagnostico, mancato riconoscimento di segni e sintomi acuti caratteristici e tipici dell'embolia polmonare (desaturazione improvvisa, marcata ed associata a dispnea, tachicardia maggiore o uguale a 100 BPM, calo pressorio improvviso con pressione arteriosa sistolica pari o inferiore 100 mmHG, modificazione acuta, improvvisa ed inspiegabile del tracciato elettrocardiografico con comparsa di blocco di branca destro incompleto) e dunque dalla omessa prescizione di approfondimenti in regime di emergenza di:
   a. esami ematochimici: fibrinogeno, didimero, Pro-BNP, troponina I; emogasanalisi arteriosa;
   b. angioTC polmonare;
   c. ecocardiocolodoppler;
   d. valutazione clinica degli arti inferiori ed eventuale ecocolordoppler arti inferiori.
3. Nella non curanza od ancor più grave mancata visione del tracciato elettrocardiografico, telerefertato a distanza e giunto in secondo tempo, nel quale erano ben identificabili modificazioni improvvise, impreviste e non giustificabili degli assi cardiaci con comparsa di blocco incompleto di branca destra rispetto ad un precedente BAV di grado I il che rendeva indispensabile e perentoria l'indicazione ad una valutazione cardiologica urgente viste le manifestazioni cliniche.

Tutto questo ha causato una significativa riduzione delle chances di sopravvivenza della perizianda, essendo il rischio tromboembolico modulabile ma non azzerabile da opportuna terapia medica e farmacologica.

Nel caso di specie, in giudizio Civile il C.T.U. aveva quantificato la riduzione delle chances di sopravvivenza della perizianda in misura pari al 50%.

Conclusioni

Il caso presentato è significativo sul piano clinico e giuridico in quanto offre lo spunto sia per considerazioni diagnostiche e terapeutiche sia per la analisi delle conseguenze di eventuali carenze sul versante della responsabilità penale e civile.

Il primo punto è quello della necessità di implementare linee guida di gestione del rischio tromboembolico per tutti i pazienti sottoposti a ricovero ospedaliero. In particolare modo questa indicazione è mandatoria in caso di pazienti sottoposti ad intervento chirurgico. È infatti ben noto come la chirurgia aumenta il rischio di complicanze trombotiche in particolare nel post-operaorio per la frequente immobilizzazione del paziente, situazione estremamente frequente e prolungata nei pazienti ortopedici.

Sono di inequivocabile riferimento i seguenti documenti scientifici elencati in ordine cronologico:

Linee guida del gruppo scozzese SIGN, Scottish Intercollegiate Guidelines Network (SIGN- Scottish Intercollegiate Guidelines Network. Prophylaxis of venous thromboembolism. October 2002).

Linee guida dell'ACCP - American College of Chest Physicians - versione 2004 (Geerts WH et al. Prevention of venous thromboembolism: the Seventh ACCP Conference on Antithrombotic and Thrombolytic Therapy Chest 2004;126:S338-400).

Linee guida dell'ACCP del 2008 (Geerts WH et al. American College of Chest Physicians. Prevention of Venous Thromboembolism. American College of Chest Physicians Evidence-Based Clinical Practice Guidelines (8th Edition). Chest 2008;133:S381-454).

In Italia nello stesso arco temporale si erano resi disponibili nel tempo diversi documenti di raccomandazione delle Istituzioni Sanitarie Italiane:

SIAPAV (SIAPAV, SISET, SIDV-GIUV, CIF. Linee guida per la diagnosi ed il trattamento della trombosi venosa profonda. Minerva Cardioangiol 2000;48:197-275).

Federazione delle Associazioni dei Dirigenti Ospedalieri Internisti (FADOI) della Toscana e della Campania (Fontanella A. Stratificazione del rischio e profilassi nel paziente medico. In: Disease management del tromboembolismo venoso: nuovi aspetti di profilassi, diagnosi e terapia. Italian Journal of Medicine 2008;2:S15-20).

SISET (Ageno W, et al. Italian Society for Haemostasis and Thrombosis. Prevention of venous thromboembolism in immobilized neurological patients: guidelines of the Italian Society for Haemostasis and Thrombosis (SISET). Thromb Res 2009;124:e26-31).

CEVEAS di Modena (CEVEAS- Centro per la valutazione dell'efficacia dell'assistenza sanitaria CEVEAS. Prevenzione del tromboembolismo (TEV) in pazienti non chirurgici (2009) http://www.ceveas.it/).

L'insieme delle indicazioni di questi documenti sono state sintetizzate e rese organiche in senso operativo dalle Linee guida per la profilassi del tromboembolismo venoso nei pazienti ospedalizzati del Consiglio Sanitario Regionale della Regione Toscana (http://www.salute.toscana.it/sst/consiglio-sanitario-regionale.shtml) pubblicato nel 2011 e aggiornato nel 2015. Questo documenta è a tutt'oggi riferimento nazionale nell'affrontare una corretta profilassi del tromboembolismo venoso.

La valutazione del rischio tromboembolico nei pazienti ricoverati sottoposti ad intervento chirurgico deriva dalla somma del rischio generico individuale e di quello attribuibile alla tipologia di intervento. Pertanto il rischio complessivo per il paziente è pari a: rischio tromboembolico individuale + attori legati all'evento causa di ricovero.
Sono state di conseguenza elaborati appositi algoritmi che portano a formulare un punteggio complessivo di entrambi i rischi che fa orientare verso la corretta applicazione del trattamento anticoagulante/anti-trombotico.
In assenza di uno strumento organico alla documentazione sanitaria che orienti dall'ammissione al ricovero le decisioni corrette di profilassi, possono crearsi situazioni di grave rischio professionale come nel caso descritto. La valutazione basata unicamente alla tipologia di intervento e relativo periodo post-chirurgico ha erroneamente portato ad una sottostima del rischio tromboembolico. Il rischio era del tutto attribuibile alle coomorbosità del paziente che, da sole, obbligavano ad istaurare un trattamento con eparina a basso peso molecolare, anche se la tipologia dell'intervento non rientrasse fra quelli ad alto rischio per questa a volte fatale complicanza.
Vi è da dire poi che è stata carente la assistenza successiva alla insorgenza della tromboembolia, con i già citati ritardi diagnostici e terapeutici.
Anche sul versante medico-legale deve essere sottolineata la sempre più rilevante importanza delle linee guida, posto che, come riportato nella legge Gelli-Bianco all'articolo 5 buone pratiche clinico-assistenziali e raccomandazioni previste dalle linee guida "gli esercenti le professioni sanitarie, nell'esecuzione delle prestazioni sanitarie con finalità preventive diagnostiche, terapeutiche, palliative, riabilitative e di medicina legale, si attengono, salve le specificità del caso concreto, alle raccomandazioni previste dalle linee guida". Per cercare di porre ordine alla pluralità (e talora alla apparente contraddittorietà) delle linee guida è stato altresì stabilito che queste devono essere "elaborate da enti ed istituzioni pubblici e privati nonché dalle società scientifiche e dalle assicurazioni tecnico-scientifiche delle professioni sanitarie iscritte in apposito elenco istituito e regolamentato con decreto dal Ministro della salute". Le linee guida e i loro aggiornamenti devono essere integrate nel sistema nazionale per le linee guida e sono pubblicate nel sito dell'Istituto Superiore di sanità.
In assenza di raccomandazioni, gli esercenti le professioni sanitarie si attengono alle buone pratiche clinico-assistenziali.
All'articolo 6 della citata legge si discrimina la responsabilità penale in ambito sanitario, escludendola "qualora l'evento si sia verificato a causa di imperizia" se "sono rispettate le raccomandazioni previste dalle linee guida come definite e pubblicate ai sensi di legge, ovvero, in mancanza di queste, le buone pratiche clinico-assistenziali, sempre che le raccomandazioni previste dalle predette linee guida risultino adeguate alle specificità del caso concreto".
Nel caso di specie i medici che curarono la donna non si sono attenuti alle più autorevoli linee guida per la prevenzione della trombo-embolia, e anche i successivi comportamenti sono stati negligenti: non si può quindi escludere ab initio la responsabilità penale. La responsabilità però viene a cadere quando si supera l'aspetto comportamentale e si va a valutare il nesso di causa tra una condotta erronea e l'evento (morte): come è emerso nella trattazione del caso non si può dimostrare con la ragionevole certezza che l'ambito penale richiede che un diverso comportamento avrebbe salvato la donna (il caso è stato correttamente inquadrato nella perdita di chance).
Con la emanazione della legge 24/2017 vi sono stati poi dei cambiamenti nella responsabilità civile, in quanto mentre la struttura risponde per responsabilità contrattuale (favorevole al leso per la dimostrazione del nesso e per la prescrizione) l'operatore sanitario risponde in ambito extracontrattuale, certamente a lui più favorevole.
Resta invariata la possibilità della rivalsa e della responsabilità amministrativa da parte della struttura nei confronti dell'operatore sanitario per i casi di dolo o colpa grave, ma l'importo richiesto ha il limite del triplo della retribuzione annuale.
Nel nostro caso la condanna della struttura al risarcimento per la perdita di chance è inevitabile, stante appunto la ricorrenza della responsabilità contrattuale, mentre la azione di rivalsa nei confronti dell'operatore non ha un esito scontato.

Bibliografia di riferimento

Benci L, Bewrnardi A, Fiore A, et al. *Sicurezza delle cure e responsabilità anitaria*. Commentario alla legge 24/2017. Quotidiano Sanità Edizioni, 2017.

Bova C, Sanchez O, Prandoni P, et al. *Identification of intermediate-risk patients with acute symptomatic pulmonary embolism*. Eur Resp J 2014;44:694-703.

Cardiovascular Disease Educational and Research Trust; Cyprus Cardiovascular Disease Educational and Research Trust; European Venous Forum; International Surgical Thrombosis Forum; International Union of Angiology; Union Internationale de Phlébologie. *Prevention and treatment of venous thromboembolism*. International Consensus Statement (guidelines according to scientific evidence). Int Angiol 2006;25:101-61.

Cordeanu M, Gaertner S, Faller A, et al. *Prognostic value of the simplified PESI score in comparison with the 2014 ESC risk model in pulmonary embolism*. Int J Cardiol 2016;220:623-4.

Da Costa Rodrigues J, Alzuphar S, Combescure C, et al. *Diagnostic characteristics of lower limb venous compression ultrasonography in suspected pulmonary embolism: a metaanalysis*. J Thromb Haemost 2016;14:1765-72.

Di Nisio M, van Es N, Büller HR. *Deep vein thrombosis and pulmonary embolism*. Lancet 2016;388:3060-73.

Elias A, Mallett S, Daoud-Elias M, et al. *Prognostic models in acute pulmonary embolism: a systematic review and meta-analysis*. BMJ Open 2016;6:e010324.

Geerts WH, Bergqvist D, Pineo GF, et al. *Prevention of venous thromboembolism: American College of Chest Physicians evidence-based clinical practice guidelines*. 8th Edition. Chest 2008;133:S381-453S.

Jakobsson C, Jiménez D, Gómez V, et al. *Validation of a clinical algorithm to identify low-risk patients with pulmonary embolism*. J Thromb Haemost 2010;8:1242-7.

Junod A. *Prognostic scores for pulmonary embolism*. Rev Med Suisse 2016;12:612-7.

Kearon C. *Duration of venous thromboembolism prophylaxis after surgery*. Chest 2003;124:386-92.

Labyk A, Ciurzyński M, Jankowski K, et al. *Acute pulmonary embolism: analysis of consecutive 353 patients hospitalised in a single centre. A 3-year experience.* Kardiol Pol 2012;70:15-22.

Matthews DT, Hemnes AR. *Current concepts in the pathogenesis of chronic thromboembolic pulmonary hypertension*. Pulm Circ 2016;6:145-54.

Pannucci CJ, Bailey SH, Dreszer G, et al. *Validation of the Caprini risk assessment model in plastic and reconstructive surgery patients*. J Am Coll Surg 2011;212:105-12.

Polo Friz H, Buzzini C, Orenti A, et al. *Prognostic value of D-dimer in elderly patients with pulmonary embolism*. J Thromb Thrombolysis 2016;42:386-92.

Scottish Intercollegiate Guidelines Network. *Prophylaxis of venous thromboembolism*. October 2002.

Stamm JA, Long JL, Kirchner HL, et al. *Risk stratification in acute pulmonary embolism: frequency and impact on treatment decisions and outcomes*. South Med J 2014;107:72-8.

Tsai J, Grant AM, Beckman MG, et al. *Determinants of venous thromboembolism among hospitalizations of US adults: a multilevel analysis*. PLoS One 2015;10:e0123842.

Vongchaiudomchoke T, Boonyasirinant T. *Positive pulmonary computed tomography angiography in patients with suspected acute pulmonary embolism: clinical prediction rules, thromboembolic risk factors, and implications for appropriate use*. J Med Assoc Thai 2016;99:25-33.

Yadlapati A, Rich S, Collins J, et al. *Prediction of mortality in pulmonary embolism based on left atrial volume measurements: do indexed values matter?* Chest 2016;150:253-4.

Giornale Italiano di Ortopedia e Traumatologia
2017;43:172-175

Il ruolo del test dell'alfa-defensina nella diagnosi delle infezioni periprotesiche - una revisione della letteratura

Alpha-defensin in the diagnosis of periprosthetic joint infections - a literature review

Tommaso Bonanzinga[1] *(foto)*
Piergiuseppe Tanzi[2]
Akos Zahar[3]
Thorsten Gehrke[3]

[1] Isitituto Clinico Humanitas, Rozzano (MI); [2] Isitituto Ortopedico Rizzoli, Università di Bologna; [3] HELIOS ENDO Klinik, Amburgo, Germania

Riassunto

Le infezioni periprotesiche, sono da considerarsi una delle complicanze più gravi e più difficili da trattare nell'ortopedica contemporanea. Una corretta diagnosi è alla base del trattamento di un infezione periprotesica. Per aiutare i clinici in questo complesso percorso diagnostico, la *International Consensus Group on Periprosthetic Joint Infection* ha introdotto un algoritmo diagnostico basato su criteri minori e maggior. L'obiettivo di questo algoritmo è stato di fornire una definizione univoca di infezione periprotesica utilizzabile sia nella pratica clinica quotidiana sia negli studi scientifici. Recentemente è stato ipotizzato un ruolo dei biomarker del liquido sinoviale per la diagnosi delle infezioni periprotesiche come possibile soluzione al problema della diagnosi delle infezioni periprotesiche. In particolar modo sono stati pubblicati diversi lavori sull'alfa-defensina. L'alfa-defensina è una proteina microbicida che i leucociti producono in risposta ad un qualunque tipo di patogeno presente a livello articolare. Nei lavori pubblicati dagli sviluppatori del test è stata riportata una sensibilità e la specificità al di sopra del 96%. Inoltre è stato dimostrato che un numero elevatissimo di patogeni è in grado di modificare i livelli dell'alfa-defensina nel liquido articolare. Questi dati sono recentemente stati confermati da lavori indipendenti. Un dato interessante è che, tra i rari casi in cui sono stati riscontrati dei falsi positivi, la presenza di metallosi sembra svolgere un ruolo importante. In conclusione il test per l'alfa-defensina si è dimostrato molto efficace nella diagnosi delle infezioni periportesiche. Saranno necessari studi futuri per confrontare l'accuratezza del test per l'alfa-defensina con gli altri test disponibili e per integrare questo test con gli altri criteri diagnostici comunemente utilizzati.

Parole chiave: alfa-defensina, infezioni periprotesiche, diagnosi, liquido sinoviale, biomarker

Summary

Periprosthetic joint infection (PJI) is major complication in orthopaedic surgery nowaday. A key issue in the management of PJI is the diagnosis. However, there is still a lack of a diagnostic tool for PJI with high accuracy. In an attempt to guide clinicians in everyday practice, a new diagnostic approach as introduced by the International Consensus Group on Periprosthetic Joint Infection. Recently, the synovial fluid biomarkers has been highlighted have been propsed as possible solution in this scenario. Recent literature has highlighted the role of the alpha-defensin immunoassay test. Alpha-defensin, as which is protein naturally released by neutrophils in response to synovial fluid pathogens. The sensitivity and the specificity of the alpha-defensin immunoassay test have been reported to be above 96%. Further it has been demonstrated that a wide secptrum of organisms trigger the level of alpha-defensin in the synovial fluid. The initial data on this synovial fluid biomarker were reported by the developers of the test; however recent independent studies have confirmed the diagnostic capability of the alpha-defensin immunoassay test. Interestingly, in the few false positive results of the test through the literature metallosis has been highlighted as an important comorbity. In conclusion the Alpha-defensin assay appears to be a reliable test to help the clinicians in the diagnosis of PJI. Future studies are needed to compare the differences with other diagnostic tests available tests and to integrated the results of alpha-defensin assay among the existing PJI diagnostic criteria.

Key words: *alpha-defensin, periprosthetic joint infection, PJI, diagnosis, synovial fluid, biomarker*

Indirizzo per la corrispondenza:
Tommaso Bonanzinga
Isitituto Clinico Humanitas
via Alessandro Manzoni, 56
20089 Rozzano (MI)
Email: tommaso.bonanzinga@sanpiox.humanitas.it

Introduzione

Le protesi articolari sono considerate il gold standard per il trattamento della degenerazione artrosica, e vengono considerate uno degli interventi più di successo nella storia della medicina. Tuttavia le infezioni di questi impianti, le così dette infezioni periprotesiche, sono da considerarsi una delle complicanze più gravi e più difficili da trattare nell'ortopedica contemporanea; questa grave complicanza porta ad interventi multipli e può anche mettere a rischio la vita del paziente. L'incidenza delle infezioni periprotesiche è in costante aumento e, se prendiamo in considerazione la chirurgia protesica di anca e di ginocchio, si pensa che nelle prossime decadi l'incidenza aumenterà fino a determinare più del 50% delle revisioni [1].

Il trattamento di un infezione periprotesica necessita di una accurata diagnosi, di un trattamento chirurgico adeguato e di una terapia antibiotica mirata. La presentazione clinica spesso è aspecifica e questo complica notevolmente il processo diagnostico, infatti spesso è difficile differenziare un'infezione periprotesica da un altra patologia infiammatoria [2]. Storicamente, l'esame colturale è stato considerato il gold standard per la diagnosi di una infezione periprotesica, tuttavia è stato riportato in letteratura che queste possano essere, in una percentuale variabile di casi, inefficaci nell'isolare il germe responsabile del processo infettivo in atto [3]. Altri test comunemente utilizzati per la diagnosi di infezione periprotesica includono la velocità di eritrosedimentazione (VES), la proteina C reattiva (PCR), la conta dei globuli bianchi del liquido sinoviale e la formula leucocitaria. Questi test di laboratorio tuttavia non sono stati sviluppati in maniera specifica per la diagnosi di infezione periprotesica, pertanto questo ha generato dibattito riguardo alla soglia di appropriatezza ed alla combinazione ottimale di tali test.

Criteri diagnostici di infezione periprotesica

Per aiutare i clinici in questo complesso percorso diagnostico, la *Musculoskeletal Infection Society* ha introdotto un algoritmo diagnostico basato su criteri minori e maggiori [4]. L'obiettivo di questo algoritmo è stato di fornire una definizione univoca di infezione periprotesica utilizzabile sia nella pratica clinica quotidiana sia negli studi scientifici.

Questo algoritmo è stato recentemente revisionato dalla *International Consensus Group on Periprosthetic Joint Infection* (Tab I) [5]. Secondo questo algoritmo, si fa diagnosi di infezione periprotesica quando è soddisfatto uno dei criteri maggiori o tre dei criteri minori. Le modifiche principali introdotte dalla Consensus sono l'abolizione della presenza di liquido purulento all'interno dell'articolazione e l'introduzione del test leukocyte esterase strip (LE) tra

Tabella I. Definizione di infezione periprotesica secondo la International Consensus Group.

Criteri maggiori
1) Due colture periprotesiche (tessuto o liquid sinoviale) positive per lo stesso germe
2) Fistola comunicante con l'articolazione
Criteri minori
1) PCR e VES elevate
2) Aumento dei leucociti nel liquido sinoviale oppure positività al test leukocyte esterase strip
3) Aumento della percentuale di neutrofili nel liquid sinoviale (PMN%)
4) Positività dell'esame istologico del tessuto periprotesico
5) Una sola coltura periprotesica (tessuto o liquid sinoviale) positiva

Tabella II. Le soglie dei criteri daignositici minori secondo la International Consensus Group.

Criterio	Acuta (< 90 giorni)	Cronica (> 90days)
VES	Non consigliata in acuto	30
PCR (mg/L)	100	10
Conta globuli bianchi (cells/µl)	10,000	3,000
PMN%	90	80
Leukocyte Esterase	+ or ++	+ or ++
Esame istologico del tessuto periprotesico	> 5 neutrofili per campo in 5 campi (× 400)	come in acuto

i criteri minori. Sono stati anche definiti dei valori soglia differenti per le infezioni acute (entro 90 giorni) e per le infezioni croniche (dopo 90 giorni) (Tab. II).
Nonostante le modifiche apportate dalla Consensus, alcuni dei criteri diagnostici possono essere soggetti a variabilità soggettiva; in particolare la conta dei globuli bianchi può variare a seconda dell'Istituto in cui viene eseguita. e l'esame istologico dipende dal patologo che esegue l'analisi.

L'alfa-defensina

I biomarker vengono utilizzati in vari ambiti della medicina come strumenti diagnostici. Recentemente, all'interno della comunità scientifica internazionale, si è sviluppato un notevole interesse nei confronti dei biomarker del liquido sinoviale per la diagnosi delle infezioni periprotesiche.
La prima pubblicazione di rilievo è stata del gruppo di Parvizi (Philadelphia, USA), capitanata da Deirmengian [6], il ricercatore che viene considerate il "padre" del test dell'alfa-defensina per la diagnosi delle infezioni periprotesiche. In questo primo lavoro sono state analizzate le variazioni nella concentrazione sinoviale di 16 biomarker in pazienti sottoposti a revisione protesica settica e asettica. I criteri del MSIS furono utilizzati per classificare tutti i pazienti nello studio, che includeva 29 pazienti affetti da infezione periprotesica e 66 considerati asettici. Sono stati identificati 5 biomarker del liquido sinoviale con un'area sotto la curva (AUC) di 1,0, con una sensibilità del 100% ed una specificità del 100%. La proteina alfa defensina, l'elastasi 2 neutrofila umana, le proteine battericide ed incrementanti la permeabilità, la lipocalina gelatinasi-associata dei neutrofili, e la lattoferrina erano state in grado di predire la diagnosi MSIS in tutti i pazienti dello studio. Le caratteristiche dell'alfa-defensina, e l'esponenziale aumento dei suoi livelli in caso di infezione, rendono questo biomarker il più adatto allo sviluppo di un test specifico per la diagnosi di infezione periprotesica. L'alfa-defensina è una proteina microbicida che i leucociti producono in risposta ad un qualunque tipo di patogeno presente a livello articolare [6].

Risultati in letteratura

In un altro studio di Deirmengian [7] condotto su 149 revisioni protesiche il test per l'alfa-defensina ha diagnosticato correttamente come settiche o asettiche 142 di 149 protesi, con una specificità del 95,5% (95% CI: 89,9% to 98,5%) e una sensibilità del 97,3% (95% CI: 85,8% to 99,6%). Le tre delle diagnosi errate erano risultati falsi positivi e facevano parte dei pazienti affetti da metallosi, due erano risultati falsi positivi ma non affetti da metallosi, ed uno era un falso negativo. Quest'ultimo paziente è stato considerato infetto in virtù dei criteri MSIS, ma tutte e quattro le colture eseguite sono risultate negative. In questo studio e nei successivi è stato utilizzato come valore del test semiquantitativo per l'alfa-defensina il rapporto di cut-off, con 1,0 fissato come la soglia per la diagnosi di infezione periprotesica. È interessante notare come ad una successiva analisi nella stessa coorte di pazienti, se il risultato del test per l'alfa-defensina veniva combinato con il valore della PCR sinoviale, la specificità diagnostica di questo composito algoritmo saliva fino al 100% (95% CI: 96,7 to 100%) [7]. Tuttavia in letteratura non ci sono altri lavori che impiegano questo algoritmo. Il primo lavoro indipendente su questo test è stato svolto da gruppo di Binghan [8]. Utilizzando il test per l'alfa-defensina su 61 campioni di liquido sinoviale, 19 provenienti da protesi infette e 42 da protesi non infette, hanno riportato una sensibilità del 100% (95% CI, 79-100%) e una specificità del 95% (95% CI, 83-99%). Tuttavia i criteri di esclusione di questo lavoro comprendevano le comorbidità infiammatorie sistemiche e la presenza di metallosi. Successivamente il gruppo di Frangiamore [9] ha condotto un'analisi in cui venivano confrontati i dati di pazienti sottoposti a revisioni one-stage e two-stage; la sensibilità e la specificità del test nei pazienti sottoposti a chirurgia one-stage sono state rispettivamente 100% (95% CI, 86-100%) e 95% (95% CI, 90-100%) mentre la sensibilità nel gruppo two stage è peggiorata sensibilmente fino a 67% (95% CI, 12-95%). Tuttavia gli stessi autori hanno riconosciuto che il gruppo preso in esame era numericamente troppo esiguo per trarre conclusioni su questo dato. Gli stessi autori di questa revisione hanno condotto lo studio indipendente con più pazienti disponibile in letteratura [10]. Lo studio è stato condotto alla Helios Endo-Klinik su una popolazione di 156 revisioni protesiche di cui 29 giudicate settiche in base ai criteri della Consensus. La metallosi e le altre comorbidità infiammatorie non sono state considerate criteri di esclusione per aumentare la valenza clinica dello studio. Il test per l'alfa-defensina è risultato positivo in 32 due casi e negative in 142, quindi in base all'analisi statistica la sensibilità e la specificità sono risultate rispettivamente 97% (95% CI, 92-99%) e 97% (95% CI, 92-99%); inoltre è stato calcolato il valore predittivo positivo che è risultato pari a 88% (95% CI, 81-92%) ed il valore predittivo negativo che a sua volta è stato stimato essere 99% (95% CI, 96-99%). Tra i pazienti con disaccordo tra diagnosi e test per l'alpha-defensina è stato notato che c'erano 4 falsi positivi, tra cui 2 con metallosi, e un solo falso negativo; nel paziente risultato falsamente positivo le colture erano negative ma la presenza di una fistola ha reso la diagnosi di infezione obbligatoria.
Il gruppo di Deirmengian ha inoltre eseguito un paragone tra la capacità diagnostica del test dell'alfa-defensina

e del LE test [11]. I criteri MSIS sono stati usati per diagnosticare 23 casi di revisione asettica e 23 casi di revisione settica. Una lettura "++" è stata considerata positiva per il LE test, mentre la soglia di alfa defensina usata era un segnale di test di rapporto cut-off 1,0 come descritto precedentemente. Il test dell'alfa-defensina in questo studio ha raggiunto una sensibilità ed una specificità del 100% mentre il LE test una sensibilità del 67% ed una specificità del 100%. Secondo gli autori una possibile spiegazione della cattivo risultato ottenuto dal LE test potrebbe essere la contaminazione ematica dei prelievi di liquido sinoviale che invece non hanno alterato i livelli di alpha-defensina.

Conclusioni

In base ai dati disponibili in letteratura sulla diagnosi delle infezioni periprotesiche, il test per l'alfa-defensina si è dimostrato molto efficace; come ogni altro test non è perfetto in quanto solo in casistiche esigue raggiunge una sensibilità e specificità pari al 100%. Tuttavia se paragonato agli altri criteri già inclusi nell'algoritmo diagnostico del Consensus Group, i risultati ottenuti dall'alfa-defensina sono superiori. Ovviamente saranno necessari studi futuri possibilmente multicentrici per avere ulteriore conferma della attendibilità di questo test, soprattutto in presenza di metallosi che sembra essere la principale comorbidità associata al più alto numero di falsi positivi. Comunque secondo gli autori, la comunità scientifica internazionale dovrebbe prendere in considerazione questo test come sostitutivo di altri criteri presenti nell'algoritmo diagnostico, oppure dovrebbe integrarlo all'interno dei criteri già esistenti.

Bibliografia

1 Kurtz S, Ong K, Lau E, et al. *Projections of primary and revision hip and knee arthroplasty in the United States from 2005 to 2030*. J Bone Joint Surg Am 2007;89:780-5.

2 Alijanipour P, Bakhshi, H, Parvizi, J. *Diagnosis of periprosthetic joint infection the threshold for serological markers*. Clin Orthop Relat Res 2013;471:3186-95.

3 Spangehl MJ, Masri BA, O' Connell JX, et al. *Prospective analysis of preoperative and intraoperative investigations for the diagnosis of infection at the sites of two hundred and two revision total hip arthroplasties*. J Bone Joint Surg Am 1999;815:672-83.

4 Parvizi J, Zmistowski B, Berbari EF, et al. *New definition for periprosthetic joint infection: from the Workgroup of the Musculoskeletal Infection Society*. Clin Orthop Relat Res 2011;469:2992-4.

5 Parvizi J, Gehrke T. *International Consensus Group on Periprosthetic Joint Infection*. *Definition of periprosthetic joint infection.* J Arthroplasty 2014;29:1331.

6 Deirmengian C, Kardos K, Kilmartin P, et al. *Diagnosing periprosthetic joint infection: has the era of the biomarker arrived?* Clin Orthop Relat Res 2014;472:3254-62.

7 Deirmengian C, Kardos K, Kilmartin P, et al. *Combined measurement of synovial fluid α-Defensin and C-reactive protein levels: highly accurate for diagnosing periprosthetic joint infection*. J Bone Joint Surg Am 2014;96:1439-45.

8 Bingham J, Clarke H, Spangehl M, et al. *The alpha defensin-1 biomarker assay can be used to evaluate the potentially infected total joint arthroplasty*. Clin Orthop Relat Res 2014;472:4006-9.

9 Frangiamore SJ, Gajewski ND, Saleh A, et al. *α-Defensin accuracy to diagnose periprosthetic joint infection-best available test?* J Arthroplasty 2016;31:456-60.

10 Bonanzinga T, Zahar A, Dütsch M, et al. *How Reliable is the alpha-defensin immunoassay test for diagnosing periprosthetic joint infection? A prospective study*. Clin Orthop Relat Res 2017;475:408-15.

11 Deirmengian C, Kardos K, Kilmartin P, et al. *The alpha-defensin test for periprosthetic joint infection outperforms the leukocyte esterase test strip*. Clin Orthop Relat Res 2015;473:198-203.

Gli Autori dichiarano di non avere alcun conflitto di interesse con l'argomento trattato nell'articolo.

Giornale Italiano di Ortopedia e Traumatologia
2017;43:176-182



L'osteosintesi nelle fratture del terzo prossimale del femore in età evolutiva

Proxymal femur fractures osteosynthesis in the growing child

Michele Mazzi[1] *(foto)*
Mattia Cravino[2]
Bruno Magnan[3]
Carlo Origo[2]

[1] Scuola di Specializzazione in Ortopedia e Traumatologia Università degli Studi di Verona; [2] UOC Ortopedia Infantile Ospedale C. Arrigo Alessandria; [3] Clinica Ortopedica e Traumatologica Università degli Studi di Verona

Riassunto

Le fratture del terzo prossimale di femore in età evolutiva sono evenienze rare. Sono dovute generalmente a traumi ad alta energia e gravate da un alto tasso di complicanze. Il trattamento dipende dal tipo di frattura, dall'età del paziente e dalla presenza di comorbidità. L'obiettivo del nostro studio è stato quello di rivalutare retrospettivamente i pazienti trattati presso l'Ospedale Infantile C. Arrigo di Alessandria per frattura del terzo prossimale di femore tra gennaio 1989 e dicembre 2013 allo scopo di confermare le indicazioni ai diversi tipi di trattamento in rapporto all'età. Sono stati esclusi dallo studio i pazienti affetti da frattura patologica (14/41 casi). L'età media al momento della frattura era 9,4 anni (1-17; ds 4,5). Il trattamento chirurgico è stato effettuato in 22 casi (84,6%), di cui 14 a cielo chiuso e 8 a cielo aperto. La ripresa del carico completo è avvenuta in media a 1,6 mesi (0,5-8; ds 2,3). Tutti i mezzi di sintesi impiantati sono stati successivamente rimossi. Il follow-up medio è stato 3,7 anni (1-6; ds 1,3). Si sono verificate complicanze tardive in 10 casi (38,4%): abbiamo osservato 2 casi (8%) di necrosi della testa del femore, un caso (4%) di pseudoartrosi, 4 casi (16%) di arresto della crescita, 3 casi di coxa vara (12%). In letteratura non esiste un gold standard sul tipo di osteosintesi da scegliere per questo genere di fratture. Il nostro studio ha però evidenziato un'evoluzione del trattamento nel corso degli anni: nell'ultimo decennio nei soggetti con età superiore ai 6 anni, la scelta del mezzo di sintesi da usare si è sempre più indirizzata a favore delle placche pediatriche a stabilità angolare. Il limite principale dello studio è la casistica ridotta, comunque in linea con i gruppi di pazienti descritti in letteratura a causa della rarità della patologia.

Parole chiave: età evolutiva, fratture collo femore, osteosintesi, necrosi testa del femore

Summary

Fractures of the proximal third of the femur in children are rare injuries. These are usually due to high-energy traumas. High rate of complications have been reported. The choice of treatment modality depends on the type of fracture, the age of the child and the presence of comorbidities. In this retrospective study we evaluated traumatic head and neck fractures in paediatric patient treated at the C. Arrigo Children's Hospital of Alexandria between January 1989 and December 2013, to evaluate the choice of treatment in relation to age. Pathological fractures were excluded (14/41 cases). The average age at the time of the fracture was 9.4 years (1-17; ds 4.5). Surgical treatment was performed in 22 cases (84.6%), 14 with a closed procedure and 8 with an open procedure. The resumption of full weight bearing was achieved on average at 1.6 months (0.5-8; ds 2.3). All of the implanted devices were subsequently removed. The mean follow-up was 3.7 years (1-6; ds 1.3). Complications occurred in 10 cases (38.4%): we observed 2 cases (8%) of femoral head necrosis, one case (4%) of nonunion, 4 cases (16%) of growth arrest, 3 cases of coxa vara (12%). There is no gold standard on the type of osteosynthesis used for this type of fracture. Our study illustrates an evolution in the treatment method years: in the last decade in patients over the age of 6 years, where the choice of synthesis to use has shifted in favor of pediatric plates with angular stability. The main limitation of our study is the small patient cohort, but it is in line with other studies found in literature on the same topic because of the rarity of the disease.

Key words: *children, femoral neck fracture, osteosynthesis, femoral head necrosis*

Indirizzo per la corrispondenza:
Michele Mazzi
Azienda Ospedaliera Universitaria Integrata, Clinica Ortopedica e Traumatologica,
Polo Chirurgico P. Confortini
piazzale A. Stefani, 1
37126 Verona
E-mail: michele.mazzi@hotmail.it

Introduzione

Le fratture del femore prossimale in età pediatrica rappresentano un evento raro. Gli studi riportano un'incidenza circa dell'1% sul totale delle fratture nei pazienti con età inferiore ai 17 anni [1-3]. Si possono suddividere in due gruppi: traumatiche e patologiche. In letteratura vengono riportati alti tassi di complicanze come necrosi avascolare, coxa vara, fusione prematura delle fisi, pseudoartrosi e dismetrie [3-8]. La classificazione più utilizzata è quella proposta da Delbet, successivamente modificata da Colonna [8], che identifica 4 tipi di fratture in base alla loro sede: distacchi epifisari (Tipo I, 10%); transcervicali (Tipo II, 0-50%); basicervicali (Tipo III, 25-35%); intertrocanteriche e sottotrocanteriche (Tipo IV, 5-15%) [2 9]. I primi 3 tipi vengono considerati urgenze chirurgiche e come tali da trattare entro 24 ore [1]. A livello del femore prossimale nel soggetto in età evolutiva si riconoscono due nuclei di accrescimento. Il primo a livello dell'epifisi prossimale rende conto del 30% della lunghezza del femore maturo, il secondo che costituisce l'apofisi del gran trocantere, contribuisce allo sviluppo del collo. La fusione delle fisi avviene generalmente a 14 anni nelle femmine e a 16 anni nei maschi [2-4]. La vascolarizzazione di testa e collo durante le fasi dell'accrescimento varia notevolmente. Il periodo compreso tra i 3 e gli 8 anni rappresenta la finestra più a rischio di necrosi avascolare in caso di frattura, a causa della vascolarizzazione non ancora significativa tramite l'arteria del legamento rotondo e la mancanza di sviluppo adeguato dei vasi perforanti capsulari [1 4]. Età, tipo di frattura e condizioni cliniche del paziente guidano la scelta del tipo di trattamento [1-4]. Nei pazienti di età inferiore ai 2 anni il trattamento conservativo garantisce dei buoni risultati, soprattutto in considerazione delle ottime capacità di rimodellamento. Dopo un periodo più o meno lungo di trazione a cerotto tipo Bryant si procede a riduzione incruenta in narcosi, ed a confezionamento di apparecchio gessato pelvi-piede [1 2 10]. Il trattamento definitivo nei bambini di età superiore ai 6 anni e negli adolescenti è quasi sempre chirurgico e prevede generalmente una fissazione interna (inchiodamento elastico secondo Metaizeau) o una riduzione ed osteosintesi esterna [2 8 10 11]. Il timing dipende dalle condizioni cliniche del paziente e dal tipo di frattura, ma dovrebbe essere urgente soprattutto nei casi di frattura scomposta; anche in questo caso, un periodo di trazione a filo transcheletrico sovracondiloideo, permette di riallineare la frattura e di dilazionare l'intervento [2 11]. L'obiettivo del nostro studio è stato quello di rivalutare retrospettivamente i pazienti trattati presso l'Ospedale Infantile Cesare Arrigo di Alessandria per frattura del terzo prossimale di femore tra gennaio 1989 e dicembre 2013 allo scopo di confermare le indicazioni ai diversi tipi di trattamento in rapporto all'età.

Materiali e metodi

Per questo studio di tipo retrospettivo è stata eseguita l'analisi di una serie consecutiva di 41 pazienti trattati presso l'Ospedale Infantile C. Arrigo di Alessandria dal gennaio 1989 al dicembre 2013 e affetti da frattura di femore prossimale. Per le fratture è stata applicata la classificazione di Delbet-Colonna. Sono stati esclusi i pazienti affetti da frattura patologica (14 casi su 41). Tutti i pazienti sono stati seguiti fino alla guarigione della frattura, o alla rimozione dei mezzi di sintesi, tranne 1 paziente di 16 aa con frattura composta tipo Delbet III trattata con 3 viti cannulate, e che si è trasferito all'estero dopo un mese dall'intervento. Il campione finale analizzato è stato pertanto di 26 casi. Tramite l'analisi della documentazione clinica e radiografica disponibile per ogni paziente sono stati valutati: età, sesso, meccanismo traumatico, tipo di frattura, tipo di trattamento, tempo intercorso tra ricovero ed eventuale trattamento chirurgico indicando in questo caso il mezzo di osteosintesi utilizzato, eventuale immobilizzazione in gesso, tempi di ripresa del carico completo e della rimozione dei mezzi di sintesi. Lo studio della documentazione radiografica ha preso in considerazione: tempi di consolidazione (intesa come formazione di callo osseo visibile nelle due proiezioni radiografiche standard), eventuali alterazioni della sfericità della testa del femore e alterazioni dei nuclei di accrescimento. Particolare attenzione è stata riservata alla rilevazione di eventuali complicanze come vizi rotazionali, coxa vara, dismetrie e Necrosi della Testa del Femore (NTF), per la quale è stata utilizzata la classificazione di Ratliff [12] (Fig. 1). Funzionalità dell'anca ed eventuale sintomatologia sono state valutate al follow-up in tutti i casi utilizzando l'Iowa Hip Score [13]. Sono stati inclusi in questo studio 26 pazienti, 10 femmine e 16 maschi. L'età media al momento della frattura era di 9,4 anni (1-17; ds 4,5). Il femore destro era interessato in 12 casi ed il sinistro in 14 (Ds:Sn = 0,86) (Tab. I). L'eziologia è stata: trauma della strada in 7 casi (26,9%); incidente sportivo in 5 casi

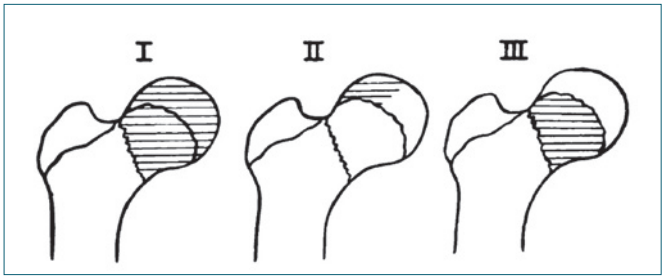

Figura 1. Classificazione di Ratliff della NTF: tipo I, interessamento dell'intera testa; tipo II, interessamento parziale della testa; e tipo III, un'area di necrosi dalla rima di frattura alla fisi.

Tabella I. Tabella riassuntiva della casistica presentata. A alta energia; B bassa energia; CR riduzione a cielo chiuso; OR riduzione a cielo aperto; FE fissatore esterno; AVN Necrosi Avascolare; PSA pseudoartrosi.

Pz	Sesso	Età	Tipo frattura	Energ	Tempo	Trattamento	Gesso	Carico compl	Guarig rx	Rimoz mds (mesi)	Follow-up (anni)	I.h.s.	Dismetria (cm)	Note
1	F	15	1	A	6 g	OR + 2 viti cannulate	Si	8	3	6	3	68	-1.0	AVN 12 m Ratliff II + arresto crescita
2	F	10	1	B	24-48 h	CR + 1 vite cannulata	No	4	3	3	1	90	-1.0	Coxa vara
3	M	11	1	B	24-48 h	CR + 1 vite cannulata	No	3	3	20	4	85	No	Limitazione ROM
4	M	16	2	B	24-48 h	OR + vite placca	No	1.5	2	7	2	94	-1.5	Coxa vara
5	F	12	2	A	3 g	OR + vite placca	Si	2	2	7	4	100	No	
6	M	6	2	A	< 24 h	CR + 3 fili k	Si	3.5	2	2	6	100	-1.0	
7	M	16	2	A	7 g	OR + vite placca	No	1	3	14	3	72	-1.0	AVN 14 m Ratliff II + arresto crescita
8	F	9	3	B	< 24 h	CR + 3 fili k	Si	2.5	2.5	1.5	4	100	No	
9	F	3	3	A	24-48 h	CR + 2 fili k	Si	/	NO	1.5	4	57	-3.0	PSA
10	M	9	3	A	4 g	OR + vite placca	Si	2.5	3.5	7	3	100	No	
11	M	11	3	B	< 24 h	CR + vite cannulata	Si	8	3	12	5	90	-2.0	Arresto crescita
12	F	8	3	A	< 24 h	CR + FE (2 viti collo)	No	2	2.5	4	4	100	1.5	
13	M	10	4	A	3 g	OR + vite placca + vite cannulata	No	3	4	4	3	100	-1.0	Arresto crescita
14	F	6	4	A	3 g	OR + vite placca	No	2	3	8	2	100	1.5	Iperaccrescimento
15	M	1	4	B	< 24h	CR + gesso	Si	1.5	1.5	-	5	100	No	
16	F	10	4	A	24-48 h	CR + 2 fili k	Si	2.5	2.5	2	4	100	No	
17	M	11	Sottotroc	A	< 24 h	CR + FE	No	1.5	4	4	3	100	-1.0	
18	M	10	Sottotroc	B	< 24 h	CR + FE	No	1	3	3.5	2	100	No	
19	M	16	Sottotroc	A	6 g	CR + chiodo endomid	No	0.5	2	24	5	100	-0.8	
20	F	4	Sottotroc	B	<24 h	CR + gesso	Si	2	2	-	6	100	No	
21	M	10	Sottotroc	B	6 g	OR + placca e viti	No	2	3	20	3	100	No	
22	F	1,5	Sottotroc	A	<2 4 h	CR + gesso	Si	1.5	1.5	-	2	100	-1.0	
23	M	13	Sottotroc	B	< 24 h	CR + FE	No	0.5	3	4	4	100	No	
24	M	9	Sottotroc	B	< 24 h	CR + FE	No	0.5	2	3	6	90	No	
25	M	16,5	Sottotroc	A	< 24 h	CR + FE	No	2	3.5	6	5	100	No	
26	M	1	Sottotroc	B	< 24 h	CR + gesso	Si	1.5	1.5	-	3	100	No	

(19,3%); caduta dall'alto in 3 casi (11,5%); schiacciamento in 3 casi (11,5%); caduta semplice in 8 casi (30,8%). Secondo la classificazione di Delbet erano presenti: 3 distacchi epifisari (11,5%), 4 fratture trancervicali (15,4%), 5 fratture basi cervicali (19,2%), 4 fratture intertrocanteriche. A queste vanno aggiunte 10 (38,5%) sottotrocanteriche prossimali - entro i 2 cm dal piccolo trocantere (Fig. 2). In 4 casi (15,4%) è stato effettuato trattamento conservativo con gesso pelvi-podalico confezionato sotto controllo scopico entro le 24 h dall'arrivo. Si trattava in tutti i casi di bambini di età inferiore ai 3 anni. Il trattamento chirurgico è stato intrapreso in 22 casi (84,6%). In nessun caso è stata eseguita artrocentesi evacuativa. Il tempo intercorso tra il ricovero e l'intervento è stato in media di 2,5 gg (0-6). Più specificatamente 9 pazienti sono stati operati entro le 24h (40,9%), 5 nell'intervallo 24-48h (22,7%), 8 oltre le 48h (36,4%). In tutti i casi è stata eseguita trazione temporanea, con cerotto o transcheletrica prima del trattamento definitivo. In 14 casi, di età compresa tra 3 e 16 anni, è stato eseguito intervento di riduzione e sintesi a cielo chiuso (63,6%), in 8 di età compresa tra 6 e 16 anni con tecnica open (36,4%). L'osteosintesi è stata eseguita mediante fili di Kirschner in 4 fratture, con viti cannulate in 4, con vite-placca in 5, con placca e viti a stabilità angolare in 1,

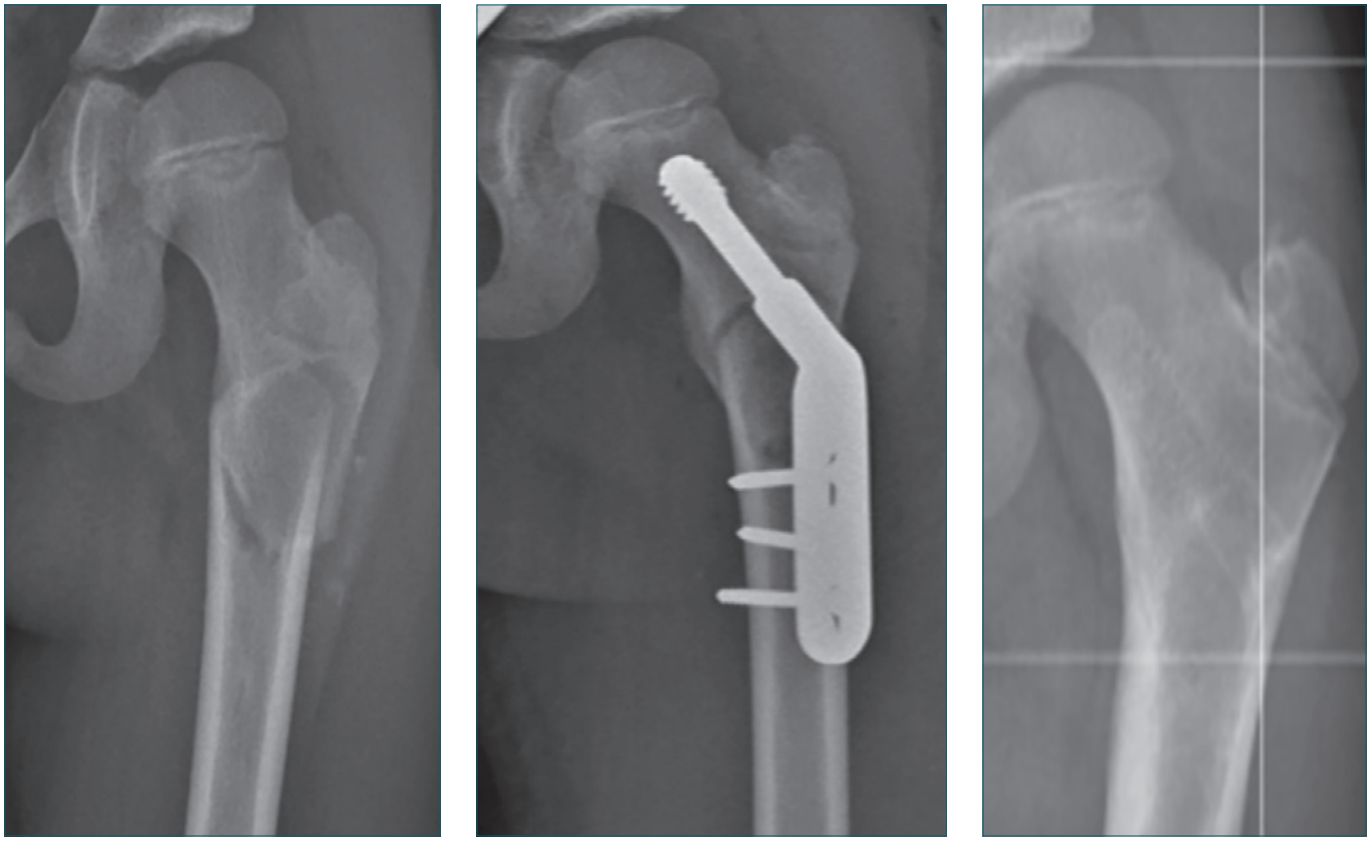

Figura 2. A: Frattura prossimale di tipo sottotrocanterico. B: Controllo radiografico dopo intervento di osteosintesi con vite-placca (si noti la preservazione della fisi). C: Controllo a 26 mesi dopo rimozione dei mezzi di sintesi.

con sintesi combinata vite cannulata + vite-placca in 1, con fissatore esterno in 6, con chiodo endomidollare in 1. È stato confezionato un apparecchio gessato pelvi podalico post-operatorio in 8 pazienti.

Risultati

La consolidazione delle fratture trattate incruentemente è avvenuta mediante gesso pelvi-podalico rimosso in media a 6,25 settimane (5-8). Tutti i mezzi di sintesi impiantati sono stati successivamente rimossi: i fili di Kirschner in media a 7,0 (6-8) settimane; i fissatori a 4,1 mesi (3,5-6); gli altri mezzi di osteosintesi interna a 11,8 mesi (3-24). La ripresa del carico completo è avvenuta in media a 1,6 mesi (0,5-8; ds 2,3). In tutti i casi in cui non è stato confezionato il gesso pelvi-podalico è stato intrapreso già dalle prime settimane un protocollo riabilitativo con chinesiterapia da scarico e carico parziale compreso dai 5 ai 15 kg. Per coloro nei quali era stato applicato il gesso, il protocollo riabilitativo è iniziato alla rimozione che è avvenuta in media a 6 settimane, con un range da 3 ad 8. La guarigione radiografica, intesa come comparsa di callo osseo alla radiografia in assenza di scomposizione, è stata rilevata in media a 1,9 mesi (1-4; ds 0,7).

Il follow-up medio è stato di 3,7 anni (1-6; ds 1,3). Il risultato funzionale valutato con l'Iowa Hip Score è stato in media di 94 punti (54-100; ds 11,5). Si sono verificate diverse complicazioni tardive in 10 pz (38,4%); in alcuni di loro se ne sono osservate più di una. Abbiamo osservato 2 casi (8%) di NTF: una ragazza di 15 anni con frattura tipo I trattato con osteosintesi a cielo aperto con 2 viti cannulate dopo 6 gg, ed un ragazzo di 16 anni con frattura tipo II trattato con placca e viti dopo 7gg; in entrambi i casi il trattamento è stato ritardato a causa di gravi comorbidità legate al trauma. La diagnosi di NTF è stata fatta rispettivamente dopo 12 e 14 mesi sulla base di RMN, eseguita dopo comparsa di sintomatologia algica e RX che mostravano alterazione del normale profilo della testa femorale. In accordo con lo schema proposto da Ratliff entrambi i casi erano di tipo II. È stato osservato un caso (4%) di pseudoartrosi (PSA). Si trattava di una paziente di 3 anni con frattura cervicale (Delbet III) trattata con fili di K + ges-

so pelvi-podalico. Si sono verificati 4 casi (16%) di arresto della crescita, tutti appartenenti a tipologie di fratture diverse e rispettivamente tipo I, II, III, IV. Gli ultimi due casi rappresentano in realtà i casi di epifisiodesi isolata mente i primi due si sono verificati in pazienti che presentavano anche NTF. I casi di coxa vara sono stati 3 (12%). In media la dismetria è stata di 0,6 cm (0-3; ds 0,7). Si è osservato accorciamento superiore ai 2 cm in due pazienti: una era la stessa nella quale si è verificata la PSA (3 cm), l'altro era un caso di arresto di crescita in un paziente di 11 aa (2 cm). Soltanto in un caso si è presentata una ipermetria di 1,5 cm, in un paziente di 6 aa con frattura di tipo IV.

Discussione

Le fratture del femore rappresentano un evento raro nei soggetti in accrescimento, con un'incidenza inferiore all'1% sul totale delle fratture [1-4]. I traumi ad alta energia rappresentano la causa più frequente [14]. Si possono distinguere 4 pattern di frattura in accordo con la classificazione di Delbet. Le complicanze che seguono queste fratture purtroppo hanno un'elevata incidenza, studi riportano tassi di necrosi avascolare (21-80%), coxa vara (8-21%) ed epifisiodesi prematura (28-30%) [15 16]. Con specifico riferimento alle fratture comprese nella classificazione di Delbet abbiamo rilevato 19% tipo I, 25% tipo II, 31% tipo III e 25% tipo IV, il che non si discosta di molto da quelle riportate in letteratura [6 14], ad eccezion fatta per una percentuale maggiore per le fratture di tipo I. La scelta di considerare nel nostro studio anche le fratture sottotrocanteriche è determinata dal fatto che il loro trattamento, la scelta dei mezzi di sintesi da usare e le possibili complicanze possono a nostro giudizio renderle del tutto simili alle fratture tipo IV di Delbet. Poiché era nostro intento studiare il risultato dei diversi tipi di trattamento delle fratture traumatiche sono stati esclusi tutti i casi di fratture patologiche, occorse in 14 su 41 casi. Questa scelta è legata al fatto che la presenza di una patologia localizzata o generalizzata comporta fratture con caratteristiche differenti da quelle traumatiche. Inoltre la guarigione della frattura in questi casi non rappresenta l'unico scopo del trattamento, quanto piuttosto uno di molteplici obiettivi che si inseriscono in un complesso algoritmo terapeutico che differisce a seconda della patologia sottostante e che richiede spesso scelte chirurgiche divergenti rispetto alle fratture traumatiche [17]. La scelta del tipo di osteosintesi deve esser fatta consapevoli dei rischi in cui si può incorrere, ma definire in anticipo il rapporto stabilità/danno epifisario in caso di attraversamento della fisi risulta difficile. Come principio bisognerebbe avere quello di risparmiarla se possibile, cosa che però non può effettuarsi in alcuni casi di frattura instabile e nelle tipo I e II di Delbet. Concordiamo con quanto espresso da Canale [16], ovvero che i tentativi di riduzione a cielo chiuso dovrebbero essere limitati a poche manovre, in caso di persistenza della scomposizione sarebbe da preferirsi la riduzione a cielo aperto. Inoltre se si scelgono i fili di Kirschner il numero di "attraversamenti" dovrebbe esser ridotto al minimo. Queste considerazioni, così come l'importanza dimostrata di una riduzione anatomica, hanno portato molti autori ad esprimere un chiaro giudizio: è preferibile tardare di qualche ora l'intervento se ad effettuarlo sarà un chirurgo con esperienza [16 18-20]. Va sottolineato che le casistiche presenti in letteratura sono poco numerose, e ciò comporta un basso livello di conoscenza basata sull'evidenza. Uno degli studi più significativi presenti sulle fratture prossimali di femore è quello presentato da Canale e collaboratori [16] su 87 casi nel quale i risultati ottenuti sono stati confrontati con quelli riportati in precedenza. La conclusione principale degli autori è quella che la necrosi avascolare è direttamente correlata con il grado di scomposizione della frattura. Canale e Bourlnad [21] riportano tassi di incidenza molto elevati nelle tipo I (100%) e tipo II (50%), meno frequenti nelle tipo III (27%) e IV (14%). Noi abbiamo riscontrato un'incidenza del 33% nelle tipo I, e del 25% nelle tipo II; non son stati riscontrate NTF per le altre tipologie di frattura. Nelle fratture di tipo I sono numerosi gli autori che identificano nel trauma la causa principale [2 7 20], con scarse differenze nelle percentuali di necrosi a seconda del tipo di trattamento. Per le fratture di tipo II e III invece alcune casistiche hanno correlato direttamente il grado di scomposizione e la tempestività dell'intervento con il rischio di NTF [18-24]. Altre hanno negato tale correlazione, come nel lavoro di Togrul [6]. Nella nostra casistica si sono verificati 2 casi di necrosi di testa del femore (NTF): una ragazza di 15 anni con frattura tipo I e un ragazzo di 16 anni con frattura tipo II. Nel primo caso era stata eseguita osteosintesi a cielo aperto con 2 viti cannulate dopo 6 gg mentre nel secondo l'osteosintesi era stata ottenuta con placca e viti dopo 7gg; in entrambi i casi il trattamento è stato ritardato a causa di gravi comorbidità legate al trauma ad alta energia. La diagnosi di NTF di tipo Ratfliff II per entrambi è stata fatta rispettivamente dopo 12 e 14 mesi sulla base di RMN. Va osservato come di fatto tale complicanza si sia verificata nei due pazienti con frattura di tipo I e II in cui non era stato possibile effettuare l'intervento con tempistica breve. Ad oggi molti autori raccomandano di effettuare riduzione entro le 36 ore, come Ng e Cole [22]. Riguardo alla necessità o meno di decompressione della capsula, il dibattito rimane aperto e ricordiamo che, oltre che per l'età pediatrica, questa considerazione potrebbe esser estesa al giovane adulto. Cheng e Tang [11] e Swiontkokski e Winquist [23] hanno ottenuto ottimi risultati con l'evacuazione precoce dell'ematoma. Nella nostra casistica è stata ese-

guita capsulotomia solo nei casi in cui non era stato possibile ottenere una riduzione anatomica a cielo chiuso: in particolare in un caso di frattura scomposta di tipo I e in una di tipo II. Il primo caso è lo stesso che successivamente ha sviluppato osteonecrosi. Non possiamo quindi affermare sulla nostra esperienza che la capsulotomia prevenga l'osteonecrosi. In riferimento alle dismetrie la nostra casistica è simile a quanto riportato precedentemente, le ragioni di un accorciamento possono riferirsi ovviamente a NTF, coxa vara, epifisiodesi o alterazione della crescita dovute alla presenza dei mezzi di sintesi. Abbiamo riscontrato un caso di iper-accrescimento in una frattura di tipo IV, ciò a nostro avviso è imputabile allo stimolo alla crescita che in alcuni casi si verifica a seguito delle fratture o dell'osteosintesi come già descritto per le fratture diafisarie [2]. L'unico caso che abbiamo registrato di pseudoartrosi è avvenuto in una paziente di tre anni trattata con fili di k a seguito di una frattura tipo Delbet III in trauma da precipitazione. A distanza di sei mesi dal primo intervento è stata eseguita una seconda procedura con toilette del focolaio di pseudoartrosi e osteosintesi con vite-placca. Dopo 18 mesi a seguito di rottura dell'impianto, è stato eseguito intervento di sostituzione dei mezzi di sintesi ed innesto di osso autologo da cresta iliaca con fattori di crescita. La consolidazione è stata successivamente ottenuta mediante osteotomia valgizzante associata a lembo osteo-periosteo microvascolare effettuata in altro centro. La coxa vara rappresenta un possibile esito di altre complicanze come vizi di consolidazione, epifisiodesi, necrosi avascolare o una concorrenza di questi [24]. Nella casistica di Togrul [6], tale complicanza si è verificata solo in alcuni casi di trattamento conservativo, ed è quindi stata imputata ad una riduzione deficitaria. Nella nostra casistica si è verificata in 3 casi: nel primo caso è stata a seguito di NTF, nel secondo di un'epifisiodesi, nel terzo caso invece è stata riscontrata come complicanza isolata a seguito di osteosintesi. Va sottolineato comunque che le cartilagini di accrescimento erano state attraversate in tutti questi casi per permettere una buona stabilità della sintesi trattandosi di fratture scomposte. La medesima scelta era stata effettuata per gli altri pazienti nei quali successivamente si è riscontrata un'epifisiodesi. Rivalutando la casistica abbiamo notato una variazione nel trattamento nel corso degli anni. Da circa 10 anni infatti, nei soggetti con età superiore ai 6 anni, la scelta del mezzo di sintesi da usare si è sempre più indirizzata a favore delle placche pediatriche a stabilità angolare, prima non disponibili, soprattutto nei casi con frattura scomposta. Tale scelta è stata guidata dalla maggior stabilità dell'impianto, con conseguente riduzione del tempo di immobilizzazione in gesso. Dato l'esiguo numero dei nostri casi, non siamo in grado attualmente di correlare in modo statisticamente significativo il numero e le tipologie di complicanze con la differente scelta di mezzo di sintesi, come proposto da Togrul e Bayram [6]. I principali limiti del nostro studio sono la casistica ridotta e la conseguente assenza di un'analisi statistica. Tuttavia va osservato che a causa della rarità di questo tipo di patologia la maggior parte dei lavori presenti in letteratura sull'argomento è su gruppi di pazienti poco numerosi. Le fratture di femore prossimale in età pediatrica sono eventi rari, con elevato tasso di complicanze a medio e lungo termine indipendentemente dal tipo di trattamento intrapreso. Il trattamento conservativo con gesso pelvi-podalico va riservato ai pazienti di età inferiore ai 2 anni, o in età poco superiore nel caso di fratture scomposte. Per queste ultime le manovre di riduzione a cielo chiuso dovrebbero essere sempre caute per evitare lesioni iatrogene della fisi prossimale. L'obiettivo principale deve essere la riduzione il più possibile anatomica da ottenere in tempi brevi. Dai risultati ottenuti nel nostro lavoro e da quanto riportato in letteratura, confermiamo che non esiste un gold standard sul tipo di osteosintesi da scegliere. Tra i 2 e i 6 anni la riduzione incruenta e l'osteosintesi a minima con fili di Kirschner rappresentano la scelta più comune. Per i bambini di età maggiore le viti cannulate rappresentano la scelta per le fratture Delbet I; per le fratture tipo Delbet II, III e IV le moderne placche a stabilità angolare permettono una maggior rigidità della sintesi, di conseguenza minori tempi di immobilizzazione post-operatoria e minori rischi di scomposizioni secondarie. Saranno comunque necessari ulteriori studi su ampie casistiche, attualmente non disponibili, per poter trarre conclusioni statisticamente significative.

Bibliografia

1 Beaty JH. *Fractures of the hip in children*. Orthop Clin North Am 2006;37:223-32.

2 Sink EL, Kim YJ. *Fractures and traumatic dislocations of the hip in children*. In: Flynn JM, Skaggs DL, Waters PM eds. *Rockwood and Wilkins' fracture in children*. 8th ed. Philadelphia: Wolters Kluwer 2015, pp. 953-986.

3 Herranz PG, Burgos J, de la Fuente C. *Fracturas de cadera*. In: De Pablos J, Herranz PG, eds. *Fracturas infantiles. Conceptos y principios*. Seattle: Global Help Organization Ed 2010, pp. 319-336.

4 Maranzana G, Novati G, Scarpari F, et al. *Le fratture del collo del femore nell'infanzia ed adolescenza*. Riv Ita Orto Traum Ped 1989;1:146-54.

5 Fama G, Turra S. *Le fratture dell'estremo prossimale del femore del bambino*. Riv Ita Orto Traum Ped 1992;2:393-99.

6 Togrul E, Bayram H, Gulsen M, et al. *Fractures of the femoral neck in children: long-term follow-up in 62 hip fractures*. Injury 2005;36:123-30.

7 Ingram AJ, Bachynski B. *Fractures of the hip in children;*

treatment and results. J Bone Joint Surg Am 1953;35-A:867-87.

8 Colonna PC. *Fractures of the neck of the femur in children*. Am J Surg 1929;6:793-7.

9 Moon ES, Mehlman CT. *Risk factors for avascular necrosis after femoral neck fractures in children: 25 Cincinnati cases and meta-analysis of 360 cases*. J Orthop Trauma 2006;20:323-9.

10 Origo C, Cravino M, Buggea A. *Applicazioni della fissazione esterna in traumatologia in età evolutiva*. In: Massobrio M. ed. *Il fissatore esterno. Indicazioni e tecniche*. Roma: CIC Ed. Int., 2016, pp.169-182.

11 Cheng JC, Tang N. *Decompression and stable internal fixation of femoral neck fractures in children can affect the outcome*. J Pediatr Orthop 1999;19:338-343.

12 Ratliff AH. *Fractures of the neck of the femur in children*. AGE 1962;3579:15-22.

13 Larson CB. *Rating scale for hip disabilities*. Clin Orthop Relat Res 1963;31:85-93.

14 Loder RT, O'Donnell PW, Feinberg JR. *Epidemiology and mechanisms of femur fractures in children*. J Pediatr Orthop 2006;26:561-6.

15 Flynn JM, Wong KL, Yeh GL, et al. *Displaced fractures of the hip in children*. Bone Joint J 2002;84:108-12.

16 Canale ST. *Fractures of the hip in children and adolescents*. Orthop Clin North Am 1990;21:341-52.

17 De Mattos CBR, Binitie O, Dormans JP. *Pathological fractures in children*. Bone Joint Res 2012;1:272-80.

18 Hajdu S, Oberleitner G, Schwendenwein E, et al. *Fractures of the head and neck of the femur in children: an outcome study*. Int Orthop 2011;35:883-8.

19 Valdiserri L, De La Garza H, Guerra A. *Frattura del collo del femore nell'età evolutiva. Studio di 27 casi*. Chir Org Mov 1984;69:143-52.

20 Riley JR, Morscher MA, Gothard MD, et al. *Earlier time to reduction did not reduce rate of femoral head osteonecrosis in pediatri chip fractures*. J Orthop Trauma 2015;29:231-8.

21 Canale ST, Bourland WL. *Fracture of the neck and intertrochanteric region of the femur in children*. J Bone Joint Surg Am1977;59:431-43.

22 Ng GPK, Cole W. *Effect of early hip decompression on the frequency of avascular necrosis in children with fractures of the neck of the femur*. Injury 1996;27:419-21.

23 Swiontkowski MF, Winquist RA. *Displaced hip fractures in children and adolescents*. J Trauma Acute Care Surg 1986;26:384-8.

24 Lam SF. *Fractures of the neck of the femur in children*. J Bone Joint Surg 1971;53-A:1165-79.

Gli Autori dichiarano di non avere alcun conflitto di interesse con l'argomento trattato nell'articolo.

Giornale Italiano di Ortopedia e Traumatologia
2017;43:183-185

"What's new" nella ricerca ortopedica in Italia

What's new in Italian orthopedic research

Parole chiave: ricerca di base, ricerca traslazionale, biotecnologie, bioengineering

Key words: *basic science, translational research, biotechnology, bioengineering*

Antonio Pompilio Gigante

Presidente Italian Orthopaedic Research Society (IORS)

L'Ortopedia, e in generale la Chirurgia, è innanzitutto Biologia.
Gianfranco Fineschi

Chi siamo

La Società Italiana di Ricerca in Ortopedia e Traumatologia (Italian Orthopaedic Research Society – IORS) (www.iors.it) è stata costituita nel 1994 allo scopo di promuovere la ricerca di base e traslazionale nel campo dell'Ortopedia, della Traumatologia, della Patologia dell'Apparato Locomotore e delle scienze affini attraverso il coordinamento a livello nazionale, gli scambi d'informazione ed esperienze, la cooperazione nazionale e internazionale e l'educazione.
La nostra società fu fondata da un gruppo di professori universitari interessati alla ricerca in ortopedia e preoccupati di fornire un impianto scientifico societario a tutti coloro che in Italia volessero studiare e confrontarsi sui temi delle scienze base e traslazionali della nostra specialità. Tra questi lungimiranti colleghi è un piacere ricordare vari Presidenti e Fondatori della IORS quali i professori: Elena Brach del Prever, prima donna a presiedere una società scientifica in Ortopedia, Paolo Cherubino, Ernesto De Sanctis, Armando Giunti, Francesco Greco, mio maestro, e Ugo Pazzaglia, che diedero grande importanza alla ricerca come metodo per la progressione delle conoscenze nella nostra specialità chirurgica.
In questo contesto la IORS rappresenta la versione italiana di altre Società Internazionali come la ORS statunitense, la EORS europea, la BORS Britannica e la JORS giapponese, con le quali la IORS collabora fattivamente. A testimoniare questo contesto internazionale sta la attiva partecipazione dei soci della IORS a numerosi congressi internazionali e l'organizzazione in Italia del Combined Meeting di tutte le suddette Società di Ricerca. Nell'ottobre del 2013 infatti il Prof. Nicola Baldini di Bologna, allora Presidente sia IORS che EORS, organizzò sotto l'egida della IORS/EORS a Venezia nell'ottobre del 2013 tale Congresso Congiunto, riscuotendo grande successo internazionale. La IORS è inoltre gemellata con la Società Internazionale di Ricerche in Ortopedia e Traumatologia (SIROT).
L'attuale Consiglio Direttivo della Società, che ho l'onore di Presiedere, è costituito inoltre dal vicePresidente Prof. Giulio Maccauro di Roma, il pastPresident Prof. Michele Attilio Rosa di Messina, il Dott. Gianluca Vadalà di Roma, segretario/tesoriere, e dai Consiglieri Giorgio Gasparini, Donatella Granchi, Paolo Domenico Parchi, Vincenzo Sollazzo e Giovanni Vicenti.

Cosa facciamo

La Società ha organizzato annualmente il proprio Congresso Nazionale, a volte congiunto con altre Società del cluster, in sedi differenti tra cui recentemente il

Indirizzo per la corrispondenza:
Antonio Pompilio Gigante
Clinica Ortopedica
Università Politecnica delle Marche
via Trento, 10
60126 Ancona
E-mail: a.gigante@univpm.it

XVIII Congresso a Roma presso il Campus Biomedico nel 2016, presidenti Prof. Vincenzo Denaro e Dott. Gainluca Vadalà, a Bari nel 2015, presieduto dal Prof. Biagio Moretti e a Ferrara nel 2014, presieduto dal Dott. Vincenzo Sollazzo.
La società ha inoltre organizzato alcuni Simposi Monografici nell'ambito della giornata superspecialistica del 99° Congresso Nazionale SIOT di Roma 2014 su: "Le cellule staminali in ortopedia e traumatologia" (Chairmen N. Baldini e A. Gigante), e in occasione del 100° Congresso Nazionale SIOT di Roma 2015 su: "Up-to-date sui biomateriali protesici: dalla sperimentazione alla pubblicazione scientifica" (Chairmen F. Benazzo e A. Gigante).
Lo spirito che pervade da sempre i nostri congressi, sull'esempio di quanto avviene nelle riunioni ORS ed EORS, si basa sulla partecipazione dei giovani, sul rigore scientifico nella presentazione dei materiali e metodi, sull'accurata analisi dei risultati e sulla discussione quanto più ampia e critica possibile. I relatori e l'audience sono infatti invitati ad evidenziare i limiti e i vari bias dei lavori presentati, senza alcun formalismo reverenziale. In questo modo riteniamo che tutti gli studi e gli autori, compresi i più esperti, ne possano uscire migliorati: si parla al Congresso non solo per comunicare ma anche per ricevere critiche costruttive.
Il prossimo Congresso Nazionale IORS, presieduto dal Dott. Paolo Domenico Parchi, avrà luogo nell'Aula Magna della Scuola Medica dell'Università di Pisa, l'1 e 2 dicembre 2017. Sarà la giusta occasione per ricordare con affetto il Prof. Michele Lisanti, recentemente scomparso. Gli argomenti del congresso saranno la medicina rigenerativa e le nuove tecnologie in chirurgia ortopedica ricostruttiva, sostitutiva e oncologica: direi un nostro classico. Ci sarà inoltre un Focus sulle applicazioni delle nanotecnologie in Ortopedia (Update del programma, invio abstracts e iscrizione: http//www.adarteventi.com/congressi/2017/adaVI_47).
Sarà sicuramente la giusta sede per tutti gli esperti, gli interessati e gli specializzandi per un proficuo confronto e approfondimento di molti aspetti della ricerca di base e traslazionale in Ortopedia e Traumatologia.

Cosa studiamo

La ricerca in Ortopedia e Traumatologia in Italia ha una tradizione secolare, con periodi storici e settori scientifici in cui il nostro Paese ha rivestito un ruolo di guida nel panorama internazionale. Mi riferisco ad esempio alla ricerca in campo oncologico e più recentemente nell'ambito della medicina rigenerativa, con amplissima produzione scientifica in questi settori a cura di Scuole Ortopediche come quella del Rizzoli, di Firenze, di Pavia, di Varese, di Roma, di Napoli e di Torino.
Innestati su questa tradizione, oggi nella nostra società ci sono gruppi di ricerca che si occupano principalmente di cellule staminali (Bologna, Milano, Torino), fattori di crescita (Ancona, Bologna, Pavia), medicina rigenerativa della cartilagine articolare (Ancona, Catanzaro, Milano, Roma Campus, Sassari, Udine, Varese), della fisiopatologia meniscale (Milano, Varese), della fisiopatologia tendinea e legamentosa (Ancona, Bologna, Roma Cattolica, Roma Sapienza), della fisiopatologia dell'osso e dell'osteogenesi riparativa (Bari, Brescia, Firenze, Bologna), della ricerca oncologica (Bologna, Firenze, Roma Cattolica, Messina), della rigenerazione discale (Roma Campus), della rigenerazione muscolare (Ancona, Pavia), del cross-talking muscolo/osso (Roma Tor Vergata), delle nanotecnologie (Pisa), (degli stimoli fisici (Bari, Bologna, Ferrara, Pavia) e della infettivologia applicata (Bari, Catanzaro, Milano).
Grande attenzione viene inoltre riservata allo studio dei biomateriali innovativi in Ortopedia e Traumatologia (Ancona, Bologna, Faenza, Pavia, Sassari) in collaborazione multidisciplinare con la Società Italiana Biomateriali (SIB).
La nostra attività si affianca quindi spesso a quella di altre società scientifiche del cosiddetto cluster di scienze base, come la Società Italiana di Biomeccanica in Ortopedia (SIBOT), il Club Italiano di Oncologia del Sistema Muscoloscheletrico (CIOSM), presieduto dal nostro pastPresident, il Gruppo Italiano di Studio in Ortopedia dell'Osteoporosi Severa (GISOOS) e alcuni comitati di ricerca di società più cliniche, come per esempio la SIGASCOT.
Per una disamina più approfondita dei vari settori scientifici trattati si possono consultare le pubblicazioni sul Journal of Biological and Regulators and Homeostatic Agents vol. 12, N. 26, 2012 e vol. 29, N. 4 (supplemento 1), 2015, in cui sono stati pubblicati gli atti Congressuali dei più recenti congressi della IORS, disponibili anche sul nostro sito (www.IORS.it).

Dove andiamo

Da "club" ristretto di cultori e appassionati di ricerca, la IORS si è trasformata negli ultimi anni, in particolare per volere degli ultimi tre presidenti, in una vera Società Scientifica più aperta al confronto con il mondo ortopedico nazionale e internazionale. Questo si sta realizzando grazie al non trascurabile supporto della società madre SIOT, nei confronti della quale la IORS vorrebbe ritagliarsi un ruolo di sostegno scientifico trasversale nella ricerca di base, più che quello di una società scientifica superspecialistica affiliata.
Nel portare avanti questi scopi non possiamo certo nascondere le innegabili difficoltà, rilevate peraltro da tutte le società di ricerca nazionali e internazionali, e costituite dal particolare momento socio-economico, dalla pressione

esercitata da aziende commerciali, che perseguono scopi differenti e volti a un risultato più a breve termine, e da una certa disaffezione da parte delle nuove generazioni di chirurghi ortopedici per i quali l'applicazione nella ricerca appare meno allettante di attività cliniche dal riscontro professionale ed economico più immediato e remunerativo.
Proprio in questo senso, sentiamo grande il nostro impegno nel ruolo educazionale che lo Statuto ci impone. È pertanto fondamentale per l'IORS lavorare a stretto contatto con l'Accademia Universitaria di Ortopedia e Traumatologia (AUOT), con l'Associazione Italiana Specializzandi in Ortopedia e Traumatologia (AISOT) e con con le varie Scuole di Specializzazione, di cui molti di noi sono direttori. È infatti compito delle Università e delle Scuole di Specializzazione educare ad un approccio scientifico alla professione e stimolare la passione verso la ricerca non disgiunta dalla clinica. Questo impegno formativo può costituire un baluardo alla diffusione di comportamenti medici avulsi da basi scientifiche e portare maggiori soddisfazioni professionali rispetto ad una attività esclusivamente clinica, spesso ripetitiva e a volte alienante.
Siamo convinti, come si diceva una volta, che la ricerca costituisca la migliore palestra per i giovani ortopedici. Infatti è noto che la migliore produzione scientifica e le idee innovative in tutti i campi sono appannaggio di una fascia di età piuttosto giovanile. Riteniamo però che la ricerca sia anche per i "meno giovani" il modo migliore per mantenere un buono stato di salute scientifico, prolungare la longevità culturale e costituire lo stimolo più efficace per le generazioni a seguire: l'esempio.

Sitografia

http://www.iors.it
http://www.eors.eu
https://www.ors.org
http://www.biolifesas.org/contentsJBRHA.htm
http//www.adarteventi.com/congressi/2017/adaVI_47

L'Autore dichiara di non avere alcun conflitto di interesse con l'argomento trattato nell'articolo.

Giornale Italiano di Ortopedia e Traumatologia
2017;43:186-187

CASO CLINICO

Laura Ruzzini

U.O. Ortopedia, Ospedale Pediatrico Bambino Gesù di Palidoro
E-mail: laura.ruzzini@opbg.net

DESCRIZIONE CLINICA

Bimbo di 5 anni.
Algia spalla sinistra da circa 1 mese in seguito al sollevamento di un peso.
EO: ROM spalla sin completi e lievemente dolenti alla massima abduzione e flessione anteriore.
Dolore alla digitopressione in corrispondenza della scapola.

DIAGNOSTICA PER IMMAGINI

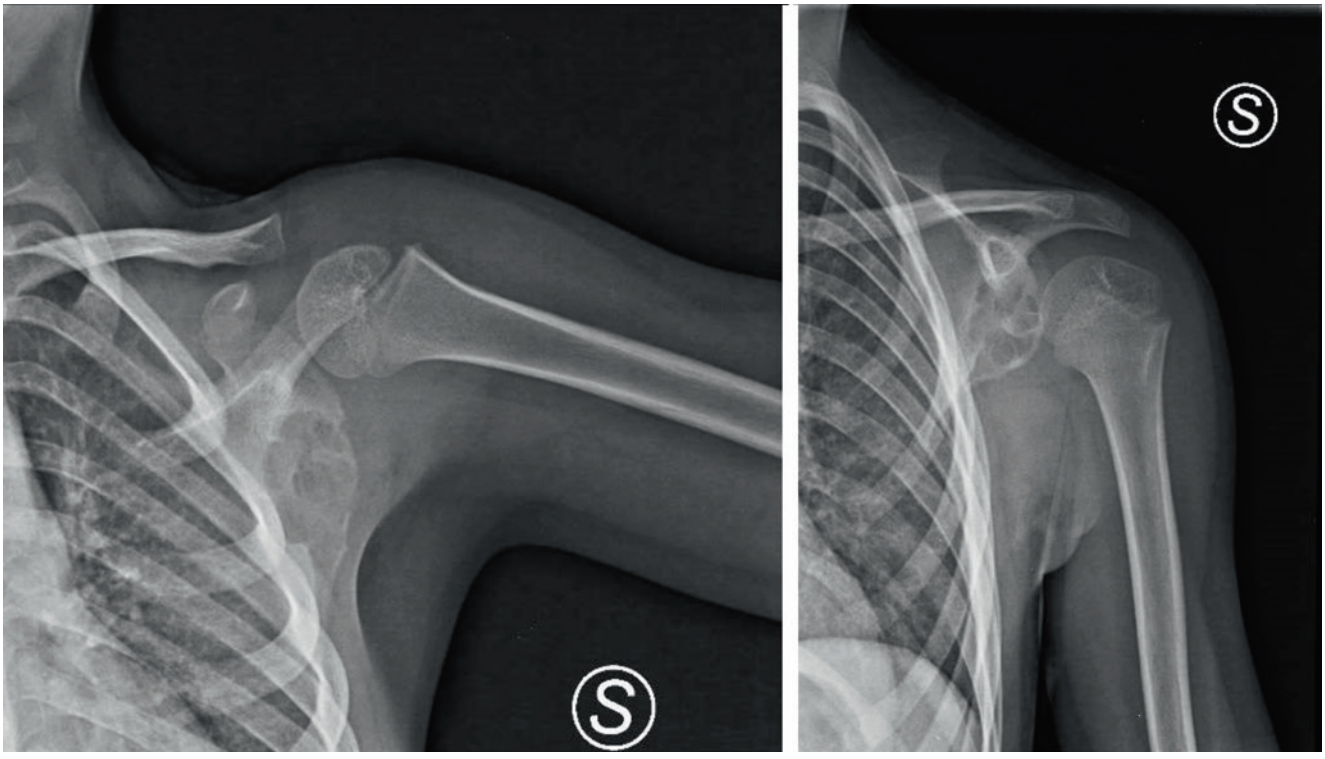

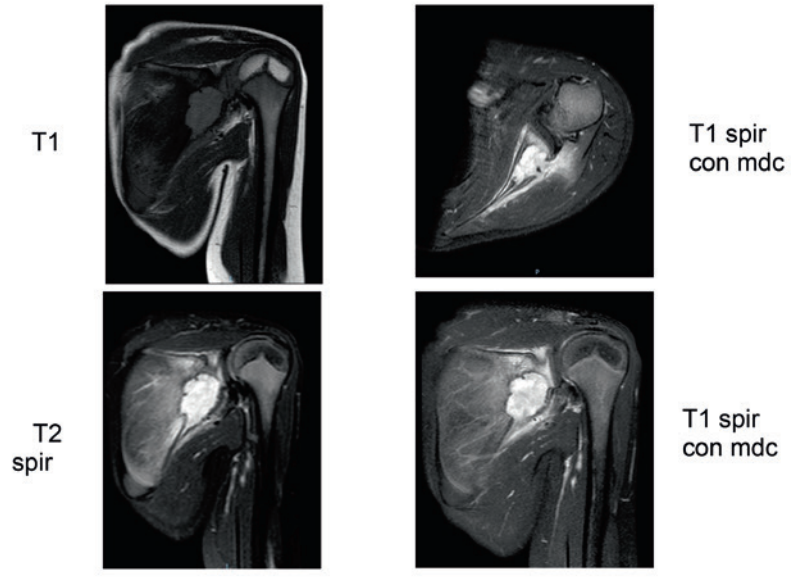

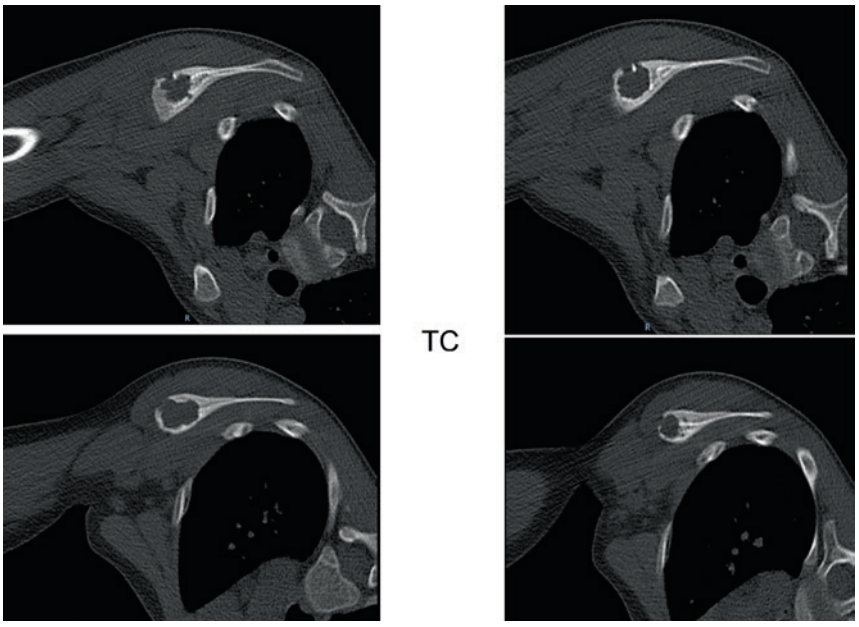

Referto della biopsia: All'esame istologico si osserva una lesione costituita da cellule voluminose con ampio citoplasma eosinofilo e nucleo a cromatina blanda irregolare, inciso, immerse in un contesto di piccoli linfociti, istiociti e granulociti eosinofili. Talora sono presenti elementi bi o multinucleati. Si associa tessuto osseo trabecolare di tipo lamellare estensivamente rimaneggiato. Alla tipizzazione immunistochimica le cellule diagnostiche risultano: CD1a+; Langherina+; S100+; B-RAF-; TdT-; CD99-; Fli1 aspecifico. Gli istiociti comuni associati risultano CD68+.

IPOTESI DIAGNOSTICHE

1. **Istiocitosi**
2. **Cisti aneurismatica**
3. **Sarcoma di Ewing**
4. **Osteosarcoma**

SOLUZIONE
Istiocitosi a cellule di Langherans sec WHO 2016.

102° CONGRESSO NAZIONALE SIOT 2017

Presidenti: **M. D'Arienzo, E. Valenti**
Vicepresidenti: **A. Pace, A. Sanfilippo**

Palermo 20 - 23 ottobre 2017 Fiera del Mediterraneo

Le infezioni in chirurgia ortopedica

Le fratture complesse dell'arto superiore

Segreterie Organizzative

oic meeting specialists

Viale Matteotti 7 50121 Firenze
Tel. 055 50351 Fax 055 5001912
info2017@oic.congressosiot.it
www.oic.it

BIBA CONGRESSI

Head Office: Via Emilia, 38 90144 Palermo
Branch Office: Verona - Nuoro

Coordinamento Scientifico

Siot Società Italiana di Ortopedia e Traumatologia
t +39 06 80691593 f +39 06 80687266
Programma scientifico/Faculty:
scientifico2017@congressosiot.it
Abstract: abstract2017@congressosiot.it

www.congressosiot.it

VENERDÌ 20 OTTOBRE 2017

AUDITORIUM	Padiglione 4 SALA SIRACUSA	Padiglione 4 SALA NOTO	Padiglione 4 SALA RAGUSA	Padiglione 22 SALA CEFALÙ	Padiglione 22 SALA ERICE	Padiglione 22 SALA BAARIA
10.00 - 12.00 **EFORT FORUM** "CHALLENGES IN PEDIATRIC TRAUMA"	10.00 - 11.00 **COMUNICAZIONI** PROTESICA 1	10.00 - 11.00 **COMUNICAZIONI** LE INFEZIONI IN CHIRURGIA ORTOPEDICA 1	10.00 - 12.00 **WORKSHOP** AISOT	10.00 - 11.00 **COMUNICAZIONI** CAVIGLIA E PIEDE 1	10.00 - 11.00 **COMUNICAZIONI** TRAUMA 1	10.00 - 11.00 **COMUNICAZIONI** ARTROSCOPIA 1
	11.00 - 12.00 **COMUNICAZIONI** PROTESICA 2	11.00 - 12.00 **COMUNICAZIONI** LE INFEZIONI IN CHIRURGIA ORTOPEDICA 2		11.00 - 12.00 **COMUNICAZIONI** CAVIGLIA E PIEDE 2	11.00 - 12.00 **COMUNICAZIONI** TRAUMA 2	11.00 - 12.00 **COMUNICAZIONI** ARTROSCOPIA 2
12.00 - 13.00 **NUOVA ASCOTI**	12.00 - 13.00 **COMUNICAZIONI** PROTESICA 3	12.00 - 13.00 **COMUNICAZIONI** LE INFEZIONI IN CHIRURGIA ORTOPEDICA 3		12.00 - 13.00 **RIUNIONE** AISOT/GLOBE	12.00 - 13.00 **COMUNICAZIONI** TRAUMA 3	12.00 - 13.00 **IL PUNTO SU ...** PRIMO EPISODIO DI LUSSAZIONE DI SPALLA. COSA FARE NEL SOGGETTO GIOVANE? COSA FARE NEL SOGGETTO ANZIANO?
BREAK	13.00 - 14.30 **SIMPOSIO AZIENDALE**	13.00 - 14.30 **SIMPOSIO AZIENDALE**	13.00 - 14.30 **FIMO**	13.00 - 14.30 **SIMPOSIO AZIENDALE**	13.00 - 14.30 **SIMPOSIO AZIENDALE**	13.00 - 14.30 **SIMPOSIO AZIENDALE**
14.30 - 15.50 **MAIN SESSION** LE FRATTURE COMPLESSE DELL'ARTO SUPERIORE **"Cingolo scapolare"**	14.30 - 17.30 **SIMPOSIO** **SIOT - SIGASCOT** IL TRATTAMENTO PRE-PROTESICO DELL'ARTROSI DEL GINOCCHIO	14.30 - 15.30 **COMUNICAZIONI** LE INFEZIONI IN CHIRURGIA ORTOPEDICA 4	14.30 - 17.30 **SIMPOSIO** **SICOOP** PREPARAZIONE ALL'ATTO CHIRURGICO E RISULTATI DI UN'INDAGINE EPIDEMIOLOGICA NELLA SANITÀ PRIVATA	14.30 - 15.30 **COMUNICAZIONI** SPECIALIZZANDI 1		14.30 - 15.45 **IL PUNTO SU ...** LE FRATTURE VERTEBRALI DORSO-LOMBARI: STRATEGIE DI TRATTAMENTO
15.50 - 17.30 **MAIN SESSION** LE FRATTURE COMPLESSE DELL'ARTO SUPERIORE **"Omero"**		15.30 - 16.30 **COMUNICAZIONI** LE INFEZIONI IN CHIRURGIA ORTOPEDICA 5		15.30 - 16.30 **COMUNICAZIONI** SPECIALIZZANDI 2	15.30 - 16.30 **COMUNICAZIONI** TUMORI 1	
		16.30 - 17.30 **COMUNICAZIONI** LE INFEZIONI IN CHIRURGIA ORTOPEDICA 6		16.30 - 17.30 **AISOT**	16.30 - 17.30 **COMUNICAZIONI** TUMORI 2	
CERIMONIA INAUGURALE Teatro Massimo						

SABATO 21 OTTOBRE 2017

AUDITORIUM	Padiglione 4 SALA SIRACUSA	Padiglione 4 SALA NOTO	Padiglione 4 SALA RAGUSA	Padiglione 22 SALA CEFALÙ	Padiglione 22 SALA ERICE	Padiglione 22 SALA BAARIA
08.30 - 09.40 **MAIN SESSION** LE INFEZIONI IN CHIRURGIA ORTOPEDICA **1ª Sessione**						
09.40 - 10.40 **MAIN SESSION** LE INFEZIONI IN CHIRURGIA ORTOPEDICA **2ª Sessione**	09.00 - 10.00 **APPROFONDIMENTI** ARTROSCOPIA	09.00 -10.00 **COMUNICAZIONI** LE FRATTURE COMPLESSE DELL'ARTO SUPERIORE 1		09.00 - 10.00 **APPROFONDIMENTI** TUMORI	09.00 - 10.00 **COMUNICAZIONI** TRAUMA 4	09.00 - 10.00 **COMUNICAZIONI** BIOMATERIALI E BIOTECNOLOGIE
10.40 - 11.30 **MAIN SESSION** LE INFEZIONI IN CHIRURGIA ORTOPEDICA **3ª Sessione**	10.00 - 11.00 **APPROFONDIMENTI** TRAUMA	10.00 - 11.00 **COMUNICAZIONI** LE FRATTURE COMPLESSE DELL'ARTO SUPERIORE 2		10.00 - 11.00 **APPROFONDIMENTI** CAVIGLIA E PIEDE	10.00 - 11.00 **COMUNICAZIONI** RACHIDE 1	10.00 - 11.00 **COMUNICAZIONI** ORTOPEDIA PEDIATRICA 1
11.30 - 12.30 **MAIN SESSION** LE INFEZIONI IN CHIRURGIA ORTOPEDICA **4ª Sessione**	11.00 - 12.00 **APPROFONDIMENTI** LE FRATTURE COMPLESSE DELL'ARTO SUPERIORE 1	11.00 - 12.00 **IL PUNTO SU...** FRATTURE MALLEOLARI	09.00 - 13.00 **WORKSHOP** AISOT	11.00 - 12.00 **APPROFONDIMENTI** MANO E POLSO	11.00 - 12.00 **COMUNICAZIONI** RACHIDE 2	11.00 - 12.00 **COMUNICAZIONI** ORTOPEDIA PEDIATRICA 2
12.30 - 13.00 **MAIN SESSION** LE INFEZIONI IN CHIRURGIA ORTOPEDICA **Lettura Magistrale**	12.00 - 13.00 **APPROFONDIMENTI** LE FRATTURE COMPLESSE DELL'ARTO SUPERIORE 2	12.00 - 13.00 **IL PUNTO SU...** FRATTURE DI CALCAGNO		12.00 - 13.00 **APPROFONDIMENTI** RACHIDE	12.00 - 13.00 **COMUNICAZIONI** ANCA	12.00 - 13.00 **APPROFONDIMENTI** SPALLA E GOMITO
BREAK	13.00 - 14.30 **SIMPOSIO AZIENDALE**	13.00 - 14.30 **SIMPOSIO AZIENDALE**	13.00 - 14.30 **SIMPOSIO AZIENDALE**	13.00 - 14.30 **SIMPOSIO AZIENDALE**	13.00 - 14.30 **SIMPOSIO AZIENDALE**	13.00 - 14.30 **SIMPOSIO AZIENDALE**
14.30 - 15.50 **MAIN SESSION** LE FRATTURE COMPLESSE DELL'ARTO SUPERIORE **"Gomito e avambraccio"**	14.30 - 15.30 **APPROFONDIMENTI** LE INFEZIONI IN CHIRURGIA ORTOPEDICA 1	14.30 - 15.30 **COMUNICAZIONI** INFEZIONI	14.30 - 16.30 **GRUPPO DI STUDIO SIOT METASTASI OSSEE**	14.30 - 17.00 **SOS MEDICO-LEGALE** LA NUOVA LEGGE SULLA RESPONSABILITÀ MEDICA	14.30 - 15.30 **APPROFONDIMENTI** ORTOPEDIA PEDIATRICA	14.30 - 15.30 **COMUNICAZIONI** SPECIALIZZANDI 3
15,50 - 17.30 **MAIN SESSION** LE FRATTURE COMPLESSE DELL'ARTO SUPERIORE **"Polso e mano"**	15.30 - 16.30 **APPROFONDIMENTI** LE INFEZIONI IN CHIRURGIA ORTOPEDICA 2	15.30 - 16.30 **COMUNICAZIONI** CAVIGLIA E PIEDE 3			15.30 - 16.30 **APPROFONDIMENTI** BIOMATERIALI E BIOTECNOLOGIE	15.30 - 16.30 **COMUNICAZIONI** SPECIALIZZANDI 4
	16.30 - 17.30 **APPROFONDIMENTI** LE INFEZIONI IN CHIRURGIA ORTOPEDICA 3	16.30 - 17.30 **CORSO DI ISTRUZIONE** LESIONI DA ATTI DI VIOLENZA ED ARMA DA FUOCO			16.30 - 17.30 **APPROFONDIMENTI** RICERCA DI BASE	16.30 - 17.30 **COMUNICAZIONI** SPECIALIZZANDI 5
17.30 - 18.00 **MAIN SESSION** LE FRATTURE COMPLESSE DELL'ARTO SUPERIORE **"Arto superiore nel politrauma"**	17.30 - 18.30 **APPROFONDIMENTI** INFEZIONI					

DOMENICA 22 OTTOBRE 2017

AUDITORIUM	Padiglione 4 SALA SIRACUSA	Padiglione 4 SALA NOTO	Padiglione 4 SALA RAGUSA	Padiglione 22 SALA CEFALÙ	Padiglione 22 SALA ERICE	Padiglione 22 SALA BAARIA
08.30 - 11.00 **TAVOLA ROTONDA SIOT** "INFEZIONI IN CHIRURGIA ORTOPEDICA: L'INNOVAZIONE È UN COSTO O UNA RISORSA?"	08.30- 13.00 **SESSIONE INFERMIERISTICA**					
11.00 - 13.00 **SEDUTA AMMINISTRATIVA SIOT**						
BREAK	13.00 - 14.30 **SIMPOSIO AZIENDALE**	13.00 - 14.30 **SIMPOSIO AZIENDALE**	13.00 - 14.30 **SIMPOSIO AZIENDALE**	13.00 - 14.30 **SIMPOSIO AZIENDALE**	13.00 - 14.30 **SIMPOSIO AZIENDALE**	13.00 - 14.30 **SIMPOSIO AZIENDALE**
14.30 - 16.00 **MAIN SESSION** LE INFEZIONI IN CHIRURGIA ORTOPEDICA **"Infezioni in chirurgia di elezione 1"**	14.30 - 15.30 **IL PUNTO SU...** LA PATOLOGIA METASTATICA NELL'OSSO	14.30 - 15.30 **CORSO DI ISTRUZIONE** POLSO REUMATOIDE		14.30 - 15.30 **COMUNICAZIONI** GINOCCHIO 1	14.30 - 15.30 **COMUNICAZIONI** MANO E POLSO 1	14.30 - 15.30 **COMUNICAZIONI** SPALLA E GOMITO 1
16.00 - 17.10 **MAIN SESSION** LE INFEZIONI IN CHIRURGIA ORTOPEDICA **"Infezioni in chirurgia di elezione 2"**	15.30 - 16.30 **APPROFONDIMENTI** ANCA	15.30 - 16.30 **CORSO DI ISTRUZIONE** LESIONI DEL TENDINE DI ACHILLE		15.30 - 16.30 **COMUNICAZIONI** GINOCCHIO 2	15.30 - 16.30 **COMUNICAZIONI** MANO E POLSO 2	15.30 - 16.30 **COMUNICAZIONI** SPALLA E GOMITO 2
17.10 - 18.00 **MAIN SESSION** LE INFEZIONI IN CHIRURGIA ORTOPEDICA **"infezioni post chirurgiche in traumatolgia"**	16.30 - 17.30 **APPROFONDIMENTI** PROTESICA	16.30 - 17.30 **CORSO DI ISTRUZIONE** FRATTURE PERIPROTESICHE DI GINOCCHIO		16.30 - 17.30 **COMUNICAZIONI** LE FRATTURE COMPLESSE DELL'ARTO SUPERIORE 3	16.30 - 18.30 **SIMPOSIO ESTROT** REGENERATIVE MEDICINE AND INFECTION: UP TO DATE	16.30 - 17.30 **COMUNICAZIONI** SPALLA E GOMITO 3
18.00 - 19.00 **MAIN SESSION** LE INFEZIONI IN CHIRURGIA ORTOPEDICA **"Casi clinici"**	17.30 - 18.30 **APPROFONDIMENTI** GINOCCHIO	17.30 - 18.30 **CORSO DI ISTRUZIONE** TRATTAMENTO IN URGENZA DELLE FRATTURE DI BACINO				17.30 - 18.30 **COMUNICAZIONI** SPALLA E GOMITO 4

LUNEDÌ 23 OTTOBRE 2017

AUDITORIUM	Padiglione 4 SALA SIRACUSA	Padiglione 4 SALA NOTO	Padiglione 4 SALA RAGUSA	Padiglione 22 SALA CEFALÙ	Padiglione 22 SALA ERICE	Padiglione 22 SALA BAARIA	Padiglione 20 SALA TINDARI
08.00 - 15.00 **RIUNIONE CONGIUNTA** AOTRAUMA Italy SIA SICSeG SIGASCOT	08.00 - 15.00 **RIUNIONE CONGIUNTA** AIP AITOG CIO SIFE SOCITRAS	08.30 - 09.30 **COMUNICAZIONI** MISCELLANEA 1	08.00 - 15.00 **RIUNIONE CONGIUNTA** AITOG SIGM SIPAL	08.00 - 15.00 **RIUNIONE** SICP	08.00 - 15.00 **RIUNIONE** CIOSM	08.00 - 15.00 **RIUNIONE CONGIUNTA** GISOOS ORTOMED SICOST	8.00 - 15.00 **RIUNIONE** SIFE
		09.30 - 10.30 **COMUNICAZIONI** MISCELLANEA 2					
		10.30 - 11.30 **COMUNICAZIONI** MISCELLANEA 3					
		11.30 - 12.30 **COMUNICAZIONI** MISCELLANEA 4					
		12.30 - 13.30 **COMUNICAZIONI** MISCELLANEA 5					

PERCORSI DI **FORMAZIONE A DISTANZA**

È ONLINE IL CORSO FAD

La diagnosi precoce clinica e strumentale della displasia congenita dell'anca

Responsabile Scientifico: Maurizio De Pellegrin
Docenti: Maurizio De Pellegrin, Francesco Maria Lotito, Vito Pavone

Il corso da diritto a 4,5 crediti formativi

Corso attivo dal 18/02/2017 al 31/12/2017

Corso realizzato in collaborazione con SITOP

per accedere al corso: **http://formazione.siot.piattaformagora.it**

PERCORSI DI **FORMAZIONE A DISTANZA**

È ONLINE IL CORSO FAD

Scoliosi infantili ad esordio precoce

Responsabile Scientifico: Guido La Rosa
Docenti: Guido La Rosa, Marco Carbone, Tiziana Greggi

Il corso da diritto a 4,5 crediti formativi

Corso attivo dal 23/03/2017 al 31/12/2017

Corso realizzato in collaborazione con SITOP

per accedere al corso: **http://formazione.siot.piattaformagora.it**