



Complicanze nella chirurgia dell'alluce valgo

Complications in hallux valgus surgery

Luigi Milano

Servizio di Chirurgia del Piede e della Caviglia, Humanitas Cellini" Torino

Riassunto

La correzione dell'alluce valgo rappresenta l'intervento eseguito con maggior frequenza in chirurgia del piede; le metodiche al momento maggiormente utilizzate sono le osteotomie del I° metatarsale. Non esiste un consenso sulla metodica più efficace ma è verosimile che la tipologia di intervento debba essere modulata in rapporto alla situazione clinica/radiografica.

Il tasso di complicanze in questo tipo di chirurgia è piuttosto alto intorno al 10-15% con una percentuale di revisione superiore al 5%.

Le complicanze generiche sono rappresentate principalmente da infezioni, TVP, ritardo o alterata guarigione della ferita chirurgica, edema residuo, lesione dei nervi sensitivi.

Le complicanze specifiche della chirurgia dell'alluce valgo possono essere studiate in rapporto ai seguenti parametri:

- cause che hanno determinato la complicanza: condizioni anatomiche preesistenti (in particolare assetto in pronazione, avampiede addotto, instabilità della cuneo-metatarsale, artrosi della MF1), impiego di metodiche con limiti biomeccanici, errori di indicazione, errori di tecnica (in particolare sede impropria dell'osteotomia, errato disegno dell'osteotomia, errori di osteosintesi, eccessiva resezione della prominente mediale e problemi con le parti molli), non corretta gestione del post-operatorio;
- alterazioni anatomopatologiche: malconsolidazioni (in dorsiflessione, abduzione, plantar flessione, accorciamento, dislocazione mediale, rotazione), pseudoartrosi, necrosi e condropatia/artrosi;
- conseguenze cliniche: recidiva o ipocorrezione, varismo, sintomi articolari e metatarsalgia.

La chirurgia di ripresa deve essere pianificata con attenzione in quanto i risultati sono spesso poco prevedibili; si distinguono interventi di conservazione articolare, con ripristino di parametri angolari più corretti mediante opportune osteotomie che correggano nella sede della deformità e opportuno bilanciamento dei tessuti molli se necessario oppure interventi di artrodesi della MF1 con o senza innesto; spesso occorre considerare anche gesti chirurgici sui raggi laterali.

Parole chiave: alluce valgo, complicanze, osteotomie del primo metatarsale

Summary

Hallux valgus correction represents the most frequently performed operation in foot surgery; currently most used techniques are osteotomies of the 1st metatarsal. There is no consensus on the most effective method but it is likely that the type of intervention must be modulated in relation to the clinical/radiographic situation.

The complication rate in this surgery is quite high, about 10-15%, with a revision surgery higher than 5%.

Generic complications are mainly represented by infections, DVT, delayed or impaired healing of the surgical wound, residual edema, sensory nerve injury.

Ricevuto: 8 aprile 2020
Accettato: 18 novembre 2020

Corrispondenza

Luigi Milano
c.so Piera Cillarò 8, 12051 Alba (Cn)
E-mail: milanofam@libero.it

Conflitto di interessi

Gli Autori dichiarano di non avere alcun conflitto di interesse con l'argomento trattato nell'articolo.

Come citare questo articolo: Milano L.
Complicanze nella chirurgia dell'alluce valgo.
Giornale Italiano di Ortopedia e Traumatologia
2020;46:1-13; <https://doi.org/10.32050/0390-0134-225>

© Copyright by Pacini Editore Srl



OPEN ACCESS

L'articolo è OPEN ACCESS e divulgato sulla base della licenza CC-BY-NC-ND (Creative Commons Attribuzione – Non commerciale – Non opere derivate 4.0 Internazionale). L'articolo può essere usato indicando la menzione di paternità adeguata e la licenza; solo a scopi non commerciali; solo in originale. Per ulteriori informazioni: <https://creativecommons.org/licenses/by-nc-nd/4.0/deed.it>

The specific complications of hallux valgus surgery can be studied in relation to the following parameters:

- *causes of the complication: pre-existing anatomical-clinical conditions (in particular pronation, forefoot adductus, 1st metatarsal instability, 1st MPhJ arthritis), use of surgical techniques with biomechanical limits, inappropriate indications, technical mistakes (in particular improper seat of the osteotomy, incorrect design of the osteotomy, inadequate osteosynthesis, excessive resection of the medial prominence and problems with the soft tissues), incorrect post-operative management;*
- *anatomopathological changes: malunions (dorsiflexion, abduction, plantarflexion, shortening, medial dislocation, rotation), pseudoarthrosis, necrosis and chondropathy/arthritis;*
- *clinical consequences: recurrence or hypocorrection, varus, articular symptoms and metatarsalgia.*

Revision surgery must be carefully planned as the results are often unpredictable; joint sparing surgery with restoration of normal angular parameters by means of appropriate osteotomies and balancing of soft tissues if needed must be considered in case of healthy 1st MPhJ; otherwise arthrodesis of 1stMPhJ with or without bone grafting is recommended; surgical procedures on the lateral rays must often also be planned.

Key words: hallux valgus, complications, first metatarsal osteotomies

Introduzione

L'alluce valgo è una patologia piuttosto comune in quanto si ritiene interessi, a seconda delle aree geografiche, dallo 0,9% al 74% della popolazione¹⁻³ con una media nelle popolazioni occidentali tra il 23% e il 35%⁴. La sua correzione chirurgica è sicuramente l'intervento più diffuso nell'ambito della chirurgia del piede; si stima ad esempio che negli Stati Uniti vengano eseguiti da 200.000 a 300.000 interventi l'anno^{5,6}.

Le tecniche utilizzate sono numerose anche se attualmente le osteotomie del 1° metatarsale (M1) sono le più diffuse; al momento non esiste una metodica che abbia dimostrato una sicura superiorità e tantomeno un indirizzo di trattamento unanimemente accettato.

Indipendentemente dalla metodica utilizzata il tasso di complicanze di questo tipo di chirurgia è piuttosto elevato con percentuali fino a oltre il 50% e con tassi di revisione variabili dal 5,56% all' 8,19%⁷⁻¹².

Le complicanze della chirurgia dell'alluce valgo sono state variamente classificate^{7,9,13-15}; tuttavia il principale difetto di queste classificazioni è che vengono inserite nella stessa categoria problematiche diverse come errori di tecnica o di indicazione, alterazioni anatomopatologiche e condizioni cliniche. Le complicanze della chirurgia dell'alluce valgo possono essere distinte in **generiche**, comuni a tutti i tipi di chirurgia, e **specifiche**, cioè proprie di una determinata metodica chirurgica.

Complicanze generiche

Possono essere considerate come segue:

- **Infezione:** si ritiene che l'incidenza globale in questo tipo di chirurgia sia intorno al 3,2%¹⁶ anche se in particolari condizioni cliniche come diabete, vasculopatie o immunodepressione tale percentuale può raggiungere livelli decisamente più alti fino anche al 6-8%^{17,18}. È possibile che anche il tipo di tecnica utilizzata possa

condizionare una differente incidenza di infezioni in quanto le percentuali variano ad esempio dal 2,1% citato per la tecnica percutanea¹⁹, all'1,7% con l'osteotomia di Austin²⁰ fino a scendere allo 0% con la tecnica SERI²¹. Le misure di prevenzione, volte a minimizzare e possibilmente ad annullare il rischio infettivo in chirurgia di elezione, sono attualmente ben note e standardizzate^{22,23}; la diagnosi e il trattamento devono seguire protocolli e linee guida precise.

- **Tromboflebite venosa profonda:** in generale nella chirurgia dell'avampiede tale complicità è piuttosto infrequente, probabilmente inferiore all'1% e verosimilmente limitata a soggetti a rischio; al fine di ridurre l'incidenza viene raccomandata una profilassi con eparina a basso peso molecolare o altri farmaci che va protratta fino a normalizzazione del carico²⁴⁻²⁸.
- **Ritardo o alterata guarigione della ferita chirurgica:** può arrivare al 10% dei casi¹⁴ e può essere condizionata da emostasi inadeguata, traumatismi chirurgici sui lembi della ferita, ustioni nel caso di uso di frese ad alta velocità, eccessiva durata dell'atto operatorio, fattori generali o locali relativi alle parti molli. L'evoluzione cheloidea della cicatrice chirurgica o la comparsa di fibrosi profonde sono invece in gran parte secondarie a reattività individuale.
- **Edema residuo:** normalmente un edema più o meno importante può risultare presente nei primi sei mesi e talvolta protrarsi anche successivamente e in rari casi non risolversi completamente.
- **Lesione di nervi cutanei sensitivi:** in generale quello coinvolto con maggior frequenza è il nervo digitale proprio dorso-mediale dell'alluce che può venire lesionato utilizzando accessi dorsomediali; molto più rare sono le lesioni del nervo plantare mediale o del nervo digitale nel 1° interspazio. Perdita più o meno estesa di sensibilità cutanea può essere osservata con percentuali fino al 45% dei casi con una media stimabile intorno al 3%²⁹.

Complicanze specifiche

Le complicanze specifiche possono essere studiate in rapporto ai seguenti parametri:

- cause che hanno determinato la complicanza
- alterazioni anatomopatologiche
- conseguenze cliniche indotte

Le cause

Anche se in molti casi non è possibile individuare una causa precisa o comunque un fattore determinante la complicanza, in generale possono essere classificate come segue.

Presenza di condizioni anatomocliniche in grado di condizionare il risultato finale

Tra le condizioni anatomofunzionali che possono comportare una eventuale recidiva dell'alluce valgo l'assetto in pronazione è probabilmente quello che più frequentemente entra in gioco; esistono numerosi studi che correlano la pronazione con l'instabilità del primo raggio e il valgismo dell'alluce³⁰. Un assetto in anomala pronazione comporta un parallelismo degli assi di astragalo-scafoidea e calcaneo-cuboidea con aumento di mobilità della mediotarsica e delle articolazioni distali, specie al 1° raggio, con corrispondente maggior pronazione di M1; inoltre la relativa insufficienza del peroneo lungo per la posizione più sollevata del cuboide, comporta una maggiore instabilità di M1 che, specie nella fase propulsiva del passo, tende a dislocarsi dorsalmente e medialmente.

Non esiste tuttavia ad oggi consenso sulla necessità di contemporaneo trattamento della pronazione anomala e/o dell'instabilità della colonna mediale in associazione al trattamento dell'alluce valgo³¹.

Numerose altre condizioni come ad esempio il metatarso addotto, l'obliquità della articolazione cuneo-metatarsale, l'eccessiva lunghezza di M1 e/o dell'alluce, sono state chiamate in causa come fattori favorevoli una eventuale recidiva del valgismo⁶.

Un altro esempio di condizione anatomoclinica che può condizionare negativamente il risultato post-operatorio è l'artrosi della metatarso-falangea I[^] (MF1) che non infrequentemente comporta rigidità e dolore per progressione delle alterazioni condrali.

Esistono poi numerose condizioni sistemiche come patologie reumatologiche o dismetaboliche, condizioni di lassità legamentosa costituzionale, alterazioni neuromuscolari che possono facilitare in particolare la recidiva della deformità⁷.

Infine, ma non ultimo come criticità, rappresenta un importante fattore di rischio l'inadeguato atteggiamento psicologico del Paziente in particolare relativamente a richiesta di

trattamento per soli o prevalenti fini estetici e/o eccessive aspettative dall'intervento.

Impiego di metodiche con limiti biomeccanici

Alcune tecniche chirurgiche, peraltro oggi utilizzate in maniera sporadica o del tutto abbandonate, possono portare a risultati molto sfavorevoli per limiti biomeccanici propri della metodica.

La tecnica di Hueter-Mayo³² consiste nella resezione più o meno allargata dell'estremo distale del 1° metatarsale (Fig. 1) che comporta nella maggior parte dei casi un im-

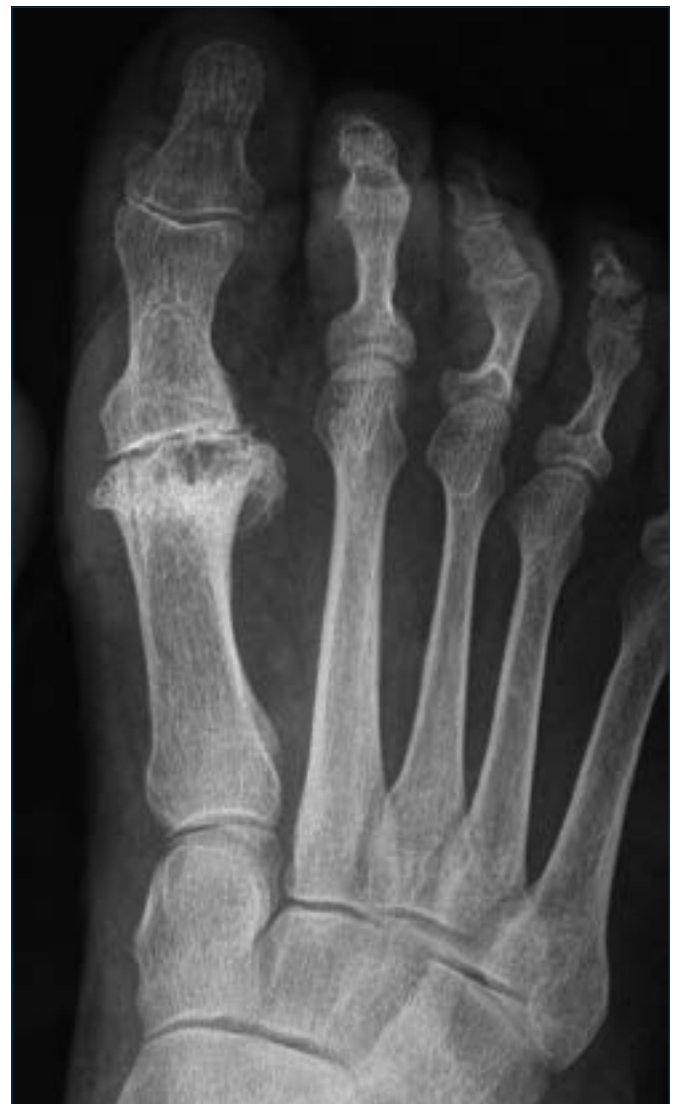

Figura 1. Esiti intervento di Hueter-Mayo con resezione della testa del 1° metatarsale; la condizione determina una importante insufficienza del 1° raggio con sovraccarico dei raggi centrali; è evidente nella radiografia l'instabilità della MF2 ed MF3.

portante sovraccarico dei raggi laterali con conseguente sintomatologia metatarsalgica.

Anche l'artroplastica di Keller-Brandes successivamente modificata da Viladot³³ comporta limiti biomeccanici ben noti che dovrebbero farne limitare l'uso a soggetti anziani e poco attivi. Il problema principale è rappresentato dal fatto che la resezione della base della prima falange (F1) implica la perdita delle inserzioni dei muscoli brevi del 1° raggio con più o meno accentuata instabilità dell'alluce (Fig. 2); si riduce di conseguenza la forza di spinta dell'al-

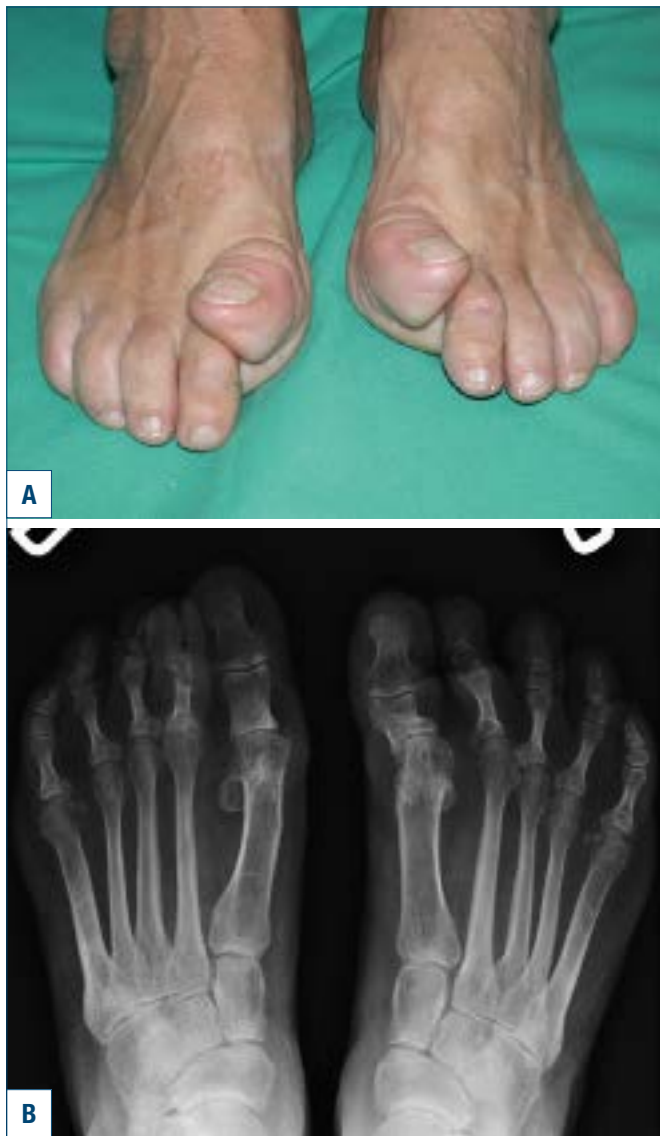

Figura 2. Esiti di intervento bilaterale di artroplastica MF1 sec. Keller-Brandes: la resezione della base della F1 determina la perdita delle inserzioni dei muscoli brevi dell'alluce con instabilità in dorsalizzazione della F1 ed insufficienza funzionale in fase propulsiva.

luce in fase propulsiva con un frequente atteggiamento in estensione della F1 e compenso in plantarflessione della F2; dal punto di vista clinico l'insufficienza funzionale dell'alluce comporta un sovraccarico funzionale dei raggi laterali con frequente metatarsalgia centrale.

Errori di indicazione

La situazione più frequente è rappresentata dall'impiego di osteotomie distali di M1 in caso di angolo intermetatarsale M1-M2 molto accentuato (Fig. 3). Si stima che nelle osteotomie distali di M1 la dislocazione laterale della testa metatarsale corregga di un grado l'angolo intermetatarsale per ogni millimetro di spostamento^{34,35}; pertanto, considerato che mediamente la larghezza della testa di M1 non supera

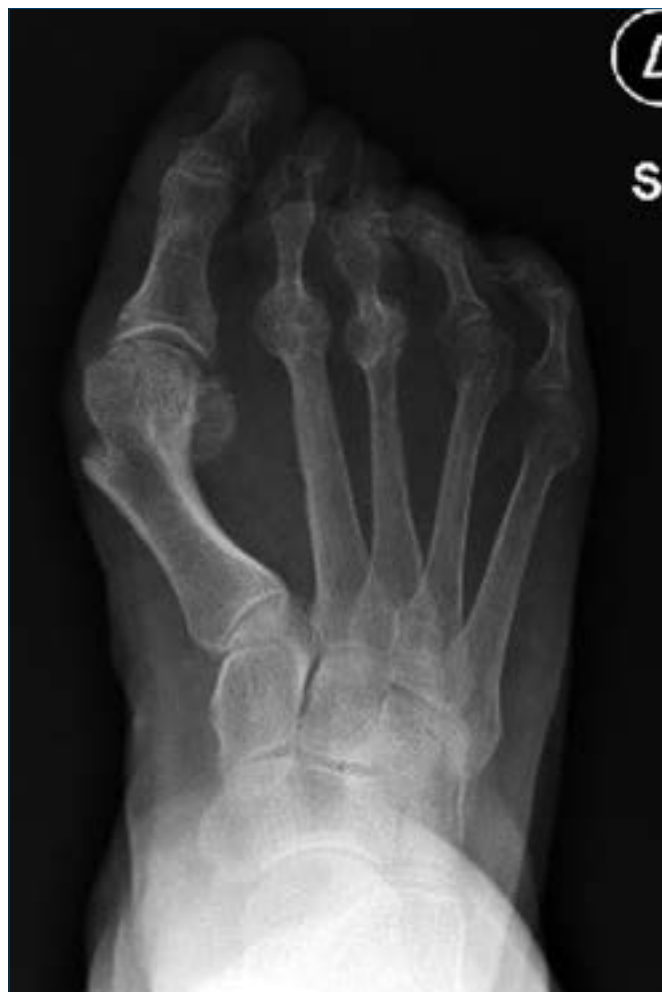

Figura 3. Esempio di errata indicazione: alluce valgo con importante varismo di M1 ed angolo intermetatarsale M1-M2 di oltre 20°; in queste situazioni una osteotomia distale non è in grado di correggere efficacemente la deformità.

i 20 mm, non è possibile correggere adeguatamente con osteotomie distali casi di alluce valgo con angolo intermetatarsale maggiore di 20°; alcuni AA. abbassano ulteriormente questo valore^{20,36-37}.

Errori di tecnica

Si tratta di situazioni a volte molto diverse tra loro ma che comunque in vario modo possono compromettere il risultato; faremo riferimento ovviamente ai casi più frequenti con particolare riguardo alle tecniche osteotomiche.

- a. **Sede impropria dell'osteotomia:** in particolare le osteotomie distali di M1 necessitano di una esatta localizzazione in quanto se eseguite troppo distalmente (Fig. 4) possono interessare in parte la superficie ar-

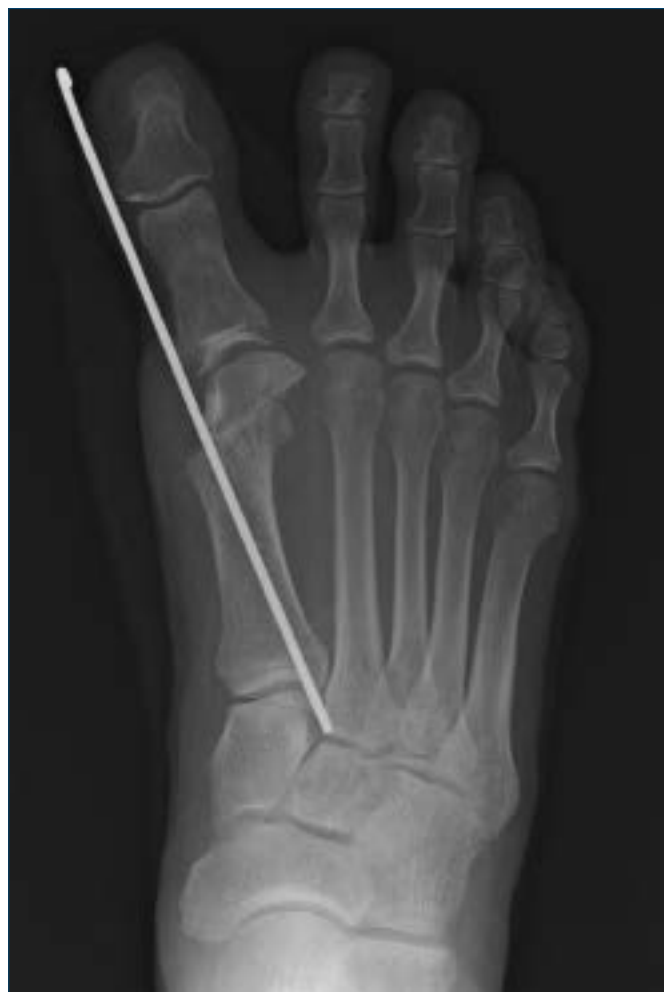

Figura 4. Osteotomia distale tipo PDO eseguita troppo distalmente; in questo caso è possibile si determini una incongruenza con l'apparato sesamoideo e conseguente rigidità articolare; inoltre aumentano i rischi di necrosi cefalica.

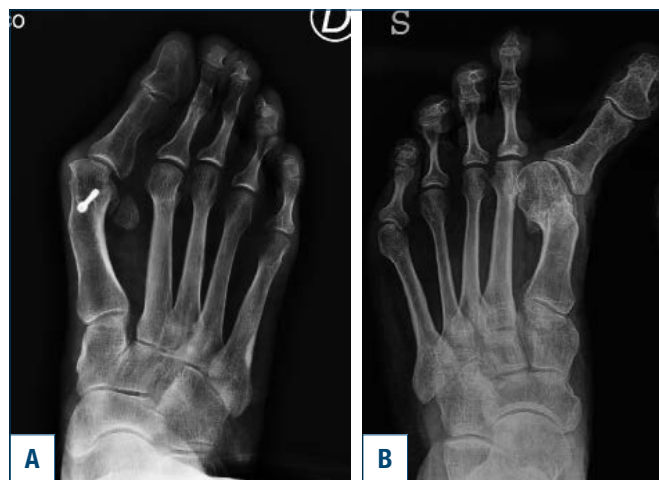


Figura 5. (a) Insufficiente dislocazione laterale della testa metatarsale a seguito di osteotomia distale; il sesamoide laterale risulta ben visibile per incompleta correzione dell'angolo intermetatarsale. (b) Eccessiva dislocazione laterale della testa metatarsale con varismo secondario dell'alluce.

icolare con danno cartilagineo e facilitare fenomeni necrotici del frammento cefalico; se troppo prossimali cadono in sede diafisaria con maggiori difficoltà alla consolidazione e maggiori rischi di dislocazione dorsale.

- b. **Non corretto disegno dell'osteotomia:** i tagli osteotomici, se non eseguiti in maniera ottimale, possono determinare danni alle superfici articolari, specie in sede plantare e a livello della articolazione metatarso-sesamoidea; inoltre facilitare l'eventuale instabilità dell'osteotomia o favorire una anomala dislocazione del metatarsale. Nelle osteotomie prossimali, ad esempio, è essenziale che i tagli osteotomici disegnino una cerniera orientata ortogonalmente al piano di carico per evitare la dorsalizzazione del metatarsale.
- c. **Errata dislocazione del moncone distale:** nel caso delle osteotomie distali il problema più frequente è una insufficiente dislocazione laterale della testa metatarsale che comporta una ipocorrezione (Fig. 5a) o, all'opposto, una eccessiva dislocazione che esita spesso in un varismo secondario (Fig. 5b). Un'altra situazione piuttosto frequente è una anomala dorsalizzazione del frammento distale che comporta insufficienza funzionale del 1° raggio e metatarsalgia di trasferimento. Analoghi problemi si possono avere per le osteotomie prossimali o per l'intervento di Lapidus con la precisazione che gli interventi eseguiti in sede prossimale amplificano in maniera significativa gli errori per il maggior braccio di leva.

- d. **Errori di osteosintesi:** una osteosintesi insufficiente può determinare una mobilizzazione secondaria dell'osteotomia; anche in questo caso i problemi sono maggiori per le osteotomie prossimali a causa del braccio di leva sfavorevole. Un'altra situazione non eccezionale è la procidenza in articolazione dell'estremità dei mezzi di sintesi con possibile comparsa di rigidità o condropatia.
- e. **Eccessiva resezione della prominenza mediale e problemi con i tessuti molli:** l'evenienza più frequente è una eccessiva resezione della pseudoesostosi che comporta una riduzione delle dimensioni della testa metatarsale e una frequente instabilità mediale con possibile varismo secondario. Relativamente ai tessuti molli le problematiche maggiori sono relative all'esecuzione di liberazioni troppo estese della capsula laterale e/o ad un eccessivo ritensionamento dei tessuti mediali, condizioni che possono comportare con facilità un varismo articolare

Non corretta gestione del post-operatorio

Consistono in errori nel confezionamento del bendaggio post-operatorio, nell'uso delle calzature o dei tutori post-operatori, nel carico troppo precoce o eccessivo o all'opposto in una immobilità protratta, in trattamenti fisioterapici troppo aggressivi o eccessivamente blandi, in errori nelle medicazioni.

Le alterazioni anatomico-patologiche

Sono essenzialmente rappresentate dalle seguenti situazioni a volte associate tra loro.

Malconsolidazioni

La malconsolidazione è una delle cause più frequenti nel fallimento della chirurgia dell'alluce valgo; può interessare uno o più piani dello spazio con situazioni variamente associate tra loro. Le cause che portano alla malconsolidazione sono state esaminate precedentemente ma generalmente sono rappresentate da un disegno osteotomico non corretto, da una insufficiente o eccessiva dislocazione e da una errata stabilizzazione; ovviamente ogni tipo di osteotomia può comportare problematiche differenti.

Dorsalizzazione

Comporta una dislocazione dorsale della testa di M1 che ha come conseguenza prevalente riduzione del carico sul 1° raggio e frequente comparsa di metatarsalgia da trasferimento. Possono essere distinte due situazioni che possono peraltro essere tra loro associate:

- sollevamento della testa del 1° metatarsale che mantiene però un normale orientamento sul piano sagittale; è una

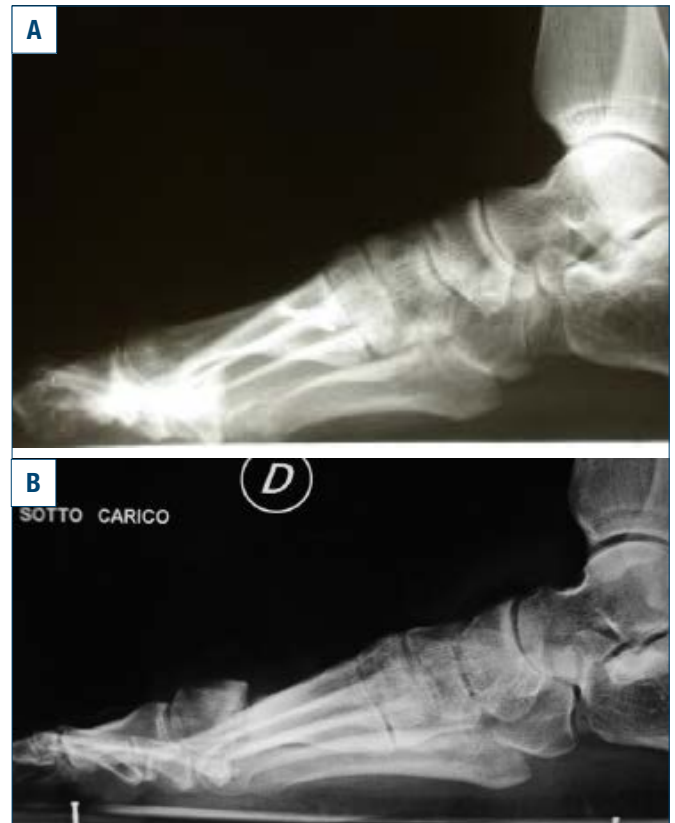

Figura 6. Malconsolidazione in dorsalizzazione a seguito di osteotomia prossimale di M1 (a) ed a seguito di osteotomia distale (b).

situazione che può essere osservata in tutte le osteotomie di M1 ma che è tipica delle osteotomie prossimali (Fig. 6). Le osteotomie prossimali per mantenere invariata la posizione della testa metatarsale devono essere eseguite con una cerniera ortogonale al piano di appoggio; se la direzione di questa cerniera è ortogonale all'asse maggiore del metatarsale, cioè in senso anteroposteriore e dorsoplantare, lo spostamento determinerà inevitabilmente un sollevamento della testa. Inoltre le osteotomie prossimali, a causa del lungo braccio di leva, sono intrinsecamente più instabili specie se il carico è troppo precoce o la stabilizzazione precaria. Una situazione particolare di sollevamento della testa metatarsale si osserva nelle osteotomie diafisarie tipo Scarf in cui si verifica un infossamento del moncone dorsale in quello plantare ("troughing") per insufficienza di contatto corticale e dell'appoggio metafisario in soggetti osteoporotici; tale complicanza incide fino al 35% dei casi di osteotomia tipo Scarf³⁸.

- rotazione in senso dorsale della testa della testa di M1: è tipica delle osteotomie distali; la causa è molto spesso da ricercare in una scarsa qualità della spongiosa e

da una stabilizzazione insufficiente (Fig. 7). Comporta una incongruenza articolare con flessione compensatoria da parte della F1 che può portare nel tempo a una evoluzione artrosica.

La combinazione di queste due tipologie di malconsolidazioni in dorsalizzazione si riscontra con notevole frequenza nelle osteotomie percutanee non stabilizzate di prima generazione tipo Reverdin-Isham³⁹ per la relativa instabilità intrinseca dell'osteotomia, l'assenza di efficaci mezzi di stabilizzazione e per il carico precoce⁴⁰.

Abduzione

Consiste in una malconsolidazione rotatoria sul piano trasverso per cui la superficie articolare risulta orientata obliquamente in senso laterale. È una situazione tipica delle osteotomie distali specie quando la traslazione laterale è molto spinta e il contatto tra i monconi precario. La principale conseguenza è una incongruenza articolare che coinvolge anche l'apparato sesamoideo e che determina una evoluzione artrosica; inoltre concomita un accorciamento del metatarsale con frequente metatarsalgia di trasferimento.

Plantarflessione

È una situazione piuttosto rara che si osserva quasi esclusivamente nelle osteotomie distali (Fig. 8) e che dipende da un problema di erroneo posizionamento intraoperatorio. Ne consegue un sovraccarico meccanico in corrispondenza della testa di M1 e una anomala posizione dell'alluce che tende a rimanere dorsiflesso con difficoltà alla spinta in fase propulsiva; è inoltre frequente una precoce evoluzione artrosica della MF1.

Accorciamento

In realtà tutte le osteotomie, se si escludono le osteotomie in addizione, comportano un accorciamento dovuto allo spessore della sega stimabile intorno ai 2 mm³⁶ e anche maggiore nelle osteotomie percutanee (Fig. 9) eseguite con fresa; alcuni disegni osteotomici possono comportare accorciamenti più importanti dell'ordine di 3-7 mm⁴¹. Tale accorciamento può essere ovviato con una relativa plantarflessione di M1 e, nelle osteotomie distali, con una distalizzazione della testa obliquando opportunamente il taglio. Va comunque ricordato come un modesto accorciamento del 1° metatarsale faciliti la correzione del valgismo, la renda più stabile e migliori il movimento articolare. La riduzione in lunghezza del 1° metatarsale comporta però una relativa insufficienza del 1° raggio con sovraccarico dei raggi centrali specie in fase propulsiva.

Dislocazione mediale

È una eventualità rara in quanto il moncone distale del metatarsale osteotomizzato si disloca medialmente, nella

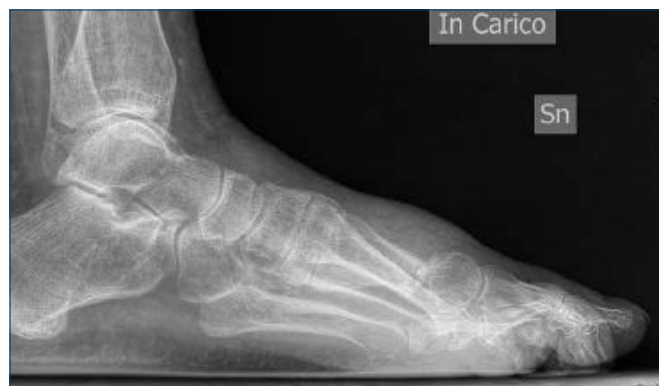

Figura 7. Malconsolidazione in rotazione dorsale della testa di M1 a seguito di osteotomia percutanea distale tipo Reverdin-Isham

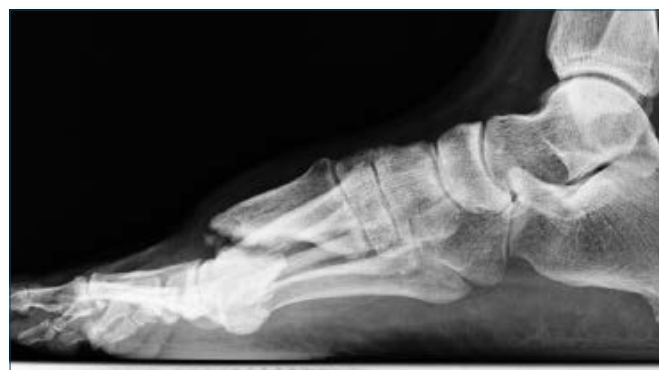

Figura 8. Malconsolidazione in plantarflessione della testa di M1 a seguito di osteotomia percutanea distale

direzione opposta a quella desiderata (Fig. 10); si osserva quasi esclusivamente come complicanza delle osteotomie percutanee di I^a generazione non stabilizzate.

Rotazione

È una condizione difficile da quantificare con esami clinici o strumentali anche per la supinazione di M1 presente nell'alluce valgo⁴². È in generale secondaria a un difetto di riduzione in corso di intervento. Clinicamente comporta sintomi articolari con rigidità, dolore ed evoluzione artrosica. Può essere sospettata con radiografie convenzionali e proiezioni assiali per sesamoidi, anche se in teoria l'esame più dirimente, anche se di difficile accesso, è la TC in carico.

Pseudoartrosi

Si tratta di una complicanza piuttosto rara; Barg et al.⁴³ in un recente articolo citano su 7526 casi un tasso di pseudoartrosi dello 0,04% dei quali circa la metà riscontrati in artrodesi tipo Lapidus.

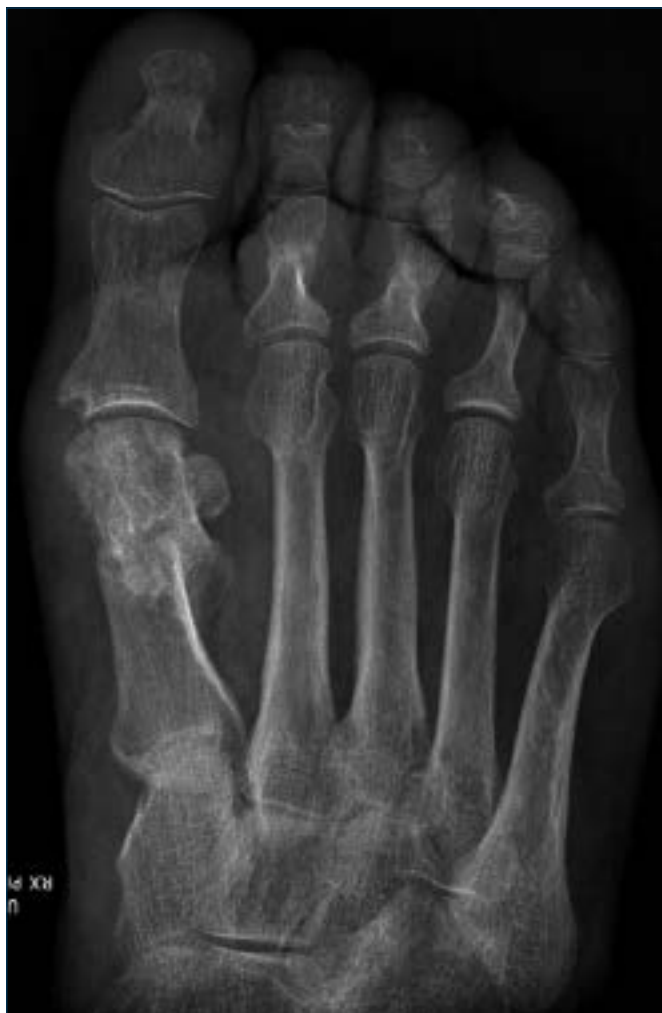

Figura 9. Malconsolidazione con importante ipometria a seguito di osteotomia percutanea distale di M1 sec Reverdin-Isham; la Paziente è sintomatica per importante metatarsalgia centrale

Le cause della pseudoartrosi possono essere ricercate in molti casi in una insufficiente stabilizzazione dell'osteotomia; questo problema può essere più evidente per le osteotomie prossimali, che hanno un lungo braccio di leva, o per osteotomie distali specie per quelle lineari che sono intrinsecamente instabili.

Un'altra probabile causa sono i danni termici che talvolta possono essere osservati nelle osteotomie percutanee (Fig. 11) eseguite con frese ad alta velocità ⁴⁴.

Non devono comunque essere sottovalutati fattori correlati al paziente in particolare per comorbidità come disturbi del microcircolo, tabagismo, diabete e ipovitaminosi D.

Necrosi cefalica

Anche la necrosi cefalica è una complicanza piuttosto rara

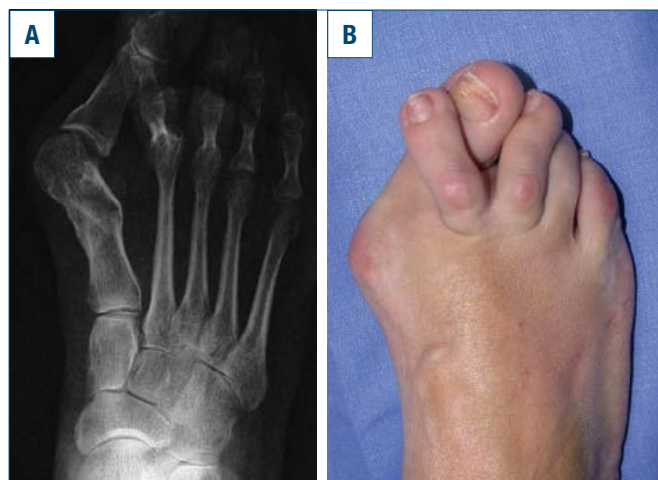


Figura 10. Malconsolidazione con dislocazione mediale del moncone distale di M1; valgismo secondario dell'alluce e sovraccarico di M2 con lussazione MF2 per rottura della placca plantare

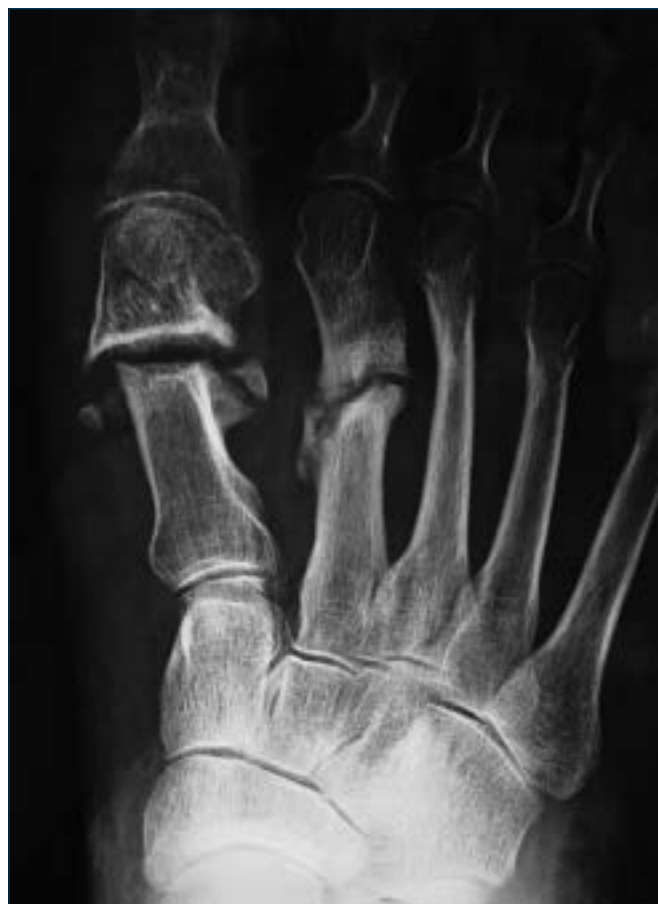

Figura 11. Pseudoartrosi in esiti osteotomia percutanea distale; concomita pseudoartrosi diafisaria di M2; sintomatica per metatarsalgia III IV ed insufficienza dell'alluce in fase propulsiva

e pressochè esclusiva delle osteotomie distali (Fig. 12); per altri tipi di osteotomie sono descritti solo casi sporadici^{45,46}.

Per le osteotomie distali incide verosimilmente per meno dell'1% anche se la revisione di Meier e Kenzora del 1985 riporta una frequenza del 20%³⁶; studi successivi hanno drasticamente ridotto questa percentuale con valori pari a zero^{47,48}.

Le cause sono da ricondurre allo scarso rispetto dei poli vascolari e/o alla sede troppo distale dell'osteotomia.

Invece i dati relativi alla relazione tra release laterale e necrosi avascolari sono piuttosto contrastanti.

Jones et al.⁴⁹ hanno studiato gli effetti dell'osteotomia tipo "chevron" più il release capsulare laterale sull'apporto ematico alla testa metatarsale in preparati anatomici di-

mostrando che errori tecnici con lisi troppo estese possono risultare in un danno dei vasi nutrizi.

Kuhn e al.⁵⁰ hanno evidenziato come la capsulotomia mediale associata all'osteotomia tipo Austin possa ridurre fino al 58% l'afflusso ematico alla testa metatarsale; il release laterale e la tenotomia dell'abducente possono causare una ulteriore riduzione del 13% per un totale di oltre il 70% della vascolarizzazione.

Studiando il decorso post-operatorio dell'osteotomia di Austin con esame RMN Wilkinson et al.⁵¹ hanno evidenziato necrosi avascolari in circa il 50% dei 20 casi esaminati, in particolare a carico del versante dorsale della testa metatarsale, anche se in nessuno dei casi il paziente lamentava disturbi specifici; analoghi risultati con studi RMN sono riportati da Neary et al.⁵².

È tuttavia probabile che la circolazione della testa metatarsale sia in grado di compensare quelli che sembrano quasi inevitabili fenomeni ischemici indotti dalle osteotomie distali in quanto evoluzioni verso quadri di necrosi massiva o comunque sintomatici sono piuttosto rari; vengono anche descritte alterazioni radiografiche che possono rendersi evidenti nelle prime settimane dopo l'intervento ma che nella gran parte dei casi scompaiono con il tempo⁵³.

La sintomatologia è molto variabile e dipende principalmente dalla estensione della necrosi e dall'entità delle alterazioni morfologiche; sono presenti essenzialmente sintomi articolari come dolore e limitazione del movimento e in qualche caso metatarsalgia da trasferimento.

La diagnosi strumentale è agevole con radiografie convenzionali; il ricorso all'RMN può essere utile solo per precisare l'estensione della necrosi.

Condropatia/Artrosi della MF1

L'artrosi è spesso conseguenza di alterazioni condrali preesistenti all'intervento che possono peggiorare nel post-operatorio verosimilmente per modificazione dei rapporti articolari o per eccessiva compressione articolare, quest'ultima in genere conseguenza di sutura capsulare in tensione.

Come si è visto molte delle precedenti condizioni, in particolare malconsolidazioni e necrosi, evolvono nel tempo in artrosi.

Altre potenziali cause di artrosi sono l'erroneo decorso in sede articolare dell'osteotomia per localizzazione troppo distale o per la procidenza in articolazione di mezzi di sintesi.

Le conseguenze cliniche

Le alterazioni anatomopatologiche precedentemente esaminate possono condizionare differenti quadri clinici; i principali sono i seguenti.

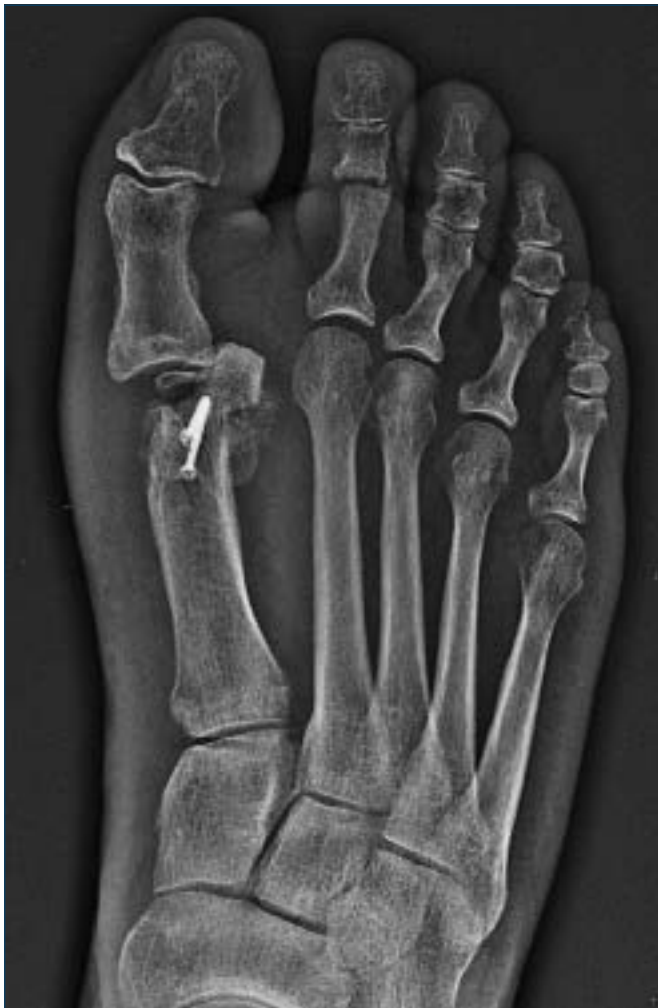

Figura 12. Esiti necrosi massiva della testa di M1 a seguito di osteotomia distale M1 tipo Austin; radiografia a 18 mesi dall'intervento.

Recidiva e ipocorrezione

Si tratta in realtà di due situazioni molto diverse tra loro anche se talvolta non risulta agevole differenziarle.

Il termine recidiva presuppone una efficace e documentata correzione post-operatoria che tuttavia nel tempo è andata incontro a un deterioramento con ricomparsa della deformità; ipocorrezione è invece un trattamento che per motivi diversi non ha portato a una normalizzazione dei parametri post-operatori. È estremamente difficile quantificare la percentuale di questa complicanza in quanto in letteratura vengono utilizzati diversi metodi di misurazione (si pensi alla differenza tra valutazione dell'angolo intermetatarsale utilizzando l'asse anatomico piuttosto che l'asse meccanico di M1) e anche la definizione stessa di recidiva non è comunemente accettata (necessità di ulteriore chirurgia, misurazioni angolari superiori a determinati valori, incremento angolare dei parametri rispetto alla correzione ottenuta, ricomparsa di sintomi e deformità obiettivamente...). Si stima che i casi di recidiva possano variare dal 4% al 73%⁶ anche se un valore verosimile è intorno al 16%⁵⁴. La principale causa di recidiva/ipocorrezione è una insufficiente correzione dei parametri angolari, in particolare dell'angolo intermetatarsale cui può associarsi una instabilità articolare della MF1 per residua retrazione dei tessuti laterali o insufficienza di quelli mediali. Possono inoltre intervenire numerosi fattori come lassità legamentosa, instabilità del I° raggio, metatarso addotto, assetto in pronazione, alterazioni neuromuscolari etc.

Varismo

Gli esiti chirurgici rappresentano la causa principale di alluce varo⁵⁵; si stima che l'incidenza di varismo possa variare dal 2% al 17%⁵⁶.

In teoria tutte le metodiche possono portare a ipercorrezione; è tuttavia probabile che le osteotomie prossimali (Fig. 13) abbiano l'incidenza maggiore⁵⁷.

Gli elementi che possono condizionare il varismo sono numerosi e possono essere distinti in fattori ossei (eccessiva dislocazione laterale della testa metatarsale, eccessiva resezione della prominenza mediale, sesamoidectomia) o relativi alle parti molli (eccessiva liberazione laterale, eccessiva ritensione delle strutture mediali).

Si tratta in generale di una condizione a volte limitata e con disturbi minimi ma spesso evolutiva verso un graduale peggioramento con precoce comparsa di limitazione del movimento articolare e di alterazioni artrosiche; i disturbi consistono in difficoltà all'uso della calzatura, dolore articolare, alterazione posturale con deambulazione in supinazione e metatarsalgia laterale.

Sintomi articolari

Sono espressione di una sofferenza articolare causata da

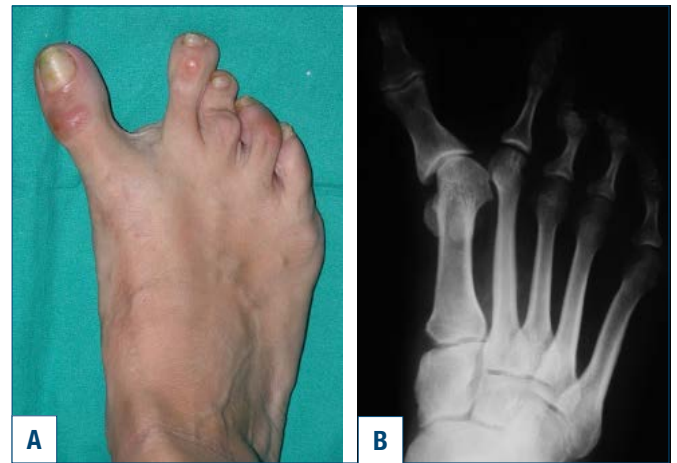

Figura 13. Alluce varo secondario ad osteotomia prossimale con angolo intermetatarsale M1-M2 negativo.

condropatia e/o incongruenza articolare. I disturbi prevalenti sono rappresentati da limitazione più o meno importante dell'articolazione e dolore di tipo meccanico. Non infrequentemente questi disturbi condizionano una deambulazione antalgica in supinazione con progressiva comparsa di metatarsalgia laterale.

Metatarsalgia

L'evenienza più frequente è la comparsa di metatarsalgia sui raggi centrali in particolare II e III come conseguenza di insufficienza del I° raggio; il sovraccarico determina in una prima fase una situazione infiammatoria su base meccanica che tuttavia ben presto evolve in alterazioni strutturali delle parti molli (ipercheratosi e atrofia del pannicolo adiposo plantare, distensione o rottura della placca plantare e conseguente instabilità o lussazione) o dell'osso, con possibili fratture da stress dei metatarsali.

Le tipologie di intervento che comportano con maggiore frequenza metatarsalgia dei raggi centrali sono

- le artroplastiche tipo Keller-Brandes³³ a seguito dell'indebolimento della forza di plantarflessione della F1;
- gli interventi osteotomici con accorciamento, voluto o occasionale, del I° metatarsale (ad esempio si stima che l'osteotomia di Mitchell induca metatarsalgia centrale dall'11% al 20% dei casi)⁵⁸. In queste situazioni, trattandosi di un problema di anomala lunghezza metatarsale, la metatarsalgia si manifesta prevalentemente nella fase propulsiva del passo (III rocker);
- gli interventi osteotomici con anomala elevazione di M1; in questo caso, trattandosi di un problema di livello delle teste metatarsali, la metatarsalgia si manifesta nella fase di "stance" (II rocker).

La metatarsalgia del I raggio è invece piuttosto rara e con-

seguito a malconsolidazioni in plantarflessione di M1 e/o a disturbi a carico dei sesamoidi; in queste situazioni è spesso presente una deambulazione in supinazione con frequente associata metatarsalgia V.

Principi di trattamento

Il trattamento di revisione richiede un'attenta pianificazione e un accurato colloquio con il paziente per comprendere problemi attuali e aspettative; è consigliabile proporre una chirurgia di ripresa solo in caso di disturbi soggettivi e/o funzionali importanti e non controllabili con metodi conservativi in quanto il risultato finale non è sempre esattamente prevedibile.

Anche se ogni caso riveste particolari problematiche spesso non strettamente codificabili alcuni principi generali dovrebbero essere tenuti in considerazione.

- In caso di articolazione MF1 mobile, indolente e radiograficamente non compromessa dovrebbe essere presa in considerazione una chirurgia di risparmio articolare con ripristino dei normali parametri angolari mediante opportune osteotomie con una correzione nella sede della deformità e opportuno bilanciamento dei tessuti molli se necessario.
- In caso di artrosi della MF1 o importante incongruenza o instabilità l'intervento di scelta è l'artrodesi eventualmente associata a osteotomia per correggere l'assetto del I° metatarsale; l'artrodesi ha evidenziato ottimi o buoni risultati a distanza in oltre il 70% degli interventi di revisione⁵⁹. In caso di accorciamento del I° metatarsale o negli esiti di artroplastica tipo Keller-Brandes è preferibile utilizzare tecniche di artrodesi con innesto osseo in distrazione.
- In presenza di instabilità del I° metatarsale alla cuneo-metatarsea è consigliata una artrodesi tipo Lapidus con concomitante correzione della posizione del I° metatarsale.
- In caso di metatarsalgia centrale, di lussazione o instabilità delle MF laterali o di importante accorciamento residuo del I° metatarsale non diversamente correggibile è consigliabile un intervento osteotomico sui raggi laterali con osteotomie con prevalente effetto di sollevamento per metatarsalgie del II° rocker o con prevalente effetto di accorciamento nelle metatarsalgie del III° roker.

Conclusioni

- Le complicanze nella chirurgia dell'alluce valgo sono piuttosto frequenti con percentuali probabilmente superiori al 10-15%.
- Tutte le tecniche chirurgiche attualmente utilizzate

possono comportare complicanze verosimilmente con analoghe percentuali.

- Le complicanze possono essere studiate in rapporto alle cause, alle alterazioni anatomopatologiche e alle conseguenze cliniche indotte.
- È consigliabile prudenza nelle indicazioni della chirurgia primaria che andrebbe proposta solo in Pazienti con significativi disturbi soggettivi e/o funzionali.
- La chirurgia di ripresa è spesso difficoltosa e con risultati poco prevedibili.

Bibliografia

- 1 Adams PF, Hendershot GE, Marano MA. Current estimates from the National Health Interview Survey, 1996. *Vital Health Stat* 1999;10:1-203.
- 2 Menz HB, Lord SR. Foot pain impairs balance and functional ability in community-dwelling older people. *J Am Podiatr Med Assoc* 2001;91:222-9. <https://doi.org/10.7547/87507315-91-5-222>
- 3 Roddy E, Zhang W, Doherty M. Prevalence and associations of hallux valgus in a primary care population. *Arthritis Rheum* 2008;59:857-62. <https://doi.org/10.1002/art.23709>
- 4 Nix S, Smith M, Vicenzino B. Prevalence of Hallux Valgus in the general population: a systematic review and meta-analysis. *J Foot Ankle Res* 2010; 3:21. <https://doi.org/10.1186/1757-1146-3-21>
- 5 Coughlin MJ, Thompson FM. The high price of high-fashion footwear. *Instr Course Lect* 1995;44:371-7.
- 6 Dayton PD. *Evidence Based Bunion Surgery*. Springer Int 2018.
- 7 Duan X, Kadakia AR. Salvage of recurrence after failed surgical treatment of hallux valgus. *Arch Orthop Trauma Surg* 2012;132:477-85. <https://doi.org/10.1007/s00402-011-1447-6>
- 8 Thompson FM. Complications of hallux valgus surgery and salvage. *Orthopedics* 1990;13:1059-67.
- 9 Volpe A, Postorino A. Complicanze nella Chirurgia dell'alluce valgo. In: *Progressi in medicina e chirurgia del piede*. Bologna: Timeo Editore 2011, pp. 63-75.
- 10 Iyer S, Demetracopoulos CA, Sofka CM, Ellis SJ. High rate of recurrence following proximal medial opening wedge osteotomy for correction of moderate hallux valgus. *Foot Ankle Int* 2015;36:756-63. <https://doi.org/10.1177/1071100715577195>
- 11 Pentikainen I, Ojala R, Ohtonen P, et al. Preoperative radiological factors correlated to long-term recurrence of hallux valgus following distal chevron osteotomy. *Foot Ankle Int* 2014;35:1262-7. <https://doi.org/10.1177/1071100714548703>
- 12 Easley ME, Trnka HJ. Current concepts review: hallux valgus part II: operative treatment. *Foot Ankle Int* 2007;28(6):748-58. <https://doi.org/10.3113/FAI.2007.0748>

- ¹³ Coughlin MJ. Hallux valgus. *J Bone Joint Surg Am* 1996;78:932-66.
- ¹⁴ Sammarco GJ, Idusuyi OB. Complications after surgery of the hallux. *Clin Orthop Relat Res* 2001;(391):59-71. <https://doi.org/10.1097/00003086-200110000-00008>
- ¹⁵ Lehman DE. Salvage of complications of hallux valgus surgery. *Foot Ankle Clin* 2003;8:15-35. [https://doi.org/10.1016/s1083-7515\(02\)00130-4](https://doi.org/10.1016/s1083-7515(02)00130-4)
- ¹⁶ Jones RO, Harkless LB, Baer MS, et al. Retrospective statistical analysis of factor influencing the formation of long-term complications following hallux abducto valgus surgery. *J Foot Surg* 1991;30:344-9.
- ¹⁷ Wukich DK, Lowery NJ, McMillen RL, et al. Postoperative infection rates in foot and ankle surgery; a comparison of patients with and without diabetes mellitus. *J Bone Joint Surg (Am)* 2010;92:287-95. <https://doi.org/10.2106/JBJS.I.00080>
- ¹⁸ Miller WA. Post-operative wound infection in foot and ankle surgery. *Foot Ankle* 1983;4:102-4. <https://doi.org/10.1177/10711078300400211>
- ¹⁹ LinYC, Cheng YM, Chang JK, et al. Minimally invasive distal metatarsal osteotomy for mild to moderate hallux valgus deformity. *Kaohsiung J Med Sci* 2009;25:431-7. [https://doi.org/10.1016/S1607-551X\(09\)70538-8](https://doi.org/10.1016/S1607-551X(09)70538-8)
- ²⁰ Myerson MS. Hallux valgus. In: Myerson MS ed. *Foot and ankle disorders*. Vol 2. Philadelphia: Saunders 2000, pp. 213-288.
- ²¹ Giannini S, Ceccarelli F, Bevoni R. Hallux valgus surgery: the minimally invasive bunion correction (SERI). In: *Techniques in foot and ankle surgery*. Vol. 2, n.1. Philadelphia: Lippincott W & W 2003.
- ²² Magnan B, Samaila E, Bartolozzi P. Le infezioni post-chirurgiche. In: "Progressi in medicina e chirurgia del piede" Complicanze nella chirurgia della caviglia e del piede, Bologna: Timeo Editore 2011 pp. 171-190.
- ²³ Società Italiana di Ortopedia e Traumatologia. Gestione del Rischio Clinico in Sala Operatoria. www.siot.it
- ²⁴ Mizel MS, Temple HT, Michelson JD, et al. Thromboembolism after foot and ankle surgery. A multicenter study. *Clin Orthop Relat Res* 1998;(348):180-5.
- ²⁵ Griffiths JT, Matthews L, Pearce CJ, Calder JD. Incidence of venous thromboembolism in elective foot and ankle surgery with and without aspirin prophylaxis. *J Bone Joint Surg Br* 2012;94:210-4. <https://doi.org/10.1302/0301-620X.94B2.27579>
- ²⁶ Hardy MA. Thromboembolic prophylaxis in foot and ankle surgery what should we do? *Foot Ankle Spec* 2011;4:120-3. Epub 2011 Feb 28. <https://doi.org/10.1177/1938640010395876>
- ²⁷ Carr P, Ehredt DJ Jr, Dawoodian A. Prevention of deep venous thromboembolism in foot and ankle surgery. *Clin Podiatr Med Surg* 2019;36:21-35. <https://doi.org/10.1016/j.cpm.2018.08.002>
- ²⁸ Wukich DK, Waters DH. Thromboembolism following foot and ankle surgery: a case series and literature review. *J Foot Ankle Surg* 2008;47:243-9. <https://doi.org/10.1053/j.jfas.2008.02.003>
- ²⁹ Campbell DA. Sensory nerve damage during surgery on the hallux. *J R Coll Surg Edinb* 1992;37:422-4.
- ³⁰ Shibuya N, Kitterman RT, LaFontaine J, et al. Demographic, physical, and radiographic factors associated with functional flatfoot deformity. *J Foot Ankle Surg* 2014;53:168-72. <https://doi.org/10.1053/j.jfas.2013.11.002>
- ³¹ Blackwood S, Gossett L. Hallux Valgus/medial column instability and their relationship with posterior tibial tendon dysfunction. *Foot Ankle Clin N Am* 2018;23:297-313. <https://doi.org/10.1016/j.fcl.2018.02.003>
- ³² Mayo CH. XVIII. The surgical treatment of bunion. *Ann Surg* 1908;48:300-2. <https://doi.org/10.1097/00000658-190808000-00018>
- ³³ Keller WL. The surgical treatment of bunions and hallux valgus. *NY Med J* 1904;80(741):16.
- ³⁴ Jahss MH, Troy AI, Kummer F: Roentgenographic and mathematical analysis of first metatarsal osteotomies for metatarsus primus varus: a comparative study. *Foot Ankle Int* 1985;5:281 <https://doi.org/10.1177/107110078500500602>
- ³⁵ Harper MC. Correction of metatarsus primus varus with the chevron metatarsal osteotomy, an analysis of corrective factors. *Clin Orthop* 1989;243:180.
- ³⁶ Meier PJ, Kenzora JE. The risks and benefits of distal first metatarsal osteotomies. *J Bone Joint Surg* 1985;6:7. <https://doi.org/10.1177/107110078500600103>
- ³⁷ Rossi WR, Ferreira J, Carolos A. Chevron osteotomy for hallux valgus. *Foot Ankle Int* 1992;13:378. <https://doi.org/10.1177/107110079201300702>
- ³⁸ Coetzee JC. Scarf osteotomy for Hallux valgus repair: the dark side. *Foot Ankle Int* 2003;24:29-33. <https://doi.org/10.1177/107110070302400710>
- ³⁹ Isham S. The Reverdin-Isham procedure for the correction of hallux abducto valgus. A distal metatarsal osteotomy procedure. *Clin Podiatr Med Surg* 1991;8:81-94.
- ⁴⁰ Malagelada F, Sahirad C, Dalmau-Pastor M, et al. Minimally invasive surgery for hallux valgus: a systematic review of current surgical techniques. *Int Orthop* 2018;43:625-37. <https://doi.org/10.1007/s00264-018-4138-x>
- ⁴¹ Lee KT, Park YU, Jegal H, et al. Deceptions in hallux valgus. *Foot Ankle Clin* 2014;19:361-70. <https://doi.org/10.1016/j.fcl.2014.06.003>
- ⁴² Filippi J, Briceno J. Complications after metatarsal osteotomies for hallux valgus. *Foot Ankle Clin N Am* 2020; 25:169-82. <https://doi.org/10.1016/j.fcl.2019.10.008>
- ⁴³ Barg A, Harmer JR, Presson AP, et al. Unfavorable outcomes following surgical treatment of hallux valgus deformity. *J Bone Joint Surg* 2018;100:1563-73. <https://doi.org/10.2106/JBJS.17.00975>
- ⁴⁴ Baravarian B, Ben-Ad R. Revision hallux valgus. Causes and correction options. *Clin Podiatr Med Surg* 2014;31:291-8. <https://doi.org/10.1016/j.cpm.2013.12.010>

- ⁴⁵ Easley ME, Kelly IP. Avascular necrosis of the hallux metatarsal head. *Foot Ankle Clin* 2000;5:591-608.
- ⁴⁶ Wallace GF, Bellacosa R, Mancuso JE. Avascular necrosis following distal first metatarsal osteotomies: a survey. *J Foot Ankle Surg* 1994;33:167-72.
- ⁴⁷ Lee KB, Cho NY, Park HW, et al. A comparison of proximal and distal Chevron osteotomy, both with lateral soft-tissue release, for moderate to severe hallux valgus in patients undergoing simultaneous bilateral correction: a prospective randomized controlled trial. *Bone Joint J Surg* 2015;97-B(2):202-7. <https://doi.org/10.1302/0301-620X.97B2.34449>
- ⁴⁸ Saro C, Andr n B, Wildemyr Z, et al. Outcome after distal metatarsal osteotomy for hallux valgus: a prospective randomized controlled trial of two methods. *Foot Ankle Int* 2007;28:778-87. <https://doi.org/10.3113/FAI.2007.0778>
- ⁴⁹ Jones KJ, Feiwell LA, Freedman EL, et al. The effect of chevron osteotomy with lateral capsular release on the blood supply to the first metatarsal head. *J Bone Joint Surg Am* 1995;77-A:197-204. <https://doi.org/10.2106/0004623-199502000-00005>
- ⁵⁰ Kuhn MA, Lippert FG III, Phipps MJ, et al. Blood flow to the metatarsal head after chevron bunionectomy. *Foot Ankle Int* 2005, 26:526-529 <https://doi.org/10.1177/107110070502600705>
- ⁵¹ Wilkinson SV, Jones RO, Sisk LE, et al. Austin bunionectomy: postoperative MRI evaluation for avascular necrosis. *J Foot Surg* 1992;31:469-77.
- ⁵² Neary MT, Jones RO, Sunshain K, et al. Avascular necrosis of the first metatarsal head following Austin osteotomy: a follow-up study. *J Foot Ankle Surg* 1993;32:530-5.
- ⁵³ Lee LT, Park, YU, Jegal H, Lee TH. deceptions in hallux valgus what to look for to limit failures. *Foot Ankle Clin N Am* 2014;19:361-70. <https://doi.org/10.1016/j.fcl.2014.06.003>
- ⁵⁴ Raikin SM, Miller AG, Daniel J. Recurrence of hallux valgus: a review. *Foot Ankle Clin* 2014;19:259-74. <https://doi.org/10.1016/j.fcl.2014.02.008>
- ⁵⁵ Bevernage BD, Leemrijse T. Hallux varus: classification and treatment. *Foot Ankle Clin* 2009;14:51-65. <https://doi.org/10.1016/j.fcl.2008.11.007>
- ⁵⁶ Crawford MD, Patel J, Giza E. Iatrogenic hallux varus treatment algorithm. *Foot Ankle Clin* 2014;19:371-84. <https://doi.org/10.1016/j.fcl.2014.06.004>
- ⁵⁷ Edelman RD. Iatrogenically induced hallux varus. *Clin Podiatr Med Surg* 1991;8:367-82.
- ⁵⁸ Goldberg A, Singh D. Treatment of shortening following hallux valgus surgery. *Foot Ankle Clin* 2014;19:309-16. <https://doi.org/10.1016/j.fcl.2014.02.009>
- ⁵⁹ Grimes JS, Coughlin MJ. First metatarsophalangeal joint arthrodesis as a treatment for failed hallux valgus surgery. *Foot Ankle Int* 2006;27:887-93. <https://doi.org/10.1177/107110070602701104>