ARTICOLO ORIGINALE

Giornale Italiano di Ortopedia e Traumatologia
2021;47:36-42; doi: 10.32050/0390-0134-286

Indagine italiana sul metodo Ponseti per il trattamento del piede torto congenito

Italian survey on Ponseti method for clubfoot treatment

Chiara Arrigoni *(foto)*, Nunzio Catena, Carlo Origo

SC di Ortopedia e Traumatologia Pediatrica, Azienda Ospedaliera SS. Antonio e Biagio e Cesare Arrigo, Alessandria

Riassunto

Introduzione. La metodica messa a punto da Ignacio Ponseti è, progressivamente, diventata il *gold standard* assoluto per il trattamento del piede torto congenito (PTC). Nel tempo si sono evidenziati accorgimenti e possibili modifiche o sue migliorie, tali da consentire alcuni gradi di libertà decisionale a tutti coloro che la applicano.

Materiali e metodi. Abbiamo approntato un questionario con domande volte ad analizzare il trattamento di Ponseti in ogni suo aspetto e questo è stato inviato, nell'anno 2019, ai principali reparti italiani di ortopedia dove si svolga anche attività pediatrica.

Risultati. 22 centri hanno partecipato al questionario rispondendo a tutte le domande.

Discussione. In Italia, la metodica di Ponseti è la più utilizzata per il trattamento del PTC. Esistono dei punti di forza di questa tecnica, che sono universalmente riconosciuti, e varianti, che sono diversamente applicate con risultati sovrapponibili, confermando l'indubbia validità della tecnica di Ponseti.

Conclusioni. La metodica Ponseti è risultata la utilizzata in tutta Italia, con un progressivo abbandono di tecniche usate in precedenza (es. metodo di Kite), con una notevole soddisfazione dei partecipanti allo studio.

Parole chiave: piede torto congenito, metodica Ponseti, sondaggio italiano

Summary

Introduction. *Ponseti method has progressively become the gold standard for clubfoot treatment. Over time, tricks and possible changes to the method or its improvements have been highlighted, such as to allow some degrees of decision-making freedom to all those who apply it.*

Materials and methods. *We created a questionnaire about every aspect of Ponseti method and it was sent, in 2019, to major orthopedic Italian units in which there is also some pediatric activity.*

Results. *22 centers decided to participate answering to the questions.*

Discussion. *Ponseti method, in Italy, is the most diffuse technique for treating clubfoot. It has some universally adopted points of strength, and some variations which are differently used but ends with the same results, confirming the undoubted validity of the method itself.*

Conclusions. *Ponseti method is the most used in Italy with a progressive desertion of previous techniques (es. Kite method) with a considerably satisfaction of the study participants.*

Key words: *clubfoot, Ponseti method, italian survey*

Ricevuto: 1 novembre 2020
Accettato: 3 febbraio 2021

Corrispondenza
Chiara Arrigoni
via Spalto Marengo 46, 15121 Alessandria
E-mail: chiara.arrigoni@libero.it

Conflitto di interessi
Gli Autori dichiarano di non avere alcun conflitto di interesse con l'argomento trattato nell'articolo.

Come citare questo articolo: Arrigoni C, Catena N, Origo C. Indagine italiana sul metodo Ponseti per il trattamento del piede torto congenito. Giornale Italiano di Ortopedia e Traumatologia 2021;47:36-42; https://doi.org/10.32050/0390-0134-286

© Copyright by Pacini Editore Srl

OPEN ACCESS

L'articolo è OPEN ACCESS e divulgato sulla base della licenza CC-BY-NC-ND (Creative Commons Attribuzione – Non commerciale – Non opere derivate 4.0 Internazionale). L'articolo può essere usato indicando la menzione di paternità adeguata e la licenza; solo a scopi non commerciali; solo in originale. Per ulteriori informazioni: https://creativecommons.org/licenses/by-nc-nd/4.0/deed.it

Introduzione

Il piede torto è una delle deformità congenite più diffuse (1-2/1000 nati vivi) e richiede una correzione precoce al fine di prevenire limitazioni future nella vita quotidiana [1].

Alla base della deformità è riconosciuta una displasia congenita dei tessuti muscolo-scheletrici al di sotto del ginocchio [1]. Il suo trattamento può esser difficoltoso per le caratteristiche dalla malformazione, per il rischio di recidiva e per gli esiti a lungo termine tra cui la dismetria degli arti inferiori (che interessa anche il piede), la differenza di circonferenza a livello della gamba e l'intra-torsione della stessa.

A causa della morfologia del piede, che si presenta in una posizione equino-varo-supinata, la patologia genera ansietà nei genitori che spesso sono preoccupati sulla futura capacità di deambulare e correre dei propri figli.

Nel corso degli anni sono stati proposti diversi metodi per la correzione della deformità, passando da tecniche di manipolazione seguite da bendaggi (Bensahel e Di Meglio) [2] o gessi (es. metodo di Kite) [3,4], a strategie prettamente chirurgiche (es. intervento di Codivilla). Attualmente la tecnica di Ponseti è la più diffusa e utilizzata a livello internazionale [5].

Questa metodica prevede la correzione del piede torto congenito (PTC) attraverso una tecnica rigorosa che segue passaggi progressivi basati sulla biologia della malformazione e sull'anatomia funzionale del piede [6].

Dal punto di vista biologico, i legamenti del piede appaiono costituiti da fasci di fibre di collagene che hanno aspetto ondulato e creano delle increspature. Queste permettono l'allungamento dolce e graduale dei legamenti ma ricompaiono dopo pochi giorni permettendo un successivo ulteriore allungamento che giustifica il principio di correzione manuale della deformità [6].

Per quanto riguarda l'anatomia funzionale, invece, le deformità del piede torto si manifestano soprattutto nel tarso le cui ossa, per lo più cartilaginee alla nascita, si trovano in una posizione anomala: l'astragalo è in flessione plantare estrema, con il collo deviato medialmente; lo scafoide si dispone medialmente, quasi a contatto con il malleolo mediale; il calcagno è ruotato in supinazione così che il suo polo anteriore è sito direttamente sotto la testa dell'astragalo [6,7].

Il principio del metodo Ponseti si basa sul fatto che le articolazioni tarsali siano funzionalmente interdipendenti per cui il movimento di ciascuno implica il movimento di quelli adiacenti; in questo modo la correzione dell'estremo dislocamento mediale e dell'inversione necessitano di un graduale spostamento laterale di scafoide, cuboide e calcagno in seguito a un progressivo allungamento dei legamenti tarsali contratti [6].

Le manovre correttive consistono, pertanto, in una spinta dal basso verso l'alto applicata alla testa del primo metatarso per la supinazione progressiva dell'avampiede, senza toccare il retropiede che si corregge, di conseguenza, spontaneamente. Il gesso femoro-podalico, dopo la manipolazione, serva a mantenere la posizione corretta fino al momento in cui i legamenti siano di nuovo allungabili (a partire da 5 giorni dopo la manipolazione). Ponseti consiglia di iniziare subito dopo la nascita (tra il 7° e il 10° giorno) con una percentuale di successo del 95%.

Al termine del trattamento, che dura intorno alle 5-6 settimane, se persiste l'equinismo si deve procedere all'allungamento del tendine d'Achille in quanto questo è composto da fasci di collagene spessi e densi e di conseguenza, difficilmente allungabile manualmente.

La tenotomia del tendine d'Achille, secondo la metodica originale, viene effettuata percutanea in anestesia locale e a questa segue l'applicazione di un ultimo gesso femoro-podalico per 3 settimane.

Al termine tutte le componenti malformative risultano corrette, per cui si mantiene la posizione con un tutore rigido composto da due scarpine a suola piatta aperte anteriormente, fissate ad una barra rigida che le mantiene in abduzione e lieve dorsi-flessione (tipo Denis Browne).

Questo è da indossare per 3 mesi a tempo pieno, riducendone l'impiego diurno nel I° anno di vita fino alla deambulazione autonoma, per poi utilizzarlo nelle ore notturne fino ai 3-4 anni di età.

La percentuale di risultati con esito positivo è molto alta. Esistono nel mondo centri dedicati all'insegnamento e alla diffusione di tale metodica, alcuni dei quali fondati dallo stesso Ponseti e dai suoi allievi. Ai partecipanti ai corsi, tenuti da questi, viene rilasciato un attestato che ne certifica l'acquisizione della tecnica.

Alla luce di ciò abbiamo deciso di indagare quanto, in Italia, sia diffuso e applicato il metodo di Ponseti e se questo sia eseguito in modo rigoroso o se, in alcuni casi, vengano apportate alcune modifiche dettate dalle circostanze e dall'esperienza diversi centri.

Materiali e metodi

Abbiamo approntato un questionario con domande volte ad analizzare il trattamento di Ponseti in ogni suo aspetto (Tab. I). Questo è stato inviato, nell'anno 2019, ai principali reparti italiani di Ortopedia dove si svolga anche attività pediatrica (Tab. II).

In totale sono risultati 22 centri e tutti hanno risposto al questionario. Da questo si sono tratti i successivi risultati.

Risultati

Dal questionario è emerso che il 59 % dei centri (13), prima del trattamento Ponseti, adottava la tecnica di Kite, nel

Tabella I. Questionario inviato ai centri.

1. Quale trattamento era impiegato prima della tecnica di Ponseti (punto interrogativo?)
2. Presenza di medici cerrtificati nell'équipe
3. A che distanza dalla nascita avete avviato il trattamento?
4. Che tipo di materiale viene impiegato (gesso, altro)?
5. Sopra o sotto al ginocchio?
6. Che tipo di confezione?
7. Ogni quanto viene rinnovato l'apparecchio?
8. Chi applica l'apparecchio?
9. Ritieni utile eseguire manipolazioni prima di confezionare l'apparecchio?
10. Come viene rimosso l'apparecchio?
11. Quale scala di valutazione viene utilizzata pre e post trattamento?
12. Tenotomia del tendine d'Achille: in che percentuale dei casi?
13. Tenotomia del tendine d'Achille: quale anestesia?
14. Tenotomia del tendine d'Achille: quale tecnica?
15. Durata del gesso post-operatorio
16. Quale tutore dopo il gesso?
17. Tempi di impiego del tutore
18. In caso di intolleranza al tutore o nelle forme monolaterali, reputi accettabile passare all'uso di un tutore monolaterale (AFO o doccia)?
19. Ti ritieni soddisfatto dei risultati raggiunti con questa tecnica rispetto alle tue esperienza precedenti?
20. Criticità e aspetti da approfondire

Tabella II. Elenco dei presidi ospedalieri a cui è stato inviato il questionario.

Città	Presidio ospedaliero	Partecipanti
Alessandria	Ospedale Infantile "Cesare Arrigo"	C. Origo, N. Catena
Ancona	Ospedale Pediatrico "G. Salesi"	M. Marinelli
Bologna	Istituto "Rizzoli"	S. Stilli, L. Di Gennaro, C. Racano
Brescia	Ospedale dei Bambini	P.C. Brunelli
Cagliari	Ospedale "Marino e Microcitemico"	V. Setzu
Catania	Clinica Ortopedica "Policlinico Vittorio Emanuele"	V. Pavone
Genova	Istituto Scientifico "G. Gaslini"	S. Boero
Milano 1	Centro Ortopedico "G. Pini/CTO"	A Memeo
Milano 2	Ospedale "San Raffaele"	M. De Pellegrin, D. Fracassetti
Milano 3	Ospedale dei Bambini "V. Buzzi"	S. Monforte
Napoli	AORN "Santobono-Pausilipon"	P. Guida, A Casaburi
Novara	Ospedale "Maggiore della Carità"	G. Rocca
Orvieto	Ospedale "Santa Maria della Stella"	D. Bellini
Padova	Azienda Ospedaliera	C. Gigante
Pavia	Università, polo "Città di Pavia"	L. Pedrotti
Roma 1	Ospedale Pediatrico "Bambin Gesù 1"	N. Pagnotta
Roma 2	Ospedale Pediatrico "Bambin Gesù 2"	R. Toniolo
Roma 3	Clinica Ortopedica "Tor Vergata"	P. Farsetti
Torino	Ospedale Infantile "Regina Margherita"	A. Andreacchio
Trieste	Ospedale Infantile "B. Garofalo"	D. Di Bello
Verona	AOUI Clinica Ortopedica B	E. Samaila, B. Magnan
Vicenza	Policlinico di Abano Terme	R. Schiavon

18% dei centri (4) venivano eseguiti solo bendaggi funzionali, mentre il 14% (3) ricorreva direttamente alla chirurgia. Qualcuno ha iniziato da subito con la tecnica Ponseti non avendo esperienze precedenti (2 centri).
L'inizio del trattamento viene intrapreso entro la prima settimana di vita nel 18% dei centri (4), la seconda nel 45% (10), la terza settimana nel 31,5 % (7); solo in un centro si inizia entro la quarta di vita.
Per quanto riguarda il mezzo di contenzione nel 59% dei centri (13) vengono utilizzate le bende gessate, mentre nel 23% dei centri (5) si utilizza la vetroresina morbida (softcast). In due centri hanno riferito di utilizzare entrambi e in altri due non è stato specificato il tipo di materiale.
Nell'86% dei centri (19) il confezionamento del gesso prevede l'utilizzo di maglia tubulare, benda cotonata e gesso/vetroresina; solo nel 13,5% dei centri (3) viene utilizzato solo cotone e gesso, mentre in un centro viene utilizzata la doppia maglia tubulare oltre al cotone e al gesso/vetroresina.
C'è unanimità nel confezionare l'apparecchio gessato chiuso e femoro-podalico; solo due centri riferiscono di eseguire delle docce gessate di cui non è specificata la lunghezza.
Il gesso viene rinnovato ogni 7 giorni nel 86% dei centri (19) o ogni 10 giorni nel 14% (3).
Il gesso viene applicato dal medico ortopedico nel 91% dei centri ma solo nel 13,5 % del totale (3 centri) questo ha seguito un corso "abilitante certificato"; in 2 centri l'apparecchio viene eseguito dal personale infermieristico della sala gessi (Fig. 1).
La rimozione avviene per lo più con la sega da gessi o le forbici; 4 centri consigliano di rimuovere l'apparecchio prima di venire al controllo clinico (immersione in acqua o srotolamento in caso di apparecchio in vetroresina).
L'86% degli intervistati ritiene che siano utili le manipolazioni prima di confezionare il gesso.
Per la valutazione clinica pre e post-trattamento, viene utilizzata nel 59% dei centri (13) la scala di Pirani, nel 23% (5) questa in associazione a quella di Di Meglio-Bensahel mentre nel 4,5 % (1) la prima in associazione a quella di Ponseti. Nel 2% dei centri (9) la scala non è specificata; un centro riferisce di non utilizzare scale ma solo la valutazione clinica (Fig. 2).
Nell'80% dei centri (18) si pratica l'allungamento del tendine d'Achille dal 70 al 100% dei casi che, nel 68% dei centri (15) si effettua in anestesia generale, nel 23% (5) in anestesia locale e nel 9% in sedazione (2) (Figg. 3 e 4).
Nel 73% (16) viene effettuato con tecnica percutanea mentre nel 27% dei centri (6) a cielo aperto (Fig. 5). Cinque centri hanno sottolineato che eseguono, in associazione, le capsulotomie posteriori in casi selezionati.

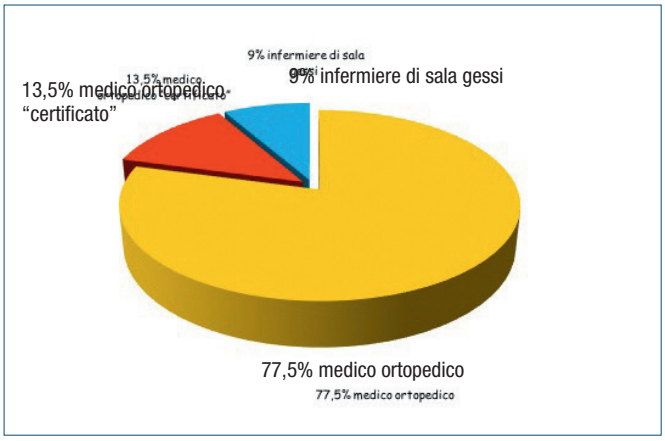

Figura 1. La figura professionale che si occupa di confezionare l'apparecchio di immobilizzazione.

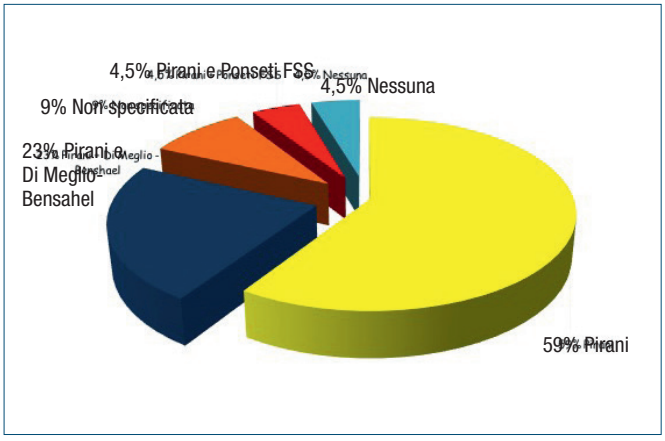

Figura 2. Scale utilizzate per la valutazione clinica pre e post trattamento.

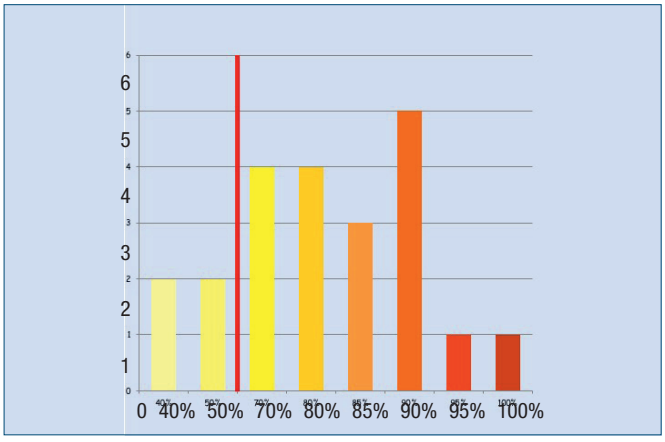

Figura 3. Tasso di esecuzione della tenotomia del tendine d'Achille.

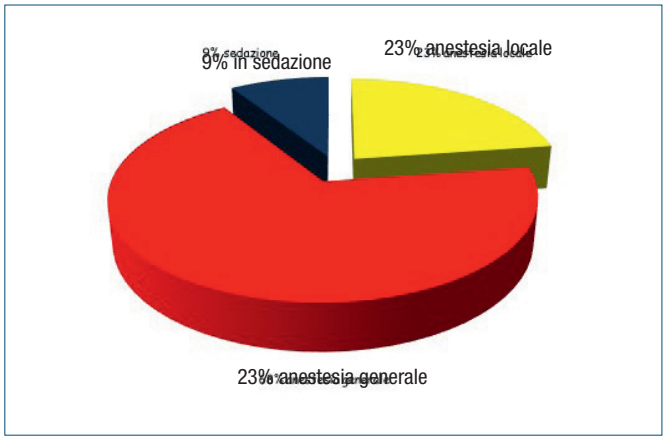

Figura 4. Tipo di anestesia utilizzata per eseguire la tenotomia dell'Achille.

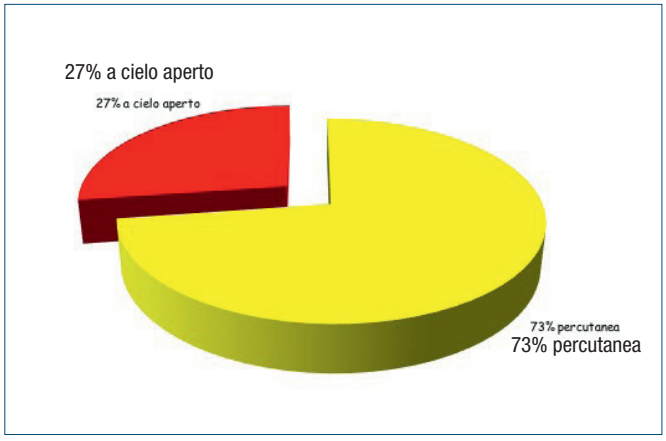

Figura 5. Modalità di esecuzione della tenotomia dell'Achille.

La durata dell"immobilizzazione post-operatoria è di 21 giorni nel 62% dei centri (13); di 15 giorni nel 19,5% (4) e di soli 10 giorni nel 14% (3). Un unico centro la mantiene fino ai 40 giorni dall'intervento. Alla rimozione di quest'ultimo gesso, nel 67% dei centri (14) non ne vengono confezionati altri ma viene applicato un diverso tipo di immobilizzazione.

Nell'81% dei centri (18) questa consiste in un tutore tipo Denis Browne rigido, e articolato nel 9% dei centri (2). Un centro preferisce applicare una doccia sotto il ginocchio e in un altro centro si applica il tutore rigido che può esser sostituito da una doccia in casi particolari (Fig. 6).

Il tutore viene prescritto, nel 47% dei centri (10), a tempo pieno per 3 mesi, poi 16 ore fino alla deambulazione e poi di notte fino ai 4 anni.

Nel 24% dei centri (5) si opta per un tempo pieno fino alla deambulazione e poi di notte fino ai 4 anni, mentre in 5

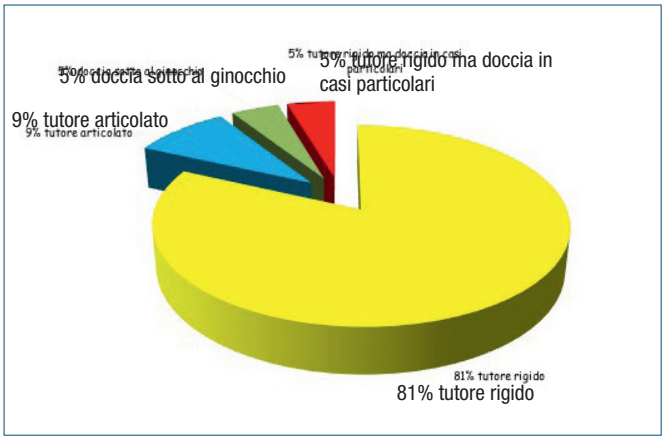

Figura 6. Tipo di immobilizzazione alla rimozione dell'ultimo gesso, post-tenotomia.

centri preferiscono adottare un protocollo personale decrescente. Un unico centro riferisce di mantenere il tutore fino ai 5 anni ma non specifica il protocollo di gestione dello stesso (Fig. 7).

Alla domanda su cosa adottare nelle forme di intolleranza al tutore o nelle forme monolaterali il 50% dei centri (11) non ritiene utile l'utilizzo di un tutore monolaterale (AFO o doccia) mentre il 45% dei centri si (10); un unico centro consiglia di valutare caso per caso.

Il 95% dei centri si ritiene soddisfatto della tecnica utilizzata rispetto alle tecniche adottate in precedenza, mentre solo in un centro si ritengono solo parzialmente soddisfatti.

Nel corso dell'indagine sono state segnalate alcune problematiche inerenti alla gestione del tutore per scarsa collaborazione dei genitori, alla necessità di adottare strategie chirurgiche per la cura della deformità residua dell'avampiede, al trattamento dei pazienti giunti all'osser-

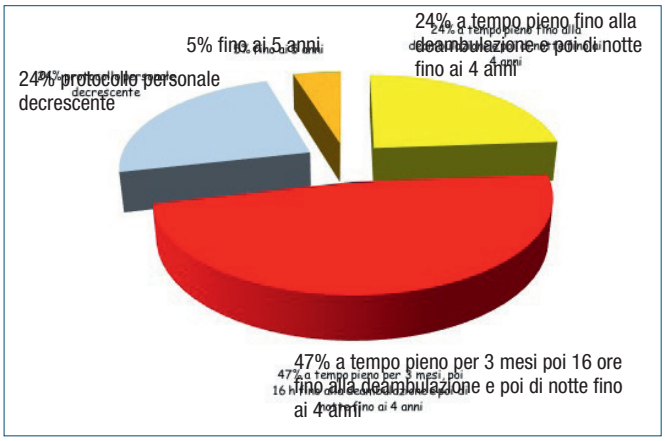

Figura 7. Protocollo di utilizzo del tutore.

vazione dopo i 6 mesi, ai problemi cutanei e alla necessità di definire meglio l'iter terapeutico del PTC atipico.

Discussione

Il nostro questionario è stato sottoposto a centri ortopedici italiani in cui si svolge attività pediatrica per cui sono da considerare, in buona parte, centri "esperti" sul trattamento del piede torto congenito quindi in grado di padroneggiare la tecnica e di valutare, di conseguenza, i risultati ottenuti dai vari trattamenti.
Andando ad analizzare le risposte dei questionari si può affermare che la metodica Ponseti sia utilizzata in tutta Italia e si sia diffusa con un progressivo abbandono di tecniche usate in precedenza (es. metodo di Kite) con una notevole soddisfazione derivante dai risultati ottenuti.
Il trattamento viene effettuato dai medici ortopedici, nella maggior parte dei centri, che solo in 3 centri (13,5%) sarebbe abilitato da una "certificazione".
La riflessione che ne deriva è che, nonostante sia fondamentale la didattica, si tratti di un metodo standardizzato e trasmissibile anche tra colleghi secondo l'esperienza acquisita.
Per quanto riguarda l'inizio del trattamento, solo nel 18% dei centri questo avviene precocemente, mentre in più della metà inizia tra la seconda e la terza settimana di vita. Nel suo metodo Ponseti non era così intransigente sull'inizio consigliando, anzi, di applicare la metodica anche più avanti nel tempo e, a volte, suggerendo la ripresa dei gessi nei bambini più grandi. Tutti i centri hanno, infatti, sottolineato che la tempistica può variare anche in base all'età del bambino alla prima valutazione ortopedica.
La tecnica originale di Ponseti prevede l'impiego di bende gessate e, anche in questo caso, si osserva come, in Italia, il gesso sia il materiale di scelta in quasi il 60% dei centri, mentre in un quarto dei centri viene preferita la vetroresina morbida con riferiti buoni risultati.
Sembra invece essere unanime e, in effetti aderente ai principi del trattamento, l'utilizzo di un'immobilizzazione femoro-podalica, chiusa, al fine di mantenere la correzione, cosa non garantita dai gessi sotto il ginocchio o dalle docce.
Anche i tempi di applicazione del gesso son concordi con il metodo ufficiale.
A proposito della rimozione, Ponseti consiglia la rimozione con un bisturi o bagnando e srotolando le bende gessate ma, in Italia, questa viene effettuata con la sega da gesso (55% dei centri) o con le forbici (20% dei centri). Ad eccezione di tre centri, la maggior parte considera le manipolazioni (a cui, peraltro, Ponseti dava grande importanza) utili e parte integrante della tecnica per ottenere un buon esito finale.
Anche se inizialmente Ponseti non consigliava scale di valutazione, lui stesso ne ha messa a punto una; l'aver chiesto ai centri se la utilizzano e quale preferiscano non è per giudicare la maggior o minor aderenza al protocollo ma solamente al fine di conoscere dal punto di vista pratico e scientifico quale sia la più diffusamente adoperata.
La tenotomia dell'Achille viene effettuata dal 70 al 100% dei casi, in accordo con la metodica; in Italia emerge però la preferenza ad eseguirla in anestesia generale o in sedazione, probabilmente per problemi organizzativi, logistici o medico-legali. In due terzi dei centri la si effettua percutanea mentre in un terzo a cielo aperto; dal nostro punto di vista la consideriamo una chirurgia a bassa invasività anche se effettuata a cielo aperto riducendo notevolmente le principali complicanze (rischio di lesione del fascio vascolo-nervoso) [8].
Cinque centri hanno sottolineato che eseguono, in associazione, le capsulotomie posteriori in casi selezionati o nel PTC atipico e anche questo può esser considerata una scelta possibile in base al caso clinico da trattare.
In più della metà dei centri la successiva immobilizzazione post-operatoria segue lo schema originale di 3 settimane; solo in un terzo dei casi si mantiene dai 10 ai 15 giorni mentre in un singolo centro oltre ai 40 giorni.
Riteniamo che questi siano valori dettati anche dall'età del paziente e dal tempo in cui si arriva ad eseguire la tenotomia per cui è plausibile che il tempo di immobilizzazione possa variare non solo in base all'esperienza ma anche in base ai parametri citati.
Quasi la totalità dei centri è poi concorde con la metodica originale nell'applicare successivamente, alla rimozione del gesso, il tutore tipo Denis Browne che è principalmente rigido (quello più disponibile sul mercato, mentre gli articolati son più difficili da reperire). I vari centri ci hanno segnalato la presenza in commercio di almeno tre marche diverse ma non è stato indagato se esista una preferenza di una o l'altra.
Il programma di applicazione del tutore invece risulta molto variabile; la metà dei centri segue rigorosamente il protocollo originale mentre l'altra metà lo modifica in base alle caratteristiche proprie o del paziente.
Nelle forme monolaterali o di intolleranza al tutore di Denis Browne non esiste unanimità per cui il 50% dei centri non ritiene utile l'utilizzo di un'ortesi monolaterale mentre il 45% la applica e il 5% consiglia di valutare caso per caso.

Conclusioni

In generale, dai risultati della nostra indagine, si può affermare che, in Italia, la metodica di Ponseti sia la più utilizzata per il trattamento del PTC, nonostante solo alcuni

centri abbiamo personale con la cosiddetta "certificazione ufficiale" per eseguirla.
Esistono dei punti di forza di questa tecnica, quali la correzione manuale basata sulla supinazione dell'avampiede senza bloccare il retropiede e sull'utilizzo attento del tutore rigido fino ai 3-4 anni, che sono universalmente riconosciuti.
D'altra parte, varianti come la tenotomia del tendine d'Achille in via percutanea o a cielo aperto, in associazione o meno con capsulotomie posteriori, in anestesia locale o generale, l'utilizzo di bende diverse da quelle gessate, l'inizio del trattamento nella prima settimana o nel primo mese, il tutore di Denis Browne o similari, più o meno articolati, sono diversamente applicate con risultati sovrapponibili, confermando l'indubbia validità della tecnica di Ponseti.
Tra i limiti di questo studio ci sono quelli di non aver approfondito determinati aspetti, poi segnalati nella compilazione delle schede, quali la gestione del tutore per scarsa collaborazione dei genitori, la necessità di adottare strategie chirurgiche per la cura della deformità residua dell'avampiede, il trattamento dei pazienti giunti all'osservazione dopo i 6 mesi, i problemi cutanei connessi a questa tecnica e la necessità di definire meglio l'iter terapeutico del PTC atipico, che potranno essere oggetto di studi successivi.

Ringraziamenti
Gli autori ringraziano tutti i partecipanti allo studio per la disponibilità e sincera collaborazione dimostrata.

Bibliografia

1 Herring JA. Tachdjian's pediatric orthopaedics. 3rd ed. Philadelphia: Saunders Company 2002.
2 Hernigou P. History of clubfoot treatment; part III (twentieh century): back to the future. Int Orthop 2017;41:2407-14. https://doi.org/10.1007/s00264-017-3629-5
3 Kite JH, Non operative treatment of congenital clubfoot. Clin Orthop 1972;84:29-38.
4 Mastragostino S, Canale G, Valle GM. Early operation in the treatment of congenital club foot. Ital J Orthop Traumatol 1976;2:135-54.
5 Ponseti IV, Smoley EN. Congenital club foot: the results of treatment. J Bone Joint Surg Am 1963;45:261-344.
6 Staheli L. Clubfoot: Ponseti management. 3rd ed. Global Help Organization 2009.
7 Howard CB, Benson MK. Clubfoot: its pathological anatomy. J Pediatr Orthop 1993;13:654-9.
8 Dobbs MB, Gordon JE, Walton T, et al. Bleeding complications following percutaneous tendoachilles tenotomy in the treatment of clubfoot deformity. J Pediatr Orthop 2004 24:353-7. https://doi.org/10.1097/00004694-200407000-00002